BEITRÄGE

ZUR

KLINISCHEN CHIRURGIE

MITTEILUNGEN AUS DEN CHIRURGISCHEN KLINIKEN UND POLIKLINIKEN

Amsterdam Baltimore Basel Berlin Bonn Breslau Budapest Erlangen Freiburg Genua Gießen Göttingen Graz Greifswald Heidelberg Innsbruck Jena Kiel Königsberg Kristiania Leiden Leipzig Lund Marburg Moskau München Prag Rostock Straßburg Tübingen Upsala Würzburg Zürich

UND DEN CHIRURGISCHEN ABTEILUNGEN

des Städtischen Krankenhauses Cöln Darmstadt Dortmund Dresden-Friedrichsstadt Düsseldorf Erfurt Frankfurt a. M. Gmünd Heilbronn Karlsruhe Konstanz Landsberg a. W. Magdeburg Mannheim Meran Nürnberg Posen Riga Saarbrücken Stuttgart Ulm a. D. Luisen-Hospitals Aachen Augusta-Hospitals Berlin Virchow-Krankenhauses Berlin Johannis-Hospitals Bonn Friedrich-Wilhelm-Stifts Bonn Allgemeinen Krankenhauses Hamburg Allgemeinen Kreiskrankenhauses Homburg v. d. H. Diakonissenhauses Freiburg i. B. Leipzig Karl-Olga- und Ludwig-Krankenhauses Stuttgart Samariterhauses Heidelberg Kantonsspitals Aarau Münsterlingen Allerheiligen-Hospitals Breslau Augusta-Hospitals Breslau Israelitischen Krankenhauses Breslau Hospitals zum H.Geist Frankfurt a. M. Auguste Victoria-Krankenhauses Schöneberg Paulinenstifts Wiesbaden Krankenstifts Zwickau Olgaheilanstalt Stuttgart Augusta-Krankenanstalt Bochum Landkrankenhauses Coburg Krankenanstalt Leysin Mährischen Landkrankenhauses Olmütz Rothschildspitals Wien Kaiser Franz-Josef-Spitals Wien Medizinischen Instituts für Frauen St. Petersburg Obuchowhospitals St. Petersburg Scheremeteff-Hospitals Moskau North Chicago Hospitals Elisabethkrankenhauses Alkmaar

Herausgegeben von

J. Amberger O. v. Angerer W. Anschütz B. v. Beck E. Beck S. Berezowsky H. Bircher K. Blauel Fr. Bode M. Borchardt J. Borelius H. Braun M. v. Brunn C. Brunner P. Bull R. Bunge L. Burkhardt F. Colmers V. Czerny K. Dahlgren J. M. van Dam G. Delkeskamp E. Enderlen A. Fischer P. Frangenheim P. Friedrich C. Garrè C. Goebel G. Gottstein E. Graser J. Grekow H. v. Haberer V. v. Haecker W. S. Halsted B. Heile H. Heineke A. Henle G. Heuck O. Hildebrand J. Hochenegg M. Hofmann F. Hofmeister G. Hotz W. Kausch F. Klaussner P. Klemm Fr. König J. Korteweg P. Kraske F. Krause H. Kümmell H. Küttner O. Lanz E. Lexer H. Lindner G. Lotheissen W. Machol O. Madelung G. Mandry G. Marwedel P. Meisel E. Müller W. Müller W. Noetzel G. F. Novaro E. Payr F. Pels-Leusden G. Perthes P. Poppert F. de Quervain L. Rehn C. Ritter A. Rollier F. Sauerbruch H. Schloffer C. Sick P. Sick F. Smoler K. Steinthal R. Stich A. Tietze W. Wendel M. Wilms O. Witzel A. Wörner H. Zeidler O. Zuckerkandl

Unter Mitwirkung von

Prof. Dr. **GARRÈ** in Bonn und Prof. Dr. **KÜTTNER** in Breslau

redigiert von

P. v. BRUNS
in Tübingen.

DREIUNDNEUNZIGSTER BAND

MIT 191 TEILS FARBIGEN ABBILDUNGEN IM TEXT, 5 TAFELN, 40 SKIZZEN UND 6 TABELLEN

[illegible]

TÜBINGEN
VERLAG DER H. LAUPP'SCHEN BUCHHANDLUNG
1914.

Alle Rechte vorbehalten.

UNIV OF CALIF
MEDICAL SCHOOL

DRUCK VON H. LAUPP JR IN TÜBINGEN.

Inhalt des dreiundneunzigsten Bandes.

ERSTES HEFT

ausgegeben Anfang Juli 1914.

Seite

Aus der Chirurgischen Klinik zu Tübingen.

I. Eine typische Erkrankung der oberen Femurepiphyse. Von Dr. Erwin Schwarz, früherem Assistenzarzt der Klinik. (Mit 7 Abbildungen, 40 Skizzen und Taf. I) 1

Aus der Chirurgischen Fakultätsklinik des Medizinischen Instituts für Frauen.

II. Die operative Behandlung der wahren Unterkieferankylosen mit Anwendung der freien Fascientransplantation. Von Dr. P. Kornew, Assistent der Klinik 62

Aus dem Allgemeinen Krankenhaus zu Homburg v. H.

III. Zur Aetiologie des runden Magen- und Duodenalgeschwüres. Von Dr. Friedrich Bode, Oberarzt der chirurg. Abteilung 68

Aus der Chirurgischen Klinik zu Freiburg i. B.

IV. Ueber Strumametastasen. Von Dr. E. Crone, Assistenzarzt der Klinik. (Mit 3 Abbildungen) 83

Aus der Chirurgischen Klinik zu Freiburg i. Br.

V. Beiträge zur Chirurgie des primären Lebercarcinoms. Von Dr. Ed. Bundschuh, Assistenzarzt der Klinik. (Mit 3 Abbildungen und Tafel II) 97

Aus dem Diakonissenhause zu Leipzig-Lindenau.

VI. Ueber den Anus anomalus vulvovestibularis und seine chirurgische Behandlung. Von Dr. Johann Weiß, z. Zt. Assistenzarzt auf der inneren Abteilung des Diakonissenhauses zu Leipzig-Lindenau . . 117

Aus der Chirurgischen Klinik zu Tübingen.

VII. Ueber aktinomykotische metastasierende Allgemeininfektion. Von Privatdozent Dr. Hans Kolaczek 136

21719

Seite

Aus der Chirurgischen Klinik zu Greifswald.

VIII. Zur Frage der Pylorusausschaltung. Experimentelle Untersuchungen. Von Dr. Fr. H. v. Tappeiner, Assistenzarzt. (Mit 2 Abbildungen) 146

Aus der Chirurgischen Klinik zu Prag.

IX. Ueber Recidivhernien. Von Dr. Richard Welzel, Assistent der Klinik. (Mit 6 Abbildungen) 157

Aus der Augusta-Krankenanstalt zu Bochum.

X. Ueber Luxationen im Lisfranc'schen Gelenk. Von Theodor Herrmann, Medizinalpraktikant. (Mit 2 Abbildungen) 182

Aus der Chirurgischen Klinik zu Würzburg.

XI. Die subkutane Bronchuszerreißung. Von Dr. Joseph Vierheilig. 201

ZWEITES HEFT

ausgegeben Mitte Juli 1914.

Aus der chirurgischen Klinik zu Leiden.

XII. Dauerresultat einer autoplastischen Nierentransplantation bei einem Hunde. Von Dr. J. H. Zaaijer, erstem Assistenten der Klinik. (Mit 6 Abbildungen) 223

Aus der chirurgischen Klinik zu Basel.

XIII. Ueber Polyposis ventriculi. Von Dr. H. Heinz, Assistenzarzt der Klinik. (Mit 7 Abbildungen) 228

Aus der chirurgischen Klinik zu München.

XIV. Pathogenese und Therapie des Prolapsus recti. Von Privatdozent Dr. Alwin Ach, erstem Assistenten der Klinik. (Mit 2 Abbildungen) 251

Aus der chirurgischen Klinik zu München.

XV. Ueber subkutane Nierenrupturen. Von Privatdozent Dr. Alwin Ach, erstem Assistenten der Klinik 259

Aus der chirurgischen Klinik zu München.

XVI. Ueber die operative Behandlung der Wanderniere. Von Privatdozent Dr. Alwin Ach, erstem Assistenten der Klinik. (Mit 3 Abbildungen) 262

Aus der chirurgischen Klinik zu München.

XVII. Ueber die Technik bei Kropfoperationen. Von Privatdozent Dr. Alwin Ach, erstem Assistenten der Klinik. (Mit 1 Abbildung) . . 269

Aus der chirurgischen Klinik zu München.

XVIII. Beitrag zur operativen Behandlung zweiseitiger Strumen. Von Dr. Wilhelm Pettenkofer. (Mit 9 Abbildungen) 275

Seite

Aus der chirurgischen Poliklinik zu München.

XIX. „Selbstheilung" eines traumatischen Aneurysmas. Von Dr. Fritz Genewein. (Mit 3 Abbildungen) 306

Aus der chirurgischen Klinik zu Königsberg i. Pr.

XX. Die dekompressive Thoraxsprengung durch longitudinale Sternotomie bei, die Luftwege komprimierendem, Aneurysma und Tumoren des Mediastinums. Von P. L. Friedrich. (Mit 10 Abbildungen) 312

Aus der chirurgischen Klinik zu Königsberg i. Pr.

XXI. Ueber die Bedeutung und die Schädigung des Pleuraendothels bei Operationen und beim künstlichen Pneumothorax. Von Privatdozent Dr. Hans Boit, Oberarzt der Klinik 326

Aus der chirurgischen Klinik zu Königsberg i. Pr.

XXII. Die Anästhesierung des Plexus brachialis nach Kulenkampff auf Grund von über 200 Fällen. Von Privatdozent Dr. Hans Boit, Oberarzt der Klinik 336

Aus der chirurgischen Klinik zu Königsberg i. Pr.

XXIII. Ueber Aneurysmenbildung der Art. carotis externa. Von Dr. Martin Jastram, Assistenzarzt der Klinik. (Mit 1 Abbildung) . . . 341

Aus der chirurgischen Klinik zu Königsberg i. Pr.

XXIV. Die Immobilisierung und Schrumpfung der Lunge durch einseitige Phrenicusresektion und deren Einfluß auf die experimentelle Lungentuberkulose. Von Privatdozent Dr. W. Carl, Assistent der Klinik. (Mit 12 Abbildungen) 348

Aus der chirurgischen Klinik zu Königsberg i. Pr.

XXV. Beitrag zur Kenntnis, Kasuistik und Therapie der akuten atonischen Magendilatation. Von Dr. Rudolf Linke 360

Aus der chirurgischen Klinik und Kinderklinik The Johns Hopkins University and Hospital zu Baltimore.

XXVI. Hydrocephalus internus. Eine experimentelle, klinische und pathologische Untersuchung. Von Walter E. Dandy, M. D. und Kenneth D. Blackfan, M. D. (Mit 37 Abbildungen) 392

DRITTES HEFT

ausgegeben Ende Juli 1914.

Aus dem Roten Kreuz-Krankenhause „Idadie" zu Saloniki.

XXVII. Schußverletzungen der Extremitäten. Von Prof. Dr. M. Gerulanos, Athen. (Mit 29 Abbildungen) 487

Aus dem Diakonissenhause Paulinenstift zu Wiesbaden.

XXVIII. Zur Physiologie des Blinddarmanhanges. Von Dr. B. Heile, Chefarzt. (Mit 7 Abbildungen und 6 Tabellen) 520

Seite

Aus der chirurgischen Klinik zu Breslau.

XXIX. Zur Bewertung des Friedmann'schen Tuberkulose-Vaccins. Von Dr. W. V. Simon, Assistent der Klinik. (Mit 24 Abbildungen) 541

XXX. **Verhandlungen der Südostdeutschen Chirurgen-Vereinigung. II. Sitzung.**

I. Der derzeitige Stand der experimentellen Krebsforschung. Von Dr. Hermann Simon, Breslau 611

II. Ueber die sog. Xanthosarkome der Sehnenscheiden und der Gelenke. Von Dr. S. Weil, Breslau 617

III. Der Einfluß der Palliativtrepanation auf die Stauungspapille. Von Dr. Richard Brade, Breslau 624

IV. Operationen an Zunge, Rachen und Kehlkopf. Von Prof. Dr. A. Tietze. (Mit 2 Abbildungen) 635
Diskussion: Herren Küttner und Dreyer.

V. Ueber operative Ausschaltung des Aortenbogens. Von Dr. Ernst Jeger, Breslau. (Mit 6 Abbildungen) 641

VI. Zur Behandlung der Stich- und Schußverletzungen der Lunge. Von Dr. Rübsamen, Posen 647
Diskussion: Herren Küttner und Ritter.

VII. Knochentransplantation bei tuberkulöser Spondylitis. Von Dr. Wierzejewski, Posen. (Mit 7 Abbildungen) 651

VIII. Erfolge der Operation bei Spina bifida und Encephalocele. Von Dr. Pomorski 658

IX. Resektion der Thymusdrüse. Von Dr. Pomorski 662
Diskussion: Herren Levy, Ritter, Küttner, Tietze.

X. Ueber die Fehlerquellen der Appendicitisdiagnose. Von Hermann Küttner, Breslau 666
Diskussion: Herren Tietze, Peiser, Dreyer, Philipowicz.

XI. Ueber postoperative Magen- und Darmlähmungen. Von Dr. Alfred Peiser, Posen 685

XII. Die Pankreaskomplikationen der Magenresektion nach der zweiten Billroth'schen Methode. Von Hermann Küttner . 692

XIII. Ueber gleichzeitiges Vorkommen von Carcinoma und Ulcus rotundum ventriculi. Von Dr. Richard Levy, Breslau. (Mit 2 Abb.) 696

XIV. Zur Prognose und Therapie des perforierten Magengeschwürs. Von Dr. Hanck, Posen 702

XV. Der Einfluß der Harnstauung auf die Entstehung der pyogenen Niereninfektion. Von Dr. H. Harttung. (Hierzu Taf. III—V) 710

I.

AUS DER

CHIRURGISCHEN KLINIK ZU TÜBINGEN.

DIREKTOR: **PROF. DR. G. PERTHES.**

Eine typische Erkrankung der oberen Femurepiphyse*).

Von

Dr. **Erwin Schwarz,**
früherem Assistenzarzt der Klinik.

(Mit 7 Abbildungen, 40 Skizzen und Taf. I.)

In der Literatur der letzten Jahre tauchte, ganz vereinzelt beschrieben, ein Krankheitsbild auf, das, obschon in den einzelnen Fällen sich vollkommen gleichend, von den Autoren doch in ganz verschiedenem Sinne gedeutet worden war. Zugrunde lag eine Erkrankung, die vorwiegend auf die obere Epiphyse des kindlichen Femur lokalisiert war und an dieser Umformungen zustande brachte, wie sie bisher noch nicht beobachtet worden waren. Immer war es ganz besonders das Röntgenbild, das bei seiner Vielgestaltigkeit zu den verschiedenen Erklärungen verleitet hatte, zumal der klinische Befund eine einwandfreie Klassifizierung nicht erlauben wollte.

Das klinisch einheitliche Bild dieser Fälle wurde von Perthes 1910, freilich unter der unrichtigen Benennung als Arthritis deformans juvenilis gezeichnet und auf Grund des charakteristischen Röntgenbefundes, der Abflachung der Kopfepiphyse und der subchondralen Destruktionsherde in der Epiphyse das Wesen des Prozesses in Ernährungsstörungen im Innern des Schenkelkopfes gefunden.

Man kann es verstehen, wenn Waldenström seine Fälle in Anlehnung an seine Beobachtungen von Schenkelhalstuberkulose zu dieser zählen wollte und sie von dieser nur in der Art der Lokalisation schied (oberer

*) Meine Untersuchungen habe ich im Jahr 1912 abgeschlossen. Die spätere Literatur ist daher hier nicht berücksichtigt, vergleiche jedoch Perthes, Ueber Osteochondritis deformans juvenilis. Arch. f. klin. Chir. Bd. 101. 1913. S. 779.

und unterer Collumherd). In gleicher Weise hatte schon früher Alban Köhler in seinem Hamburger Atlas 2 Fälle der fraglichen Hüfterkrankung als tuberkulös zu deuten versucht. Vielleicht war es richtiger, wenn Calvé diese Fälle einfach mit dem unverbindlichen Namen „Forme particulière de Pseudocoxalgie" belegte.

Als ich vor nunmehr 2 Jahren bei der Musterung unserer Plattensammlung mehrere Platten der fraglichen Erkrankung entdeckte, da schwebte mir der Plan vor, an der Hand dieser alten Fälle die Frage zu entscheiden, ob der Affektion wirklich ein tuberkulöser Herd im Collum oder in der Epiphyse zugrunde liegt, wie Waldenström annahm, oder ob es sich um eine Gelenkaffektion handelt, die der Arthritis deformans juvenilis angehört. Die Beobachtung der Fälle über lange Zeitspannen hin mußte von entscheidender Bedeutung sein und die differentialdiagnostischen Schwierigkeiten aus dem Wege räumen, die sich bei einer nur einmaligen Untersuchung der Kranken geltend machten.

Es scheint auf den ersten Blick nur eine ziemlich bescheidene Anzahl von Fällen zu sein, die hier in Betracht kommen. In der Plattensammlung der Klinik fand ich bis ins Jahr 1898 zurück nur 14 Fälle von der Art, wie sie Waldenström, Perthes, Levy und Calvé vorlagen und 1 Fall ging während meiner Nachuntersuchungen zu. Nachdem ich im Sommer 1912 die Arbeit abgeschlossen hatte, sind seitdem noch 7 weitere Fälle in die Klinik aufgenommen worden, die hier Berücksichtigung finden mußten.

Von den 14 älteren Fällen konnte ich 10 über längere Zeitabschnitte, von 2 bis zu 15 Jahren, verfolgen; von den übrigen 4 liegen mir nur die Röntgenplatten vor, die jedoch so charakteristisch sind, daß ich sie unter den folgenden Skizzen nicht missen möchte.

Ehe ich auf die nähere Beschreibung meiner im ganzen 22 Fälle eingehe und ehe ich mich mit der differentialdiagnostischen Erörterung der so umstrittenen und doch wichtigen ätiologischen Frage befasse, möchte ich zum besseren Verständnis der folgenden Ausführungen schon jetzt vorwegnehmen, daß nach den hier niedergelegten Untersuchungen die fragliche Hüftaffektion in ihrem Beginn sowohl wie in ihrem Fortschreiten eine Erkrankung eigener Art darstellt, gekennzeichnet durch eine bestimmte, immer wiederkehrende Art der Entwicklung und durch einen typischen klinischen und röntgenologischen Befund.

Das eigentlich Charakteristische der Erkrankung offenbart sich ganz besonders im Röntgenbilde. Anamnese und klinischer Befund, Entstehung, Fortschreiten und Endzustand sind gewiß außerordentlich typisch, doch erinnern sie wieder in so weitgehendem Maße an andere Erkrankungen der Hüfte, daß sie differentialdiagnostisch sehr im Stiche lassen können und in ihrer Bedeutung hinter den Umwälzungen, die uns das Röntgenbild an Epiphyse und Schenkelhals aufdeckt, völlig zurücktreten. Ich will deshalb, bevor ich mich mit

dem klinischen Bilde der Affektion, ihrer Aetiologie, Prognose und Therapie eingehender befasse, zuerst die verschiedenen Bilder und Stadien, wie sie uns die Röntgenplatte verrät, an der Hand des mir vorliegenden Materials aus der Tübinger Klinik mit Berücksichtigung der bereits von Waldenström (Sinding-Larsen, Forsell), Köhler, Perthes, Levy und Calvé veröffentlichten Fälle zu schildern suchen.

Der Krankheitsprozeß spielt sich in seinen charakteristischen Merkmalen an der Kopfepiphyse und in der oberen Hälfte des Schenkelhalses ab. Später und sekundär können dann allerdings auch die Pfanne, der Trochanter und andere dem Hüftgelenk angehörende oder ihm benachbarte Partien in Mitleidenschaft gezogen werden.

Der Prozeß in der Epiphyse.

Mit zu den ersten Zeichen der in der Entwicklung begriffenen Erkrankung gehört der von Perthes 1910 besonders betonte Höhenverlust der Epiphyse, die Verflachung ihrer Wölbung. Der Prozeß befällt durchweg zu allererst die Epiphyse, und wir sehen deshalb auch bei Erkrankungen jüngeren Datums oder bei älteren Affektionen, die jedoch durch eine sehr geringe Progressivität ausgezeichnet sind, nur Veränderungen an dieser. Tritt nur die Verflachung der Kopfkappe in die Erscheinung ohne Ausgleichung des Verlustes in der Breite, so muß eine entsprechende Verkleinerung des Epiphysenkörpers entstehen. In fast allen Fällen geht jedoch mit der Höhenverminderung eine beträchtliche Ausdehnung in der Breite, eine Größenzunahme der Grundfläche Hand in Hand. Die Randpartien der Epiphyse treten nach außen über die Schenkelhalskonturen hinaus und legen sich dachförmig über sie vor.

Diese Formveränderung der Epiphyse wiederholt sich in fast allen Fällen, nur in wechselnder Gestaltung und in verschiedenem Grade. Auch die von Waldenström gezeichneten Epiphysen mit Einschluß der 3 Fälle von Sinding-Larsen und zweier von Forssell sind alle durch diese Umgestaltung charakterisiert; ferner auch die 10 von Calvé publizierten Fälle.

Dabei nimmt der Höhenverlust der Epiphyse langsam und stetig zu. Diese progressive Abflachung der Kopfkappe ist in dem 4. Falle Waldenström's sehr schön zu verfolgen: innerhalb von 3 Jahren war die Epiphyse auf $^1/_4$ ihrer früheren Höhe zusammengeschrumpft.

Unter meinen Fällen erreicht Fall 20 das Maximum der Verflachung. Bei einigen anderen meiner Kranken ist gewiß ebenfalls die mit den Jahren zunehmende Verflachung der Epiphyse zu verfolgen, jedoch tritt sie ganz zurück gegenüber der teilweise recht hochgradigen Breitenausdehnung. Diese vollzieht sich in keinem Falle am medialen Ende der Epiphyse

sondern immer über die äußere, obere Collumecke hinaus gegen den großen Trochanter zu. So hat im Falle 5, $3\frac{1}{2}$ Jahre nach der ersten Untersuchung, die Epiphyse an Höhe (wenigstens absolut) nicht wesentlich mehr eingebüßt, dagegen hat die Länge ihrer Basis das Doppelte der früheren erreicht und legt sich in weitestem Umkreise über das Collum bis nahe an den Trochanter heran. In der Mehrzahl meiner Fälle überholen die ausgezogenen lateralen Epiphysenpartien die obere Collumecke. In frühen Stadien stehen die äußeren Randpartien in gerader Verlängerung der Basislinie der Epiphyse nach außen ab und breiten sich dachförmig über die oberen Teile des Schenkelhalses aus; später jedoch schmiegen sie sich, wohl unter dem Druck des Pfannendaches der oberen Schenkelhalskontur mehr und mehr an. Die mediale Epiphysenpartie verändert ihre Lage so gut wie nie; der Druck der gegenüberliegenden Pfanne muß jede Neigung dazu im Keime ersticken.

Der Verlauf der Konturen der Epiphyse ist ebenso vielgestaltig wie ihre Form. Lang gestreckte, platt gedrückte Epiphysen zeichnen ihre obere Kontur in flachen Wellen hinziehend. Einbuckelungen oder sogar buchtige Aussparungen dieser Randlinien sind nicht selten. Besonders häufig treten solche Einbuckelungen gegenüber der Pfannendachspitze auf und sind ursächlich auch auf den Druck derselben zurückzuführen. Auch an den Waldenström'schen Fällen sind sie zum Teil nachzuweisen. Ja es können sogar ganze Partien der Epiphyse durch die Pfannendachspitze in die Tiefe gedrückt werden, seitlich flankiert von den überragenden medialen und lateralen Epiphysenteilen, die ihrem Drucke ausweichen konnten (Fig. 9 c). — Die obere Epiphysenkontur ist meist ziemlich scharf gezeichnet, verliert sich jedoch, besonders bei floriden Fällen, sehr gerne in Auflockerungen und verwischt sich. Mit zunehmender Heilungstendenz gewinnt sie aber ihre scharfe Linienführung zurück. Alle diese Vorgänge sind an den Fällen von Waldenström, Calvé und den andern ebenso zu verfolgen wie an den meinigen.

Die Basislinie der Epiphyse weist ganz ähnliche, wenn nicht noch weit hochgradigere Umgestaltungen auf; zeitlich machen sie sich aber wohl ziemlich später erst bemerkbar. Ist die Basislinie jedoch einmal in den Prozeß mit hereingezogen, so kennt ihre Umgestaltungsmöglichkeit keine Grenzen mehr. Alle nur erdenklichen Verlaufsarten zeichnen sich im Bilde ab: der Verlauf in einzelnen kleineren Bogen (Fig. 2), in flachen Wellen und groben Höckern (Fig. 4 b, 10). In sehr hochgradigen Fällen kann sich die Begrenzungslinie sogar vollständig verlieren, so daß die Epiphyse direkt in den Schenkelhals überzugehen scheint (Fig. 9 b und c, 10 b).

Gleich auffällig wie diese Form-, Gestalt- und Lageveränderung der Kopfkappe erscheinen die Umwälzungen in ihrer Struktur. Die zum Teil doch sehr hochgradige Abplattung der Epiphyse läßt auf eine beträchtliche Nachgiebigkeit, eine bedeutende Einbuße der Knochenfestigkeit schließen,

wie sie nur durch rarefizierende Prozesse ausgelöst werden kann. Daß zugleich damit in sehr zahlreichen Fällen, unter denen besonders Fig. 4, 5, 9 und 10 sich auszeichnen, eine deutlich in die Augen fallende Vermehrung des Kalkgehaltes der ganzen, formveränderten Epiphyse oder auch nur einzelner Teile derselben Hand in Hand gehen, ist recht bemerkenswert. — Der rarefizierende Prozeß, der in einer zunehmenden Auflockerung, in einem fortschreitenden Schwund des Knochens zur Geltung kommt, ist in jedem noch floriden Fall nachzuweisen; er beginnt sich schon recht bald in Form kleinerer oder größerer verschieden gestalteter Herde, wo es auch sei, in der Epiphyse zu lokalisieren. Das örtliche Auftreten dieser regressiven Prozesse ist ein außerordentlich wechselndes, in jedem einzelnen Falle beginnen sie sich an einer andern Stelle der Epiphyse festzusetzen, um von hier aus in zunehmendem Fortschreiten ihre deletäre Wirkung auszuüben. So erscheint im 3. Falle die Auflockerung des Knochengewebes im äußeren Basiswinkel der Epiphyse (Fig. 3 a), im nächstfolgenden dagegen hat sie in der medialen Partie derselben eingesetzt und diese sogar schon fast vollständig zum Schwund gebracht (Fig. 4 a). Wieder in anderen Fällen finden wir vorwiegend die Kuppe der Epiphyse befallen (Fig. 13 und 17) oder aber die ganze Kopfkappe ist durchsetzt von kleineren oder größeren aufgehellten Herden, die hier mehr rundlich erscheinen (Fig. 7 a), dort als schmales (Fig. 2) oder breiteres Band (Fig. 11 b) eine Partie der Epiphyse durchziehen. Kommt im Bereiche einer die Epiphyse in ihrer ganzen Dicke durchsetzenden Aufhellung der Knochen vollständig zum Schwund, so tritt die Kopfkappe in 2 Teile zerfallen auf (Fig. 2, 4 b, 6, 10 a, 22 a), die bei der progressiven Tendenz des Prozesses ihrerseits wieder weiter zerfallen können, so daß die Epiphyse schließlich nur noch aus einem Haufen kleinerer oder größerer Trümmer sich zusammensetzt (Fig. 7 b, 9 b und c, 10 b). Ganz besonders scheint die mediale Epiphysenecke durch eine gewisse Festigkeit ausgezeichnet; selbst in solchen Bildern, in denen die Kopfkappe sonst vollständig zerfallen ist, wie bei Fall 9, hat sich diese Partie noch sehr gut erhalten.

Recht auffallend ist, daß in den Fällen 4 und 21 gerade die mediale Partie völlig geschwunden war, noch auffallender aber, daß sie im einen Falle (4) später ihren Kalkgehalt wiedergewann.

Es ist besonders bemerkenswert, daß sehr häufig zusammen mit diesem destruktiven Prozeß eine Vermehrung des Kalkgehaltes in der ganzen Epiphyse oder nur in einzelnen bestimmten Bezirken derselben auftritt. Es können aufgehellte, aufgelockerte Bezirke umgeben sein von einem Knochengewebe, das an Dichtigkeit den normalen, gesunden Knochen noch übertrifft, oder es können inmitten von zerfallenen Knochenmassen abnorm kalkreiche Epiphysenfragmente ruhen. Der bei dem herdweisen Schwund freigewordene Kalk wird in der Nähe des Herdes wieder abgesetzt und vermehrt damit die Dichtigkeit dieses Knochengewebes.

Die Epiphyse macht also im Verlaufe der Krankheit Veränderungen durch, wie sie in dieser Art gewiß von keiner der bis jetzt bekannten Erkrankungen der Hüfte bekannt und geläufig sind. Damit kommt aber der Prozeß nicht zum Stillstand, sondern er greift noch über die Epiphysenlinie hinaus weiter auf den Schenkelhals über und bringt an diesem Veränderungen in Form und Struktur zustande, wie sie in diesem Aufbau einzigartig dastehen.

Die Epiphysenlinie kann verhältnismäßig lange verschont bleiben; sie verläuft noch ohne im Röntgenbilde nachweisbare Veränderungen selbst dann, wenn der Prozeß bereits auf die Juxtaepiphyse übergegriffen hat.

Ein charakteristisches Merkmal kennzeichnet die am Prozeß mitbeteiligte Epiphysenlinie immer und dies ist die Zunahme ihrer Länge; sie durchquert dann nicht mehr auf dem kürzesten Wege das obere Femurende, sondern zieht sich in weitem Verlaufe von der Collumspitze hinüber in die Nähe der Trochanterbasis. Dabei schlängelt sie sich in kleinen Bogen und Zacken zwischen den Epiphysenfragmenten einerseits und dem aufgelockerten Schenkelhalse andererseits hindurch. Teilweise kann sie zwischen den einzelnen Knochenkrümeln im Röntgenbilde völlig verloren gehen (Fig. 9 b, 10 b, 15).

Am wichtigsten erscheint mir bei all dem die Feststellung, daß die Epiphysenscheibe dem Fortschreiten des Prozesses kein Hindernis in den Weg legen kann.

Der Prozeß im Schenkelhalse.

Die ersten nachweisbaren Veränderungen treten in Form einer Aufhellung des Knochengewebes auf, in verschiedener Intensität und Ausdehnung. Diese Aufhellung geht allmählich über in eine krümelige Auflockerung des Knochens (Fig. 4, 5, 7 a, 9, 22 a). Diese Strukturveränderung des Knochens lokalisiert sich durchweg nur in der oberen Hälfte des Schenkelhalses, die untere bleibt davon immer verschont. Der Prozeß nimmt auch nicht von Anfang an die ganze obere Collumhälfte ein, sondern er kann in Form von kleineren und größeren Herden sich lokalisieren, um sich dann allmählich auszubreiten, wobei die einzelnen Herde in einander übergehen. Am auffallendsten und besonders durch eine gewisse Gesetzmäßigkeit überraschend wirkt die meist ganz scharfe, oft sehr deutlich in die Augen fallende Abgrenzung des in seiner Struktur aufgehellten oder aufgelockerten Gebiets gegenüber den unveränderten Partien der unteren Collumhälfte. Diese Begrenzungslinie verläuft in großer Regelmäßigkeit von der oberen, äußeren Collumecke zur Mitte der unteren Schenkelhalskontur. Am bemerkenswertesten ist jedoch die Art des Verlaufs dieser Grenzlinie; sie zieht sich immer in mehreren, guirlandenartig angeordneten Bogenlinien durch den Schenkelhals hin; die Zahl dieser sich

I.

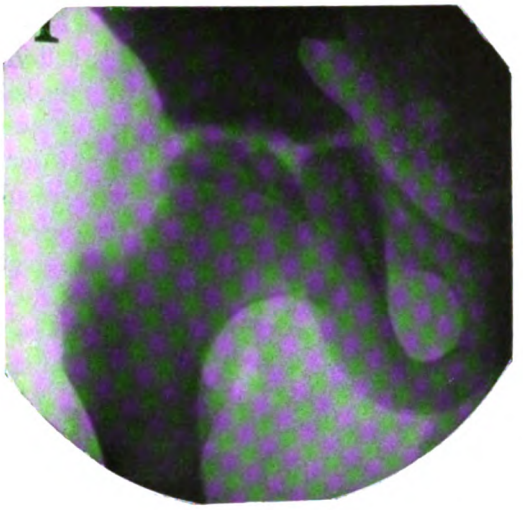

II.

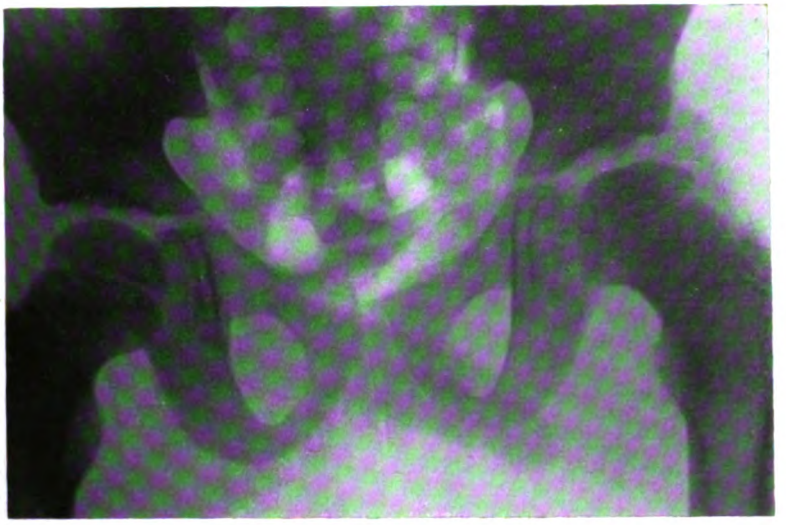

scharf abhebenden Bogen wechselt außerordentlich und dementsprechend auch ihre Größe, Höhe und Ausdehnung.

Auf diese auffallenden Gebilde ist bis jetzt noch von keiner Seite aufmerksam gemacht worden. Dabei scheinen sie mir von allergrößter diagnostischer Wichtigkeit zu sein. In nicht seltenen Fällen ist es mir allein durch sie möglich geworden, die richtige Diagnose zu stellen, wenn der Befund an der Epiphyse diagnostisch im Zweifel lassen konnte. Unter meinen Fällen sind diese Bogen besonders deutlich auf den Platten Fig. 4a, 5a, 6, 8a, 10a, 20 und 21 ausgesprochen; weniger offenkundig waren sie aber auch noch an anderen nachzuweisen. Durch diese Bogenlinien wird der auflockernde Prozeß streng begrenzt; unter ihnen liegt völlig gesundes Knochengewebe.

Es ist recht bezeichnend für die Erkrankung, daß diese doch sehr offenkundigen Veränderungen, wie meine Nachuntersuchungen lehrten, im Schenkelhalse vollständig wieder verschwinden können, so vollständig, daß auch nicht die Spur mehr davon nachzuweisen ist (Fig. 4b, 5b, 8b, 10b), während dagegen der Zerfall des Knochens in der Epiphyse sowohl wie auch in der Juxtaepiphyse, also in den dicht unter der Epiphysenlinie liegenden Knochenschichten zu gleicher Zeit fortschreitet. Die Epiphysenkontur des Schenkelhalses wird mit der Weiterentwicklung der Erkrankung angefressen, es senken sich muldenförmige Vertiefungen, Buchten und Taschen in die Juxtaepiphyse ein. Am stärksten ist in dieser Richtung immer die äußere obere Collumecke befallen; hier dringen mitunter ausgedehnte herdförmige Aufhellungen und Auflockerungen bis weit in den Schenkelhals hinein vor (Fig. 9b, 22a). Schließlich fällt die ganze Collumecke dem Zerfall zum Opfer und geht vollständig verloren (Fig. 2, 7b, 9c, 22). — Die Epiphysenkontur des Schenkelhalses erhält durch diese Prozesse eine völlig andere Richtung: sie sucht sich mehr und mehr in die Horizontale einzustellen (Fig. 9c, 22a) und imponiert durch ihren äußerst unregelmäßigen, grobhöckerigen, gezackten Verlauf. Oft fehlt auch jegliche Grenze; die aufgelöste Epiphyse geht an einzelnen Stellen direkt über in die zerfallende Juxtaepiphyse. Durch die Aenderung ihrer Verlaufsrichtung gewinnt die Epiphysenkontur des Schenkelhalses ganz beträchtlich an Länge. Sie verläuft jetzt nahezu in der Diagonale des Schenkelhalses: von der Collumspitze an bis nahe zum großen Trochanter.

Der sukzessive Knochenschwund im Bereiche der Juxtaepiphyse muß naturgemäß eine Verkürzung des Schenkelhalses herbeiführen, die bei der Bevorzugung der oberen lateralen Collumecke sich besonders deutlich in der oberen Halskontur offenbart; sie kann bis zur Hälfte ihrer normalen Länge und mehr einbüßen (Fig. 2, 4b 7b, 9c, 22). Hand in Hand damit geht in den meisten Fällen eine mehr oder minder beträcht-

III.

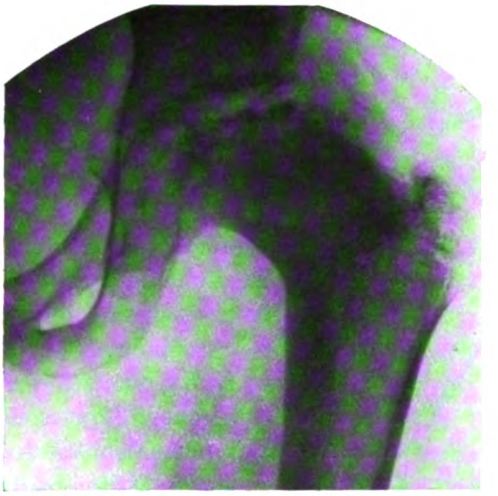

IV.

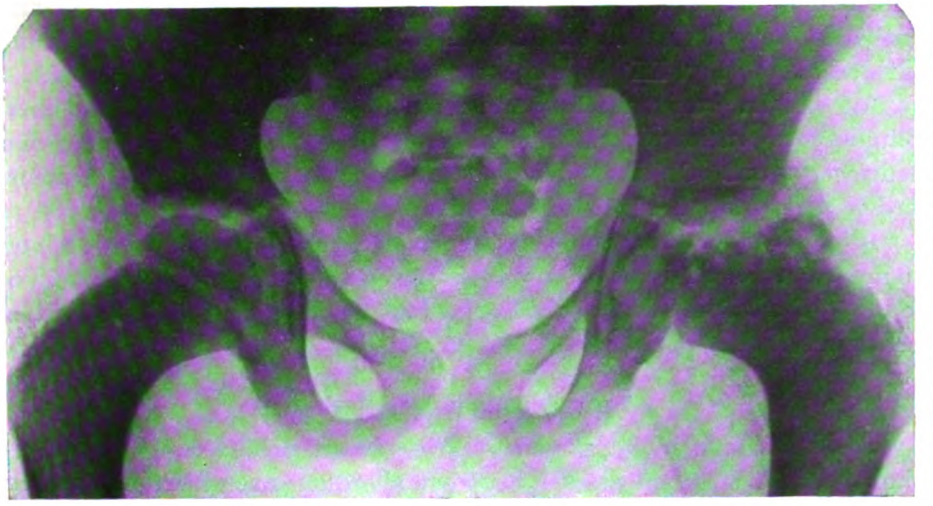

liche Verdickung des Schenkelhalses, der dadurch seine schlanke, elegante Form verliert und als plumper Körper aus der Trochanterpartie austritt (siehe nebenstehende Skizze).

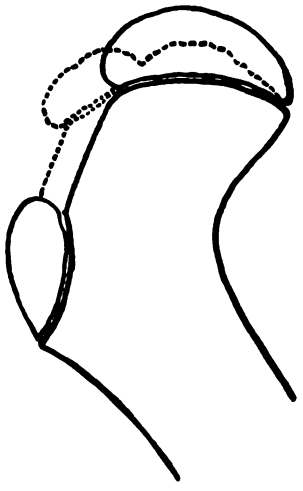

Die Pausen des gesunden u. des erkrankten Gelenks von demselben Patienten zusammengelegt.

Die Verbreiterung des Schenkelhalses, kombiniert mit einer gewissen Verkürzung, ist so häufig anzutreffen, daß diese Umformung zum typischen Bilde der Erkrankung wenigstens in den Stadien der höchsten Entwicklung gehört. Sie erklärt sich wohl damit, daß der durch die rarefizierenden Prozesse erweichte Schenkelhals unter dem Druck der Körperlast etwas in die Breite gedrückt wird.

In einigen wenigen, fortgeschrittenen Fällen scheint der Schenkelhals in einem leichten Bogen zu verlaufen. Dabei ist der Winkel zwischen Femurschaft und Collumansatz innerhalb normaler Werte erhalten und erst kurz nach seinem Austritt aus der Trochanterpartie scheint sich der Schenkelhals etwas nach unten abzubiegen ganz ähnlich wie bei der Coxa vara (4 b). Dieses Bild kommt wohl vorwiegend durch den Verlust der oberen Collumecke zustande. Immerhin ist es bemerkenswert, daß eine wirkliche Verbiegung des Schenkelhalses auf der der Skizze 8 b entsprechenden Platte in einem deutlichen bogenförmigen Verlauf der Knochenbälkchen zur Geltung kommt (auf der Kopie (Fig. III) ist die Strukturzeichnung verloren gegangen).

An einigen wenigen Röntgenbildern meiner Fälle fiel ein der oberen Collumkontur entlang verlaufender, schmaler Saum feinen, lichten Knochengewebes auf. Ob dieser als eine Art periostaler Auflagerung aufgefaßt werden darf, muß dahingestellt bleiben.

Infolge dieser hochgradigen Umänderungen nimmt das obere Femurende eine sehr plumpe Gestalt an. Der Schenkelkopf erscheint dann im Röntgenbild als breites Oval, das weit aus der Pfanne herausragt (Fig. 2, 4 b, 5 b, 9 c).

Veränderungen am Becken.

Die Pfanne bleibt von dem Prozesse an sich fast vollständig verschont. In den späteren Stadien beginnen allerdings auch hier Umformungen einzusetzen, die jedoch nur sekundär sind. Die Pfanne, zu klein geworden für das kolbig aufgetriebene Femur, flacht sich ab. Das Pfannendach stellt sich mehr schräg ein (Fig. 2, 7 b, 10 b, 19); dabei wird für gewöhnlich noch die Spitze nach oben etwas aufgerichtet (Fig. 2, 3, 4, 7 b,

9 c, 22 a). Es kann sogar soweit kommen, daß ein eigentliches Pfannendach überhaupt nicht mehr existiert, daß die Pfanne vielmehr in der Darmbeinschaufel allmählich ausläuft (Fig. 4 b) wie bei der kongenitalen Luxation.

In nicht seltenen Fällen kommt es zu einer Verstärkung des Pfannenrandes, zu unregelmäßigen, höckerigen Auflagerungen, die im Röntgenbilde besonders an dem der Platte zunächst liegenden hinteren Rande imponieren. Die Umrandung erscheint auf dem Bilde massiger, dichter, ähnlich wie bei den Randwulstbildungen der deformierenden Arthritis. Daneben kann es jedoch auch zu Auflockerungen der Knochenpartien des Pfannendaches kommen, wie sie noch von Levy beobachtet wurden.

Es leuchtet ohne weiteres ein, daß bei solch grotesken Umformungen der Knochenenden im Hüftgelenk auch die Form und der Verlauf des Gelenkspaltes ganz wesentlich alteriert sein muß. Durch die Verflachung der Epiphyse gewinnt der Gelenkspalt im Bereiche des Pfannendaches erheblich an Breite (Fig. 2, 3 a, 6, 7, 9, 15, 17, 22); diese Verbreiterung kann zum doppelten des normalen Wertes ansteigen; sie kann natürlich nur dann eintreten, wenn der Schenkelkopf in der Pfanne nicht nach oben rückt und damit den Epiphysenschwund ausgleicht. Mitunter ist dies wohl der Fall, aber doch nicht in dem Maße, daß der Gelenkspalt nicht immer noch beträchtlich verbreitert erschiene. Im medialen, absteigenden Teil tritt die Verbreiterung des Gelenkspaltes dadurch ein, daß der Schenkelkopf allmählich seitlich aus der Pfanne heraus abzuweichen sucht. Dies kommt in einer Zunahme des Abstandes zwischen Tuber ischii und Femurdiaphyse zur Geltung.

Das Höhertreten des Femur ist nur ermöglicht im Zusammenhang mit einem seitlichen Abweichen; durch diese Lageveränderung des oberen Femurendes muß es naturgemäß zu einer starken Dehnung des Kapsel- und Bandapparates der Hüfte und damit zu einem gewissen Grad von Schlottergelenk kommen.

Sichere Merkmale einer Knochenatrophie außerhalb der von dem Prozeß direkt befallenen Partien fehlten sowohl am Femur wie an den Beckenknochen sogar in den floridesten Stadien der Erkrankung vollkommen. Auf dieses vollständige Fehlen der Knochenatrophie weist besonders auch Calvé hin mit Rücksicht auf die Differentialdiagnose gegenüber tuberkulösen Erkrankungen.

Ich habe mich mit der Beschreibung der Röntgenplatten recht ausführlich befaßt, weil sie den Kernpunkt der Erkrankung offenbaren und weil oft vorwiegend nur durch die feineren Einzelheiten eine sichere Diagnose ermöglicht wird.

Das klinische Bild der Erkrankung.

Die Erkrankung ist in ihren ersten Anfängen an ein ganz bestimmtes Alter gebunden, und zwar an das Alter, in welchem der Knochen-

kern der Epiphyse diese schon vollständig ausfüllt, in welchem aber die Epiphyse durch das breite Band der knorpeligen Epiphysenlinie noch vom Schenkelhals getrennt ist. Der Zeitpunkt des allmählichen Beginns der Erkrankung trifft in unseren Fällen ein Alter von 5—10 Jahren (bei Calvé 3½ und 10 Jahre, Waldenström 7—12 Jahre, Sinding-Larsen 7—9 Jahre, Forssell 5—9 Jahre und Perthes 7—12 Jahre). Damit scheint übereinstimmend ein Alter von 7 bis zu ungefähr 10 Jahren ganz besonders bevorzugt zu sein. Die Erkrankung ist also ganz ausgesprochen eine solche des mittleren Kindesalters. Die auffallende Bevorzugung dieses Alters ist gewiß kein Zufall; sie gibt vielmehr einen wichtigen Fingerzeig für die Aetiologie der Erkrankung. Es ist das Alter, in welchem die größtenteils knöcherne Epiphyse durch eine nachgiebige, dicke Knorpelscheibe von dem Schenkelhalse getrennt ist, die schon durch kleinere, leichtere Unfälle, wie in letzter Zeit mehr und mehr bekannt wurde (v. Brunn, A. Köhler,) unter gewissen Umständen alteriert werden kann.

Unter 19 von den oben angeführten Fällen, in denen anamnestische Angaben überhaupt zu erheben waren, wurde in 11 ein kleines Trauma ursächlich angeschuldigt, in den übrigen 8 wurde ein solches geleugnet. Weiter unten werde ich jedoch noch von 2 Fällen berichten, die als unserer Erkrankung völlig analog angesehen werden müssen und bei denen ein sicheres Trauma die Erkrankung eingeleitet hatte. Damit würde das Verhältnis auf 13 : 8 verschoben. In fast ⅔ der Fälle geht also der Erkrankung nachweisbar eine Verletzung der Hüfte voraus.

Als Ursache wird allermeist ein Fall angegeben: 1 mal Fall auf dem Eis, 1 mal ein Sprung aus einer Höhe von 1½ m. Das eine Mädchen hatte sich die Erkrankung beim Seiltanzen geholt. Eine gewisse Sonderstellung nimmt Fall 9 ein, bei dem erst 3 Monate nach Beginn der ersten Erscheinungen ein starkes Trauma sofort eine ganz plötzliche, hochgradige Verschlimmerung hervorgerufen hatte, die mit heftigsten Schmerzen einherging. Es brauchte nicht immer nur ein einziger Unfall zu sein, der die Erkrankung auslöste, sondern es hatte auch eine Reihe kleinerer Vorkommnisse dasselbe erreichen können (Fall 5) und schließlich scheint auch eine länger dauernde Anstrengung wie z. B. ein langer Marsch (Fall 13) auslösend wirken zu können.

Auch Waldenström gibt für fast alle Fälle seines sog. oberen Collumherdes eine traumatische Ursache an (langer Spaziergang, Fall auf die Seite, Schlag oder Stoß gegen Hüfte oder Oberschenkel. Und unter den Fällen Perthes' wird einmal angeführt, daß das Kind beim Schneeballenwerfen in den Straßengraben gestoßen worden war. Bei Sinding-Larsen (Waldenström) wird ein Fall auf dem Eise ursächlich erwähnt, ein zweiter begann ohne erkenntliche Ursache unter leichten Schmerzen zu hinken bis, ähnlich unserem Falle 9, nach einem kleinen Trauma (anstrengender Marsch) sich eine bedeutende Verschlimmerung einstellte; ein 3. Fall begann nach einem Scharlach zu hinken. Von den beiden Jungen von Forssell begann der eine nach einem Fall zu hinken. Bei Calvé begann die Erkrankung einmal nach einem Fall auf den Trochanter.

Bei der Geringfügigkeit der hier in Betracht kommenden traumatischen Insulte sind diese verschiedenen Angaben nur zu erklärlich. Es ist dieselbe Frage, die auch heute noch die Aetiologie der Coxa vara beherrscht und die bei dem völligen Fehlen eindeutiger, dem Trauma auf dem Fuße folgender klinischer Erscheinungen in Verbindung mit einem positiven röntgenologischen Befunde sich nur sehr schwer lösen läßt.

Daß schon ganz schwache traumatische Insulte, wie sie die Spiele der Kinder mit sich bringen und wie sie als eigentliche Unfälle kaum angesehen werden, schwere Verletzungen im Hüftgelenk verursachen können, ist bekannt, seitdem A. Köhler eine doppelseitige Epiphysenlösung nach Seiltanzen beobachtet hatte. Und wenn v. Brunn in der Deutschen Chirurgie über einen Fall berichten konnte, bei dem anscheinend ohne jede äußere Einwirkung eine vollständige Epiphysenlösung sogar mit Absprengung eines knöchernen Stücks aus dem Schenkelhalse eingetreten war [1]), so wird man die kleinen Unfälle der Kinder doch mehr bewerten lernen. Auch Joachimstal, Kirmisson und Kredel haben Fälle mitgeteilt, die beweisen, daß Epiphysenlösungen vorkommen können, ohne daß es gelingt, in der Anamnese irgend ein Trauma nachzuweisen. Hier ist allerdings zu beachten, daß Kinder leicht geneigt sind, aus Furcht vor Strafe irgend eine kleine Untat, bei der der Unfall sich ereignete, zu verheimlichen, eine Tatsache, für die unser Fall 11 ein trefflicher Beleg ist.

Ob nun bei unserer Erkrankung gewisse disponierende oder in ihrem Keime schon vorhandene Momente mit im Spiele sind, ehe das Trauma die ersten klinischen Erscheinungen auslöste, das wird recht schwer zu entscheiden sein. Immerhin darf man aber, wie ich glaube, annehmen, daß dem Trauma ein gewisser und wohl nicht unwesentlicher Einfluß bei der Entwicklung der Krankheit zukommt.

In der Verteilung der Erkrankung auf die verschiedenen Geschlechter ergibt sich eine bedeutende Bevorzugung des männlichen Geschlechts gegenüber dem weiblichen. Unter meinen 21 Fällen sind nur 3 Mädchen vertreten. Ein ähnliches Ueberwiegen der Knaben gegenüber den Mädchen finden wir bei Waldenström, Calvé und Perthes. Alle bisher von dieser Hüftaffektion bekannten Fälle zusammengenommen (Waldenström, Sinding-Larsen, Forssell, Köhler, Calvé, Perthes und die meinigen), lassen auf 44 Knaben nur 11 Mädchen kommen.

Der Allgemeinzustand dieser Kinder ist im großen und ganzen, wie auch Calvé betont, ein ausgezeichneter; es sind meist blühend aussehende, gesunde Naturen. Nur ein Mädchen (Fall 8) machte einen etwas

1) In meiner Arbeit „Zur Frage der spontanen Epiphysenlösung im Kindesalter". Bruns' Beitr. Bd. 87. H. 3 habe ich diesen Fall als Coxa vara congenita erklärt.

schlecht genährten Eindruck; es hatte mit 1—2 Jahren an Rachitis gelitten.

In der Frage nach der Häufigkeit der Erkrankung verdanken wir Calvé die wichtige und interessante Angabe, daß unter seinen 500 Fällen von Coxitis tuberculosa sich nur 10 Kranke mit der fraglichen Affektion befanden. Und wenn ich in unserer Plattensammlung von 1898—1912 nur 14 Fälle aussuchen konnte, so sprechen diese Feststellungen wohl für eine gewisse Seltenheit der Erkrankung. Demgegenüber ist jedoch zu bemerken, daß wir jüngst innerhalb kurzer Frist allein 8 Fälle in Beobachtung bekamen. Es mag dahingestellt bleiben, ob dies nur ein Zufall ist oder ob, was mir wahrscheinlicher erscheint, die genauere Kenntnis der Erkrankung diese häufiger entdecken ließ. Man wird jedoch mit der Annahme nicht fehlgehen, daß die Erkrankung keineswegs so selten ist, und daß man sie bei allen Hüftaffektionen differentialdiagnostisch ernstlich in Frage ziehen muß.

Schließlich sei noch auf ein Moment aufmerksam gemacht, das der Beachtung wert ist. Es ist gewiß bemerkenswert, daß unter unseren 22 Pat. sich 2 Brüder befinden (Fall 10 und 12), bei denen die Affektion ohne jeden äußeren Anlaß (vor allem ohne jedes nachweisbare Trauma) sich entwickelt hatte. Auch von anderer Seite ist ein solches familiäres Auftreten schon vermerkt: so konnte Levy die Affektion über 3 Generationen verfolgen, Calvé beobachtete sie bei Bruder und Schwester, Eden bei Vater und Sohn. Ob dieses Zusammentreffen ein rein zufälliges ist, oder ob dahinter verborgen ein ätiologisch wichtiges Moment steckt, muß vorerst noch dahingestellt bleiben.

Die ersten äußeren Erscheinungen.

Ein leichtes Hinken, ganz allmählich sich steigernd, zuweilen von Anfang an kombiniert mit zeitweiligen Schmerzen in der erkrankten Hüfte oder auch im Knie macht die Eltern gewöhnlich auf die beginnende Erkrankung aufmerksam. Es ist bemerkenswert, daß es jedoch auch vereinzelte Kranke gibt, die über die ganze Dauer der Erkrankung nie irgend welche Schmerzen klagten (Fall 2, 5, 11). Meist setzt die Erkrankung nur mit dem einen der beiden Symptome ein (häufiger mit dem Hinken, seltener mit Schmerzen), dem sich dann nach kürzerer oder längerer Zeit das andere zugesellt. Nicht selten kann es auch vorkommen, daß der hinkende Gang nach einigen Wochen wieder verschwindet und eine vollständige Genesung eingetreten zu sein scheint; doch folgt dieser sehr bald eine Verschlimmerung mit stärkerem Hinken und beträchtlicheren Schmerzen auf dem Fuße nach (Fall 4). Auffallend ist, daß mitunter trotz fortschreitender Verschlimmerung des hinkenden Ganges die Schmerzen allmählich geringer werden oder sogar schließlich völlig sistieren können, ohne daß dies einer besonderen Behandlung gutgeschrieben werden könnte (Fall 8). Einige der kleinen Patienten geben nur bei größeren Anstrengungen (wie Treppensteigen) oder nach längerem Gehen besonders auf unebenem,

holperigem Boden Schmerzen an. Am häufigsten werden die Beschwerden abends geklagt; tagsüber sind sie so geringgradig, daß die kranken Kinder im Spielen, Springen und Turnen ihren Kameraden in nichts nachstehen. Die auffallend geringe Schmerzhaftigkeit, die den kleinen Patienten diese Mißachtung ihrer Erkrankung erlaubt, hat jedoch zusammen mit dem an Stärke stetig fortschreitenden Hinken etwas Beunruhigendes und zwingt die Eltern bald zu einer ärztlichen Untersuchung. Sehr häufig ist es besonders noch das an Deutlichkeit immer mehr zunehmende Heraustreten des Hüftknochens, des Trochanter major, das den Eltern zu denken gibt.

Bei der ersten Untersuchung unserer Fälle war besonders das teilweise recht beträchtliche Hinken vermerkt worden mit einem beim Gehen oft ziemlich augenfälligen Hervortreten des großen Rollhügels. Bei der Beweglichkeitsprüfung des erkrankten Hüftgelenks fiel in allen Fällen der Gegensatz zwischen der vollständig freien Flexion und der ausgiebig beschränkten Abduktion auf, ein Bild, das zusammen mit einer wechselnden Behinderung rotierender Bewegungen als geradezu pathognomonisch bezeichnet werden muß. Nur in einem einzigen Falle (6) soll auch die Flexion etwas beschränkt gewesen sein.

Ein weiteres wichtiges Merkmal im klinischen Bilde stellt der in allen Fällen positive Ausfall des Trendelenburg'schen Versuches dar, der uns die Erklärung für den hinkenden Gang abgibt, Verhältnisse, auf die ich weiter unten eingehen werde. Eine leichte, vielleicht eben nachweisbare Atrophie der Oberschenkelmuskulatur wird auch im Beginn der Erkrankung nur selten vermißt. Dabei forscht man immer vergebens nach palpablen Gelenkveränderungen, nach Druck- und Stauchungsschmerz und nach Reibegeräuschen im Gelenk.

Der weitere Verlauf.

Meine Nachuntersuchungen trafen die einzelnen Fälle in zeitlich und klinisch verschiedenen Stadien und erlauben so in gegenseitiger Ergänzung eine lückenlose Beschreibung des weiteren Verlaufes der Erkrankung.

Der hinkende Gang kennzeichnet auch fernerhin deutlich die bestehende Erkrankung. Meist nimmt er mit dem Fortschreiten des zerstörenden Prozesses im Gelenke etwas zu, um dann in manchen Fällen späterhin nach Jahren mit dessen Ausheilung allmählich wieder zu verschwinden. Es ist für den Charakter der Erkrankung recht bezeichnend, daß jedoch dieses Hinken in seiner Intensität recht häufig in einem auffallenden Mißverhältnis zu der Schwere der Veränderungen im Hüftgelenk steht, wie sie das Röntgenbild kundgibt. Es mag geradezu rätselhaft erscheinen, wie der Gang sich tatsächlich bessern kann, wo doch die Destruktion im Innern des Gelenks immer weitere Gebiete erfaßt. Ich konnte

an einem und demselben Tage 2 Fälle nachuntersuchen, von denen der eine (9) mit schwersten Zerstörungen im Gelenk so ausgezeichnet ging, daß (in den Kleidern beobachtet) kaum etwas Besonderes auffiel und nur bei entblößtem Körper ein leichtes Hinken festgestellt werden konnte; wogegen der andere (11) mit nur mäßigen, im Röntgenbilde eben deutlichen Veränderungen in der Epiphyse, die vor allem in ihrer Form nur wenig alteriert erschien, außerordentlich stark hinken mußte und sehr schlecht ging. Der Beginn der Erkrankung lag bei beiden annähernd gleich weit zurück (ungefähr 25 Monate), und beide Knaben standen ungefähr im selben Alter. Aus dem Grade des hinkenden Ganges darf demnach niemals auf die Ausdehnung und die Schwere der pathologisch-anatomischen Veränderungen geschlossen werden.

Ausgeschlossen von diesem klinisch schon äußerlich nachweisbaren Befunde sind nur die Fälle, die den Endzustand der Erkrankung darstellen oder ihm wenigstens sehr nahe gekommen sind (Fall 1, 2, 3, 5, 12); bei diesen ist der hinkende Gang entweder schon vollständig verschwunden (5, 12) oder er tritt nur ab und zu einmal nach größeren Anstrengungen auf (2, 3) oder aber er ist in sogar verstärktem Grade dauernd erhalten geblieben (1).

Mit dem Hinken nimmt für gewöhnlich auch die Vorwölbung des großen Rollhügels zu, die sich beim Auftreten auf das krankseitige Bein noch ganz wesentlich verstärkt. Schon beim Stehen buckelt der Trochanter die Hüftkontur deutlich nach außen vor und gibt damit der Hüfte eine eigenartige, eckige Konfiguration, die, besonders von hinten gesehen, sehr in die Augen springt. Beginnt die Körperlast beim Gehen sich auf das kranke Bein zu übertragen, so tritt sofort der Rollhügel stärker nach außen und zugleich auch etwas nach oben hervor. Da sich in diesem Augenblick auch der Oberkörper etwas nach der kranken Seite herüberneigt, so erinnert der Gang in allen seinen Einzelheiten ganz außerordentlich an den der kongenitalen Luxation.

Der deutlich positive Ausfall des Trendelenburgschen Versuchs, auf welchen Perthes zuerst aufmerksam gemacht hat, vermehrt noch die Analogien mit der kongenitalen Luxation. Meine Fälle, soweit sie sich bei der Nachuntersuchung noch durch ein ausgesprochenes Hinken kennzeichneten, aber auch nur diese zeigten das Trendelenburgsche Phänomen ganz ausgesprochen (mit einer einzigen Ausnahme, auf die ich weiter unten noch zu sprechen kommen werde (Fall 18)). Der positive Ausfall war dem Grade nach bei den einzelnen Fällen etwas verschieden.

Weiterhin fällt auf, daß die plattgedrückte Femurepiphyse gar keine Neigung zeigt, die durch ihren Höhenverlust entstandene Diastase zwischen ihr und dem Pfannendach durch ein Höherrücken auszugleichen, daß

vielmehr der Gelenkspalt im Bereiche des Pfannendaches immer ein außerordentlich breiter blieb.

Um Klarheit darüber zu erhalten, was aus diesem breiten Gelenkspalt beim Auftreten auf dem kranken Bein würde, habe ich von 3 Fällen mit sehr plattgedrückter Kopfkappe Röntgenbilder in aufrechter Stellung angefertigt. Das Kind, das ein ausgesprochenes Trendelenburg'sches Phänomen und ein deutliches Vorspringen des großen Trochanter aufwies, stellte sich auf das kranke Bein und zog das gesunde in die Höhe. Die in dieser Stellung gewonnene Momentaufnahme (siehe nebenstehende Skizze) brachte den Schlüssel für das Verständnis der durchgehenden Aehnlichkeit unserer Erkrankung mit der Luxatio coxae congenita. Es zeigt sich, daß das obere Femurende in der Pfanne ganz beträchtlich nach oben gerückt ist; der Gelenkspalt wird im Bereiche des Pfannendaches auf das ihm zustehende Maß von Breite zurückgedrängt. Der untere Teil der Pfanne steht völlig leer, da die Epiphyse weit nach oben abgerückt ist. Neben diesem Höhertreten des oberen Femurendes fällt aber noch weiter eine Verschiebung desselben nach außen, von der Pfanne weg ins Auge, so daß die Epiphyse nunmehr mit über einem Drittel ihrer Länge nach oben und außen aus der Pfanne heraustritt.

Fall 6. Aufnahme im Stehen.

Infolge der veränderten Stellung des oberen Femurendes gewinnen die Abduktoren eine andere Verlaufsrichtung und werden insufficient. Es liegt hier also derselbe Gelenkmechanismus vor, wie er uns von der angeborenen Hüftluxation her so geläufig ist. Und in Analogie mit dieser Erkrankung erklärt sich der hinkende Gang unserer kleinen Patienten durch die Insufficienz der pelvitrochanteren Muskeln. Nicht positiv oder vielmehr nicht mehr positiv fiel der Trendelenburg'sche Versuch in den in Ausheilung begriffenen oder bereits ausgeheilten Fällen aus, nachdem hier die genannte Muskelgruppe wieder funktionstüchtig geworden war.

Das Abrücken des oberen Femurendes von der Pfanne nach oben und nach außen gibt zugleich auch die Erklärung für das starke Vorspringen des Trochanter im Stehen und ganz besonders beim Gehen.

Mitunter finden wir bei unseren Fällen eine mäßige Adduktionskontraktur vermerkt (8, 9, 16).

Trotz der gewiß teilweise recht hochgradigen Höhenreduktion der Epiphysenkappe, trotz der leichten Verkürzung des Schenkelhalses mit scheinbarer Neigung zur Coxa vara und trotz des Höherrückens des oberen Femurendes in der Pfanne ist auffallenderweise eine meßbare reelle

Verkürzung des kranken Beins in keinem unserer Fälle nachweisbar (mit Ausnahme von 8 und 18).

In dem Falle 8 betrug sie 1—1½ cm und beruhte auf der deutlichen Verbiegung des Schenkelhalses zur Coxa vara. Der Fall zeichnete sich aber noch durch eine viel hochgradigere scheinbare Verkürzung aus (3 cm) infolge der oben erwähnten Adduktionskontraktur. Bei Fall 18 trug die bedeutende, von der Epiphysenerkrankung wohl unabhängige Coxa vara die Hauptschuld an der meßbaren Verkürzung.

Weitaus am meisten im objektiven Untersuchungsbefunde des erkrankten Hüftgelenks interessiert die Art und der Grad der Hemmung seiner Beweglichkeit. Die Beschränkung der Abduktion tritt zusammen mit einer solchen der Rotation in allen Fällen in so typischer Weise auf, daß sie in der charakteristischen Kombination mit einer völlig freien, unbehinderten Flexion als geradezu pathognomonisch bezeichnet werden muß. Die in allen Fällen (mit Ausnahme von 8 und 18 und der Anfangsstadien von 4 und 6) völlig ungestörte Flexionsmöglichkeit kann mitunter sogar etwas übernormale Werte annehmen (9 und 11). Auf die Ursache und die Wertung der selten vorkommenden Beugungshemmung werde ich noch zurückkommen.

Die schon bei Beginn der Erkrankung immer ausgesprochene Beschränkung der Abduktion steht im Vordergrunde des Krankheitsbildes und drückt dem klinischen Bilde seinen Stempel auf. Am häufigsten sind Bewegungshemmungen mittleren Grades festzustellen, die sich jedoch bis zur völligen Aufhebung der Abduktion (Fall 8 und 18) steigern können. Der Grad der Beweglichkeitsbeschränkung der Hüfte in dieser Richtung hängt naturgemäß vollkommen von der Ausdehnung des destruierenden Prozesses an Epiphyse und Schenkelhals ab; mit zunehmender Verflachung der Kopfkappe wird eine fortschreitende Hemmung der Abduktion Hand in Hand gehen. Andererseits sind wieder gewisse Fälle (z. B. 11) durch eine in ihrer Form und Wölbung ziemlich gut erhaltene Epiphyse gekennzeichnet, die der abducierenden Bewegung unmöglich hindernd im Wege stehen kann. Mit zunehmender Ausheilung der Erkrankung wird demnach auch, wenn die Epiphyse und damit der Schenkelkopf wieder eine gerundete Form anzunehmen beginnen, die Abduktionshemmung allmählich wieder zurückgehen (Nachuntersuchung von Fall 4 und 11), um schließlich, wie wir später beim Studium der Endzustände der Erkrankung sehen werden, ganz zu verschwinden. Es ist recht bemerkenswert, daß die stark gehemmte Abduktion bei den Patientinnen 16 und 18 in Narkose wesentlich freier wurde. Daraus folgt, daß die Hemmung nicht allein auf die Knochendeformation zurückzuführen ist, sondern teilweise auch auf willkürlicher Muskelkontraktion beruht.

Diese ausgesuchte Einschränkung der Abduktion hat die Affektion mit der Coxa vara gemein; sie unterscheidet sich aber von dieser wieder be-

stimmt durch eine gewisse regellose Hemmung der rotierenden Bewegungen und eben in dieser von Fall zu Fall nachweisbaren Verschiedenheit in der Wahl der gehemmten Drehbewegung, in deren Art und Ausdehnung, charakterisiert sich, wie ich glaube, die Erkrankung weiterhin. Es ist ganz unmöglich, eine bestimmte Komponente der in der Hüfte möglichen Drehbewegungen als von der Krankheit in der Hemmung besonders bevorzugt anzugeben. Kompliziert wird die Frage noch ganz wesentlich durch die prinzipielle Verschiedenheit der Behinderung je nach der Stellung des Oberschenkels zur Hüfte: so kann beispielsweise die Rotation des gestreckten Beins ganz frei sein, während sie bei der Beugung desselben sofort vollkommen aufgehoben wird (Fall 18); oder es sind die Drehbewegungen an dem gebeugten Bein nur ganz wenig beschränkt, bei gestrecktem Oberschenkel jedoch fast vollkommen unmöglich.

Der Gegensatz zwischen Flexionsmöglichkeit und Abduktionshemmung mit ungleicher Beschränkung der rotierenden Bewegungen charakterisiert das Frühstadium, zumal dieser Gegensatz in den Fällen am deutlichsten ausgesprochen war, in welchen das Röntgenbild nur eine relativ geringe Deformierung erkennen ließ. Die typische einseitige Beschränkung der Beweglichkeit resultiert als Folge des überwiegenden Gebrauches des erkrankten Gelenks in bestimmter Richtung. Das weiche, nachgiebige obere Femurende wird unter dem Drucke der Körperlast umgeformt und paßt sich den am häufigsten ausgeführten Bewegungen, der beim Gehen sich immer wiederholenden Beugebewegung, an.

Alle diese Bewegungen gehen in ihren verschieden gesteckten Grenzen leicht und schmerzlos vor sich; selbst Forcierung vermag nie irgendwelche Schmerzen auszulösen. Dabei besteht zwischen aktiver und passiver Beweglichkeit kein nennenswerter Unterschied.

Krepitierende Geräusche bei Gelenkbewegungen kennt die Erkrankung nicht. Es ist dies auch gewiß nicht anders zu erwarten, wo doch der Knorpelüberzug selbst im Bereiche der am stärksten deformierten Epiphysenpartien in unveränderter Dicke und Festigkeit erhalten bleibt (Operationsbefund bei Fall 9), Knochengewebe also nirgends zutage treten kann; ferner ist der Erkrankung die Entstehung von eigentlichen Randwülsten vollkommen fremd.

Den für die Coxitis so charakteristischen Druck- und Stauchungsschmerz in dem erkrankten Gelenk vermissen wir (mit Ausnahme der Fälle 6 und 18) bei allen unseren Kranken vollständig.

Calvé konnte bei seinen Kranken die Verdickung und Auftreibung des Gelenkkopfes im Scarpa'schen Dreieck deutlich durchfühlen. An unseren Fällen war mir diese Feststellung mit Sicherheit nur bei Fall 9 möglich.

Eine gewisse Atrophie der Oberschenkel- und Hüftmuskulatur kennzeichnete alle Fälle; sie hielt sich allerdings meist nur in ziemlich mäßigen Grenzen. Da die kleinen Patienten ihr krankes Hüftgelenk in keiner Weise schonten und auf der Straße herumtollten wie ihre gesunden Kameraden, so konnte der Muskelschwund auch keine stärkeren Grade annehmen. An der Hüfte kam er jedoch besonders in der Abduktorengruppe meist deutlicher zur Geltung.

Etwas vergrößerte inguinale Drüsen, wie sie wohl jedes Kind trägt, fehlten bei keinem unserer kleinen Kranken; sie waren jedoch nicht größer als man sie sonst so häufig sieht. Iliacale Drüsenschwellungen, wie sie Waldenström beobachtet haben will, konnte ich nie nachweisen.

In kurzen Strichen gezeichnet, spielt sich das Krankheitsbild in seinem Beginn und weiteren Verlauf meist ungefähr folgendermaßen ab: Ein gesundes, kräftiges Kind (meist ein Knabe von 7—10 Jahren) beginnt nicht selten nach einem geringfügigen Unfall, dem weiter keine Beachtung geschenkt wurde, ganz allmählich zu hinken und über zeitweilige Schmerzen zu klagen, die in die Hüfte oder ins Knie verlegt werden. Da er sich jedoch durch die Sache in keiner Weise in seinen gewohnten Spielen beeinflussen läßt, und wie zuvor umherspringt, so achten die Eltern nicht weiter auf die Affektion. Erst das hartnäckig weiter bestehende Hinken und die mitunter zunehmenden Schmerzen zusammen mit der allmählich auftretenden eckigen Vorwölbung des Hüftknochens zwingen sie zu einer ärztlichen Untersuchung. Nach einer meist sehr kurzen Behandlung mit Gipsverbänden sistieren die Schmerzen völlig und dauernd und es bleibt als einziges Symptom nur das Hinken bestehen, wenn es auch vereinzelt etwas gebessert erscheint. Dieser ziemlich indifferente Zustand hält dann für gewöhnlich eine Reihe von Jahren ohne irgendwelche Veränderungen an. Hin und wieder kann er allerdings unterbrochen werden durch ein eigenartiges Stadium, das die Erkrankung der tuberkulösen Coxitis in ihren Erscheinungen außerordentlich nahe bringt.

Es scheint nämlich, daß die Erkrankung ein gewisses entzündliches Stadium durchmachen kann, ganz ähnlich, wie wir es von der Coxa vara her kennen. Es kann ausgelöst werden durch ein kleines Trauma (Fall 9) und kennzeichnet sich durch sehr heftige Schmerzen in dem erkrankten Gelenk nach dem Knie hin ausstrahlend, durch weitergehende Beweglichkeitsbeschränkungen (1, 4, 6, 18) bis zur völligen Fixation des Beins in einer Kontrakturstellung. Dazu kommt noch, daß das Kind jetzt plötzlich sich weigert, auch nur einen Schritt zu gehen, auf das kranke Bein zu stehen oder daß es einen ausgesprochenen Druck- und Stauchungsschmerz (6, 18) angibt. Ganz das Bild der tuberkulösen Coxitis. Dieses spastische Stadium (Levy) scheint

in den Frühstadien einiger unserer Fälle (1, 4, 6, 9) vorübergehend bestanden zu haben. (Fall 9: Das Kind soll 3 Tage lang in heftigen Schmerzen geschrien haben, bis nach dieser Zeit der Zustand ebenso schnell wieder verschwand, wie er gekommen war, und zwar ohne jede Behandlung.) Für gewöhnlich scheint das entzündliche Stadium jedoch langsam und allmählich ohne besondere äußere Ursache einzutreten, um meist längere Zeit (bis zu einigen Monaten) anzuhalten und darnach wieder ebenso langsam in den früheren Zustand der bedingten Indifferenz zurückzukehren.

Das klinische Bild des spastischen Stadiums ist charakterisiert durch eine Beschränkung oder Aufhebung auch der sonst ganz freien Flexion, die bis zur Kontrakturstellung sich steigern kann.

Werden die Kinder in diesem Zustand der ärztlichen Untersuchung zugeführt — und dies ist häufig der Fall, da die Eltern durch die Verschlimmerung des Leidens sehr beunruhigt werden —, so darf es nicht wundernehmen, wenn hier die Diagnose Coxitis gestellt wird; denn klinisch entsprechen sich die beiden Krankheitsbilder vollkommen.

Nicht selten sind die Eltern und sogar der Arzt geneigt, eine zunehmende Besserung in dem Zustande des Kranken anzunehmen, wenn ein etwa vorhandenes entzündliches Stadium langsam abzuklingen beginnt; um so peinlicher muß dann die Ueberraschung sein, wenn das Röntgenbild die grobe Täuschung enthüllt. Aus dem klinischen Befunde läßt sich niemals selbst bei augenscheinlicher Besserung auf die Schwere der im Röntgenbilde zu erwartenden Veränderungen am oberen Femurende schließen.

Eine besondere Besprechung verlangt noch Fall 18, der ganz aus dem Rahmen des charakteristischen Krankheitsbildes herausfällt; er stellt wohl dieses spastische Stadium dar mit einer ganz eigenartigen Hemmung, besonders der Flexion. Weiter fällt an ihm der negative Ausfall des Trendelenburg'schen Phänomens auf; man darf wohl annehmen, daß dieses durch den spastischen Zustand im Gelenk verhindert wird. Der Fall ist vor allem deshalb so außerordentlich wertvoll, weil er durch die Untersuchung in Narkose klar und deutlich bewies, daß jene bei ihm sehr hochgradigen Bewegungshemmungen und die Flexions-Adduktionskontraktur einzig und allein durch Muskelwiderstand bedingt waren. Der Vergleich mit dem andern in Narkose untersuchten Falle läßt damit den Schluß zu, daß die Bewegungshemmungen nicht allein auf der Deformierung der Epiphyse beruhen, sondern zum nicht geringen Teile muskulärer Natur sind.

Die Endzustände der Erkrankung.

Kann die Erkrankung ausheilen, das heißt in einen Zustand übergehen, der mit größter Wahrscheinlichkeit als ein bleibender angesehen werden darf, und wie präsentiert sie sich alsdann in diesem Endstadium? Die bisher veröffentlichten Arbeiten konnten über diese Frage keine einwandfreien Aufschlüsse bringen, da die betreffenden Fälle viel zu kurz nachkontrolliert

wurden; sie befaßten sich denn auch nur mit der Beschreibung der floriden Erkrankung, ohne deren Endzustände und die Art ihrer Ausheilung zu erforschen. Glücklicherweise konnte ich bei der Musterung unserer Plattensammlung noch ganz alte Platten aus der ersten Röntgenzeit finden, die mir in diesen so wichtigen und interessanten Fragen ein außerordentlich wertvolles Material lieferten. Und ich glaube auch mit Hilfe der Nachuntersuchungen dieser Fälle, diese für die ganze Prognose der Erkrankung unentbehrlichen Fragen gelöst zu haben.

Von den 10 nach kürzerer oder längerer Zeit (von $1^1/_4$ bis zu 16 Jahren) nachkontrollierten Fällen (1—11 mit Ausnahme von 2) ist bei 3 die Erkrankung als solche in ihrem Röntgenbefunde ausgeheilt. Bei den andern Kranken war die Affektion, wenn sie nicht sogar noch weiter fortgeschritten war, wohl in langsamer Ausheilung begriffen; dabei ist allerdings zu bemerken, daß die Nachuntersuchung bei den letzten Fällen schon nach relativ kurzer Zeit erfolgte.

Fall 5 (Fig. V) scheint das ideale Bild des ausgeheilten Endzustandes zu bieten. Schon der klinische Befund läßt bei diesem Kranken auf die Ausheilung der Affektion schließen: Der Gang ist ausgezeichnet, nur bei aufmerksamster Beobachtung ist ein minimales Hinken festzustellen, das nach längerem Gehen besonders auf unebenem Boden allerdings etwas deutlicher zum Vorschein kommt; der Trendelenburg'sche Versuch fällt negativ aus. Die Bewegungen sind nur noch unwesentlich beschränkt: die Abduktion läßt sich innerhalb weiter Grenzen ausführen, während von den rotierenden Bewegungen nur die Außenrotation des in der Hüfte gestreckten Beins noch etwas gehemmt erscheint. — Im Röntgenbilde imponiert die Kopfkappe durch ihre ganz außergewöhnliche Form: sie ist hochgradig abgeflacht und entsprechend weit in die Länge ausgezogen; dabei legt sie sich in gleichmäßiger Wölbung in weitester Ausdehnung über den Schenkelhals herüber, so daß ihr lateraler Saum den großen Trochanter nahezu erreicht. Die Epiphysenlinie verläuft als ein schmales Band. Der Schenkelhals hat durch den Verlust seiner oberen Ecke und die tiefere Verlagerung seiner unteren Randlinie eine deutliche Coxa vara-Stellung erhalten; er erscheint ferner infolge einer beträchtlichen Verdickung und einer leichten Verkürzung in ziemlich plumper Gestalt. Alle Konturen verlaufen vollkommen rein und scharf; die Knochenstruktur fällt überall durch ihre gesunde Zeichnung und Dichtigkeit auf. Die Pfanne hat sich dem sehr kurz gestielten plumpen Kopf, der sich auf die Platte als ein breites Oval projiciert, völlig angepaßt; sie vermag ihn ja allerdings längst nicht mehr zu fassen, legt sich ihm aber wenigstens für einen größeren Teil seiner Zirkum-

ferenz ganz exakt an, so daß der Gelenkspalt durch seine ganz gleichmäßige Breite angenehm auffällt.

Meine Nachuntersuchungen brachten mir ganz zufällig einen Fall, der in seinem klinischen Befunde und vor allem im Röntgenbild dem oben beschriebenen außerordentlich ähnelt. Auch die Anamnese des Falles ist so typisch, daß er, obwohl Untersuchungsbefunde und Röntgenbilder aus der Zeit der floriden Erkrankung nicht zur Verfügung stehen, doch unbedenklich hier angeführt werden darf. Es ist der unter 12 laufende Kranke, ein älterer Bruder des Kranken von 10. Der jetzt 16 Jahre alte junge Mensch geht völlig frei und unbehindert. — Leichte Vorwölbung der Trochanterpartie. Trendelenburg negativ. Sehr geringe Hemmung der Abduktion und der Außenrotation bei freier Flexion. Das Röntgenbild weist genau dieselbe Form der Epiphyse auf, wie im Endzustand des Falles 5.

Im Hinblick auf diese weitgehenden Analogien, die die Zustandsbilder dieser beiden Fälle bieten, darf wohl auch Fall 12 ungezwungen hier eingerechnet werden, und er bringt, da er eben den Endzustand der Erkrankung repräsentiert, einen erwünschten Zuwachs.

Die beiden Fälle lassen, wie ich glaube, mit Sicherheit erkennen, daß diese Erkrankung der Hüfte ausheilen kann, und sie zeigen zugleich, auf welche Art und Weise sie dies tut. Weiter gewinnen wir gewisse Anhaltspunkte über die Zeitdauer, die der Prozeß bis zu diesem Endausgang beansprucht. Der erste Fall läßt hier allerdings im Stich, da es sich als unmöglich erwies, festzustellen, seit welcher Zeit der bei der Nachuntersuchung vorliegende Zustand in Wirklichkeit schon bestanden hatte. Im zweiten Falle jedoch erfahren wir, daß das Hinken, das im Alter von ungefähr 4 Jahren eingesetzt hatte, nach dem 10. Lebensjahre sich mehr und mehr besserte, bis es schließlich nach dem 13. völlig verschwunden war. Die Zeit, die demnach die Erkrankung in diesem Falle zu ihrer spontanen Ausheilung beanspruchte, zog sich über lange Jahre hin; als Minimum müßte ein Zeitraum von 6—8 Jahren angenommen werden. — Bei 5 b könnte die Affektion nur höchstens 4 Jahre bis zu ihrer Ausheilung beansprucht haben. — Demgegenüber läßt der 4. Fall über 5 Jahre nach Beginn der Erkrankung noch kaum einen Ansatz zur Ausheilung erkennen.

Es wird naturgemäß immer von der Schwere und der Progressivität des Prozesses abhängen, welche Zeit die Affektion zu ihrer Ausheilung beansprucht, und bei der so weitgehenden Verschiedenartigkeit des Verlaufs werden wir uns über große Differenzen in der Dauer der Ausheilung nicht wundern dürfen. Das eine steht jedoch fest, daß die Erkrankung sich über eine sehr lange Zeitspanne, für gewöhnlich über Jahre hin, erstreckt, bis sie endlich zur Ausheilung kommt.

Wenn, wie meine Nachuntersuchungen erkennen ließen, im Verlaufe von langen Jahren die Erkrankung in dem eben geschilderten Zustand ausheilt, so muß dies im Vergleich zu den schweren Veränderungen in ihrem floriden Stadium als recht glimpflich bezeichnet werden. Von den 6 Kranken, die ich von 4 bis zu 16 Jahren nach Be-

ginn der Affektion nachkontrolliert hatte, repräsentieren wohl 3 den Endzustand idealer Ausheilung (2, 5 und 12), einer zeigt den Prozeß noch florid (4), die beiden übrigen (1 und 3) aber bringen einen ganz eigenartigen, von dem Endzustand bei 5 und 12 völlig verschiedenen Befund.

Bei dem einen Fall (3) hatte sich der hinkende Gang im Laufe der Jahre verloren. Dahingegen hören wir jetzt von einer Verkürzung des kranken Beines mit leichtem Trochanterhochstande und vor allem von weitgehenden Bewegungshemmungen im erkrankten Hüftgelenk: neben der Beschränkung der Abduktion haben besonders die Drehbewegungen gelitten, und zugleich ist die völlige Streckung des Beins unmöglich geworden. — Im Röntgenbilde des Falles (Fig. 3 b) sitzt ein stark abgeplatteter, weit ausholender Kopf einem kurzen Hals pilzförmig auf; die Pfanne vermag, obwohl nach oben abgeflacht und ausgeweitet, den nur wenig gewölbten, weit überragenden Kopf nicht zu fassen.

Schien mir schon dieser Fall mit seinem ganzen klinischen Bilde und vor allem mit seinem röntgenologischen Befund in seinem jetzigen Zustand dem Bilde nahe verwandt zu sein, das für gewöhnlich von der Arthritis deformans juvenilis entworfen wird, so überraschte der andere Fall (1) noch weit mehr.

Bei der Nachuntersuchung des Falls, 16 Jahre (!) nach Beginn der Erkrankung erzählte der junge Mann, daß der hinkende Gang, der die Affektion damals eingeleitet hatte, auch späterhin immer weiterbestand und in den letzten Jahren eher etwas zugenommen hatte. Bis zum heutigen Tage hatte der Kranke über die ganze Dauer der Erkrankung nie das Bett hüten müssen, er war vielmehr als Kind immer herumgesprungen und hatte später im landwirtschaftlichen Betriebe gearbeitet. Die zu Anfang geklagten leichten Schmerzen im erkrankten Gelenk sind später verschwunden. Sie treten aber bei schwerer Arbeit oder nach längerem Gehen heute wieder auf.

Der klinische Befund ist besonders durch einen stark hinkenden Gang gekennzeichnet, der durch eine beträchtliche Verkürzung des rechten Beins vorwiegend verursacht ist. Der positive Trendelenburg'sche Versuch und vor allem die weitgehende Bewegungsbeschränkung im rechten Hüftgelenk (völlig aufgehobene Abduktion, beschränkte Adduktion, starke Hemmung der Flexion und nahezu völlige Aufhebung rotierender Bewegungen) lassen auf schwere Veränderungen in dem befallenen Gelenk schließen. Das Röntgenbild enthüllt denn auch eine bedeutende Deformierung von Schenkelkopf und Schenkelhals: ein hochgradig abgeplatteter Kopf sitzt, mit seinem Rande pilzförmig überhängend, einem plumpen, sehr kurzen Schenkelhalse auf; die Pfanne ist nach oben flach gedrückt und ausgeweitet; trotzdem vermag sie aber den platten, weitausholenden Kopf nicht zu fassen (Fig. 1 b, Fig. VI).

Vergleicht man die Anfangsstadien der beiden Fälle (Fig. 1 a und 3 a) mit dem jetzigen Zustand (Fig. 1 b und 3 b), so muß man sich wundern, was aus diesem damals doch nur wenig veränderten Schenkelkopfe geworden ist.

Die den Skizzen 1 b und 3 b entsprechenden Röntgenbilder lassen ziemlich weitgehende Aehnlichkeiten in der Deformierung der Gelenke erkennen; beiden ist jener flache pilzförmige Kopf gemein, der eine ausgeweitete Pfanne weit überragt. Dieser bedeutenden Umgestaltung des Gelenkaufbaus entspricht das klinische Bild beider Fälle: eine beträchtliche Verkürzung des kranken Beins und die recht schweren Bewegungshemmungen sind beiden Fällen gemeinsam. Nur in einem einzigen Punkte unterscheiden sie sich: in ihrem Gang.

Der eine (Fall 3) geht so völlig frei und ungehindert, daß man geneigt sein könnte, ihn als in idealem Zustande ausgeheilt anzusehen; der andere aber, der durch eine stärkere Deformierung gekennzeichnet ist, geht sehr stark hinkend. Ich sehe in diesem Vergleich der beiden Fälle einen weiteren Beweis dafür, wie wenig aus dem Gang auf die Gelenkveränderungen geschlossen werden darf.

Bei einer völlig unbefangenen Betrachtung des Röntgenbildes, das Fig. 1 b entspricht (Fig. VI), würde man wohl ohne Zögern als Diagnose eine ziemlich hochgradige Arthritis deformans nennen. Es ist ganz das Bild, wie wir es von dieser Erkrankung zu sehen gewohnt sind. Die klinische Untersuchung der befallenen Hüfte würde in der Annahme dieser Affektion noch weiter bestärken; das Fehlen der krepitierenden Geräusche spricht ja nicht ohne weiteres gegen eine Arthritis deformans, seit wir wissen, daß diese bei der jugendlichen Form dieser Erkrankung häufig nicht nachzuweisen sind. — Der andere Fall (3) ist etwas schwieriger zu deuten, obwohl auch an ihm ohne große Mühe ein stark abgeflachter und breit ausholender Kopf einem kurzen Hals pilzförmig aufgestülpt zu erkennen ist.

Es ist keine Frage, daß beide Kranke, wenn sie in ihrem jetzigen Zustande die Klinik zum ersten Male aufgesucht hätten, unter der Diagnose Arthritis deformans juvenilis eingetragen worden wären; keine andere Affektion konnte differentialdiagnostisch irgendwie in Betracht kommen.

Es wäre wohl ein müßiges Beginnen, wollte man die Frage ventilieren, ob jene pilzförmig überhängenden Ränder des abgeplatteten Kopfes als durch Knochenneubildung entstandene Randwülste angesehen werden müßten oder ob sie eben nur die Ueberbleibsel jener im floriden Stadium der Erkrankung über den Schenkelhals hinausgewellten Epiphysenpartien darstellen. Beide Anschauungen haben etwas für sich. Die Entscheidung kann nur eine dauernde Kontrolle geeigneter Fälle über viele Jahre hin bringen.

Im Grunde genommen ist diese Frage auch nicht von so großer Bedeutung wie die Tatsache, daß unsere Erkrankung zu einer schweren Deformierung des ganzen Hüftgelenks führen kann, zu einem Bilde, wie man es als Arthritis deformans bezeichnen würde. Damit soll die Frage vollkommen offen bleiben, ob es jene durch Knochenabschliffe und Randwülste sich entwickelnde echte Arthritis deformans ist, oder ob nur deren Bild nachgeahmt wird.

Es scheint mir mit Rücksicht auf diese Erfahrungen sehr wahrscheinlich zu sein, daß jene von verschiedenen Autoren beschriebenen Fälle von Arthritis deformans juvenilis, deren Beginn bis in die Kindheit zurückdatierte, ursprünglich unserer Epiphysenaffektion angehörten und sich später aus dieser heraus erst zum Bilde der deformierenden Arthritis differenzierten. Diese Möglichkeit ist vielleicht geeignet, etwas Licht in die noch in ziemliches Dunkel gehüllte Aetiologie dieser Erkrankung zu bringen.

Diese in jeder Beziehung recht eigenartige Erkrankung der oberen Femurepiphyse kann sich also nach 2 Richtungen hin entwickeln:

1. Sie kann voll und ganz in einer fast idealen Form zur Ausheilung kommen, so daß an dem Gelenk nur die Aenderung der Konfiguration des Kopfes und Halses noch auf einen einst hier lokalisiert gewesenen krankhaften Prozeß schließen läßt, während die Knochenstruktur wieder ihre normale Zeichnung aufweist und auch der klinische Befund keine nennenswerten Abweichungen von der Norm mehr bietet (Fig. V, entsprechend Fig. 5 b).

2. Sie kann später aber auch in einen Zustand übergehen, der im klinischen Bilde neben einer Verkürzung des Beins ziemlich beträchtliche Bewegungsstörungen im erkrankten Gelenk erkennen läßt und dessen Röntgenbild durch einen stark abgeflachten, die ausgeweitete Pfanne überragenden Kopf charakterisiert ist, der einem kurzen, gedrungenen Schenkelhals pilzförmig aufgestülpt ist. Ein der Arthritis deformans juvenilis völlig gleiches Bild (Fig. VI, entsprechend Fig. 1 b).

Es war oben davon die Rede, daß die vorliegende Epiphysenerkrankung in ihrer Entwicklung an die Zeit gebunden ist, wo die Epiphyse noch durch eine breite Knorpelscheibe vom Halse getrennt ist, wo also die Verbindung zwischen Epiphyse und Collum noch keine feste, knöcherne ist. Es war mir mit Rücksicht darauf von großem Interesse, als ich in unserer Sammlung einen Fall entdeckte mit unserer Erkrankung ganz ähnlichen Veränderungen im Bereich der Epiphyse, bei dem die Erkrankung aber erst im 15. Lebensjahre im Anschluß an ein schweres Trauma eingesetzt hatte. Durch die möglich gewordene Nachkontrolle (4 Jahre nach Beginn der Affektion) gewinnt der Fall noch weiter an Bedeutung.

15 j. Jüngling. Am 22. V. 09 Reposition einer Luxatio femoris suprapubica. Darnach immer etwas Hinken, das sich jedoch nach 5 Monaten unter stärkeren Beschwerden zunehmend verschlimmerte.

Befund 5. I. 10: Stark hinkender Gang; das l. Bein steht in leichter Flexion; weitere Beugung stark behindert; völlige Extension und Abduktion ganz unmöglich, rotierende Bewegungen in mäßigem Grade möglich. Leichter Druck- und Stauchungsschmerz. Keine Verkürzung. Untersuchung in Narkose: Versteifung größtenteils muskulärer Natur.

Röntgenbild (Fig. a): In der Kopfkappe hochgradige fleckige Aufhellung der Struktur; Epiphyse erscheint kalkreicher. Die obere Epiphysenkontur hat ihre Rundung verloren, dem Pfannendach gegenüber verläuft sie ziemlich abgeflacht mit kleineren und größeren Einbuckelungen. Dadurch hat die Kopfkappe an Höhe eingebüßt, ist flacher geworden. — Der Pfannendachrand imponiert mit einer ähnlichen Fleckung und Auflockerung der Struktur wie die Epiphyse; er erscheint zugleich randwulstartig verdickt.

Nachuntersuchung (II. 12): Mitunter Schmerzen im l. Hüftgelenk.

Befund: Gang stark hinkend. In aufrechter Stellung schwebt die l. Ferse 7 cm über dem Boden. Trendelenburg positiv. L. Bein steht leicht flektiert und adduciert. Flexion fast ganz frei, ebenso die Adduktion, die Abduktion dagegen völlig aufgehoben; rotierende Bewegungen stark beschränkt. Kein Krepitieren. Reelle Verkürzung des l. Beins 1 cm, virtuelle 6½ cm. L. Trochanterpartie tritt stark hervor.

V.



VI.

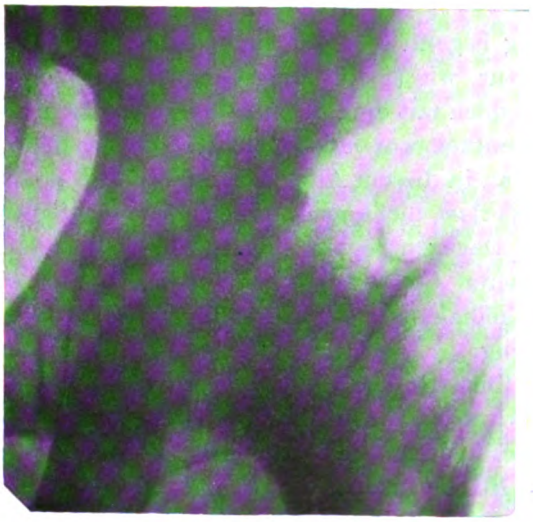

Röntgenbild (Fig. b): Neben der Fleckung der Epiphysenstruktur weitgehender Substanzverlust in ihren medialen Partien. Die obere Randlinie verläuft dadurch schräg von oben außen nach unten innen, in ihrer Mitte flach eingedellt. Vom Schenkelhalse ist die ganze obere Collumecke verloren gegangen, so daß seine Begrenzungslinie nach der Epiphyse zu in einer Horizontalen verläuft, die am Trochanter endigt. — Die Pfanne ist nach oben ausgeweitet; die Verdickung des Pfannendachrandes hat noch zugenommen.

Fig. a.

14. I. 1910. 8 Mon. nach Beginn der Erkrankung.

Fig. b.

8. II. 1912.

Nachuntersuchung (28. IV. 13): Klinisch noch derselbe Befund.

Am Röntgenbild ist der Prozeß im Bereich der Epiphyse noch weiter fortgeschritten, insofern als die Auflockerung und fleckenweise Aufhellung der Struktur zugenommen hat, wodurch der Prozeß unserer Erkrankung noch weit ähnlicher wird.

Die Erkrankung begann hier mit einer diffusen fleckigen Auflockerung der Epiphysenstruktur, wie sie für unsere Erkrankung charakteristisch ist. Da die Kopfkappe jedoch mit dem Schenkelhalse bereits in fester Verbindung stand (eine Epiphysenfuge war nicht mehr nachweisbar), und vor allem, da ihr knöcherner Aufbau in diesem Alter ein festerer war, so konnte sie durch den Druck der Körperlast nicht nach außen über den Schenkelhals hinüber ausgewellt werden. Dagegen begann sie sich am Pfannendach abzuschleifen. Der Verlust der oberen Collumecke bis zur horizontal verlaufenden Begrenzung des Schenkelhalses in der Höhe der Trochanterbasis erinnert sehr an unsere Erkrankung.

Die Form und Entwicklung, die der Prozeß hier genommen hat, findet ihre Erklärung im Alter des Kranken; er steht an der Schwelle des Kindesalters zum Alter des Jünglings. Die Epiphysenfuge ist bei ihm keine breite, nachgiebige Knorpelfläche mehr, die irgend welche Verschiebungen gestatten würde; vielmehr stehen Kopfkappe und Schenkelhals bereits in fester Verbindung miteinander. Die Tatsache, daß es durch die Gewalteinwirkung zu einer Luxation im Hüftgelenk gekommen war und nicht zur Epiphysenlösung des kindlichen Alters, beweist dies zur Genüge. Ferner ist das Knochengerüst der Epiphyse so fest und kräftig geworden, daß es trotz

der herdförmigen Auflockerung dem Druck der Körperlast noch Stand zu halten vermag. Die Verflachung der Kopfkappe geht hier wie bei der Arthritis deformans nur durch Abschleifen vor sich.

Die Tatsache, daß der Prozeß 4 Jahre nach seinem Beginn noch keine Neigung zur Ausheilung zeigt, vielmehr immer noch in weiterem Fortschreiten begriffen ist, vermehrt noch die Analogien mit unserer Erkrankung.

Schließlich sei noch auf die ausgesprochene traumatische Genese der Erkrankung hier besonders hingewiesen.

Von ganz besonderem Interesse ist an diesem Fall die eigenartige Vereinigung von Vorgängen, wie wir sie bei unserer Epiphysenerkrankung kennen gelernt haben, mit solchen, wie sie der Arthritis deformans eigentümlich sind; unter diesen möchte ich besonders die dicken Randwülste am Pfannendach hervorheben. Der schon erwähnte Umstand, daß die Höhenreduktion der Epiphyse hier nicht durch Kompression, sondern sicher durch Abschleifung entstanden ist, spricht ebenfalls für Arthritis deformans.

Ich möchte deshalb glauben, daß bei diesem Fall der in seinen Anfängen unserer Epiphysenerkrankung ganz analoge Prozeß in eine Arthritis deformans überleitete, was bei dem Alter des Befallenen auch keineswegs verwunderlich ist. In dem klinischen Befund (besonders mit seinen weitgehenden Bewegungsbeschränkungen) sehe ich einen weiteren Beweis dieser Auffassung. Das Fehlen krepitierender Geräusche kann, wie schon oben erwähnt, nicht ohne weiteres dagegen verwertet werden.

Man möchte mit Berücksichtigung dieser Tatsachen daran denken, daß unsere Erkrankung für das Kindesalter das sein könnte, was die Arthritis deformans juvenilis für das Alter des Jünglings ist, so daß im Uebergangsalter die charakteristischen Merkmale beider Prozesse vertreten sind.

Die Natur des Prozesses.

Man könnte geneigt sein, die bei Beginn des Prozesses in der Epiphyse zerstreut auftauchenden herdweisen Aufhellungen in Analogie mit der Arthritis deformans als Herde subchondralen Knochenschwundes aufzufassen, wie sie Ziegler geradezu als Cysten bezeichnete. Doch ergab schon die makroskopische und noch viel deutlicher die mikroskopische Untersuchung (Taf. I) des bei Fall 9 excidierten Stücks, daß den Aufhellungsherden des Röntgenbildes Knorpelgewebe entspricht, das in kleinster bis größeren Anhäufungen in den Knochen der Epiphyse eingesprengt ist. Es sind an Größe außerordentlich verschiedene, zackig umrandete Knorpelinseln ohne eine bestimmte, regelmäßige Form. Die größte unter ihnen steht auffallenderweise durch einen dünnen Stiel mit dem Knorpelüberzug der Epiphyse in fester Verbindung. Es ist recht beachtenswert, daß die normale hyaline Bauart des Knorpelüberzuges im Bereiche dieses Verbindungsstieles in Faserknorpel übergeht und als solcher auch in der großen Knorpelinsel fortbesteht, während

die andern, beträchtlich kleineren Inseln aus einem etwas zellarmen hyalinen Knorpel bestehen. Daß es diese Knorpeleinsprengungen sein müssen, die die Defekte im Röntgenbilde hervorrufen, scheint mir besonders auch der Umstand zu beweisen, daß die Knochenbälkchen in dem Präparate an Dicke und Festigkeit nicht viel eingebüßt haben. Allerdings war das Netz der Knochenbälkchen in einzelnen Partien etwas gelichtet, so daß in deren Bereich die knöchernen Züge nicht mehr in einander übergingen, sondern als einzelne abgegrenzte Gebilde scheinbar frei im Gesichtsfelde lagen.

Noch weit mehr überrascht die Art der Markfüllung. Wir finden vorwiegend nicht jenes so außerordentlich zellreiche rote Mark der Epiphysen, sondern ein ausgesprochenes Fettmark. Auffallenderweise ist dieses gegen den Gelenkknorpel nicht durch Knochenlamellen abgegrenzt, sondern schiebt sich ohne Widerstand in ziemlich tiefen Buchten nach dem Gelenkknorpel zu vor oder scheint sogar in kleineren Mengen vollkommen in dessen tiefere Schichten hineingelagert. In einem bemerkenswerten Gegensatze zu diesem Fettmark, das ein weitmaschiges Knochennetz ausfüllt, stehen andere Partien des Präparates mit einer normalen roten, wenn auch etwas zellarmen Markfüllung, die zwischen eng gefügte Knochenlamellen eingelagert ist.

Soviel darf demnach aus dem Präparate mit Sicherheit geschlossen werden, daß bei der Erkrankung kleinere und größere Partien von Knochensubstanz völlig durch Knorpelgewebe ersetzt sind und daß in andern das Knochennetz durch Zugrundegehen einzelner Lamellen gelichtet wurde. Die Knorpelherde müßten damit den vollständigen Defekten im Epiphysenknochen des Röntgenbildes entsprechen, die rareficierten Partien des Präparates dem aufgelockerten, atrophischen Knochen der Platte.

Die Knorpelinseln können ganz unmöglich der Epiphysenfuge angehören, da der Meißelschlag lange nicht bis zu ihr vorgedrungen war.

Wie kommen nun aber diese Knorpelinseln in den knöchernen Epiphysenkörper hinein? Es geht wohl nicht an, in ihnen undifferenziert liegen gebliebene Reststücke der knorpeligen Anlage des Epiphysenkörpers selbst (nicht der Epiphysenscheibe) zu sehen. Es wäre nicht einzusehen, weshalb dieser Vorgang dann immer nur an der einen Epiphyse sich abspielen sollte, ohne an der anderen nicht auch zutage zu treten. Vor allem spricht aber gegen diese Annahme der Umstand, daß die vorliegende Epiphysenerkrankung einen ausgesprochen progredienten Charakter trägt: die Aufhellungsherde vergrößern sich nachweisbar, der Zerfall des Knochens schreitet fort.

Es muß auch mit allergrößter Wahrscheinlichkeit angenommen werden, daß der vorliegende Prozeß in einer zuvor völlig in normalen Bahnen sich fortentwickelnden Epiphyse Platz greift. Es kann ja genau verfolgt werden,

wie in zuvor völlig unverdächtigen Epiphysenpartien solche Herde auftreten und sich zunehmend vergrößern. Ich möchte dagegen annehmen, daß unter dem Einfluß irgend einer primären Einwirkung, auf deren genauere Feststellung ich noch zurückkommen werde, der Epiphysenknochen durch Ernährungsstörungen herdweise und an Ausdehnung allmählich zunehmend zugrunde geht. An die Stelle des zugrunde gegangenen Knochens tritt dann das für Ernährungsstörungen weit weniger empfindliche Knorpelgewebe. Die Rarefizierung der Knochenbälkchen und die Umwandlung des blut- und zellreichen roten Knochenmarks in Fettmark mit seinen bescheidenen Anforderungen an die Nahrungszufuhr sprechen wohl mit für eine solche Erklärung.

Axhausen hat bei seinen experimentellen Studien über die Osteochondritis dissecans unterhalb einer künstlich zur Nekrose gebrachten Knorpelpartie Atrophie des Knochengewebes und Einsprengung von Knorpelinseln in den spongiösen Knochen beobachten können. Hier waren es künstlich erzeugte Ernährungsstörungen, die diese unserer Affektion ähnlichen Vorgänge ausgelöst hatten.

Gewinnt im Laufe der Zeit die Epiphyse ihre normale Ernährung zurück, so bildet sich der Knorpel allmählich wieder in Knochengewebe um. Es tritt ein engmaschiges, fest gefügtes Netz von Knochenbälkchen auf, das normales rotes Knochenmark umschließt und die Knorpelinseln von ihrer Peripherie aus langsam substituiert, bis schließlich auch der letzte Knorpelrest verschwunden ist und die ganze Epiphyse wieder aus gesundem Knochengewebe besteht.

Aus sehr zahlreichen Gründen, auf die ich hier näher leider nicht eingehen kann, glaube ich annehmen zu dürfen, daß die beiden von Waldenström beschriebenen Collumherde nicht einem und demselben Prozeß ihr Dasein verdanken, sondern daß sie vielmehr zwei extrem verschiedene Krankheitsbilder vertreten. Von diesen ist das eine, der untere Collumherd, sicher der Tuberkulose zuzurechnen, wofür Waldenström durch seine Operationsbefunde selbst den Beweis liefert. Das andere jedoch stellt eine Erkrankung eigener Art dar, die einen für die Tuberkulose völlig ungewöhnlichen Verlauf nimmt, dafür aber der dieser Arbeit zugrunde gelegten Hüftaffektion in allen Punkten so sehr ähnelt, daß sie wohl ohne Bedenken ihr zugerechnet werden darf.

Ueber Art und Wesen des Prozesses, der so eigenartige Bilder auf die Röntgenplatte warf, gab die Probeexcision aus dem am schwersten mitgenommenen Gelenke des Falles 9 Aufschluß. Das eine war jetzt absolut sicher: mit der Tuberkulose hatte die Affektion rein nichts zu tun. Gestützt auf die Beobachtung, daß alle seine kleinen Patienten Zeichen von Rachitis erkennen ließen, dachte Calvé daran, die Epiphysenerkrankung mit der englischen Krankheit in Zusammen-

hang zu bringen. Die verstreuten Aufhellungsherde der rachitischen Epiphyse ähneln auch ziemlich weitgehend denen unserer Erkrankung. Die Tatsache jedoch, daß (mit einer einzigen Ausnahme) alle unsere Kinder nicht die Spur von Rachitis erkennen ließen, spricht sehr gegen Calvé's Auffassung.

Wenn Ziegler bei der Arthritis deformans schon subchondrale Knorpelherde feststellen konnte, so könnte man geneigt sein, unsere Erkrankung mit dieser deformierenden Gelenkerkrankung in Beziehung bringen zu wollen. Spätere Forscher (Kimura, Walkhoff, Axhausen) fanden jedoch bei der Arthritis deformans nur fibröse subchondrale Herde (Bindegewebswucherungen, faseriges Markgewebe).

Die von Maydl, Riedel-Zesas, Küster-Zesas und Negroni beschriebenen Resektionspräparate bei der Arthritis deformans juvenilis waren durch Defekte und Auffaserungen des Gelenkknorpels, durch Schliffurchen an dem freiliegenden, seines Knorpelüberzuges beraubten Knochen gekennzeichnet. Auch Frangenheim stellte einen hochgradig atrophischen Gelenküberzug am Schenkelkopfe und mikroskopisch breite, von Bindegewebe unterbrochene Knorpelstreifen fest. Alle diese Veränderungen, wie sie für das Bild der Arthritis deformans recht geläufig sind, fehlen bei unserer Erkrankung.

Durch die Nachgiebigkeit der rarefizierten Epiphyse kommt es unter dem Drucke der Körperlast allerdings zu einer meist recht schweren, der Arthritis deformans äußerlich nicht unähnlichen Deformierung. Eine Verflachung des Kopfs wird durch den Druck der Körperlast herbeigeführt; eine Art von Randwulstbildungen entsteht durch das Ueberhängen der seitlichen Partien der ausgewellten Epiphyse. Die zunehmende Verflachung und Auswertung der Pfanne nach oben mit besonderer Verstärkung des Pfannenrandes vervollständigt noch die äußerliche Aehnlichkeit mit der Arthritis deformans juvenilis. Wenn nun schließlich auch das klinische Bild keine tieferen Gegensätze zwischen beiden Erkrankungen kennt, so könnte man gewiß sehr daran denken, diese streng auf das Kindesalter beschränkte Erkrankung als Arthritis deformans infantilis zu bezeichnen unter dem Vorbehalte einer vollständigen und klaren Trennung von der Arthritis deformans juvenilis, die, im Alter des Jünglings auftretend, sich pathologisch-anatomisch etwas anders aufbaut.

Aus all dem geht hervor, daß unsere Erkrankung von der Arthritis deformans juvenilis zu scheiden ist, mögen die beiden Krankheitsbilder auch nahe miteinander verwandt sein.

Die Ursache der Erkrankung.

Schon oben hatte ich angenommen, daß es mit größter Wahrscheinlichkeit Ernährungsstörungen sein müßten, die diese so ganz ungewöhnlichen Knochenveränderungen an der Epiphyse hervorrufen.

Die Epiphyse ist in ihrem ganzen Umfang überknorpelt und steht in keinerlei Beziehungen zum Kapsel- und Bandapparat des Hüftgelenks, der weitab von ihr am Schenkelhals ansetzt. Das Ligamentum teres enthält während des Wachstumsalters ein kleines Gefäßchen, das einen bestimmten kleinen Bezirk der Epiphyse versorgt. Der übrige, weit größere Teil derselben bezieht sein Blut aus Gefäßen, die der Arteria circumflexa femoris medialis und lateralis entspringen.

Nach übereinstimmenden Untersuchungen von Lexer und Waldenström sind vorwiegend 2 Gefäße zu unterscheiden, die die oberen Collumpartien und die Epiphyse versorgen (siehe nebenstehende Skizze nach Waldenström).

1. Das obere Collumgefäß; es tritt am Fuß des großen Trochanter in den Schenkelhals ein und versorgt dessen oberen lateralen Teil; es verläuft dann in der Knorpelschicht, die den oberen Teil des Collum bekleidet, und gibt von hier aus Zweige nach medial und unten in die tieferen Schichten des Schenkelhalses hinein ab. In seinem weiteren Verlauf durchsetzt dann das Gefäß die Epiphysenlinie, um in die Knorpelschicht der Epiphyse einzudringen, wo es sich in den oberen und lateralen Partien der Epiphyse verästelt bis zu der Gefäßverzweigung der Art. des Ligamentum teres (4) hin, ohne jedoch mit dieser sichtbar zu anastomosieren.

2. Das untere Collumgefäß; es versorgt nur die unteren medialen Partien des Collum. Es ist eine kleine, kräftige Arterie, die sich mit zahlreichen Ausläufern bis an die Knorpelfuge erstreckt.

Außerdem kommen noch eigene Gefäße für die mediale untere Epiphysenecke hinzu (3), über deren Herkunft weder Lexer noch Waldenström Genaueres angeben.

Befällt nun die Erkrankung, deren Ursache ich in einer Störung der Blutversorgung sehen möchte, die ganze Epiphyse, so müssen alle die Gefäßbahnen, die derselben ihr Blut zuführen, verlegt sein. In Frage kommen hierbei die Gefäße 3 und 4 und die Endverzweigungen von 1 (siehe die Zeichnung). Die Ausschaltung des Gefäßes im Ligamentum teres läßt sich als Folge einer Kontusion des Hüftgelenks mit Quetschung des Bandes ohne weiteres verstehen. Eine Läsion, die jedoch die beiden anderen Gefäße (1 und 3) zugleich trifft, kann nur an einer Stelle einsetzen, wo beide Arterien eine durch eine gewisse Nachgiebigkeit ausgezeichnete Partie passieren, und dies ist ohne Zweifel die Knorpelfuge.

Wir haben gesehen, daß die vorliegende Erkrankung der Epiphyse nachweisbar in zahlreichen Fällen nach kleineren traumatischen Insulten des Hüftgelenks einsetzt. Diese Gewalten sind jedoch so gering, daß sie nicht ausreichen, die nicht gar so seltene jugendliche Schenkelhalsfraktur oder eine vollständige Lösung der Epiphyse mit starker Dislokation derselben hervor-

zurufen, wie sie uns bei Kindern am Hüftgelenk geläufig ist als das Analogon der traumatischen Hüftluxation der Erwachsenen. Das Trauma genügte aber doch, um die Epiphyse in ihrem Grunde zu lockern. Die jugendliche Hüftpfanne umfaßt das obere Femurende derart, daß der Epiphysenkörper die Höhlung der Pfanne eben ausfüllt. Dadurch steht die Epiphyse ganz im Schutze der Pfanne. Und so wird jede auf das Hüftgelenk wirkende Gewalt direkt ja wohl auf die Kopfkappe übertragen, sie kann hier aber nicht zur Geltung kommen, weil die Epiphyse eben zu geschützt liegt. Dagegen wird die außerhalb des Pfannenbereichs gelegene Knorpelfuge, die in ihrem Knorpelgewebe an sich schon einen locus minoris resistentiae darstellt, bei ihrem Gewalteinwirkungen gegenüber recht ungünstigen Verlauf am meisten in Mitleidenschaft gezogen werden. Und mit der Knorpelfuge werden naturgemäß auch die durch sie hindurchtretenden Gefäße alteriert.

Dafür, daß die Knorpelfuge unter dem Trauma gelitten hat, scheinen mir mehrere Röntgenbilder zu sprechen, die eine gewisse Verschiebung der erkrankten Epiphyse erkennen lassen (4, 5, 21). Ich glaube ja nicht, und das möchte ich besonders betonen, daß es zu einer „Lösung" der Epiphyse mit sichtbarer Dislokation in direktem Anschluß an das Trauma kommt. Vielmehr möchte ich annehmen, daß das Trauma nur eine „Lockerung" der Epiphyse ohne jede Dislokation (wenigstens für den Anfang) verursachen konnte.

Es ist sehr wohl denkbar, daß die Lockerung der Kopfkappe unter dem völlig erhaltenen Knorpelüberzug stattfindet. Der elastische Knorpel wird dem kleinen traumatischen Insult möglichst nachzugeben suchen und darnach wieder in die früheren Lageverhältnisse zurückfedern. Dieser Vorgang kann jedoch vielleicht schon genügen, um die Ernährung der Epiphyse infolge einer Alteration der Gefäße in Frage zu stellen.

Ein der vorliegenden Erkrankung in vielen Beziehungen recht analoger Fall bringt eine weitere Stütze für meine Annahme, daß der Erkrankung der Epiphyse mit großer Wahrscheinlichkeit eine Läsion derselben vorausgegangen war und sie ausgelöst hatte. Der Fall verdient auch in anderen Beziehungen ein ganz besonderes Interesse und soll deshalb etwas ausführlicher hier wiedergegeben werden.

Ich hatte den Fall zur Nachuntersuchung kommen lassen, weil mir auf der alten Röntgenplatte die Epiphyse des nicht luxierten Gelenks einer leichten Verschiebung sehr verdächtig war. Der Befund der Nachuntersuchung war außerordentlich überraschend.

Sch., 9 j. Mädchen. Mit 4 J. auswärts Repositionsversuch einer rechtsseitigen angeborenen Hüftgelenksluxation mit einjähriger Nachbehandlung in fixierenden Verbänden.

Röntgenbild: (14. III. 08, Fig. a). R. Femur in hochgradiger Abduktion mit dem Schenkelkopf im oberen Teil der flachen, weit nach oben ausgezogenen Pfanne. Auch die l. Pfanne geräumig und flach, die abgeplattete l. Epiphyse zeigt unscharfe, leicht gewellte Konturen und ist beträchtlich auf ihrer Unterlage nach außen abgerutscht. In der Epi-

physe wolkige Verdichtungen. Gelenkspalt breit und unregelmäßig. An der Pfanne Abflachung und Ausweitung.

Nachuntersuchung (20. II. 12): An der l. Hüfte ist den Eltern nie irgend etwas aufgefallen; auch hat die Kleine hier nie irgendwelche Beschwerden angegeben.

Befund: Gesundes Mädchen. R. Trochanter tritt stark nach oben, der Körper neigt sich dabei stark nach rechts. Außerdem drängt sich aber auch der l. Trochanter abnorm

Fig. a.

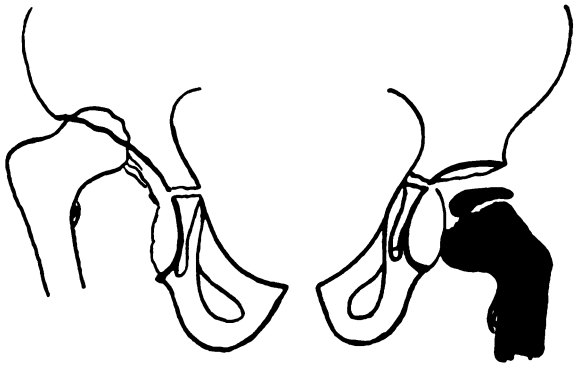

14. III. 1908.

Fig. b.

20. II. 1912.

deutlich vor. L. Bein leicht außenrotiert. Länge des r. Beins 56,5 cm, des l. 58,5 cm. Trochanterhochstand rechts 6 cm, links 2 cm.

	rechts	links
Flexion	abnorm stark	normal
Abduktion	abnorm stark	etwas behindert
Rotation	abnorm stark	normal

Kein Krepitieren, keine Schmerzen bei Bewegungen, auch an der l. Hüfte nicht.

Röntgenbild: Fig. b und Fig. VII. Rechts wieder vollständige Luxationsstellung. L. Hüfte: Kopf und Hals bilden eine ziemlich unförmliche, zur Femurachse rechtwinklig stehende Masse, deren oberste Schichten hochgradig aufgelockert sind. Es ist schwer,

aus diesen krümeligen Massen die frühere Epiphyse herauszudifferenzieren, wenn man nicht annehmen will, daß eben diese ganze aufgerüttelte Knochenpartie einst Epiphyse war; sie müßte sich dazu infolge einer hochgradigen Abplattung und dadurch bedingten Längenausdehnung allmählich über den ganzen Schenkelhals bis zum Trochanter hin geschoben haben. Von einer Epiphysenlinie ist nichts mehr zu erkennen. An der Pfanne ist außer einer abnorm stark wellig verlaufenden Kontur nichts Nennenswertes festzustellen.

Ein Jahr nach dem Repositionsversuch einer einseitigen kongenitalen Luxation kommt an dem scheinbar völlig gesunden andern Hüftgelenk ein ganz überraschender Befund zum Vorschein. Den Eltern war an diesem Gelenk niemals irgend etwas aufgefallen, das Kind hatte auch nie die geringsten Schmerzen hier geklagt und der

VII.

wegen der anderseitigen Ausrenkung hinkende Gang hatte die Affektion verdeckt, die sich sonst vielleicht in einem ganz leicht hinkenden Gang eben bemerkbar gemacht hätte. Die leichte Coxa vara-Neigung des Schenkelhalses dieser linken Hüfte (rechts ist die Luxation) ist nichts Außergewöhnliches, seitdem bekannt ist, wie häufig eine einseitige Luxation auf der andern Seite mit einer Coxa vara einhergeht. Auch die abnorm geräumige und flache Pfanne unseres Bildes ist von einem ähnlichen, von Alsberg beschriebenen Falle her bekannt geworden, bei dem ebenfalls der kleine Kopf die große Pfanne lange nicht ausfüllen konnte.

Ganz ungewöhnlich jedoch und sofort in die Augen springend ist die Verschiebung der Epiphyse auf ihrer Unterlage nach oben und außen. Würde man sie um ungefähr 1 cm nach medial und unten zurückschieben, so würde sie sich mit ihrer unteren, leicht bogenförmig eingezogenen Kontur vollständig der in flachen Wellen verlaufenden oberen Kontur der Juxta-

epiphyse anpassen. Die Epiphyse scheint dabei nur lose dem Schenkelhalse aufzusitzen.

Wahrscheinlich ist bei den Repositionsversuchen an dem luxierten Gelenk das andere auf irgend eine Weise lädiert worden. Die Nachuntersuchung des Falles brachte eine große Ueberraschung. In den nunmehr seit der 1. Aufnahme zurückliegenden 4 Jahren hatten sich besonders an der Epiphyse, jedoch aber auch am Schenkelhalse ganz unmerklich die weitgehendsten Veränderungen vollzogen. Der Schenkelhalsneigungswinkel, zuvor schon etwas verkleinert, war vollends zu einem Rechten zusammengesunken. Der Schenkelhals war mächtig verdickt, wohl auch etwas verkürzt; und auffallenderweise schien selbst die Diaphyse des Femur verdickt. Der Schenkelhals hatte seine obere laterale Ecke vollständig verloren und war in ganzer Ausdehnung von oben her stark arrodiert, so daß eine grob horizontale Begrenzung des Collum nach oben zustande kam. Die Epiphysenlinie war völlig verloren gegangen, da die Buchten der oberen Collumkontur von dem krümelig zerfallenen Knochen der unteren Epiphysenschichten ausgefüllt waren. Die Epiphyse, im ganzen stark abgeplattet, legte sich über den ganzen Schenkelhals herüber bis zum Trochanter; sie war vollständig aufgelockert und wies ausgedehnten herdweisen Knochenschwund in ihrem Innern auf.

Also ganz derselbe Prozeß, wie er bei den oben angeführten Fällen unser Erstaunen erregte, nur in einer Hochgradigkeit, daß er sie alle in den Schatten stellt. Dieser in seiner Art gewiß seltene und durch die Kombination mit der anderseitigen Luxation noch besonders bemerkenswerte Fall bekräftigt wohl die Annahme einer ursächlichen Beziehung, die zwischen der Epiphysenlockerung und unserem Krankheitsbilde wahrscheinlich besteht. Die Röntgenbilder lassen auch leicht verstehen, daß diese gelockerten Epiphysen einem destruierenden Prozesse zum Opfer fallen müssen, nachdem sie durch die Lockerung ihrer Verbindung zum Schenkelhals die ernährende Basis verloren hatten. Und dabei hatten diese Kopfkappen noch den andauernden Druck der Körperlast auszuhalten. Eine ähnliche Epiphysenerkrankung wird deshalb auch an keinem anderen Gelenke eintreten können, denn an keinem ist sie so weit von der Kapselansatzstelle und damit von ihrem Nährboden entfernt, wie eben am Hüftgelenk, und an keinem hat sie unter ungünstigen Lageverhältnissen einem solchen Druck zu widerstehen.

Auf den ersten Blick mag an dem Krankheitsbilde das Uebergreifen des destruierenden Prozesses auf den Schenkelhals über die zu Anfang intakte Epiphysenlinie hinaus befremdlich erscheinen; und wohl noch mehr als dies der Umstand, daß die Veränderungen der Knochenstruktur, soweit sie nur in einer Aufhellung oder Auflockerung bestehen, restlos wieder verschwinden und völlig normalen Verhältnissen Platz machen können, wie dies an etlichen unserer Fälle beobachtet werden konnte. All das, zusammen mit dem Umstand, daß der Prozeß durchweg

immer auf die Epiphyse und die obere Hälfte des Schenkelhalses beschränkt bleibt, niemals aber dessen untere Partien befällt, spricht für die Annahme, daß Ernährungsstörungen dem Prozesse zugrunde liegen. Bei einer Mitbeteiligung des Schenkelhalses müßte man annehmen, daß die Gefäße in diesen Fällen nicht in der Epiphysenfuge, sondern schon kurz nach ihrem Eintritt in den Schenkelhals lädiert worden waren. Die Wiederherstellung der alterierten Knochenstruktur ließe sich mit dieser Theorie unter Voraussetzung allmählich wiederkehrender normaler Zirkulations- und Ernährungsverhältnisse mühelos erklären.

Prognose.

In den Bildern des floriden Stadiums könnte die Prognose dieser Hüfterkrankung als eine ziemlich ungünstige erscheinen.

Glücklicherweise kommt jedoch der Prozeß, wenn er einmal eine gewisse Ausdehnung erreicht hat, zum Stillstand. Die aufgelockerten und zertrümmerten Knochenmassen sammeln sich wieder zu einem kompakten Ganzen, gewinnen Leben und Form zurück. Mag dabei die Gestalt, in der das Gelenk sich jetzt bietet, nunmehr auch eine völlig veränderte sein und von der schlanken Führung des Schenkelhalses und der Rundung des Kopfes nichts mehr oder nicht mehr viel erkennen lassen, man wird dies bei der Schwere des Prozesses gerne mit in Kauf nehmen.

Der ovale, breit aushelende Kopf, die leichte Varusstellung des kurzen plumpen Schenkelhalses bringen das Bild eines Endzustandes, wie es für unsere Epiphysenaffektion sehr charakteristisch ist. Und wenn mit fortschreitender Ausheilung des Prozesses im Gelenk der hinkende Gang allmählich verschwindet, und wieder fast vollkommen normale Verhältnisse in der Funktion des Gelenkes Platz greifen, so darf dieser Ausgang einer im Röntgenbilde gewiß recht schwer erscheinenden Erkrankung als außerordentlich glimpflich bezeichnet werden. Mag auch manches Jahr darüber hingehen, bis dieser günstige Ausgang erreicht ist, Arzt und Eltern werden in der Hoffnung auf das zu erwartende gute Ende gerne warten, zumal das Kind durch die später ganz schmerzlose Erkrankung in keiner Weise belästigt wird und keineswegs einer sorgsamen Beobachtung und Pflege bedarf.

In dieser guten Prognose unterscheidet sich ganz besonders unsere Epiphysenaffektion vom tuberkulösen Collumherde und von der Coxitis, die beide im günstigsten Falle zu einer völligen Versteifung im Hüftgelenk mit schwerem Hinken führen, wenn die Erkrankung einmal einen gewissen Grad von Ausdehnung angenommen hat. Und eben aus diesem Grunde ist es von ganz besonderer Wichtigkeit, die Diagnose rasch und sicher zu stellen, um die Eltern nicht unnötig für lange Zeit in Angst und schwerer Sorge zu halten.

Leicht getrübt wird dieses günstige Zukunftsbild durch die Möglichkeit, daß die Erkrankung in einen Zustand übergehen kann, wie ihn Fall 1 heute zeigt. Den nicht völlig eindeutigen Fall 3 abgerechnet, ist dies glücklicherweise der einzige der unter 4 an sich ausgeheilten Fällen eine wenig gün-

stige Weiterentwicklung genommen hat. Da er allein wohl noch keine allgemein gültigen prognostischen Schlüsse erlaubt, so wäre zu wünschen und zu hoffen, daß ein solcher Ausgang immer nur als Ausnahmefall zu bezeichnen ist.

Behandlung.

In der Frage nach der Art des einzuschlagenden therapeutischen Weges geben unsere Fälle, obwohl sie fast alle als tuberkulöse Coxitis behandelt worden waren, einen wichtigen Fingerzeig. Mit der Diagnose der Coxitis war deren klassische Behandlungsmethode mit fixierenden und entlastenden Verbänden eingeleitet und durchgeführt worden.

Die charakteristische in gewissen Grenzen freie passive Beweglichkeit im Hüftgelenk rechtfertigt eine systematische Bewegungstherapie, zumal eine Belastung des Gelenks, welche im Sinne eines Fortschrittes der Deformation wirken könnte, hierdurch nicht stattfindet.

Wie erwähnt, waren unsere Kinder als Coxitiskranke für kürzere oder längere Zeit mit fixierenden Verbänden behandelt worden. Und in allen Fällen hatte diese Behandlung so gute Dienste getan, daß der Gipsverband oft nach kurzer Zeit schon meist definitiv weggelassen werden konnte, nachdem die Schmerzen vollständig verschwunden waren und auch der hinkende Gang sich gebessert hatte. Nicht selten war eine Wiederholung des Verbandes von den Eltern selbst gewünscht worden, wo doch der Lorenz'sche Hüftgipsverband sich gewiß keiner allzugroßen Beliebtheit bei den Eltern erfreut. Auf jeden Fall ist hervorzuheben, daß die Schmerzen bei sämtlichen Kranken vollkommen und definitiv verschwanden und der Gang, wenn er auch noch sehr hinkend blieb, freier und aufrechter wurde. Auf den Prozeß selbst konnte diese kurze Behandlung natürlich keinen Einfluß gewinnen; er entwickelte sich vielmehr ebenso rasch weiter wie zuvor.

Ueber dieselben guten Erfahrungen mit kurzer fixierender Behandlung berichtet auch A. Köhler.

Ueber weitere gute Resultate berichtet Calvé.

Jedoch müssen bei der Behandlung der Erkrankung die beiden Stadien ihrer Entwicklung getrennt werden. Im Frühstadium, im Beginn der Erkrankung mit Hinken und mit Schmerzen, dann ganz besonders während des entzündlichen, spastischen Zustandes, ist der Gipsverband von großem Nutzen; er nimmt innerhalb kurzer Zeit dem Kinde seine Schmerzen vollständig und dauernd. Und ich möchte auch glauben, daß ein für längere Zeit angelegter Gipsverband (allerdings über eine ganz wesentlich längere Zeit hinaus durchgeführt, als dies bei unseren Fällen geschah) allmählich auch auf den Gelenkprozeß selbst einen günstigen Einfluß gewinnen muß, da durch diese entlastende Behandlung

der verderbliche Druck der Körperlast auf die schlaffe Epiphyse ausgeschaltet wird, so daß deren Deformierung nicht diese hochgradigen Formen annehmen kann, wie wir sie kennen gelernt haben. Praktisch wird diese Therapie ja allerdings auf die Dauer nicht durchführbar sein. Für das schmerzhafte Frühstadium jedoch und ganz besonders für die spastischen Zustände glaube ich eine kurz dauernde Fixierung des erkrankten Gelenks im Gipsverbande dringend empfehlen zu dürfen.

Ganz anders jedoch liegen die Verhältnisse, wenn die zu Anfang so häufig bestehenden Schmerzen verschwunden sind und die Erkrankung sich nur noch in einem hinkenden Gang äußert, der die Kinder jedoch keineswegs abhält, sich wie in gesunden Tagen auf der Straße zu tummeln. Hier werden Massage, Gymnastik und Bäder die besten Erfolge zeitigen, und zwar besonders nach der Richtung hin, daß der fortschreitenden Beschränkung der Abduktion durch zweckentsprechende Uebungen Einhalt getan wird. Die Modellierbarkeit der weichen, nachgiebigen Epiphyse berechtigt ja in dieser Hinsicht zu ziemlich weitgehenden Hoffnungen. Die im Gehen fortgesetzt geübte Flexion und Extension wird schon hierdurch genügend offen gehalten werden.

Mit Rücksicht auf die unter dem Druck der Körperlast fortschreitende Deformierung der Epiphyse ist es jedoch gewiß gerechtfertigt, wenn den Eltern eine gewisse Beschränkung der Bewegungsfreiheit des kranken Kindes empfohlen wird. Die Fälle, deren weiteren Verlauf wir von Zeit zu Zeit röntgenologisch kontrollieren konnten, zeigen zu deutlich dieses unaufhaltsame Fortschreiten der Deformierung. Und wenn wir den Prozeß an sich auch nicht im geringsten beeinflussen können, so müssen wir doch für eine nicht zu weitgehende Entstellung des oberen Femurendes Sorge tragen. Daß diese aber nur durch den auf der Epiphyse lastenden Druck der Körperlast bedingt wird und nicht durch den Prozeß an sich, das scheint mir außer allem Zweifel zu stehen.

Die Behandlung mit Ruhe, mit möglichster Entlastung des Gelenks ist aus diesen Gründen gewiß recht empfehlenswert. Das letzte Röntgenbild von Fall 9 läßt, nachdem das Kind etliche Wochen mit eingegipster Hüfte im Bett gehalten worden war, deutlich die Neigung zur Wiederherstellung der schwer alterierten Knochenstruktur erkennen. Gewiß kann ja die Affektion auch ohne jegliche Behandlung in ganz schönen Formen ausheilen (Fall 12), und die Gefahr der schweren bleibenden Deformierung durch die andauernde Belastung des Gelenkes scheint deshalb nicht sehr groß zu sein. Trotzdem will ich nicht versäumen, auf die Behandlung mit Ruhe hinzuweisen, da ich ihr eine gewisse günstige Einwirkung auf den Gelenkprozeß nicht absprechen möchte.

Aus all dem geht hervor, daß die Behandlung dieser Epiphysenerkrankung kein Schema kennt. Man wird vielmehr weitgehend variieren müssen

und man wird sich vor allem darüber klar sein, daß die Affektion auch ohne jede Behandlung sehr schön ausheilen kann.

Ein aktives Eingreifen verlangen nur die Fälle, die durch eine beträchtliche Adduktionskontraktur charakterisiert sind; durch die daraus resultierende scheinbare Verkürzung wird der hinkende Gang ein besonders hochgradiger und beschwerlicher. Ob zur Beseitigung dieses Zustandes eine längere Extension oder eine Richtigstellung in Narkose mit folgender Gipsverbandbehandlung vorzuziehen ist, werden erst ausgedehntere Erfahrungen lehren müssen.

Zusammenfassung.

1. Es gibt eine eigenartige, charakteristische Erkrankung der oberen Femurepiphyse, die nur in einem gewissen Alter des Kindes vorkommt und häufig im Anschluß an ein kleines Trauma (Fall, Stoß) mit Hinken einsetzt. Dieses Hinken nimmt ganz allmählich zu, und bald oder schon von Anfang an gesellen sich ihm Schmerzen in der erkrankten Hüfte hinzu. Dabei springen die Kinder jedoch (es sind vorwiegend Knaben) fast während der ganzen Dauer der Erkrankung unentwegt herum, tummeln sich wie ihre Kameraden und kümmern sich nicht im geringsten um das erkrankte Gelenk.

2. Der klinische Befund ist charakterisiert durch ein deutliches Hinken und ein beträchtliches Hervortreten des großen Trochanter, ferner durch eine ganz typische Einschränkung der Beweglichkeit in der Hüfte (Hemmung der Abduktion und gewisser Drehbewegungen bei völlig freier Flexion und Adduktion). Das positive Trendelenburg'sche Phänomen erklärt die Ursache für den hinkenden Gang (Insufficienz der pelvitrochanteren Muskelgruppe). Mitunter scheint die Erkrankung ein schmerzhaftes spastisches Stadium durchzumachen, das jedoch nur von kurzer Dauer ist.

3. Das Röntgenbild läßt im Beginne der Erkrankung kleine Aufhellungsherde in der Epiphyse erkennen, die allmählich konfluieren. Die weich und nachgiebig gewordene Epiphyse wird unter dem Druck des Pfannendaches stark abgeflacht und nach außen hin über dem Schenkelhals bis nahe zum Trochanter hin ausgewellt. Durch den destruierenden Prozeß kann die Kopfkappe ganze Partien völlig verlieren, andere können in größere und kleinere Bruchstücke oder Knochenkrümel zerfallen, die sich mitunter durch einen verstärkten Kalkreichtum kennzeichnen. — Im Schenkelhals kommt es zu einer leichten Aufhellung oder Auflockerung der obersten Partien, die sich gegen die gesunden unteren mit sehr deutlichen, scharfen, guirlandenartig angeordneten Bogenlinien abgrenzen. Im weiteren Verlauf verdickt sich der Schenkelhals, er verkürzt sich auch etwas durch den die Juxtaepiphyse und ganz besonders die laterale obere Collumecke arrodierenden Prozeß, zugleich biegt er sich unter dem Drucke der Körperlast etwas zur Coxa vara ab. — Die Veränderungen im Bereich der Pfanne sind

sekundärer Natur und bestehen in einer Aufrichtung der Pfannendachspitze und einer Verstärkung des oberen Pfanenrandes.

4. Die fortschreitende Deformierung der Epiphyse geht keineswegs Hand in Hand mit einer Verschlimmerung des klinischen Befundes; im Gegenteil, es kann bei zunehmender Zerstörung der Kopfkappe zu einer Besserung des Ganges, der Beschwerden und der Beweglichkeit im Gelenk kommen. Aus dem klinischen Bilde allein darf deshalb niemals auf die Schwere der pathologischen Veränderungen geschlossen werden.

5. Die Epiphysenerkrankung kann nach jahrelangem Bestehen ganz von selbst ausheilen, und zwar in bestimmten, für sie charakteristischen Formen: lange, flache, den dicken Schenkelhals in weiter Strecke überziehende Koptkappe, flache Pfanne (ideale Ausheilung); oder aber sie kann in einen Zustand übergehen, der dem Bilde der Arthritis deformans juvenilis ähnlich wird.

6. Im pathologisch-anatomischen Bilde ist der Prozeß charakterisiert durch kleinere und größere in den spongiösen Knochen der Epiphyse eingelagerte Knorpelinseln, durch eine herdweise starke Lichtung des spongiösen Knochennetzes infolge des Schwundes von Knochenbälkchen und durch die Umwandlung des zellreichen roten Knochenmarkes in zellarmes Fettmark. Der Knorpelüberzug bleibt unverändert in ganzer Dicke erhalten.

7. Die Erkrankung führt zu einer meist recht erheblichen Deformierung des oberen Femurendes und sekundär auch der Pfanne, die eine auffallende Aehnlichkeit mit der von der Arthritis deformans her bekannten Umformung haben kann; man könnte deshalb daran denken, unsere Erkrankung als die Hüftgelenksdeformierung des Kindesalters (Arthritis deformans infantilis) anzusehen unter dem Vorbehalte einer klaren und scharfen Trennung von der Arthritis deformans des Jünglingsalters.

8. Die Ursache der Affektion ist wohl in Ernährungsstörungen der Epiphyse zu suchen; diese sind wenigstens in einem Teil der Fälle durch eine Läsion derselben im Bereiche der Knorpelfuge hervorgerufen.

9. Der von Waldenström beschriebene sogenannte obere Collumherd ist mit dieser Epiphysenaffektion in allen Punkten vollkommen identisch und hat wie diese mit der Tuberkulose nichts zu tun.

10. Die vorliegende Epiphysenerkrankung ähnelt in ihrem ganzen Krankheitsbilde und auch im Röntgenbefunde andern Hüfterkrankungen (tuberkulöser Collumherd, Coxitis, Coxa vara) wenigstens in deren Frühstadien in vielen und wichtigen Punkten so außerordentlich, daß die Diagnose oft die größten Schwierigkeiten macht und ohne Röntgenbild ganz unmöglich wird. Ganz besonders gilt dies für das noch nicht geklärte spastische Stadium, das in seinem klinischen Bilde der tuberkulösen Coxitis äußerst nahe kommen kann.

11. Die Therapie ist dem Prozesse selbst gegenüber völlig machtlos; sie kann nur durch Massage und gymnastische Uebungen den Bewegungs-

hemmungen entgegenarbeiten; für das schmerzhafte Stadium sind kurzdauernde Gipsverbände sehr zu empfehlen. Kompliziert eine Adduktionskontraktur das Bild, so kann man, um den sehr stark hinkenden Gang zu bessern, an eine Richtigstellung des Beins in Narkose mit folgendem Gipsverband oder an eine Extensionsbehandlung denken.

Krankengeschichten mit genauer Beschreibung der Röntgenbefunde.

1. 3 j. Knabe, erkrankte im Sommer 1897 nach einem Unglücksfall nicht mehr bekannter Art, mit Hinken und leichten Schmerzen im r. Oberschenkel, sprang aber immer herum (nie Bettruhe).

Befund (7. I. 98): Kräftiger Knabe. Gang leicht hinkend. Abduktion im r. Hüftgelenk vollkommen aufgehoben, ebenso Adduktion; Außen-Innenrotation fast unmöglich. Adduktions- und Flexionskontraktur von etwa 15 bzw. 50°; Flexionskontraktur durch eine Lordose der Lendenwirbelsäule verdeckt. —

Fig. 1 a.

7. I. 1898. ½ Jahr nach Beginn der Erkrankung.

Fig. 1 b.

30. IV. 1913. 16 Jahre nach Beginn der Erkrankung. (Vgl. Fig. VI auf Seite 27.)

Röntgenbild (Fig. 1 a): Epiphyse auf die halbe Höhe abgeplattet. Struktur besonders im medialen Drittel aufgehellt.

Diagnose: Coxitis chron. dextra.

Therapie: Schonung des Beins.

Nachuntersuchung (30. IV. 13): Nur bei schwerer Arbeit oder längerem Gehen Schmerzen in der r. Hüfte.

Befund: Kräftiger junger Mann. Stark hinkender Gang infolge Verkürzung des r. Beins. R. Trochanter wölbt die Hüftpartie stark hervor. R. Bein steht in starker Außenrotation. Trochanterhochstand 2—3 cm, reelle Verkürzung 2,5 cm. Trendelenburg +. Mäßige Adduktionskontraktur; Abduktion und Rotation völlig aufgehoben. Kein Reiben.

Röntgenbild (Fig. 1 b): Kopf zu einer ganz flachen Pilzform deformiert, sitzt einem stark verkürzten Hals auf. Pfanne ausgeweitet und abgeflacht.

2. Mit 8 J. beim Schlittenfahren Stoß gegen die r. Hüfte (Winter 1897—98), sofort Hinken; 6 Wochen Bettruhe, obwohl keinerlei Schmerzen bestanden. Mai 1898 Untersuchung in der Klinik; Streckverband 1 Jahr lang. Darnach Hinken vollkommen verschwunden. Vor 3 J. wegen Psychose in der hiesigen Nervenklinik. Es war dort nie irgend etwas Auffälliges im Gang oder eine Bewegungsstörung in der r. Hüfte bemerkt worden. Gang jetzt (14 J. nach dem Unfall) völlig frei und schmerzlos.

Röntgenbild (Mai 1898) Fig. 2: Epiphyse stark abgeplattet und in 2 Teile zerfallen, reicht fast bis zum Trochanter. Epiphysenlinie äußerst unregelmäßig. Juxtaepiphyse leicht aufgelockert. Obere äußere Ecke des Collum völlig verloren gegangen. Schenkelhals sehr plump, verkürzt und verdickt, etwas Varusstellung, Pfannendach mit seiner Spitze etwas nach oben aufgerichtet. Bedeutende Verbreiterung des Gelenkspaltes in der Form eines flachen Dreiecks mit der Spitze am Y-Knorpel. — Eine weitere Röntgenuntersuchung des Falles war nicht möglich.

Fig. 2.

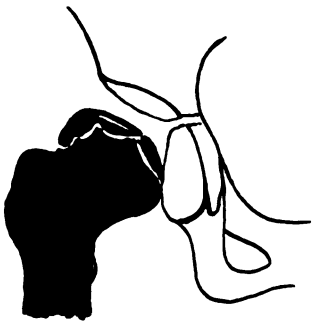

Mai 1898. 5 Mon. nach Beginn der Erkrankung.

3. Mit 9 J. (im Winter 1899—1900) plötzlich Hinken, erst ohne Schmerzen; nach Fall gegen einen Baum bald Schmerzen.

Befund (4. VII. 00): Flexion im r. Hüftgelenk frei, Abduktion vollkommen aufgehoben, Rotation nach beiden Seiten etwa um die Hälfte beschränkt. Beträchtlicher Muskelschwund.

Röntgenbild (4. VII. 00): Fig. 3. Kuppe der Epiphyse platt gedrückt, teilweise vermehrter Kalkreichtum; unten lateral Struktur aufgelockert. Gelenkspalt im Bereich des abgeflachten Epiphysenteils entsprechend verbreitert.

Die Nachuntersuchung (14. III. 12) wurde in liebenswürdigster Weise von Herrn Prof. Grashey-München, dem ich dafür zu ganz besonderem Danke verpflichtet bin, vorgenommen. Der jetzt 20 J. alte Mann konnte in den letzten Jahren große Märsche von täglich 10 und 12 stündiger Dauer ohne Ermüdung und ohne Schmerzen ausführen. Gang frei, r. Bein um knapp 1 cm verkürzt. R. Trochanter steht etwas über der Roser-Nélaton'schen Linie. Trendelenburg negativ. Flexion frei; völlige Extension nicht möglich. Abduktion möglich bis zu $^2/_3$ der Norm. Rotation fast frei. Kein Krepitieren.

Röntgenbild (14. III. 12) Fig. 3b: Dem beträchtlich verkürzten und etwas gedrehten Schenkelhals sitzt ein stark abgeplatteter Kopf auf, dem durch allseits überhängende Randwulstbildungen eine pilzförmige Gestalt zukommt. Schenkelhals in deutlicher Varusstellung. Pfanne zu einer flachen Mulde ausgezogen.

4. 6 j. Junge; war beim Schlittschuhfahren im Winter 1906—07 gefallen, einige Tage Hinken. Baldige Besserung, Hinken verschwand. — Frühjahr 1907 ab und zu leichte Schmerzen, erst im l. Knie, dann auch in der l. Hüfte; zugleich wieder Hinken. Sprang aber immer herum.

Untersuchung in der Klinik (23. IX. 07). Wegen Abduktionsbeschränkung und leichter Flexionskontraktur Diagnose Coxitis tuberculosa. Behandlung mit Gipsverbänden bis Februar 1908. Darnach Schmerzen vollkommen verschwunden; der hinkende Gang bestand fort.

Röntgenbild (23. IX. 07) Fig. 4a: Medialer Teil der Epiphyse verschwunden, nur Kontur noch angedeutet. Der übrige Teil ist abgeflacht. Erhöhter Kalkgehalt. In der Struktur geringe Auflockerung. — Obere und mediale Collumpartien aufgehellt bis zu einer Linie, die die obere, laterale Collumecke mit der Mitte der unteren Schenkelhalskontur ver-

Fig. 3a.

4. VII. 1900. Einige Mon. nach Beginn der Erkrankung.

Fig. 3b.

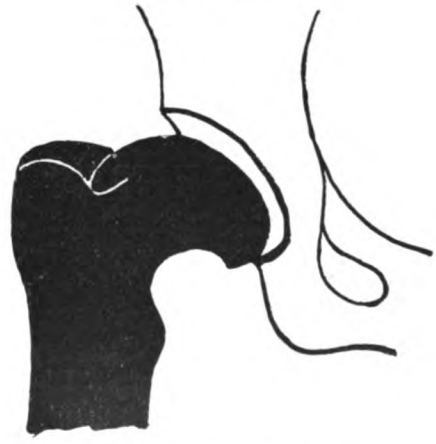

14. III. 1912. 12 Jahre nach Beginn der Erkrankung.

bindet. Begrenzung der oberen aufgehellten Knochenpartie gegenüber der unveränderten unteren scharf, verläuft in gleichmäßigen, kleinen, nach Art von Guirlanden angeordneten Bogenlinien. Schenkelhals in leichter Varusrichtung. — Gelenkspalt verbreitert.

Fig. 4a.

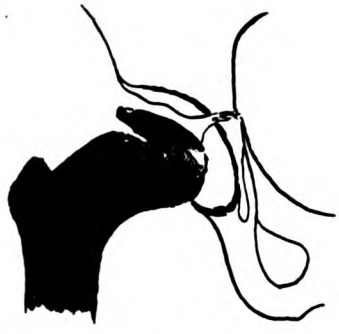

23. IX. 1907. 9 Mon. nach Beginn der Erkrankung.

Fig. 4b.

20. II. 1912. 4½ Jahre später.

Nachuntersuchung (20. II. 12): 12 J. alt. Nach den Gipsverbänden nie mehr Schmerzen; doch immer noch Hinken, wird bald müde; springt aber immer umher. — Mäßig kräftiger Junge; Gang kaum hinkend. Beim Gehen Vortreten der Trochanterpartie. Trendelenburg negativ. — Flexion abnorm ausgiebig, Extension normal. Abduktion bis zu ¾ der Norm; Adduktion nicht beschränkt. Innenrotation bei Streckung unmöglich, bei Beugung etwas beschränkt; Außenrotation bei Streckung

abnorm ausgiebig, bei Beugung normal. Kein Krepitieren; auch bei Forcierung keine Schmerzen.

Röntgenbild (20. II. 12) Fig. 4b: Hochgradig abgeplattete und ausgezogene Epiphyse in 2 Teile zerfallen, reicht nahe an den Trochanter heran. Teilweise stark aufgelockert, das kleinere Epiphysenbruchstück ist ganz undeutlich. Juxtaepiphyse stark aufgelockert; Epiphysenlinie kaum zu verfolgen. Schenkelhals sehr plump, zeigt ausgesprochen bogenförmigen Verlauf. Der Schenkelkopf hat die Kugelform vollständig verloren und erscheint als sehr flaches Oval. — Pfanne nach oben ausgezogen, läuft ohne scharfe Begrenzung in der Darmbeinschaufel aus.— Gelenkspalt stark verbreitert.

5. 5 j. Knabe, war im Winter 1907—08 beim Schlittschuhfahren wiederholt gefallen; sofort Hinken, nie Schmerzen. Sprang aber immer herum. Der zuvor blühende Junge magerte ab; am 20. X. 08 Untersuchung in der Klinik, wo wegen der beschränkten Beweglichkeit im l. Hüftgelenke (völlige Aufhebung der Abduktion und Rotation bei freier Flexion) die Diagnose Coxitis tuberculosa gestellt wurde. Behandlung mit Gipsverbänden 9 Monate lang, darnach Besserung.

Röntgenbild (20. X. 08) Fig. 5a: Epiphyse abgeflacht und im ganzen verkleinert. Randpartien stehen dachartig vom Schenkelhals ab. Konturen scharf. Obere Begrenzungslinie leicht eingebuckelt. Die mediale obere Collumpartie zeigt genau dieselbe

Fig. 5a.

20. X. 1908. 10 Mon. nach Beginn der Erkrankung.

Fig. 5b.

1. III. 1912. (Vgl. Fig. V auf S. 27.)

Aufhellung ihrer Struktur wie in Fall 3; selbst die scharfe in guirlandenartigen Bogen verlaufende Grenzlinie nach den unveränderten Knochenpartien des Schenkelhalses zu fehlt nicht, nur sind die Bogen etwas größer. — Oberes Femurende in der Pfanne nach außen abgewichen, Gelenkspalt stark verbreitert.

Nachuntersuchung (1. III. 12). Der jetzt 10 j. Knabe springt wie andere Kinder umher. Nie Schmerzen. — Blühender Junge. Gang ausgezeichnet, kaum hinkend (nach längerem Gehen besonders auf schlechten Wegen deutlicheres Hinken). Trendelenburg negativ. Flexion frei, Abduktion etwas behindert; Adduktion normal. Außenrotation in Streckung beschränkt; sonst alle rotierenden Bewegungen auch in Beugung normal. Kein Krepitieren, keine Schmerzen, auch nicht bei forcierten Bewegungen.

Röntgenbild (1. III. 12) Fig. 5b: Die stark abgeflachte und lang ausgezogene Epiphyse legt sich in einem flachen Bogen über den Schenkelhals herüber und reicht bis nahe zum Trochanter. Epiphyse durch eine Art Fissur fast zweigeteilt. Konturen voll-

kommen scharf, Struktur gesund. Schenkelhals plump, etwas verdickt. Obere Randlinie des Schenkelhalses scharf gezeichnet; frühere Aufhellung im oberen Collum vollständig verschwunden; im Schenkelhals gesunde Knochenstruktur. Gelenkspalt nicht wesentlich verbreitert. Pfanne faßt den Schenkelkopf nicht.

6. 8 j. Junge, im Winter 1908—09 Fall, konnte sofort aufstehen und wie zuvor gehen. Doch bald Schmerzen in der l. Hüfte, die ins Knie ausstrahlten. Wegen des zunehmenden Hinkens

20. VII. 09 Untersuchung in der Klinik; wegen der Bewegungshemmungen (Abduktion und Rotation stark beschränkt, Flexion nicht ganz frei) und des ganz geringen Stauchungsschmerzes Diagnose: tuberkulöse Coxitis. Gipsverbände. — 26. XI. 09 (nach 4 Monaten): Flexion frei, Abduktion und Rotation noch vollständig aufgeboben. Stauchungsschmerz verschwunden.

Am 25. III. 12 Wiederuntersuchung des 12 j. Jungen wegen Hinkens und wegen Heraustreten des r. Hüftknochens; nie irgendwelche Beschwerden.

Befund (25. III. 12): Gesunder Junge; Gang stark hinkend; dabei tritt die r. Trochanterpartie seitlich stark hervor. Trendelenburg positiv. Starker Muskelschwund. Auch im Liegen bedeutende Prominenz des r. Trochanter. Kein Stauchungsschmerz. Flexion frei, ebenso Extension und Adduktion. Abduktion $\frac{1}{3}$—$\frac{1}{2}$ der Norm. Außenrotation ganz aufgehoben, Innenrotation stark beschränkt (in Beuge- und in Streckstellung). Kein Krepitieren, keine Schmerzen auch bei forcierten Bewegungen.

Röntgenbild (25. III. 12) Fig. 6: Hochgradig abgeflachte Epiphyse in 2 Teile zerfallen: einen größeren lateralen, in seinem Innern stark aufgelockert, und einen kleineren medialen, mit gedrungener Struktur. Kolbig verdickte äußerste Partie des lateralen Fragmentes überragt die Pfannendachspitze nach außen. Obere Hälfte des Schenkelhalses grobfleckig aufgelockert. Aufgelockerte Schenkelhalspartie, wenige große, hohe Bogenlinien gegen die gesunde Hälfte scharf abgegrenzt. Schenkelhals verdickt und plump. Am Pfannendach höckerige Verstärkung des hinteren Randes. Gelenkspalt verbreitert.

Fig. 6.



3½ Jahre nach Beginn der Erkrankung. Aufnahme im Liegen.

Aufnahme im Stehen (mit hochgezogenem l. Bein, so daß die ganze Körperlast auf der erkrankten Hüfte ruht) (siehe die Skizze auf Seite 17): Gelenkspalt jetzt ganz beträchtlich schmäler, dadurch daß das Femurende in der Pfanne höher getreten ist. Neben dieser Höhenverschiebung des Femur aber noch laterale Verschiebung, so daß die Epiphyse mit mehr als einem Drittel ihrer Länge nach oben und außen aus der Pfanne heraustritt. Im ganzen ergibt sich ein Höhertreten des Femur um 1 cm.

7. Im März 1910 sprang der damals 7 j. Junge 1½ m hoch herab auf Heu, darnach leichte Schmerzen in der l. Hüfte und Hinken. Verschlimmerung.

24. VI. 10 Untersuchung in der Klinik. Wegen unmöglicher Abduktion, starker Beschränkung der Adduktion Diagnose: Coxitis tuberculosa incipiens; Gipsverbände bis Okt. 1910; darnach Schmerzen völlig verschwunden. Bald Wiederauftreten der Schmerzen und des Hinkens. Gipsverbände bis Frühjahr 1911.

Röntgenbild (24. VI. 10) Fig. 7a: Epiphyse etwas flach. Obere Randlinie nur flach gewölbt und etwas eingebuckelt. Struktur der Epiphyse teilweise aufgelockert; einige stecknadelkopfgroße, stark aufgehellte Flecke, die wie kleine Krankheitsherdchen aussehen. Im Bereiche der Juxtaepiphyse Auflockerung mit scharfer, in Bogenlinien verlaufender Begrenzung gegen den gesunden Knochen des Schenkelhalses. Leichte Varusstellung.

Nachuntersuchung (2. III. 12): 9 j. Junge; nie mehr geringste Beschwerden. — Gesunder Junge. Mäßiges Hinken, nach längerem Gehen stärker. Trendelenburg positiv. Leichter Muskelschwund. Kein Druck-, kein Stauchungsschmerz. Flexion normal; Abduktion ⅓ der Norm, Adduktion normal. Außenrotation in Streckung unmöglich, in Beugung stark beschränkt. Innenrotation in Streckung etwas, in Beugung nur wenig möglich. Kein Krepitieren, keine Schmerzen, auch bei forcierten Bewegungen.

Röntgenbild (2. III. 12) Fig. 7b: Epiphyse vollkommen aufgelöst in größere und kleinere Fragmente. Ein größeres Bruchstück ist nach außen abgewichen und legt sich

Fig. 7a.



24. VI. 1910. 3 Mon. nach Beginn der Erkrankung.

Fig. 7b.

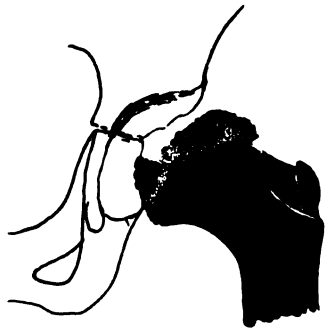

2. III. 1912. (Vgl. Fig. IV auf S. 10).

in hohem Bogen weit über den Schenkelhals bis nahe zum Trochanter vor, ein etwas kleineres sitzt medial unverrückt der Unterlage auf. Beide Fragmente unregelmäßig, zackig, unscharf konturiert und im Innern stark aufgelockert. Zwischen beiden liegen krümelige Knochenteile der Epiphysenlinie auf und verwischen sie. Juxtaepiphyse aufgelockert; Begrenzung in Bogenlinien gegen den normalen Knochen. Varusrichtung. — Gelenkspalt äußerst unregelmäßig, teilweise hochgradig verbreitert.

8. 9 j. Mädchen klagte Weihnachten 1909 nach längerem Seiltanzen Schmerzen im r. Knie, bald auch in der r. Hüfte. Sofort Hinken, Schmerzen ließen langsam nach, Hinken wurde stärker. Nie Bettruhe, sprang immer umher.

9. VIII. 10 Untersuchung in der Klinik: Verkürzung des r. Beins 1 cm, Abduktion und Rotation aufgehoben. Diagnose: Coxitis tuberculosa. Gipsverbände 4 Monate lang. Darnach Beschwerden für immer verschwunden.

Röntgenbild (9. VIII. 10) Fig. 8a: Hochgradige Abplattung der lang ausgezogenen Epiphyse. Vermehrter Kalkreichtum. Schenkelhals leicht verdickt und verkürzt, in seiner oberen Hälfte aufgehellt. Scharfe Begrenzung gegen die gesunden unteren Knochenpartien durch große Bogenlinien. Leichte Coxa vara. Epiphysenlinie wenig verändert. Oberes Femurende in der Pfanne in die Höhe gerutscht. Gelenkspalt verbreitert.

Nachuntersuchung (20. II. 12). Das Kind hatte etwas spät laufen gelernt, wie alle seine 9 Geschwister; eine Schwester hatte englische Krankheit. Das Kind selbst hatte im Alter von 2—4 J. einen nach vorne stark vorspringenden Brustkorb. Sonst immer leidlich gesund. — 12 j. kleines schwaches Mädchen. Keine Zeichen der früheren Rachitis. Gang stark hinkend. Trochanterpartie stark nach oben und außen vorgewölbt. In aufrechter Stellung steht die r. Ferse 3 Querfinger vom Boden ab Trendelenburg positiv. Geringe Lumbalskoliose.

Adduktionskontraktur von 20°. Rechtsseitiger Beckenhochstand. R. Bein scheinbar um 3 cm, reell nur um 1—1½ cm verkürzt. Trochanterhochstand links 2 cm, rechts 3—4 cm. Ab- und Adduktion völlig aufgehoben; rotierende Bewegungen nur in Streckstellung etwas möglich, sonst vollkommen aufgehoben. Flexion bis 30° möglich.

Röntgenbild (20. II. 12) Fig. 8b: Epiphyse in ihren lateralen zwei Dritteln stark aufgelockert besteht hier nur aus krümeligen Massen. Am besten hat noch ein kleines mediales Bruchstück Form und festes Gefüge bewahrt. Der laterale Rand hat sich in feinste lockere Knochenfäserchen aufgelöst, die sich in welligem Verlauf dem oberen Collumrande

Fig. 8a.

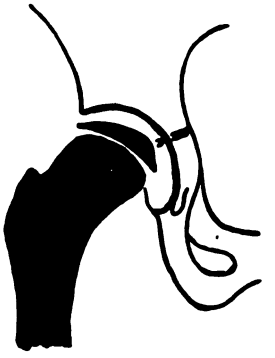

9. VIII. 1910. 8 Mon. nach Beginn der Erkrankung.

Fig. 8b.

20. II. 1912. (Vgl. Fig. III auf S. 10).

anlegen. Epiphysenlinie teilweise verwischt, nimmt einen zackigen Verlauf. Schenkelhals beträchtlich verdickt, trägt auf seinem oberen Rande eine dünne Schicht nach Art periostaler Auflagerungen. Deutliche Coxa vara; auch die Verlaufsrichtung der Knochenbälkchen in seinem Innern verrät diese Richtung. Oberste Schichten der Juxtaepiphyse etwas aufgelockert, Hauptmasse des Schenkelhalses von normaler Struktur. Hinterer Pfannendachrand wulstig verdickt, höckerig. — Oberes Femurende in der Pfanne beträchtlich nach oben gerutscht, Gelenkspalt verschmälert.

9. 7 j. Knabe; im März 1910 Hinken und Schmerzen in der l. Hüfte, die ins Knie ausstrahlten; sprang dabei aber immer herum. Juni 1910 Fall in einen 1 m tiefen Graben auf die l. Seite. Sofort furchtbare Schmerzen in der l. Hüfte; das Kind schrie 3 Tage lang; es konnte wohl noch gut auf beiden Beinen stehen, jedoch keinen Schritt mehr gehen. Nach 3—4 Tagen verschwanden die Schmerzen so plötzlich wie sie gekommen waren; das Kind sprang wieder umher, klagte nur abends noch über leichte Schmerzen.

(9. XI. 10). Untersuchung in der Klinik: Beschränkung der Abduktion und Außenrotation bei freier Flexion. Diagnose: Coxitis tuberculosa.

Röntgenbild (9. XI. 10) Fig. 9a: Epiphyse stark zusammengedrückt, erheblich kalkreicher. Im Zentrum unregelmäßige Aufhellungen. Lateraler Rand unscharf; äußere Randpartie etwas aufgelockert, ragt dachförmig über die obere Collumlinie hinaus. Epiphysenlinie intakt, Juxtaepiphyse leicht aufgelockert. Schenkelhals etwas verkürzt und verdickt; seinem oberen Rande ist in ganzer Länge eine dünne Schicht hellen Knochengewebes aufgelagert; obere Kontur deutlich zur Coxa vara abgebogen. — Oberes Femurende in der Pfanne weniger nach oben gerutscht als nach außen abgewichen; Gelenkspalt stark verbreitert. Gipsverbände bis Ende 1911.

Röntgenbild (18. X. 11) Fig. 9b: Die noch weiter zusammengedrückte Epiphyse ist in zahlreiche größere, krümelige Brocken zerfallen, von denen ein medialer, dreieckig geformter noch am besten erhalten ist. Aeußerer Teil der Epiphyse kolbig aufgetrieben, überholt die Pfannendachspitze nach außen. Epiphysenlinie existiert nicht mehr. Schenkelhals etwas verdickt, stark verkürzt, laterale obere Collumecke fehlt. Unter der lateralen Partie der Epiphyse senkt sich von der Epiphysenlinie aus eine ziemlich beträchtliche Aus-

Fig. 9a.

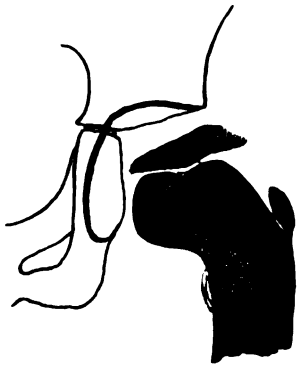

9. XI. 1910. 8 Mon. nach Beginn der Erkrankung.

Fig. 9b.

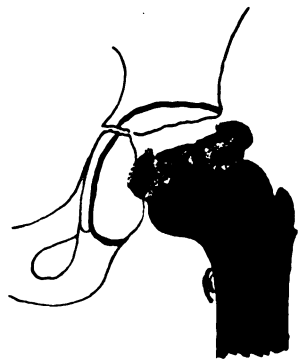

18. X. 1911.

Fig. 9c.

9. III. 1912.

sparung tief in den Schenkelhals hinein; sie ist mit aufgehelltem Knochen ausgefüllt. — Hinterer Pfannendachrand etwas verstärkt.

Röntgenbild (27. XII. 11): Die von der Epiphysenlinie aus ins Collum sich einsenkende Aufhellung ist spurlos verschwunden. Sonst dieselben Verhältnisse wie früher.

Nachuntersuchung (9. III. 12). Seit der Behandlung mit Gipsverbänden sind alle Beschwerden vollständig verschwunden; der Gang etwas gebessert. Von Tuberkulose in der Familie nichts bekannt. — 9 j. blühender Junge. Mäßiges Hinken. Trochanter tritt im Stehen deutlich hervor, viel stärker aber noch beim Gehen. Druck- und Stauchungsschmerz fehlt. Wegen geringer Adduktionsstellung scheinbare Verkürzung um ½—1 cm. Flexion übernormal, Extension und Adduktion normal. Abduktion nur bis ⅓ der Norm möglich, Rotation in Streckstellung wenig, in Beugestellung stark beschränkt. Kein Krepitieren, keine Schmerzen, auch nicht bei Forcierung.

Röntgenbild (9. III. 12) Fig. 9c: Fortgeschrittener Zerfall der Epiphyse; Verkürzung und Verbreiterung des Schenkelhalses. Epiphyse hat sich nahezu horizontal eingestellt, dadurch daß ihre laterale Unterlage dahinschwand. Gelenkspalt stark verbreitert.

Wegen der Unsicherheit der Diagnose, die bei dem fortschreitenden Zerfall der Epiphyse doppelt peinlich war, wurde der Junge am 22. VI. d. J. zur Durchführung einer diagnostischen Tuberkulinkur aufgenommen. Die zuerst angestellte Pirquet'sche Kutanreaktion fiel positiv aus; dagegen gab die Subkutanprobe ($^1/_{10}$, dann $^1/_2$ und schließlich 1 mg) ein negatives Resultat: Die Temp. (4 stündlich gemessen) hielt sich völlig innerhalb normaler Werte, und es fehlten alle Erscheinungen jener Herdreaktion, wie sie Waldenström von seinen sicher tuberkulösen Fällen beschreibt; der Junge fühlte sich dabei so wohl und munter wie je.

Da ein erneut aufgenommenes Röntgenbild den weiter fortschreitenden Zerfall des Knochens sowohl in der schon weitgehend alterierten Epiphyse als auch besonders in den oberen Schenkelhalspartien erkennen ließ, schien ein energisches Eingreifen unumgänglich notwendig, wenn Tuberkulose vorlag.

Operation (Prof. Dr. Perthes): Nach Durchtrennung der Glutäalmuskulatur vom Langenbeck'schen Resektionsschnitte aus stellt sich die Gelenkkapsel ein. Im Gelenk eine kleine Menge seröser Flüssigkeit. Synovialis unverändert. Der Knorpelüberzug des nunmehr in weiter Ausdehnung frei liegenden Schenkelkopfes ist durchweg glatt und von gewöhnlicher Farbe, nichts an ihm deutet auf irgendwelche Veränderungen hin. Dagegen zeigt sich eine auffallende Deformierung der Oberfläche des Kopfs; diese hat ihre Wölbung verloren, verläuft in flacher Erhebung und ist in der Mitte sogar noch eingedellt, der laterale Epiphysenrand reicht auf 2 Querfinger an den Trochanter heran, die Epiphyse legt sich hier in einem breiten Wulst über den sehr kurzen Schenkelhals herüber. Epiphyse fühlt sich überall, auch im Bereiche der Eindellung knochenhart an. Da der laterale Epiphysenwulst als die Ursache der Abduktionsbehinderung anzusehen war, wurde aus ihm ein keilförmiges Stück ausgemeißelt (siehe Fig. 9 c); der dadurch entstandene Defekt ließ sich durch Heranschieben des lateral stehen gebliebenen Stücks leicht schließen. Naht der Kapsel, der Muskulatur und der Haut. Gelenk in Abduktionsstellung wie bei kongenitaler Luxation eingegipst.

Makroskopische Untersuchung des excidierten Stücks: Der Gelenkknorpel hat die durchweg ganz gleichmäßige Dicke von 3—4 mm und erscheint völlig unverändert. In dem darunterliegenden Knochen fallen zahlreiche, kleinste bis größere, eingesprengte Knorpelinseln auf mit unregelmäßig zackiger Begrenzung. Die größte dieser Knorpelinseln liegt dicht unter dem Gelenkknorpel und ist mit diesem durch einen dünnen Stiel verbunden. Der Knochen erscheint ziemlich unverändert, in seinem Gefüge nicht gelockert; er ist keineswegs weich, sondern zeichnet sich durch dieselbe harte Konsistenz aus wie gesundes Knochengewebe.

Mikroskopische Untersuchung (s. Fig. IV). Der Knorpelüberzug zeigt ganz das Bild des hyalinen Knorpels, an dem nur eine gewisse Zellarmut auffällig ist. Von diesem Gelenkknorpel geht an einer Stelle ein schmaler Fortsatz in den Knochen hinein ab, der sich bald zunehmend verbreitert und schließlich in die schon makroskopisch so auffallende große Knorpelinsel übergeht. In dieser Insel hat der Knorpel eine ausgesprochen faserige Struktur, die schon im Bereiche des dünnen Verbindungsstieles auftritt. Aehnliche Knorpelinseln, jedoch mit hyalinem Bau und von wesentlich geringerer Größe finden sich ziemlich zahlreich und ganz unregelmäßig verstreut in den Knochen eingelagert. Alle diese Knorpelinseln sind in ihrer ganzen, zackigen Zirkumferenz durch Knochenbälkchen abgegrenzt. Es ist bemerkenswert, daß diese im allgemeinen nicht verschmälerten Knochenbälkchen in einzelnen Partien des Präparates sich nicht zu einer netzförmigen Zeichnung zusammenschließen, sondern als vereinzelte kurze, gezackte Gebilde im Gesichtsfelde liegen.

Am auffallendsten ist jedoch der Umstand, daß die Markräume im Bereiche dieser Partien mit Fettmark ausgefüllt sind. Dieses Fettgewebe dringt teilweise in tiefen Buchten in den Knorpelüberzug der Epiphyse hinein vor oder liegt gar in kleineren Partien völlig in dessen untere Schichten eingelagert. Allerdings finden sich in dem Präparate auch Gesichtsfelder, in welchen ein engmaschiges Netz von Knochenbälkchen rotes, aber auch ziemlich zellarmes Mark umschließt, so besonders in der Peripherie jener großen Knorpelinsel.

Nachbehandlung: 4 Wochen nach der Operation Abnahme des Gipsverbandes. Energische Massage und Gymnastik, um das in Abduktion fixierte Gelenk wieder zu mobilisieren.

Entlassung 12. X. 12: Der Junge geht frei, hinkt noch etwas. Keine Beschwerden, selbst bei vielem Gehen und Umherspringen nicht. Beweglichkeit im erkrankten Gelenk nach allen Richtungen etwas beschränkt. Am freiesten ist die Abduktion. Trendelenburg positiv. Das erneut aufgenommene Röntgenbild läßt erkennen, daß die so stark aufgelockerten Knochenpartien wieder normale, feste Strukturzeichnungen anzunehmen streben und daß Epiphyse und Schenkelhals wieder bestimmte, sichere Konturen zu gewinnen suchen. Die Form der Epiphyse bleibt natürlich verändert, ebenso auch die des Halses, doch stellen beide zusammen wieder ein ziemlich wohlgestaltetes Gebilde dar.

Nachuntersuchung (17. III. 13): Keine subjektiven Klagen mehr, kann gut springen und laufen. Der l. Trochanter springt gegenüber dem rechten noch deutlich vor. Gang nur andeutungsweise hinkend. Beim Stehen sind die beiden Spinae anteriores gleich hoch, das Becken horizontal. Trotzdem steht der l. Trochanter fühlbar höher als der rechte. Das Trendelenburg'sche Symptom ist beim Stehen auf einem Bein ziemlich deutlich positiv. Kein Druck, kein Stauchungsschmerz. An vollständiger Flexion fehlen passiv etwa 20 Grad. Abduktion aus der Mittelstellung rechts bis 130, links bis 115° möglich. Rotation in Streckstellung normal, bei rechtwinkliger Beugestellung stark beschränkt, der Grad der Rotationsbeschränkung nicht genauer meßbar. Die l. Oberschenkelmuskeln zeigen eine mäßige Atrophie; Umfang direkt unterhalb der Gesäßfalte links 34, rechts 37 cm Länge der Spina anterior superior bis Malleolus externus links 65½ cm, rechts höchstens 2—3 mm mehr.

Am Röntgenbild sind gegenüber der letzten Aufnahme keine weiteren wesentlichen Veränderungen eingetreten.

10. 10 j. Junge; begann im Frühjahr 1910 angeblich ohne Ursache plötzlich zu hinken, keine Schmerzen, nach längerem Gehen leichte Beschwerden. Das blühende Kind magerte ab.

30. XI. 10 Untersuchung in der Klinik. Wegen starker Beschränkung der Rotation und der Abduktion Diagnose: Coxitis tuberculosa. Behandlung mit Zug- und Gipsverbänden bis Mai 1911. Darnach Gang gebessert, Beschwerden verschwunden.

Röntgenbild (30. XI. 10) Fig. 10a: Stark plattgedrückte Epiphyse in 2 Fragmente zerfallen: ein kleines, medial gelegenes mit teilweise vermehrtem Kalkgehalt und ein größeres laterales. — Obere Schenkelhalshälfte aufgehellt. Begrenzung durch in großem Bogen verlaufende, scharfe Linien. Schenkelhals etwas verbreitert und stark verkürzt. Aufrichtung der Pfannendachspitze; Gelenkspalt verbreitert. Aeußere Partie der Epiphyse tritt aus dem Pfannendach heraus.

Röntgenbild (4. III. 11): Die noch weiter abgeflachte Epiphyse ist in 3 Bruchstücke zerfallen.

Nachuntersuchung (4. III. 12): Hinkender Gang wesentlich gebessert. Nie mehr Schmerzen. — Blühender 12j. Junge. Leichtes Hinken. Starkes Vorspringen des l.

Trochanter. Trendelenburg negativ. Kein Druck- oder Stauchungsschmerz. Geringer Muskelschwund. Flexion und Extension normal, ebenso Adduktion. Abduktion möglich bis zu ⅔ der Norm. Rotation in Streckstellung fast normal, in Beugestellung nahezu aufgehoben. Kein Krepitieren; keine Schmerzen, auch nicht bei forcierten Bewegungen.

Röntgenbild (4. III. 12) Fig. 10 b: Die auf die halbe Höhe abgeflachte und weit in die Länge gezogene Epiphyse ist in 3 Teile zerfallen: 2 massivere Bruchstücke, die die beiden Randpartien der Epiphyse einnehmen und die einen dritten, mittleren Abschnitt, der aus krümeligen, flockigen Knochenmassen besteht, seitlich flankieren. Epiphysenlinie

Fig. 10 a.

30. XI. 1910. 8 Mon. nach Beginn der Erkrankung.

Fig. 10 b.

4. III. 1912.

Fig. 11 a.

2. XII. 1910. 1 Jahr nach Beginn der Erkrankung.

Fig. 11 b.

1. III. 1912. (Vgl. Fig. I. auf S. 7).

unregelmäßig zackig, häufig von Knocheneinlagerungen unterbrochen. Aufhellung in der ganzen oberen Hälfte des Collum verschwunden, dafür die Juxtaepiphyse um so deutlicher aufgelockert. Schenkelhals eine Spur verdickt und verkürzt.

11. 8 j. Junge. Herbst 1909 Hinken, keine Schmerzen. Zufällig erfuhren die Eltern später von einem Augenzeugen, daß der Kleine, kurz vorher einmal 1½ m hoch von einem Wagen herab auf die l. Hüfte gefallen war. Hinken verschlimmert.

2. XII. 10: Untersuchung in der Klinik. Diagnose: Coxitis tuberculosa.

Röntgenbild (2. XII. 10) Fig. 11 a: R. Epiphyse stark abgeflacht und ver-

kleinert. Obere Kontur mehrfach eingebuckelt. Im Zentrum einige unregelmäßige Aufhellungen. Hinterer Pfannendachrand verstärkt und verdickt.

Nachuntersuchung (1. III. 12): Nach der 1. Untersuchung Gipsverband 3 Wochen lang. Darnach Hinken und Gang besser. Nach längerem Gehen tritt aber rasch eine Verschlimmerung des Hinkens ein, die sich jedoch ebenso schnell wieder bessert, wenn der Pat. Ruhe hält. — Kräftiger Junge. Deutliches Hinken, das nach längerem Gehen noch zunimmt. Oberkörper neigt sich beim Auftreten auf die r. Seite. R. Trochanter wölbt sich leicht vor. Trendelenburg leicht positiv. Beträchtlicher Muskelschwund. Kein Druck- oder Stauchungsschmerz. Flexion etwas übernormal; Extension und Adduktion normal. Abduktion nur wenig beschränkt. Außenrotation in Streckstellung etwas vermindert. Rotierende Bewegungen in Beugestellung stark beschränkt. Kein Krepitieren, keine Schmerzen, auch nicht bei forcierten Bewegungen.

Röntgenbild (1. III. 12) Fig. 11 b: Epiphyse noch dieselbe (mit den kleinen Dellen in der Kuppe). An Stelle des kleinen, subkortikal gelegenen Aufhellungsherdes jetzt stecknadelkopfgroße Aussparung. Durch das Innere der Epiphyse ziehen zwei gewundene bandförmige Aufhellungen. Epiphysenlinie völlig intakt. Schenkelhals infolge Zunahme seiner Dicke etwas plumper. Neigung zur Coxa vara.

12. 1. Untersuchung (4. III. 12): 16 j. Junge (ein Bruder des als Fall 10 erwähnten Knaben) begann im Alter von 4 J. stark zu hinken. Um das 10. Lebensjahr Besserung des Hinkens; ist jetzt vollkommen verschwunden. Nie Beschwerden.

Befund: Kräftiger junger Mensch. Bei ruhigem Gang auf ebenem Boden keine Spur von Hinken (nach längerem Gehen tritt es etwas auf). L. Trochanterpartie tritt etwas hervor. Trendelenburg negativ. — Keine Verkürzung. Mäßiger Muskelschwund. Kein Druck-

Fig. 12.

4. III. 1912.

Fig. 13.

5. IX. 1912. 1½ Mon. nach Beginn der Erkrankung (vgl. Fig. II auf S. 7).

oder Stauchungsschmerz. Flexion normal, Abduktion leicht beschränkt. Adduktion normal. Rotation unverändert außer einer Beschränkung der Außenrotation bei flektiertem Oberschenkel. Keine Schmerzen, auch bei forcierten Bewegungen. Kein Krepitieren.

Röntgenbild (Fig. 12): Schenkelkopf hat infolge hochgradiger Abplattung der Epiphyse eine stark ovale Form. Epiphyse legt sich als langes schmales Band in weitem Bogen über den Kopf. Struktur völlig gleichmäßig und gesund. Am Pfannendach Ver-

stärkung der Struktur. Gelenkspalt ziemlich gleichmäßig breit. Trochanter major sehr groß; seine Spitze neigt sich im Bogen nach dem Gelenk zu.

13. 9 j. Junge. Aufnahme: 5. IX. 12; hatte vor 7 Wochen zweimal einen langen Marsch machen müssen und begann dann zu hinken. Nie Schmerzen.

Befund: Ziemlich kräftiges Kind. L. Trochanter wölbt die Hüfte deutlich vor. Abduktion völlig aufgehoben, Rotation sehr stark beschränkt, Flexion auffallend frei. Trendelenburg positiv.

Röntgenbild Fig. 13 (Fig. 2 auf S. 7): Epiphyse etwas abgeflacht. Im medialen und lateralen Basiswinkel der Epiphyse unregelmäßige Aufhellungen. Obere Randkontur der Kopfkappe undeutlich und gebrochen. Gelenkspalt etwas verbreitert.

14. 6½j. Junge. Seit etwa 5 Wochen leichtes Hinken. Nie Beschwerden.

Befund (2. X. 12): Kräftiger Knabe. Geringes Hinken links. Flexion und Rotation frei, Abduktion etwas behindert. Kein Stauchungsschmerz.

Röntgenbild (Fig. 14): In der medialen Ecke der Epiphyse verläuft parallel der Epiphysenlinie eine 1 mm breite bandförmige Aufhellung, die sich bald teilt. Von

Fig. 14.

2. X. 1912. 5 Wochen nach Beginn der Erkrankung.

Fig. 15.

22. X. 1912. 1 Jahr nach Beginn der Erkrankung.

der oberen Epiphysenkontur dringen der Pfannendachspitze gegenüber 2 kurze feine aufgehellte Linien in schräger und zueinander paralleler Richtung in die obersten Schichten der Epiphyse ein.

Pirquet'sche Kutanreaktion negativ. Subkutane Tuberkulinprobe (erst $^1/_{10}$, dann $^4/_{10}$ mg) ebenfalls negativ (keine Spur einer Allgemein- oder Herdreaktion)

15. 5j. Knabe. Seit 1 J. leichtes Hinken rechts. Zeitweise, besonders bei Witterungswechsel Beschwerden in der r. Hüfte.

Befund (22. X. 12): Kräftiger Junge. Leichtes Hinken rechts. Flexion frei, Abduktion und Rotation hochgradig beschränkt. Trendelenburg positiv. Kein Druck-, kein Stauchungsschmerz.

Röntgenbild (Fig. 15): Epiphyse auf halbe Höhe abgeflacht und in ihrem Innern stark aufgelockert. Epiphysenlinie teilweise völlig verschwunden; in der lateralen Hälfte

scheint die Epiphyse direkt in den Schenkelhals überzugehen. Obere Collumecke deutlich aufgehellt; von ihr aus senkt sich eine bandförmige Aufhellung bis fast zur Mitte des Schenkelhalses. Gelenkspalt verbreitert.

Pirquet negativ. Subkutanreaktion (einmalige Injektion von $^4/_{10}$ mg) negativ.

Nachuntersuchung (25. III. 13): Stärkeres Hinken. R. Trochanter steht stark vor. Trendelenburg positiv. Muskelatrophie. R. Bein eine Spur verkürzt. Flexion frei, ebenso Adduktion; Abduktion auf die Hälfte der Norm beschränkt, Rotation sowohl bei gebeugtem, als bei gestrecktem Bein aufgehoben.

16. 9 j. Mädchen, das vor $^1/_4$ J. gelegentlich über Schmerzen in der l. Hüfte klagte und seitdem zu hinken begann.

Befund (1. II. 13): Kräftiges Kind. Gang hinkend (links); l. Trochanter springt stark vor. Keine Schmerzen. Trendelenburg positiv.

L. Bein steht in der Hüfte um 15° adduciert; bei geringstem Abduktionsversuche geht das Becken mit. Flexion frei. Innenrotation leicht, Außenrotation stark gehemmt. Kein Druck-, kein Stauchungsschmerz. Keine Muskelatrophie.

Röntgenbild (Fig. 16): Epiphyse deutlich abgeflacht, hängt in ihrer lateralen Partie etwas über den Schenkelhals herüber. Struktur teilweise aufgehellt. Dem Pfannendache gegenüber mündet eine solche Aufhellung nach dem Gelenk zu, so daß der Eindruck

Fig. 16.

1. II. 1913. $^1/_4$ Jahr nach Beginn der Erkrankung.

Fig. 17.

22. III. 1913. Einige Zeit nach Beginn der Erkrankung.

entstehen könnte, als ob ein zentraler Knochenherd hier nach außen durchgebrochen wäre. Obere Hälfte des Schenkelhalses diffus aufgehellt, grenzt sich gegen die normale untere in etwas verwischten Bogenlinien ab. Epiphysenlinie kaum erkennbar.

31. III. 13 Hinken eher schlimmer. Durch Adduktionskontraktur (15°) virtuelle Verkürzung des l. Beins um 2 cm; reelle ½ cm. Flexion frei, völlige Extension nicht möglich. Abduktion und Rotation völlig aufgehoben. Kein Druck- oder Stauchungsschmerz. — 2. IV. 13 Beweglichkeitsprüfung in Narkose: Abduktion wird freier; das flektierte Bein läßt sich bis 30° abducieren, bis 35° adducieren und um je 30° außen- und innenrotieren. Gipsverband in abducierter Stellung. — 29. IV. 13 Entfernung des Gipsverbandes. Durch die Immobilisierung ist jetzt auch die Flexion stark beschränkt; Abduktion ist

ausgiebiger geworden. Massage und Bewegungsübungen. — 4. V. 13 Entlassung. Gehfähigkeit gebessert, leichtes Hinken.

17. 10 j. Knabe; hinkt seit einiger Zeit; mitunter Schmerzen in der Hüfte, springt aber immer herum.

Befund (22. III. 13): Kräftiger Junge. Leichtes Hinken rechts. Trendelenburg positiv. Flexion normal, ebenso Adduktion; Abduktion und Rotation um ⅓ der Norm beschränkt.

Röntgenbild (Fig. 17): Obere Kontur der Epiphyse an 2 Stellen flach, aber deutlich eingedellt; medialer und lateraler Basiswinkel mäßig aufgelockert. Gelenkspalt beträchtlich verbreitert. — Es ist bemerkenswert, daß auch die l. Epiphyse ähnliche Veränderungen im Röntgenbilde erkennen läßt, obwohl hier alle klinischen Erscheinungen fehlen.

18. 9 j. Mädchen; Mitte Januar 1913 eigenartiges Knacken und Schmerzen im l. Hüftgelenk; mußte wegen Unfähigkeit, weiter zu gehen und wegen heftiger Schmerzen ins Bett. Bei der Untersuchung durch den Arzt andauernd lautes Aufschreien. Umschläge. Andern Tags Schmerzen verschwunden und am 3. Tag sprang das Kind wieder wie zuvor herum, ohne Schmerzen. Vor 8 Wochen derselbe Vorgang. — Seit etwa 5 Wochen leichtes Hinken mit dem l. Bein.

Fig. 18.

27. V. 1913. 4 Mon. nach Beginn der Erkrankung.

Befund (27. V. 13): Gesundes Mädchen. Gang leicht hinkend mit Vorwölbung der l. Trochanterpartie. Trendelenburg negativ. Verkürzung des l. Beins 1 cm; mäßige Muskelatrophie. Leichter Stauchungsschmerz. L. Bein in Adduktionsstellung und in Flexionskontraktur von etwa 20—25°. Abduktion vollkommen aufgehoben, Adduktion ziemlich frei. Die in Streckstellung nahezu freien Drehbewegungen sind in Beugestellung vollständig aufgehoben. Flexion: Legt man die l. Hand unter die Wirbelsäule und sucht mit der r. Hand das l. Bein zu flektieren, so geht bei Beginn der Beugung das Becken mit (bis zu ungefähr 20—25°), bei weiterer Beugung jedoch bleibt es ruhig stehen, so daß eine Flexion bis etwa 50° möglich wird. Von da an aber geht das Becken wieder mit. Forcierung weiterer Flexion schmerzhaft. Aktiv gelingt die Flexion über eine leichte zwangsläufige Abduktion hinweg meist vollständig, wobei das Becken nur in der ersten Phase der Beugung (bis etwa 25°) mitgeht, darnach aber ruhig liegt. Läßt man darauf strecken, so geht von ungefähr 90° an das Becken mit, es bildet sich eine starke Lendenlordose aus; das Bein bleibt dann eine Weile in leichter Beugestellung bei starker Lendenlordose unter spastischer Kontraktion der vorderen Oberschenkelmuskeln liegen, bis es schließlich plötzlich unter Aufhebung der starken Lordose in die gewöhnliche Streckstellung übergeht. — In Narkose waren alle Bewegungen vollkommen frei, mit Ausnahme einer geringen Beschränkung der Abduktion.

Röntgenbild (Fig. 18): Epiphyse auf die halbe Höhe zusammengedrückt und in ihrem Zentrum von einer schmalen, länglichen Aufhellung durchzogen. Obere Kontur etwas wellenförmig. Juxtaepiphyse aufgelockert. Ausgesprochene Coxa vara.

19. 11 j. Junge. Anfang Januar 1913 beim Aufspringen auf dem r. Bein Schmerz in der r. Hüfte. Hinken und Schmerzen im r. Oberschenkel. Schmerzen ließen etwas nach, um dann wieder verstärkt aufzutreten; Hinken nahm gleichmäßig zu.

Befund: Kräftiger Junge. Gang sehr stark hinkend mit starkem Hervortreten des Trochanter. Im Stehen schwebt die r. Ferse 2½ cm über dem Boden. Scheinbare Verkürzung des r. Beins um 2½ cm durch beträchtliche Adduktionskontraktur. Keine reelle Verkürzung. R. Bein steht in Adduktionskontraktur von 15—20° fixiert; Adduktion, Abduktion und Rotation völlig aufgehoben. Möglich nur Flexion; läßt sich langsam und mit Ueberwindung eines gewissen Muskelwiderstandes in normalen Grenzen ausführen. Forcierte rasche Flexion schmerzhaft. Aktiv ist die Beugung etwas eingeschränkt. Trendelenburg positiv. Stauchungsschmerz. Muskelatrophie.

Röntgenbild (3. VII. 13) (Fig. 19): Epiphyse in ihrer ganzen lateralen Hälfte zusammengedrückt. Stärkerer Kalkgehalt. Im Innern einige Aufhellungsherde. Schenkel-

Fig. 19.

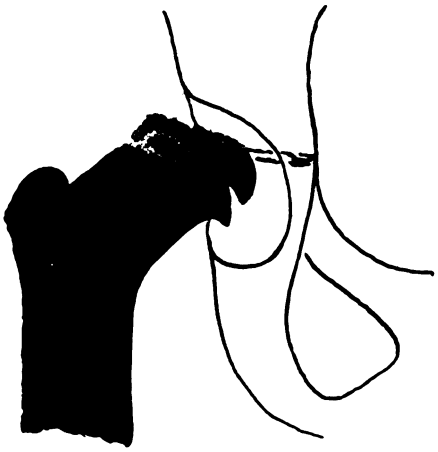

3. VII. 1913. 6 Mon. nach Beginn der Erkrankung.

Fig. 20.

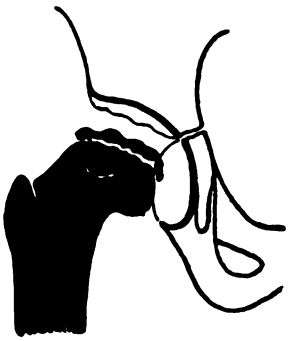

1906.

hals etwas plump, verdickt, in seiner oberen lateralen Ecke deutlich aufgelockert, teilweise sogar etwas geschwunden. Mediale Collumecke nach unten gebogen. Pfannendachspitze nach oben umgebogen.

20. Klinische und anamnestische Daten fehlen.

Röntgenbild (Fig. 20): Die stark zusammengedrückte Epiphyse legt sich in flachem Bogen über den Schenkelhals herüber; hat die Form eines Rosenkranzes; Juxtaepiphyse etwas aufgelockert; die darunter gelegenen oberen Collumpartien sind nur aufgehellt und grenzen sich in großen Bogenlinien gegen den gesunden Knochen des Schenkelhalses ab. Schenkelhals beträchtlich verdickt. Pfannendach abgeflacht, Spitze aufgebogen. Gelenkspalt stark verbreitert.

21. Klinische und anamnestische Daten fehlen.

Röntgenbild (24. IX. 07) (Fig. 21): Epiphyse nur in einer größeren lateralen Hälfte noch erhalten. Die kleinere mediale Hälfte der Epiphyse vollkommen verschwunden; nur ihre untere und obere Kontur zum Teil noch leicht angedeutet, und zwar verläuft die untere infolge der Verlagerung der Epiphyse weit im Bereich des Collum. Juxtaepiphyse aufgehellt, gegen die unveränderten Knochenpartien des Schenkelhalses durch kleine, guirlandenartig angeordnete Bogenlinien scharf abgegrenzt.

22. Klinische und anamnestische Daten fehlen.

1. Röntgenbild (22. VII. 09) Fig. 22 a: Epiphyse auf halbe Höhe zusammengedrückt und deutlich in 2 sehr ungleich große Teile zerfallen: ein kleines, dreieckiges, medial gelegenes Fragment und ein weit größeres laterales. Dieses in seinem Innern stark aufgelockert; seine obere Berandung hat von der Pfannendachspitze eine Delle erhalten, seine untere laterale Ecke hat sich tief in die Juxtaepiphyse eingegraben. Das äußere Ende der Kopfkappe steht über den oberen Collumrand heraus vor. Epiphysenlinie schlängelt sich in Wellen und Zacken zwischen den höckerigen Konturen der Kopfkappe und der Juxtaepiphyse durch. Oberes Collumende in breiter Schicht stark aufgelockert und gegen die unveränderten Knochenpartien durch mehrere kleine, guirlandenartig angeordnete, verstärkte Bogenlinien getrennt. Die obere äußere Collumecke trägt eine tiefe, konisch sich zuspitzende Aussparung, in die sich ein Fortsatz der Epiphyse einsenkt. Die obere Abgrenzung des Schenkelhalses verläuft nahezu horizontal. Schenkelhals in seiner oberen Kontur verkürzt,

Fig. 21.

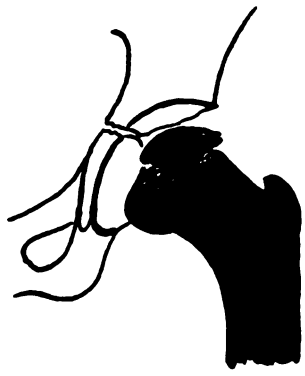

24. IX. 1907.

Fig. 22 a.

22. VII. 1909.

Fig. 22 b.

19. VIII. 1910.

trägt hier einen dünnen Saum lichten Knochengewebes. Pfannendach beträchtlich nach oben aufgerichtet, seine Spitze aufgebogen. Obwohl das obere Femurende um einen guten cm in der Pfanne nach oben gerückt ist, ist der Gelenkspalt doch wesentlich verbreitert im Bereiche des Pfannendaches; er ist es aber auch in seinem absteigenden Schenkel durch eine nicht unbeträchtliche laterale Verschiebung des oberen Femurendes, so daß vom oberen Epiphysenrande mehr als 1 cm außerhalb der Pfanne steht.

2. Röntgenbild (19. VIII. 10) Fig. 22 b: Epiphyse hat eine vollkommen veränderte Form. Das mediale Fragment hat an Länge um das Doppelte zugenommen und ist nach oben in einem schönen Bogen abgerundet, der bis zur Epiphysenlinie reicht. Das laterale, diffus aufgehellte Fragment legt sich in weitem Bogen über die obere laterale Collumecke herüber und entlang der oberen Schenkelhalskontur herab bis in die Nähe des Trochanter major. Laterale Hälfte des äußeren Bruchstücks hängt über die obere Collumecke herab. Schenkelhals beträchtlich verbreitert, jedoch von gesunder Struktur; die starke Auflockerung in seiner oberen Hälfte ist verschwunden.

Literatur.

Axhausen, Arch. f. klin. Chir. Bd. 94 und Bd. 99. S. 20. D. Ztschr. f. Chir. Bd. 110. — Ders., Klinische und histologische Beiträge zur Kenntnis der juvenilen Arthritis deformans coxae. Charité-Annalen 1909. Nr. 33. S. 414. — Ders., Ueber Osteochondritis dissecans und Arthritis deformans. Ref. Zbl. f. Chir. 1912. Beilage S. 7. — Bibergeil, Gibt es eine Osteoarthritis deformans coxae juvenilis idiopathica?' Ztschr. f. orthop. Chir. Bd. 25. S. 184. — Borchard, Zur Frage der deformierenden Entzündung (Arthritis deformans) des Hüftgelenks bei jugendlichen Individuen. D. Ztschr. f. Chir. Bd. 85. S. 74. — v. Brunn, Ueber die juvenile Osteoarthritis deformans des Hüftgelenks. Bruns' Beitr. Bd. 40. S. 651. — Ders., Chirurgische Krankheiten der unteren Extremitäten. D. Chir. Bd. 66. II. — Calvé, Sur une forme particulière de Pseudocoxalgie. Revue de Chir. 42. 1910. Diem, Ref. D. m. W. 1911. S. 96. — Eden, Ueber Osteoarthritis deformans coxae juvenilis. D. Ztschr. f. Chir. Bd. 117. S. 148. — Feer, Ref. Münch. m. W. 1911. S. 209. — Fittig, Die Epiphysenlösung des Schenkelhalses und ihre Folgen. Arch. f. klin. Chir. 1909. Bd. 89. S. 913. — Frangenheim, Zur Pathologie der Osteoarthritis deformans juvenilis des Hüftgelenks. Bruns' Beitr. Bd. 65. S. 19. — Friedberg, Coxa vara adolescentium und Osteoarthritis deformans coxae. The amer. journ. of orthop. surger. July 1905. Bd. 3. Riedinger's Arch. f. Orthop. 1908. S. 96. — Guhl, Ein durch Osteoarthritis deformans juvenilis trichterförmig verengtes Becken. Hegar's Beitr. z. Geburtsh. u. Gynäk. 1906. Bd. 11, S. 155. — Hänisch, Fortschr. d. Röntgenstr. Bd. 16. Heft 3. 1910. — Hesse, Arthritis deformans juvenilis coxae. Mitt. Grenzgeb. Bd. 15. S. 345. — Hirsch, Eine besondere Form des Kahnbeinbruchs im Röntgenbilde. Fortschr. d. Röntgenstr. Bd. 16. Heft 3. 1910. — Hoffa, Arthritis deformans des Hüftgelenks. Handbuch der prakt. Chir. 1902. 3. Aufl. Bd. 5, S. 576. — Ders., Diskussion zum Vortrag Immelmann in der freien chir. Vereinig. 22. X. 1906. D. m. W. 1907. S. 204. — Hoffa und Wollenberg, Arthritis deformans und sogenannter chronischer Gelenkrheumatismus. Stuttgart 1908. — Hofmeister, Coxa vara. Eine typische Form der Schenkelhalsverbiegung. Bruns' Beitr. 1894. Bd. 12. S. 245. — Ders., Schenkelhalsverbiegungen. Handb. d. orthop. Chir. 1905/07. Bd. 2. Spez. Teil. 2. Hälfte. S. 365. — Immelmann, Osteoarthritis deformans coxae juvenilis. Freie Vereinig. d. Chirurgen Berlins. 23. X. 1906. D. m. W. 1907. Nr. 5 und 6. — Köhler, Die normale und pathologische Anatomie des Hüftgelenks und Oberschenkels in röntgenographischer Darstellung. Fortschr. d. Röntgenstr. Ergänzungsbd. 12. — Ders., Ueber eine häufige, bisher anscheinend unbekannte Erkrankung einzelner kindlicher Knochen. Verh. d. Deutsch. Röntgenges. Bd. IV. S. 110—112. Münch. m. W. 1905. 55. Jahrg. Nr. 37. S. 923. — Kolaczek, Die Aetiologie der mechanischen Symptome bei der Hüftgelenkentzündung der Kinder. D. m. W. 1878. S. 378 u. 403. — Kienböck, Ueber traumatische Malacie des Mondbeins und ihre Folgezustände: Entartungsformen und Kompressionsfrakturen. Fortschr. d. Röntgenstr. Bd. 16. 1910. — Küttner, Münch. m. W. 1906. S. 1891. — Lexer, Zitiert nach Waldenström. — Levy, Beiträge zur Frage der Coxitis, Coxa vara und sog. Osteoarthritis deformans juvenilis. D. Ztschr. f. Chir. Bd. 109. — Ludloff, Zur operativen Behandlung der Gelenktuberkulose. Ref. Zbl. 1909. S. 308. — Matsuoka, Ueber die Osteoarthritis deformans juvenilis. D. Ztschr. f. Chir. 1908. Bd. 96. S. 302. — Maydl, Coxa vara und Arthritis deformans coxae. Wien. klin. Rundschau. 1897. — Nr. 10—12. — Mohr, Ueber Osteomyelitis im Säuglingsalter. Med. klin. W. 1905. Nr. 7. — Negroni, Dell' osteoarthrite deformante giovanile dell' anca. Arch. di ortop. 1905. Nr. 3. (Ref. Zbl. f. Chir.) — Oberst, Die Diagnose der Hüftgelenk-

erkrankungen. Ztschr. f. ärztl. Fortbildung. 1908. Bd. 5. Nr. 17. — Okada, Ueber infantile Formen der Arthritis deformans. Riedinger's Arch. f. Orthop. Bd. 8. S. 126. — Perthes, Ueber Arthritis deformans juvenilis. D. Ztschr. f. Chir. Bd. 107. — Preiser, Ueber Arthritis deformans coxae, ihre Beziehungen zur Roser-Nélaton'schen Linie und über den Trochanterhochstand Hüftgesunder infolge anormaler Pfannenstellung. D. Ztschr. f. Chir. Bd. 89. S. 540. — Ders., Pathologische Gelenkflächeninkongruenz. Zentr. f. Chir. 1908. — Ders., Ein Fall von sogenannter idiopathischer juveniler Osteoarthritis deformans coxae. D. Ztschr. f. Chir. Bd. 89. S. 613. — Ders., Ueber die praktische Bedeutung einer anatomischen und habituellen funktionellen Gelenkflächeninkongruenz. Fortschr. d. Röntgenstr. Bd. 12. S. 1552. — Ders., Ueber Deformitäten nach Gelenkentzündungen des Säuglingsalters. Ztschr. f. orthop. Chir. Bd. 21. Heft 1—3. — Ders., Ueber pathologische Gelenkflächeninkongruenz als Ursache der Arthritis deformans. Verh. d. Naturforschervers. 1908. — Ders., Eine typische, posttraumatische und zur Spontanfraktur führende Ostitis des Naviculare carpi. Fortschr. d. Röntgenstr. Bd. 15. S. 189. — Redard, Literatur s. v. Brunn, D. Chir. Bd. 66. — Ders., Ztschr. f. orthop. Chir. Bd. 30. — Schäffer, Die Köhler'sche Knochenerkrankung. Münch. m. W. 57. Jahrg. Nr. 29. S. 1548—49. — Schmidt, Die Kontusion der Knorpelfuge des Schenkelkopfes und ihre Folgezustände. (Coxa vara, Coxitis deformans). Mitt. a. d. Grenzgeb. d. inneren Med. und Chir. Mikulicz-Gedenkband. — Schüle, Zbl. f. Chir. 1904. S. 376. — Stumme, Kompressionsfraktur des Knochenkerns des Os naviculare pedis. Fortschr. d. Röntgenstr. Bd. 16. Nr. 5. — Schwarz, Hat die Prüfung der Roser-Nélaton'schen Linie diagnostischen Wert? Bruns' Beitr. Bd. 78. Heft 2. — Trendelenburg, Ueber den Gang bei angeborener Hüftgelenksluxation. D. m. W. 1895. Nr. 2. — Thiemann, Juvenile Epiphysenstörungen. Fortschr. d. Röntgenstr. XIV. S. 79. — Waldenström, Der obere tuberkulöse Collumherd. Ztschr. f. orthopäd. Chir. Bd. XXIV. S. 487. — Ders., Die operative Behandlung von Tuberkulose im Schenkelhals. Ztschr. f. orthop. Chir. Bd. XXII. S. 581. — Ders., Ueber die Tuberkulose des Collum femoris im Kindesalter. Stockholm 1909. — Walkhoff, Verhandl. d. Deutschen Patholog. Ges. 1905. — Werndorff, Zur Pathologie der Coxitis. Ztschr. f. orthop. Chir. 1906. Bd. 16. S. 209. — Wilms, D. m. W. 1911. S. 1635. — Wollenberg, Arthritis deformans und sogenannter chronischer Gelenkrheumatismus. Stuttgart 1908. — Ders., Aetiologie der Arthritis deformans. Stuttgart 1910. — Zesas, Ueber Resektion des Hüftgelenks bei Arthritis deformans. D. Ztschr. f. Chir. 1888. Bd. 27. S. 586. — Ders., Ueber die juvenile Osteoarthritis deformans coxae. Arch. f. Orthop., Mechanother. und Unfallchir. 1909. Bd. 7. Heft 2 u. 3. — Ders., Nachtrag zu dem Aufsatze: Ueber die juvenile Osteoarthritis deformans coxae. Riedinger's Arch. f. Orthop. 1910. Bd. 8. S. 139.

II.

AUS DER

CHIRURGISCHEN FAKULTÄTSKLINIK DES MEDIZINISCHEN INSTITUTS FÜR FRAUEN.

DIREKTOR: PROF. DR. H. ZEIDLER.

Die operative Behandlung der wahren Unterkieferankylosen mit Anwendung der freien Fascientransplantation.

Von

Dr. P. Kornew,
Assistent der Klinik.

Die Unbeweglichkeit des Unterkiefers ist eine verhältnismäßig selten vorkommende Erkrankung. Sie ist die Folge verschiedener krankhafter Prozesse, welche die Umgebung des Unterkiefergelenks oder das Gelenk selbst befallen. Im ersten Falle sind die häufigste Ursache Narbenkontrakturen der Weichteile, z. B. Noma der Wange. Zur zweiten Gruppe der Fälle gehören die wahren Unterkieferankylosen, welche sich nach Erkrankung des Gelenkes selbst entwickeln. Je nach der Schwere des ursprünglichen Prozesses kann der Grad der Ankylose ein verschiedener sein. Letzteres ist wichtig für die Wahl der Behandlungsmethode.

Die Anfangsstadien narbiger Kontrakturen und beginnender Unbeweglichkeit des Unterkiefers können noch auf konservativem Wege behandelt werden, dagegen verlangen weit vorgeschrittene Prozesse schon einen operativen Eingriff. Die verschiedenen operativen Behandlungsmethoden können in zwei Gruppen eingeteilt werden: Erstens die Methoden, welche bestrebt sind, die die Kontraktur bedingenden Narben zu entfernen, oder, wenn dieses nicht gelingt, die Beweglichkeit am Unterkiefer selbst, unterhalb der Narben, wiederherzustellen, was mit Durchsägung des Knochens (Esmarch) und Aussägung eines Stückes desselben (Rizzoni) erreicht wird. Zweitens, die Operationen welche das Gelenk selbst angreifen.

Hier interessiert uns nur die letzte Gruppe der Operationen, weil sie ein größeres praktisches Interesse haben und weil in der Wahl der verschiedenen angegebenen Verfahren noch keine Einigkeit herrscht. Die unmittelbaren Resultate der vorgeschlagenen Operationen sind meistens gute, doch entstehen häufig Recidive, was das Suchen nach neuen Methoden erklärt.

Die Beweglichkeit des Unterkiefers bei Ankylose seiner Gelenke kann auf zweierlei Art erreicht werden. Die erste Art ist die Wiederherstellung der Beweglichkeit im Gelenk selbst, was am besten durch die Resektion des Kieferköpfchens nach König erreicht wird. Bei der zweiten Art wird der aufsteigende Unterkieferast durchsägt. Nach beiden Verfahren treten Recidive auf, daher hat Helferich[1]), die Idee Verneuil's benutzend, vorgeschlagen, das Wiederauftreten einer Ankylose durch Interposition eines gestielten Muskellappens, aus der Umgebung entnommen, zu verhindern. Der Muskellappen soll die knöcherne Verwachsung in derselben Art verhindern, wie das z. B. bei Knochenbrüchen mit Zwischenlagerung von Weichteilen beobachtet wird, es bildet sich darum eine Pseudarthrose.

Helferich geht folgendermaßen vor: Zunächst wird das Unterkieferköpfchen nach König reseciert und dann wird in den künstlich gebildeten Gelenkspalt ein gestielter Muskellappen interponiert, welcher dem M. temporalis entnommen wird. Die Resultate dieser Operation sind sehr gute. Wenn die einfache Resektion nach König nach den Angaben von Orloff[2]) und Schmidt[3]) ca. 30% Recidive gibt, so wird diese Zahl durch die Helferich'sche Operation erheblich verringert.

Unabhängig von Helferich, schlug Rochet vor, dasselbe Prinzip der Interposition anzuwenden, um die Beweglichkeit am aufsteigenden Unterkieferast herzustellen, nach Durchsägung derselben. Rochet empfiehlt das Knochenstück am Unterkieferwinkel auszusägen und den zu interponierenden Muskellappen aus dem M. masseter zu bilden.

Nach den Angaben Schmidt's (1902) gibt dieses Verfahren ein ebenso gutes Resultat, wie das Helferich'sche und ist ungefährlicher, was die Läsion des N. facialis und der Art. maxil. int. anbetrifft. Zu demselben Schluß gelangen auch Kusnezki[4]) und Beresowski. Letzterer hat ebenfalls wie Schmidt, eine Modifikation der Methode angegeben.

Die Erfahrung und längere Beobachtungsdauer fehlen noch, um zu beurteilen, welcher Methode der Vorzug zu geben ist. Die Einen (Kusnezki, Mirotworzeff, Lewitt[5]) befürworten die Rochet'sche Operation.

1) Arch. f. klin. Chir. Bd. 48.
2) Westnik Chirurgii. 1902. Nr. 1.
3) Diss. 1902.
4) Chirurgia 1903.
5) Chirurgia 1912.

die Anderen die Helferich'sche, Andere wieder behaupten, daß eine Interposition überhaupt nicht notwendig ist, und begnügen sich mit der einfachen Resektion des Kiefergelenks (Donati, Tomaschewski).

Wahrscheinlich ist es, daß alle diese Verfahren bei richtiger Indikationsstellung zufriedenstellende Resultate geben können, vorzuziehen ist jedoch die Methode, die bestrebt ist, normale physiologische Verhältnisse wieder herzustellen; durch die Operationen nach dem König'schen Typus wird dieses am ehesten erreicht. Bei doppelseitiger Ankylose ist diese Operation besonders indiciert. Doch, der verhältnismäßig häufigen Recidive nach der einfachen Resektion des Unterkieferköpfchens eingedenk, halten wir es für richtig, eine derartige Resektion stets durch eine Interposition von Weichteilen zu begleiten.

In den letzten Jahren beschäftigt man sich viel mit den Fragen der Mobilisation von ankylotischen Gelenken, und gerade über das passendste Material für Interpositionen wird diskutiert.

Helferich gebrauchte, wie erwähnt, gestielte Muskellappen, in der Hoffnung, daß hierbei die Ernährung des Muskels nicht leidet und er erhalten bleibt. Experimentelle Untersuchungen (Sumita[1]) u. A.) haben dagegen gezeigt, daß der Muskellappen an seiner Basis umgebogen und zwischen die Knochenflächen gedrückt, sehr bald seine Struktur verliert und durch Bindegewebe ersetzt wird. Dabei hat es sich erwiesen, daß, wenn der Muskel mit der ihn bedeckenden Fascie genommen wird, er sich bedeutend länger erhält. Daraus ließ sich der Schluß ziehen, daß in solch einem Falle der bessere Erfolg durch die Fascie bedingt wird, es wäre daher richtiger, die Fascie zu solchen Zwecken zu gebrauchen. Klinische Beobachtungen haben es bestätigt, daß die Interposition von Fascienlappen gute Resultate gibt (Payr — am Kniegelenk, Lilienfeldt — am Kiefergelenk).

Im Jahre 1909 bewies es Kirschner, daß die Fascie auch bei freier Transplantation lebensfähig bleibt und an neuer Stelle einheilend ihre charakteristische Struktur beibehält. Eine Reihe darauf folgender Arbeiten, darunter auch die des Autors[2]), haben die Beobachtungen Kirchner's bestätigt und erweitert.

Die Versuche von Davis, Kostenko und Rubascheff, und hauptsächlich von Sumita, haben außerdem noch bewiesen, daß die isolierten Fascienstücke das beste Material liefern zur Interposition bei ankylosierten Gelenken. Der letzte Autor hat vergleichende Versuche angestellt, verschiedenes Material benutzend, und kommt zum Schluß, daß die Fascie die besten Resultate gibt. Klinische Beobachtungen haben die experimentellen Erfah-

1) Arch. f. klin. Chir. Bd. 99.
2) Bruns' Beitr. Bd. 85. 1913.

rungen bestätigt. Es werden immer neue Fälle mit erfolgreicher Anwendung der freien Fascientransplantation zur Mobilisation ankylotischer Gelenke bekannt, hauptsächlich betrifft das das Ellbogen- und das Kniegelenk. Die Vorteile dieser Plastik bestehen noch darin, daß das Material einem unbeschränkt zur Verfügung steht, und die Entnahme der Fascie ein sehr geringes Trauma darstellt.

Diese Erfahrungen und Erwägungen erlaubten es mir, die Fascientransplantation auch zur Mobilisation des ankylosierten Unterkiefergelenks zu benutzen. Der erste Versuch gab ein ausgezeichnetes Resultat, und über diesen Fall, den ich im November 1912 operierte, konnte Schaack schon auf dem russischen Chirurgenkongreß desselben Jahres in Moskau berichten; außerdem wird der Fall auch in meiner Arbeit über die freie Fascientransplantation angeführt (Bruns' Beiträge Bd. 85, S. 144). Jetzt bin ich schon in der Lage über 3 mit Erfolg operierte Fälle von doppelseitiger Unterkieferankylose zu berichten:

1. E. A., 21 j. Mann, aufgen. 20. XI. 12. Ankylosis mandibulae bilateralis.

Vor 8 Jahren machte Pat. im Scharlach eine doppelseitige eitrige Otitis media durch. Im Anschluß hieran eitrige Entzündung beider Unterkiefergelenke, die vollständige Ankylose der Gelenke nach sich zog. Pat. konnte den Mund gar nicht öffnen und nur flüssige Speisen zu sich nehmen.

Befund: Unterkiefer im Wachstum stark zurückgeblieben. Zwischen den Zähnen ein schmaler Spalt von kaum ½ cm. Weder passive noch aktive Beweglichkeit des Unterkiefers.

27. XI. 12 Operation in Aether-Morphiumnarkose: Resektion der Mandibulargelenke nach König. Durch einen kleinen Querschnitt wurden die knöchern ankylosierten Mandibulargelenke freigelegt. Der Hals des Proc. condyloid. wurde durchmeißelt und darnach das ganze Gelenkköpfchen entfernt. In den entstandenen Spalt wurden beiderseits viereckige Fascienstücke hineingelegt, die dem Oberschenkel (Fascia lata fem.) entnommen wurden. sie bedeckten gut die abgemeißelte Fläche des Knochens. Hautnaht. — Schon während der Operation wurde die Beweglichkeit des Unterkiefers eine erhebliche. Vom 3. Tage an fing man mit systematischen passiven und aktiven Bewegungen des Unterkiefers an. Nach 1 Woche konnte Pat. bereits Kauen und späterhin bequem feste Speise zu sich nehmen. Die Wunden heilten p. pr. — Nach 1 Jahr und 4 Monaten Nachuntersuchung: Das Resultat ist ein vorzügliches geblieben. Pat. bewegt den Unterkiefer ganz frei, das Kauen fester Speisen ist unbehindert, bei geöffnetem Munde beträgt der Abstand zwischen den Zahnreihen vorne ca. 6 cm.

2. P. S., 13 j. Mädchen, aufgen. 26. I. 13. Ankylosis mandibulae bilateralis.

Vor 7 Jahren schwerer Scharlach, kompliziert durch doppelseitige Otitis med. pur. und eitrige Entzündung beider Unterkiefergelenke. Es blieb doppelseitige knöcherne Ankylose der Mandibulargelenke zurück. Der Unterkiefer ist im Wachstum zurückgeblieben, kann nicht bewegt werden. Zwischen den Zähnen ist nur ein ganz geringer Spalt vorhanden; Pat. nimmt nur flüssige Speise zu sich.

31. I. 13 Operation in Aethernarkose. Durch Querschnitte Resektion der Unterkiefergelenke beiderseits nach König. Es erwies sich dabei, daß links die Ankylose eine vollständig knöcherne war, rechts dagegen handelte es sich um starke fibröse Verwachsungen

In den Knochenspalt wurde ein doppelt gefaltetes Stück der Fascia lata, dem Oberschenkel entnommen, hineingelegt. Naht der Wunde. — Schon gleich nach dem Eingriff gute Beweglichkeit des Unterkiefers. Nach 3 Wochen konnte Pat. den Mund weit öffnen und kaute feste Speisen. Nachuntersuchung nach 1 Jahr: Vollständige Beweglichkeit des Unterkiefers, der Abstand zwischen der oberen und unteren Zahnreihe bei weit geöffnetem Munde beträgt 5 cm.

3. M. O., 3 j. Mädchen, aufgen. 1. XII. 13. Ankylosis mandibulae.

Vor 6 Mon. Scharlach, darnach Eiterung in den Unterkiefergelenken und Versteifung derselben. Das Kind kann den Mund nicht öffnen, nimmt nur flüssige Nahrung zu sich. Zwischen den Zähnen nur ein ganz schmaler Spalt, auch passiv läßt der Unterkiefer sich nicht bewegen.

3. XII. Operation in Aethernarkose: Resektion der beiden Unterkieferköpfchen. In den Spalt beiderseits Interposition eines Fascienlappens aus dem Oberschenkel. Naht der Wunde. Reaktionsloser Verlauf. Sofort gute Beweglichkeit des Unterkiefers. Nach 1 Woche konnte das Mädchen bereits festere Speisen kauen. Nach 3½ Monaten sehr gute freie Beweglichkeit des Unterkiefers. Bei geöffnetem Munde beträgt der Abstand zwischen den Zähnen 3 cm.

In allen unseren Fällen also wurde ein und derselbe operative Eingriff angewandt, und zwar stets mit dem besten Erfolg. Das Interesse dieser Beobachtungen wird noch dadurch erhöht, daß alle 3 Erkrankungen denselben Charakter trugen, sowohl ätiologisch (Komplikationen nach Scharlach), als auch klinisch, stets waren beide Gelenke befallen. Die Ankylose war in allen Fällen eine knöcherne, die Zeit des Bestehens der Ankylose betrug 8 Jahre, 7 Jahre, 6 Monate. Die Einheitlichkeit dieser Beobachtungen läßt schließen, daß der erlangte Erfolg kein zufälliger ist, sondern dem ausgeführten Eingriff zuzuschreiben ist.

Was die Technik der Operation anbetrifft, so muß bemerkt werden, daß die Gefahr der Verletzung des N. facialis und der Art. maxil. int. übertrieben ist. Wenn man den Schnitt am unteren Rande des Jochbogens anlegt und gleich vor dem Tragus anfängt, so kann man, wie es unsere Fälle beweisen, ohne einen zweiten Längsschnitt, dem Querschnitt hinzugefügt (König), auskommen. Wichtig ist es, den Hals des Unterkieferköpfchens gut freizulegen und es vom Periost auch an der hinteren Fläche zu befreien. Die Entfernung des Köpfchens gelingt leicht mit einem Hohlmeißel. Das interponierte Fascienstück ist ungefähr 4 × 2 cm groß. Fixationsnähte sind nicht notwendig. Die Weichteile werden mit einigen Catgutnähten zusammengenäht. Es ist nicht notwendig den Jochbogen zu resecieren, wie das bei der Helferich'schen Operation der Fall ist, oder noch vertikale Schnitte hinzuzufügen, wie das Mikulicz bei der Interposition des Masseter empfiehlt.

Das Trauma ist daher bei oben beschriebener Operation ein bedeutend geringeres, auch ist das kosmetische Resultat ein sehr gutes, es bleiben nur zwei kleine, späterhin fast unmerkliche Narben nach. Außerdem hat die

Fascienplastik, wie schon erwähnt, gegenüber der Muskelplastik eine Reihe von Vorzügen.

In der ganz letzten Zeit, nachdem schon mein erster Fall in meiner Fascienarbeit erwähnt war, ist die Arbeit von Putti[1]) erschienen, der auch 3 Fälle von Unterkieferankylose mitteilt, die mit Erfolg mit Interposition von frei transplantierten Fascienstücken behandelt wurden.

Die gewonnenen Erfahrungen gestatten mir den Schluß zu ziehen, daß für die Behandlung der wahren knöchernen Unterkieferankylosen die Resektion des Knöpfchens mit darauf folgender Interposition von frei transplantierter Fascie den besten, zweckmäßigsten und einfachsten operativen Eingriff darstellt.

1) Arch. di ortopectia. 1913. März.

III.

AUS DEM

ALLGEMEINEN KRANKENHAUS HOMBURG v. H.

CHIRURG. ABTEILUNG: DR. BODE.

Zur Aetiologie des runden Magen- und Duodenalgeschwüres*).

Von

Dr. **Friedrich Bode,**
Oberarzt der chirurg. Abteilung.

In einer im 25. Band der Mitteilungen aus den Grenzgebieten der Medizin und Chirurgie Ende 1912 erschienenen Arbeit versuchte Rössle an der Hand eines umfangreichen Sektionsmateriales und experimenteller Ergebnisse den Nachweis zu führen, daß es sich beim Ulcus ventriculi und duodeni um eine Erkrankung handele, die in einer großen Anzahl von Fällen im Gefolge gewisser anderer Leiden und Eingriffen in die Gesundheit so auffällig häufig vorkommt, daß ein innerer Zusammenhang zwischen diesen und dem Auftreten des runden Magen- und Duodenalgeschwüres angenommen werden muß. Rössle faßt das Ulcus ventriculi und duodeni gewissermaßen als eine Art „zweite Krankheit" auf, der eine Reihe von „Quellaffektionen" in den verschiedenen Körperteilen zeitlich voraufgeht. Auf dieser primären Basis soll sich dann sekundär die spätere Geschwürsbildung im Magen und Zwölffingerdarm entwickeln. Als eine der häufigsten Quellaffektionen für die Entstehung des runden Magen- und Duodenalgeschwüres bezeichnet Rössle alle in Narbenbildungen ausgehenden Entzündungen und Verletzungen im Bauchraum, mögen sie spontan oder operativ bedingt sein, in erster Linie die Appendicitis und ihre Folgezustände, ferner Entzündungen der Herzklappen, deren gleichzeitiges Vorkommen mit Ulcus

*) Abgekürzt vorgetragen auf der V. Tagung der mittelrhein. Chirurgen-Vereinigung in Frankfurt a. M.

rotundum auffällig häufig ist, und schließlich eingreifende Operationen an entfernten Körperteilen, unter denen er die des Halses und Ohres besonders hervorhebt.

Demgegenüber verhält sich Küttner in seinem Referat über das Ulcus duodeni auf dem vorjährigen Chirurgenkongreß ziemlich reserviert, und unterstellt als sicher und einwandfrei bewiesen in der Aetiologie des Duodenalgeschwüres nur den einzigen Punkt, daß die Geschwürsbildung im Duodenum in letzter Linie als eine peptische aufzufassen ist. Nach seinen Erfahrungen und den an seiner Klinik angestellten Nachuntersuchungen ist z. Z. ein Abhängigkeitsverhältnis zwischen Ulcus duodeni und Appendicitis noch keineswegs bewiesen und die auf Grund des ätiologischen Zusammenhanges von Moynihan geforderte prinzipielle Appendektomie beim chronischen Duodenalgeschwür als zu weitgehend und nicht genügend begründet vorläufig noch abzulehnen.

Der erste, der auf die sekundäre Natur der Magen- und Duodenalulcera hingewiesen hatte, war v. Eiselsberg, der 1899 über eine Reihe von Magen- und Duodenalblutungen berichtete, die sich an Bauchoperationen angeschlossen hatten. Bei allen seinen Fällen — in der Mehrzahl betrafen sie Operationen bei freien und incarcerierten Hernien — waren mehr oder weniger umfangreiche Netzresektionen vorgenommen, und dadurch, vielleicht auch noch durch die stattgehabte Einklemmung, die Möglichkeit einer Thrombenbildung im Netz gegeben, von wo aus auf dem Wege der retrograden Embolie eine Schädigung der Magen- und Darmschleimhaut bewirkt werden sollte. Die später folgenden experimentellen Untersuchungen von Friedrich und Payr waren geeignet, diese Auffassung v. Eiselsberg's zu stützen, und die seither beobachteten Fälle von Magen- und Duodenalblutungen im Anschluß an Operationen, Appendicitis u. dgl. m. wurden fast ohne Widerspruch allgemein im v. Eiselsberg'schen Sinne als Folgen embolischer Gefäßverschlüsse in den Blutbahnen der Magen- und Duodenalschleimhaut gedeutet (Busse, v. Winiwarter, Thelemann u. A.). Als pathologisch-anatomisches Substrat bei diesen Fällen sehen wir dann Hämorrhagien, Ecchymosen, Nekrosen, hämorrhagische Erosionen und Geschwüre, die z. T. flach, z. T. trichter- und kraterförmig die Schleimhaut des Magens und Duodenums durchsetzen. Sicher können alle diese Veränderungen in kurzer Zeit wieder rückgängig werden und zur Ausheilung kommen; unter gewissen Umständen aber ebenso sicher bestehen bleiben und somit als die ersten Anfänge des typischen runden Magen- und Duodenalgeschwüres gelten. Danach würde es sich in beiden Fällen lediglich um verschiedene Stadien und Grade ein und desselben Prozesses handeln, der kontinuierlich von der Hämorrhagie und Ecchymose über die Erosion schließlich zum vollendeten Ulcus führt, und einmal im unmittelbaren Anschluß an Operationen, Appendicitis usw. in seiner akuten Form auftritt und wieder vergehen kann, zum anderen

ungeheilt und chronisch in das Bild und die Symptome des typischen Magen- und Duodenalgeschwüres übergeht, wie es uns seit langem sowohl klinisch wie pathologisch-anatomisch bekannt ist.

In letzter Zeit hatte ich Gelegenheit, bei mehreren aufeinander folgenden Operationsfällen von Ulcus duodeni auffallende Beobachtungen zu machen, die mir in Uebereinstimmung mit der Rössle'schen Auffassung dem Gedanken an einen Zusammenhang mit einem vorausgegangenen Leiden, insbesondere Appendicitis und chirurgischen Eingriffen handgreiflich nahelegen mußten, und mir die Veranlassung gaben, mein gesamtes Material von Magen- und Duodenalgeschwüren einer Durchsicht zu unterziehen zur Beantwortung der Frage, ob und inwiefern Beziehungen der Ulcera zu irgend welchen vorhergegangenen „Quellaffektionen" etwa vorhanden und welcher Art diese Quellaffektionen gewesen sind. Ich will gleich vorwegnehmen, daß ich über das Resultat meiner Nachforschungen nach der positiven Seite hin in hohem Maße überrascht gewesen bin.

Im ganzen verfüge ich über 16 Fälle von Magen- und Duodenalgeschwüren, in denen wir auf den Zusammenhang von bestehendem Ulcus mit einem zeitlich vorausgegangenen Leiden hingewiesen werden, und zwar nicht allein in bezug auf die mit großer Vorsicht oft aufzunehmenden anamnestischen Angaben der Patienten hin, sondern zum großen Teil auf Grund direkter klinischer Beobachtungen und objektiver Befunde, die wir teils selbst, teils durch Nachfragen bei den vorbehandelnden Instanzen erheben konnten. Wenn ich die Gesamtzahl der von mir nunmehr innerhalb der letzten 3 Jahre auf meiner Abteilung im Homburger allgemeinen Krankenhaus behandelten 36 Patienten mit Magen- und Duodenalgeschwüren berücksichtige, so sind fast 45% im Sinne der Rössle'schen Auffassung als positiv zu bezeichnen. Selbstverständlich können hier Zufälligkeiten der verschiedensten Art mitspielen, und nichts liegt mir ferner, als aus diesem kleinen Material eine allgemein gültige zahlenmäßige Berechnung des Zusammenhanges von Magen- und Duodenalgeschwüren mit anderen Affektionen ableiten zu wollen. Rössle selbst fand in 45% aller nicht vernarbten Magen- und Duodenalulcera allein eine kranke Appendix; dasselbe wies Mahnert klinisch in 64% und Paterson in 66% der operierten Ulcusfälle nach. Retzlaff spricht in dieser Beziehung direkt schon vom sekundären Duodenalgeschwür.

Wegen bestehender Ulcusbeschwerden habe ich 12 mal die Gastroenterostomia retrocolica posterior mit kürzester Schlinge in diesen Fällen ausführen müssen, während 3 Patienten bisher noch nicht operiert und bei einem die Geschwüre erst bei der Sektion gefunden wurden. 6 mal ergab die Operation das Vorliegen eines Ulcus duodeni, 1 mal Geschwüre sowohl im Magen wie im Duodenum, in allen anderen lediglich Magenulcera, die hauptsächlich in der Pylorusgegend ihren Sitz hatten.

Was nun die Art der einzelnen Affektionen betrifft, die dem Auftreten der Magen- und Duodenalgeschwüre voraufgingen und als „Quellgebiete" für ihre Entstehung angesehen werden dürfen, so ergibt sich auch aus unserem Material die Tatsache, daß die Appendicitis als Vorerkrankung zweifellos an erster Stelle steht. Unter den 16 Fällen sind allein 8 vorhanden, bei denen eine Appendicitis den Ulcussymptomen vorausging. Bei 7 Fällen war die Appendektomie ausgeführt (1, 2, 4, 5, 6, 7, 15) [1]), während in einem Fall (9) bei der vorgenommenen Magenoperation sich in der Gegend der Appendix zahlreiche Adhäsionen des Netzes mit den dortigen Eingeweiden vorfanden, die wohl ungezwungen als Ueberbleibsel einer früheren Erkrankung des Wurmfortsatzes angesprochen werden dürfen. Bei 4 Kranken mit vorausgegangener Appendicitis wurde ein Magen- bzw. Duodenalulcus bei der Operation gefunden, während es 2 mal (1 und 2) nicht gelang, das Geschwür selbst einwandsfrei zu fühlen, trotzdem Rötung, Verwachsungen und Infiltration usw. am I. und II. Zwölffingerdarmabschnitt und Magen zusammen mit den typischen klinischen Symptomen das Bestehen eines solchen so gut wie sicher machten. In 2 Fällen (6 und 7) wurde die Diagnose nur auf Grund der ausgesprochenen klinischen Symptome gestellt. Nach unseren Erhebungen handelte es sich bei den vorausgegangenen Appendicitiden in der Regel um Formen ohne Uebergreifen auf größere Strecken des Bauchraumes, mehrfach um wiederholte Attacken.

1 mal (3) wird die Operation doppelseitiger Leistenbrüche angegeben, der im unmittelbaren Anschluß bei dem früher stets gesunden Mann das Auftreten von Magenerscheinungen kontinuierlich bis zur Perforation des Ulcus duodeni folgte. Bei einem anderen Patienten (10), der im Anschluß an eine starke Blutung aus seinem Duodenalgeschwür operiert wurde, bestand schon jahrelang vor Einsetzen der Magensymptome eine rechtsseitige fast faustgroße Leistenhernie, die schon wiederholt eingeklemmt war und dem Träger stets viele Beschwerden machte. In einem Fall (8) erfolgte die tödliche Blutung aus einer durch ein kallöses Ulcus arrodierten größeren Duodenalarterie, 19 Tage nach Vornahme einer Nierenexstirpation wegen Hypernephrom, ohne daß der Pat. die geringsten subjektiven Beschwerden durch die Entstehung der beiden bei der Sektion gefundenen Duodenalulcera gehabt hätte. 2 mal wird als Vorkrankheit Typhus und Dysenterie angeführt (11 und 12) und je 1 mal eine Schädeltrepanation wegen traumatischer Blutung (16), eine langdauernde Otitis media mit Perforation und Eiterung (14) und endlich (13) multiple Lymphomata colli mit mannigfachen Incisionen und Auskratzungen genannt.

Abgesehen von 5 Fällen — 2 mal Typhus, je 1 mal Ohrenleiden, rechtsseitiger Leistenbruch und eine nicht operierte Appendicitis — waren von diesen 16 an 11 Patienten vor dem Auftreten der ersten Erscheinungen

1) Die Zahlen in den Klammern sind die Nummern der am Schlusse angeführten Krankengeschichten.

des Ulcus ventriculi und duodeni chirurgische Eingriffe vorgenommen, und zwar 9 mal an Organen der Bauchhöhle und Nieren (8), in einem Fall eine Trepanation, in einem anderen wiederholte Eingriffe wegen Drüsenvereiterung am Halse. Die Zeit des Auftretens der Magensymptome erstreckt sich von 6—8 Wochen bis zu 1—2 Jahren von dem Termin gerechnet, an dem eine Erkrankung bzw. Operation in dem als Quellgebiet angenommenen Körperteil stattgefunden hatte. In einigen Fällen spielte sich das Einsetzen von Magenbeschwerden im unmittelbaren Anschluß an die voraufgegangenen Affektionen direkt unter unsern Augen ab (1, 2, 4, 5, 6, 15), in anderen — und das ist die Mehrzahl — setzten die Symptome nach anfänglichem Wohlbefinden langsam ein und steigerten sich allmählich so, daß nach 1—2 Jahren die Gastroenterostomie notwendig wurde. Genaue Anhaltspunkte über die Zeit des Entstehens der Ulcera waren nicht immer mit Sicherheit zu erhalten, da ja Magen- und besonders Duodenalgeschwüre, ohne die geringsten subjektiven Beschwerden zu machen, lange Zeit latent bestehen können. Andererseits haben wir unter unserem Material auch Fälle, in denen der Termin des Beginnes der Ulcerationen sich durch Auftreten von heftigen Magenschmerzen, Aufstoßen und Erbrechen usw. scharf charakterisierte. Nach alledem kommt jedem heftigen Magenschmerz oder dergleichen bei einer Appendicitis, während der Rekonvalescenz nach stattgehabten Operationen oder im Verlauf entzündlicher Erkrankungen im Bauch oder sonstwo, noch dazu wenn er mit dem Nachweis einer manifesten oder okkulten Blutung im Mageninhalt oder Stuhl zusammenfällt unter Umständen eine gewisse Bedeutung zu. Wir haben bei allen möglichen Fällen in letzter Zeit in Rücksicht hierauf eingehende Untersuchungen des Magensaftes und Stuhles angestellt und wiederholt z. B. im Verlauf einer Appendicitis oder einfachen Appendektomie im Intervall einen positiven Blutbefund im Magen und Stuhl erheben können, der in einigen Fällen bald wiederum verschwunden war, in anderen ohne die geringsten subjektiven und anderweitigen objektiven Symptome zu machen, auch noch bei der Entlassung aus dem Krankenhaus geraume Zeit nach dem ersten Auftreten vorhanden war.

Im wesentlichen sind es drei Einwände, die man diesen Ausführungen m. E. machen kann:

1. die gefundenen Ulcera haben mit den genannten Affektionen nichts zu tun und unabhängig schon vor und gleichzeitig mit diesen bestanden, so daß das Zusammentreffen beider ein rein zufälliges ist;

2. die tatsächlich von den Magen- und Duodenalgeschwüren ausgehenden Beschwerden sind irrigerweise auf Erkrankung eines anderen Organes, insbesondere die Appendix, bezogen, und somit von einem sekundären Auftreten der Ulcera überhaupt keine Rede, oder endlich

3. der von mir aus meinem Material nachgewiesene Zusammenhang der beiden Affektionen ist die Folge meiner speziellen operativen Technik.

Um gleich mit dem letzten Punkt zu beginnen, so ist die Mehrzahl der angeführten Fälle nicht von mir erstmalig, sondern anderwärts in den verschiedensten Kliniken und Krankenhäusern operiert worden. Ferner ist nachgewiesenermaßen bei den voraufgegangenen Appendicitiden stets ein tatsächlich akut entzündeter Wurmfortsatz gefunden und entfernt worden, so daß auch in dieser Beziehung die Existenz der supponierten Quellaffektion einwandfrei bewiesen ist, für den einen übrig bleibenden Fall mit größter Wahrscheinlichkeit aus den Residuen in der Nachbarschaft der Appendix abgeleitet werden kann. In bezug auf den ersten Einwand verweise auf das bereits Gesagte über Zeit und Art des Auftretens der Magensymptome im Anschluß an voraufgegangene Erkrankungen und chirurgische Eingriffe und auf die weiter unten aufgeführten ausführlichen Krankengeschichten.

v. Eiselsberg und seine Schüler u. A. haben vor allem auf das Auftreten postoperativer Magen- und Duodenalblutungen hingewiesen; Giertz, Mühsam, Dieulafoy, Nietsche, Payr, Sick, Ewald u. A. haben dieselben Blutungen im Verlauf von Appendicitis, Typhus und sonstigen entzündlichen Erkrankungen im Bauchraum beschrieben. Was ist nun näherliegend, als daß sich beim Zusammentreffen dieser beiden Faktoren, d. h. bei Operationen im Gefolge akut entzündlicher Prozesse, die beschriebenen Schädigungen der Magen- und Duodenalschleimhaut erst recht einstellen und bemerkbar machen werden. Und wenn wir in unserem Material durch Autopsie in vivo und mortuo gerade bei derartigen Fällen später das Auftreten von typischen runden Magen- und Duodenalgeschwüren mit allen ihren Begleiterscheinungen in auffälliger Häufigkeit konstatiert haben, so ist m. E. der naheliegende Schluß gerechtfertigt, daß diese Geschwüre nur als Folgen und Ueberbleibsel derartiger sekundärer Schleimhautschädigungen aus den vorausgegangenen Quellaffektionen aufgefaßt werden können und damit ein kausaler Zusammenhang der Magen- und Duodenalulcera mit diesen anderen primären Leiden bewiesen wird.

Es fragt sich nun noch, auf welchem Wege der Konnex zwischen den primären Quellaffektionen und dem späteren Ulcus zustande kommt. Seit v. Eiselsberg's erster Publikation ist es die herrschende Ansicht, daß die Unterbrechung der normalen Zirkulation in der Schleimhaut des Magens und Duodenums infolge Verstopfung der Venen durch retrograde Embolie abgelöster Thrombenmassen oder durch fortgeleitete Thrombosen vom Netz und den Mesenterialvenen aus die erste Rolle spielen. Es mag zugegeben werden, daß diese Art des Zusammenhanges für einen Teil der Fälle zutrifft, obwohl dem besonders von pathologisch-anatomischer Seite widersprochen ist (Rössle, Bennecke, Yatsushiro). Denn gerade bei embolischen oder thrombotischen Pfortaderverschlüssen oder bei echter embolischer Enteritis sind Magen- und Duodenalgeschwüre nicht bekannt, dagegen wieder-

holt beobachtet im Anschluß an Affektionen, die zum Wurzelgebiet der Pfortader überhaupt in keiner Beziehung stehen.

Es bleibt nunmehr noch zu erörtern, ob es nicht möglich ist, unter Verzicht auf den immerhin etwas problematischen und strittigen Begriff der retrograden Embolie die Frage des Kausalnexus zwischen den genannten Quellaffektionen und der Entstehung der Magen- und Duodenalulcera auf andere Weise zu lösen. Zahlreiche experimentelle Untersuchungen haben sich in den Dienst dieser Aufgabe gestellt und die Aufmerksamkeit der Forscher auf die Nervenbahnen der Bauchhöhle, insbesondere den Nervus vagus gelenkt. Es würde zu weit führen, auf die Ergebnisse dieser Untersuchungen und die daraus abgeleiteten Theorien im einzelnen hier einzugehen; nur so viel möge erwähnt werden, daß es unter den verschiedenartigsten Versuchsanordnungen gelungen ist, durch Vagusreizung typische Erosionen und Ulcerationen im Bereich des Magens und der Duodenalschleimhaut zu erzeugen. Durch einen solchen Nervenreiz wird ein Krampf der Muscularis mucosae ausgelöst, wodurch die Gefäßstämme an ihren Durchtrittsstellen durch die Schleimhautmuskulatur abgeklemmt werden und ihre Versorgungsbezirke der hämorrhagischen Infarcierung oder Ischämie anheimfallen sollen, ein Zustand, der dann unmittelbar zur lokalen Verdauungsnekrose der Schleimhaut führt. Dies in die Praxis übertragen, bedeutet, daß jeder entzündliche und mechanische Reiz, der auf den Vagus innerhalb der Bauchhöhle oder in seinem übrigen Verlauf einwirkt, durch Vagotonie einen Spasmus der Muscularis mucosae hervorrufen kann, auf dessen Basis es unter gewissen Umständen schnell zu einer ischämischen Nekrose mit folgender Einwirkung des Magen- und Duodenalsaftes auf dieselbe kommen kann. Bei jeder Appendicitis oder sonstigen entzündlichen Vorgängen in der Bauchhöhle, bei jeder Operation im Peritonealraum oder an entfernten Körperteilen, wo eine Einwirkung auf den Nervus vagus stattfinden kann, liegen also die Verhältnisse in diesem Sinn günstig und ist die sekundäre Entstehung eines Magen- und Duodenalulcus möglich.

Krankengeschichten.

1. J. K., 34 J., Taglöhner. Aufgen. 28. IV. 13. Entl. 19. V. 13.

Im Frühjahr 1912 erkrankte Pat. an akuter Blinddarmentzündung und wurde außerhalb am 17. V. 12 operiert. Es handelte sich um eine Appendicitis acuta simplex mit glattem Operations- und Heilungsverlauf. Seither ist Pat. wiederholt in ärztlicher Behandlung gewesen wegen Schmerzen in der Narbe und Auftreibung des gesamten Leibes bei anhaltender Obstipation. Auf Abführmittel usw. stellte sich stets nach einigen Tagen Nachlassen der heftigen Beschwerden ein, doch war Pat. schließlich nie mehr ganz beschwerdefrei und voll arbeitsfähig.

Befund: Hagerer, kräftiger Mann, von gesundem Aussehen. 64 kg Gewicht. Leib leicht aufgetrieben und in der Gegend der alten völlig reaktionslosen Operationsnarbe auf Druck stark schmerzhaft. Deutlicher lauter Darmschall und starke Peristaltikgeräusche. Man fühlt an dieser Stelle eine deutliche Resistenz, die auf eine Darmsteifung bezogen wird und zu ver-

schiedenen Untersuchungszeiten mehr oder weniger ausgesprochen ist. Reflektorische Bauchdeckenspannung in der Ileocoecalgegend gering. Stuhl nur auf Einlauf. Urin normal. — Diagnose: Peritoneale Verwachsungen nach Appendicitisoperation.

30. IV. Laparotomie dicht neben der alten Narbe: Mit der Bauchnarbe weder Netz noch Darmschlingen verwachsen. Dagegen wird eine breite Adhäsion des Netzes mit dem Colon ascendens gefunden und gelöst. Schluß der Bauchwunde. Glatter Verlauf. — Am 15. V. steht Pat. auf und wird am 19. V. mit linear geheilter und sufficienter Bauchdeckennarbe und gutem Allgemeinbefinden entlassen. Gewicht 13. V. 65,5 kg.

5. VII. 13 Wiederaufnahme. Nicht lange nach der Entlassung seien Schmerzen in der Magengegend aufgetreten, die ständig anhielten. Sie waren besonders heftig nach dem Essen 1—1½ Std. Legte Pat. sich auf die r. Seite, so wurden die Beschwerden stärker, dabei viel Aufstoßen und Sodbrennen. Stuhl regelmäßig.

Befund: In der Ileocoecalgegend fest verheilte Narbe, nicht druckempfindlich, ebensowenig wie die ganze Ileocoecalgegend. Abdomen weich mit Ausnahme des r. Hypochondriums, woselbst starke reflektorische Spannung der Bauchdecken und lokale starke Schmerzhaftigkeit besteht. Schmerzpunkt in Nabelhöhe etwas rechts von der Mittellinie. Die Schmerzen strahlen bis nach der r. Brustseite hin aus. Magen zeigt gute Motilität. Gesamtacidität 23. Kein Blut und keine Milchsäure-Bacillen. Stuhlgang zeigt deutliche positive Blutreaktion (Benzidin). — 15. VII. Die Röntgenuntersuchung zeigt einen stark ptotischen Magen mit normaler Peristaltik. Am Duodenum nichts Besonderes.

Diagnose: Ulc. duodeni.

17. VII. 13 Laparotomie in der Medianlinie. Am horizontalen Schenkel des Duodenums ist eine verdickte Partie in der vorderen Darmwand fühlbar, die als kallöses Ulc. gedeutet wird. In der Umgebung Darmserosa hellrot, daselbst zahlreiche feine fibröse Verwachsungen und Auflagerungen. Hintere Gastroenterostomie mit kurzer Schlinge. Pylorusverschluß mit Einstülpungsnähten. Schluß der Bauchwunde.

Nach der Operation ist Pat. sehr elend, erbricht mehrmals reichliche Mengen schwarzer Massen. Vorsichtige Magenspülung. Puls gut. — 18. VII. Mehrmals Erbrechen schwarzer Massen. Gelatine Injektion. — 19. VII. Erbrechen sistiert, Allgemeinzustand besser. — 1. VIII. Operationswunde reaktionslos, keine Schmerzen mehr. Nimmt mit Appetit leichte Diät alle 3 Std. und steht auf. — 10. VIII. Andauernd gutes Befinden. Stuhl frei von Blut. Gewichtszunahme. — 18. VIII. Entlassung: Druckempfindlichkeit über dem r. Hypochondrium und Magengegend vollkommen geschwunden, desgleichen auch die Beschwerden nach der Nahrungsaufnahme. Appetit gut. Stuhlgang regelmäßig, von normaler Färbung. Kein Blut mehr chemisch nachweisbar. Laparotomienarbe fest geheilt. Gewicht 133 Pfd.

2. K. M., 24 J., Kaufmann. Aufgen. 14. VII. 13. Entl. 4. VIII. 13.

Pat. erkrankte vor 4 Tagen mit Durchfall, Brechreiz und starken Schmerzen im Leib.

Befund: Blaß, mäßig kräftig, klagt über heftige Schmerzen in der Ileocoecalgegend. Temp. 38. Puls 80. Druckempfindlichkeit in der Ileocoecalgegend, keine besondere Rectusspannung, keine Dämpfung, Stuhlgang und Blähungen gehen ab. — 17. VII. 13. Die Schmerzhaftigkeit in der Ileocoecalgegend hat zugenommen. Bauchdeckenspannung deutlich; man glaubt in der Tiefe einen Tumor, der sehr empfindlich ist, zu fühlen. Temp. 37,5. Allgemeines Unbehagen.

17. VII. 13 Appendektomie in Narkose. Appendix akut entzündet und verdickt, sehr lang. Nirgends Verwachsungen. Coecum sehr gebläht, außerordentlich beweglich, z. T. hyper-

trophisch. Fixation des Coecum. Schluß des Bauches. Wundheilung glatt. — 4. VIII. Pat. entlassen. Stuhl normal.

Nach kurzer Zeit traten Schmerzen in der Magengegend sowie in der l. Bauchseite auf, die meist einige Stunden nach dem Essen am ärgsten waren. Appetit schwand ganz und gar. Pat. fühlte sich matt und suchte bereits am 1. IX. wieder das Krankenhaus auf.

Befund: Pat. sieht elend und krank aus. Leib im ganzen aufgetrieben und im r. Hypochondrium in der Mitte des Nabels und des Proc. ensiform. dicht neben der Mittellinie spontan und besonders auf Druck schmerzhaft. Ileocoecalgegend gänzlich frei, dagegen im l. Epigastrium eine zweite zirkumskripte druckempfindliche Stelle. Stuhlgang spontan, sieht schwarz aus und läßt chemisch reichlich Blut nachweisen. Urin normal. Lungen und Herzbefund desgleichen. Nach Probefrühstück HCl = 14. Gesamtacidität = 44, reichlich Blut. Hefepilze, Milchsäurebacillen, viel Schleim. Untersuchung des Blutes: Ca. 8000 Leukocyten. Röntgenuntersuchung: Stark ptotischer und ektatischer Magen. Temperatursteigerung bis 38. Gewicht 112 Pfd., geht zurück. Wiederholte Magen- und Stuhluntersuchungen ergeben zunehmende Mengen von Blut, dabei werden die Schmerzen immer ärger, Brechreiz und mitunter Erbrechen, ebenfalls bluthaltig.

Daher am 12. IX. Relaparotomie in der Mittellinie. Magen stark vergrößert. Gegend des Pylorus stark gerötet, ebenso ein Teil des Fundus, hebt sich infolge dieser Injektion von den übrigen Darmteilen ab. Am Pylorus etwas rechts von der Pylorusvene eine rundliche verdickte Stelle in Größe eines 10-Pfennigstückes, die scharf begrenzt durch die Wand zu fühlen ist. An dieser Stelle ist die arterielle Injektion der Darmserosa am stärksten. Das übrige Duodenum ist normal. In der l. Unterbauchgegend vereinzelte Scybala. Ileocoecalgegend o. B. Gastroenterostomia retrocol. post. Pyloruseinstülpung. Schluß des Bauches. — Pat. war nach der Operation sehr elend, erbricht viel blutige Schleimmassen, dabei guter Puls. Tröpfcheneinlauf wird gut vertragen. Der übrige Verlauf war, abgesehen von einem kleinen Bauchdeckenabsceß, normal. Im Stuhl noch etwas Blut. Gewichtszunahme von 4 Pfd. in 10 Tagen. — 14. X. Entlassung mit sehr gutem Allgemeinbefinden und gutem Appetit. Auch mit dem Essen keine Beschwerden mehr. Stuhl regelmäßig. Spuren von Blut immer noch vorhanden. Abdomen weich, nirgends druckempfindlich.

Nachuntersuchung März 1914: Gutes Allgemeinbefinden, Gewichtszunahme 12 Pfd., keinerlei Magenbeschwerden mehr, kann alles essen und trinken. Im Stuhl und Magensaft kein Blut mehr nachweisbar.

3. Ch. D., 40 J., Schlosser. Aufgen. 20. VIII. Entl. 27. IX. 13.

Aus gesunder Familie, stets gesund. Vor 4 J. an doppelseitigem Leistenbruch operiert. Wundverlauf glatt. L. Recidiv. Im Anschluß an die damalige Operation stellten sich bei dem Pat., der bisher nie über den Magen zu klagen gehabt hatte, Magenbeschwerden ein. Er konnte verschiedene Speisen nicht mehr vertragen, erbrach öfter, hatte Aufstoßen und häufiger heftige Magenkoliken. Wiederholt wegen Magengeschwürs ärztlich behandelt. Stuhl oft „schwarz". Nur durch sehr vorsichtige Diät konnte Pat. sich vorübergehend arbeitsfähig erhalten. Seit ca. 8 Tagen Verschlimmerung. In letzter Nacht wurden die Magenschmerzen besonders heftig. Mehrmals Erbrechen. Stuhlgang gestern noch vorhanden, angeblich von normaler Farbe.

Befund: Blaß aussehender Pat. in mäßigem Ernährungszustand. Lungen- und Herzbefund normal. Abdomen namentlich in seinem oberen Abschnitt trommelartig aufgetrieben und sowohl spontan als auf Druck außerordentlich empfindlich. Ueberall starke Bauchdeckenspannung. Ileocoecalgegend frei, Tumor weder hier noch sonst im Abdomen zu fühlen. Per-

kussionsschall überall tympanitisch. Leberdämpfung nach oben verdrängt, keine Peristaltik. Viel Aufstoßen, einmal Erbrechen schleimiger Flüssigkeit. Urinbefund normal. Puls 110. Temp. 38,5.

Diagnose: Peritonitis perforativa. Pancreatitis?

Alsbald mediane Laparotomie vom Proc. xiphoid. zum Nabel. Nach Eröffnung des Peritoneums fließt trüb seröse Flüssigkeit ab, besonders aus der Tiefe zwischen Gallenblase und Pankreas. Da die aufgetriebenen, hochgradig geröteten Dünndarmschlingen eine Uebersicht über das Operationsfeld erschweren, wird ein Querschnitt nach rechts auf den Laparotomieschnitt gesetzt. Es findet sich an der Pars descendens in der vorderen Wand des Duodenums eine etwa linsengroße Perforation im Duodenum, aus der sich Darminhalt im Strahl entleert. Umgebung an der vorderen Darmwand in Ausdehnung eines 2—3-Markstückes kallös verhärtet und äußerst brüchig. Uebernähung des Geschwürs weit entfernt von dem Ulcusrand. Gründliche Ausspülung des Bauches, Tampon auf die Perforationsstelle. Gastroenterostomia retrocol. post. Hierbei starke Stauung im Bereich der Darm- und Magenschleimhaut und starke Blutung. Tamponade und Drainage, Schluß der Bauchwunde. Nach der Operation Erbrechen großer Mengen schwarzer Flüssigkeit bei gutem Puls. Allgemeinbefinden gut, keine erheblichen Schmerzen. Diffuse Bronchopneumonie mit hohem Fieber. Starke Sekretion aus der Drainageöffnung. Infolge des Hustens starke Lockerung der Bauchdeckennähte, Eiterung der Wunde mit Fasciennekrose. Spülungen. — 29. VIII. die ganze Wunde aufgegangen, Vorwölbung des Netzes und der Därme infolge des anhaltenden Hustens. Durchgreifende Nähte durch die Dicke der gesamten Bauchwand über einer Kompresse zum Zurückhalten der Baucheingeweide. — Allmählich Besserung. — 27. IX. zur ambulanten Weiterbehandlung entlassen. Abdomen ist weich, nirgends schmerzhaft. Stuhlgang normal und regelmäßig, ohne Blutbeimengungen. Appetit gut.

4. E. B., 20 J., Kindermädchen. Aufgen. 11. I. 13. Entl. 15. II. 13.

Abgesehen von Kinderkrankheiten stets gesund. Im 19. Lebensjahr wegen Blinddarmentzündung operiert. Ein Jahr später heftige Magenbeschwerden. Schwarzen Stuhl oder Bluterbrechen hatte sie niemals.

Befund: Mittelkräftiges Mädchen mit normalem Lungen- und Herzbefund. Leib leicht aufgetrieben, im Hypochondrium spontan und in der Mitte zwischen Proc. ensif. und Nabel lokal äußerst druckempfindlich. Ständiges Gefühl der Völle, viel saures Aufstoßen. Magensaftuntersuchung nach Probefrühstück: Gesamtacidität 65, freie HCl 25—30.

30. I. 13 Laparotomie. Ausgedehnte Gastroptose und Gastrektasie. Ferner ein Ulcus ventriculi in der Nähe des Pylorus an der kleinen Kurvatur mit scharfem verdicktem Rande. Typische Gastroenterostomia post. retrocolica mit kurzer Schlinge. Pylorus durch eine Einstülpungsnaht verengert. Netzadhäsion an der ehemaligen Operationsstelle der Appendektomie gelöst. Schluß der Bauchwunde. — Wundverlauf normal, alle Beschwerden geschwunden. — 25. II. Entlassung mit 2½ Pfd. Zunahme. Röntgendurchleuchtung ergibt gutes Funktionieren der Anastomose bei Vermeidung des Pylorus.

5. A. Sch., 30 J., Fabrikarbeiterin. Aufgen. 21. X. 12. Entl. 16. XI. 12.

Seit 18. X. 12 heftige Schmerzen in der r. Bauchseite, die mit Umschlägen usw. behandelt wurden.

Befund: Blasses, mäßig genährtes Mädchen. Leib in toto leicht aufgetrieben, links weich und ohne Druckempfindlichkeit, rechts in der Ileocoecalgegend Spannung der Bauchdecken, hochgradige Empfindlichkeit. Resistenz, Perkussionsschall tympanitisch gedämpft. Temp. 38. Puls 90—96.

22. X. 12 Laparotomie. Appendix zeigt an ihrem Mesenteriolum Reste alter Entzündungen und mehrfache Knickungen. in ihrer ganzen Ausdehnung ist sie gerötet und mit frischen Auflagerungen besetzt. Appendektomie, Fixation des sehr beweglichen Coecums. Wundverlauf glatt. — 31. X Klagen über Schmerzen im Magen, Erbrechen und Tympanie des Magens. Diät. — 4. XI. Probefrühstück und Ausheberung. Gesamtacidität 55. Freie HCl 15. Keine Milchsäure. — 6. XI. Erbrechen läßt nach, desgleichen die Schmerzen. — 16. XI. Beschwerdefrei entlassen.

1. Wiederaufnahme 11. I. 13. In der Narbe hat sich ein ca hühnereigroßer außerordentlich derber und kaum empfindlicher Knoten gebildet. Typisches Narbendesmoid, das exstirpiert wird. Infolge der großen Spannung der Fascie bei der Naht teilweise Nekrose und Fistelung. — Heilung 8. III. 13.

2. Wiederaufnahme 27. VIII. 13 wegen Magenbeschwerden. Pat erbricht jetzt häufiger und klagt über ständige Schmerzen in der Magengegend, gewöhnlich erst einige Zeit nach dem Essen ärger, wenn sie auf der r. Seite liegt. Magengegend aufgetrieben, in der Mitte zwischen Nabel und Proc. ensif. lokal äußerst druckempfindlich unmittelbar rechts von der Mittellinie. Appetit fehlt und nach Nahrungsaufnahme oft Erbrechen, mit Blutbeimengungen. Magensaft nach Probefrühstück: Freie HCl 20. Gesamtacidität 44. Sanguis stark positiv. Auch im Stuhl in wechselnder Menge Sanguis. — Röntgenbild: Starke Gastroptose und Ektasie. Am Pylorus eine Aussparung

Diagnose: Ulc. ventriculi.

21. X. Röntgendurchleuchtung: Langgestreckter Magen. Große Kurvatur 4 Querfinger unter Nabelmarke. Antrum pylori nur wenig mit Bariummahlzeit erfüllt, Duodenum leer. Stuhl enthält mehr Blut.

24. X. Laparotomie. Ektatischer Magen. Die Gegend des Pylorus zeigt einige Verwachsungen, die gelöst werden. Auffällige arterielle Injektion der gesamten Gegend des Pylorus. An der hinteren Wand des Pylorus fühlt man in Größe eines 10-Pfennigstückes ein Ulcus mit derbem kallösem Rand. Die Serosa darüber zeigt eine narbige Verdickung und sieht strahlig weiß aus. Duodenum und sonstiger Magenbefund normal. Netzadhäsionen aus der alten Operationsstelle. Gastroenterostomia posterior retrocolica mit kurzer Schlinge. Einstülpungsnaht des Pylorus. Schluß des Bauches. Februar 1914: Keinerlei Beschwerden mehr.

6. M. Sch., 24 J., Hausfräulein. Aufgen. 16. IX. 13. Entl. 25. IX. 13.

Immer gesund. Vor 4 J. wegen Appendicitis operiert. Appendix akut entzündet, mit dem Ovarium verwachsen. Nach der Operation zunächst in der Ruhe keinerlei Beschwerden, dann Magenbeschwerden, Magenkrämpfe und Sodbrennen. Kann gewisse Speisen nicht vertragen, hat viel Aufstoßen und muß, um keine Schmerzen zu haben, sehr diät leben. Vor 14 Tagen Blutbrechen. Seitdem sind die Beschwerden viel ärger.

Befund: Kräftig gebautes Mädchen von blassem Aussehen. Magengegend leicht aufgetrieben und druckempfindlich, besonders an einer Stelle etwas rechts von der Mittellinie in Mitte zwischen Nabel und Proc. ensiform. Probefrühstück: HCl = 20. Gesamtacidität 30. Sanguis positiv. Im Stuhl ebenfalls Blut.

Diagnose: Ulc. ventriculi.

Bei strenger Diät (Ulcuskur) bessern sich die Beschwerden und Pat. wird am 25. IX. entlassen. Probefrühstück: HCl 30. Gesamtacidität 45. Sanguis negativ. — Februar 1914: Beschwerden jetzt fast vollkommen verschwunden, kein Blut mehr im Magen und Stuhl.

7. A. D., 20 J., Dienstmädchen. Aufgen. 12. VIII. 13.

Nie Magenbeschwerden. Vor 4 J. wegen Blinddarmentzündung operiert (nach Mitteilung Appendicitis acuta mit fibrinösen Auflagerungen). Schon 4 Wochen nach der Operation Schmerzen in der Magengegend und in der l. Bauchseite. Mit der Diagnose „Magengeschwür" in zwei Krankenhäusern behandelt. Seit einiger Zeit sind die Beschwerden wieder ärger geworden, ab und zu Erbrechen.

Befund: Gesund aussehendes, gut genährtes Mädchen. Stuhl angehalten. In der Ileocoecalgegend eine reaktionslose lineare Narbe. Magengegend leicht aufgetrieben, stark druckempfindlich, man hat das Gefühl einer undeutlichen Resistenz in der Tiefe 2 Querfinger breit oberhalb des Nabels. Probefrühstück: Kleiner Rückstand. HCl 60. Gesamtacidität 20. Sanguis stark positiv. Ebenfalls Blut im Stuhl. Operation verweigert.

8. F. L., 52 J., Bezirksvorsteher. Aufgen. 12. II. 12. Gest. 6. III. 12.

Vor 3 Monaten wurde zum erstenmal Blut im Urin bemerkt. Allmählich wurde die Blutung immer stärker, Pat. immer elender und blasser. Sonst keine Beschwerden.

Befund: Großer, auffallend blaß aussehender Mann mit reichlichem Fettpolster. Als Quelle der Harnblutung wurde ein Hypernephrom der r. Niere festgestellt und am 16. II. die Entfernung des Tumors vorgenommen. Der Verlauf war ein glatter, Pat. begann sich zu erholen und hatte keinerlei Beschwerden. Urin war vollkommen normal geworden. — 27. II. Abends reichlicher, gut geformter, pechschwarzer Stuhl (Blutreaktion positiv). Im Abdomen keinerlei Beschwerden, auch objektiv nirgends etwas nachweisbar. Pat. wird sehr vorsichtig ernährt, doch bleibt die Blutprobe des Stuhles mit wechselnder Intensität stets positiv. — 5. III. Wieder ganz schwarzer Stuhl. Temp. steigt jäh auf 39,5. Große Schwäche. Gelatineinjektion. — 6. III. Bei vollem Bewußtsein plötzlich ohne Beschwerden Collaps mit starkem Stuhldrang, dünner, schwarzer Stuhl und bald darauf Exitus letalis.

Sektion: Vom Duodenum ab abwärts ist der ganze Darm mit teils flüssigem, teils koaguliertem Blut erfüllt. Im Duodenum zwei flache Ulcera, deren eines den Verdacht einer Metastase erwecken könnte (spätere mikroskopische Diagnose des pathol. Instituts Gießen ergibt Ulcus duodeni. Gefäßarrosion).

9. M. L., 34 J., Ehefrau. Aufgen. 23. II. 12. Entl. 20. III. 12.

Seit langen Jahren Unregelmäßigkeit der Menses und Beschwerden im Unterleib. Magenschmerzen vorwiegend nach dem Essen. Stuhlgang stets dunkel, obstipiert. Vor 2 J. Bluterbrechen, sehr stark. Gefühl der Völle im Magen.

Befund: Mittelkräftige Frau. Leib nicht aufgetrieben. In der Ileocoecalgegend auf Druck deutliches Gurren ohne Druckempfindlichkeit. In der Magengrube direkt unter dem Schwertfortsatz eine Resistenz, die hochgradig druckempfindlich ist. Probefrühstück: Gesamtacidität 83. Freie HCl 48. Kein Blut im Mageninhalt, dagegen im Stuhl deutliche Blutreaktion.

28. II. Mediane Laparotomie. Netz nach unten geschlagen, in der Appendixgegend fest adhärent. Gastrektasie und dicht an der Papille ein kallöses Ulcus duodeni. Hintere Magenwand infolge starker Netzverwachsungen schlecht und schwer zugänglich, daher typische vordere Gastroenterostomie mit anschließender Enteroanastomose zwischen zu- und abführendem Schenkel. — Verlauf reaktionslos. Entlassung 20. III. mit glatter fester Bauchnarbe ohne jeglichen subjektiven und objektiven Befund. Stuhlgang normal.

10. F. F., 40 J., Gußputzer. Aufgen. 20. V. 11. Entl. 24. VI. 11.

Rechtsseitiger gut faustgroßer Leistenbruch, der schon wiederholt leicht eingeklemmt war und Pat. viel Beschwerden macht, besteht schon lange Jahre. Vor 2 J. Schmerzen und

Stechen im Magen, sehr viel Blut erbrochen, wonach er ohnmächtig geworden sei. Stuhlgang immer schwarz. Langsame Besserung und schließlich Heilung, so daß er alle Speisen wieder genießen konnte. Vor 3 Wochen wieder Magenschmerzen, die allmählich zunahmen, besonders heftig 2—3 Std. nach dem Essen auftraten. Appetit wieder schlecht, Gefühl von Schwäche und Mattigkeit. Seit 8 Tagen wieder andauernd schwarzer Stuhl.

Befund: Blaß. Stark bluthaltiger Stuhl. Starke Schmerzen spontan und bei Druck auf die Gegend handbreit rechts vom Nabel und etwas über demselben. Lebhafte Peristaltik und laut hörbares Gurren. Bei Magenausheberung keinerlei Rückstand. Hämoglobingehalt 45%.

27. V. 11 Laparotomie. Am Magen alte Verwachsungen mit dem Colon transversum. Frischere Verwachsungen in der Umgebung des oberen Duodenalabschnittes, woselbst ein kallös verdicktes Ulcus vorhanden ist. Gastroenterostomia retroc. poster. Pylorus durch Einstülpung verengert. — Verlauf reaktionslos. — Am 24. VI. ohne Beschwerden entlassen. Gewichtszunahme 11 Pfd.

11. T. M., 32 J., Ehefrau. Aufgen. 3. IX. 12. Entl. 26. IX. 12.

Im Alter von 17 J. schwerer Typhus mit 15 wöchigem Krankenlager. Erholte sich danach sehr gut. Bald danach Magenbeschwerden, oft Aufstoßen und Erbrechen und auf chronisches Magengeschwür behandelt. Vor 7 J. Magenblutung und schwarzer Stuhl. Seitdem ständige Beschwerden. Seit 31. VIII. wieder schwarzer Stuhl mit erhöhten Schmerzen und Schwächegefühl.

Befund: Sehr blasse elende Frau. Leib in der Magengegend druckempfindlich, besonders an einer Stelle dicht oberhalb des Nabels. Hier fühlt man eine deutliche Verdickung in der Tiefe. Stuhlgang schwarz und deutliche Blutreaktion. Probefrühstück: Magenrückstand gering. Gesamtacidität 18. Freie HCl und Milchsäure fehlen. — Röntgendurchleuchtung: Untere Magengrenze 2 Finger unterhalb des Nabels, kleiner getrennter Schatten am Beginn des Duodenums.

5. IX. 12 mediane Laparotomie. Zahlreiche alte Verwachsungen zwischen Magen und Leber, Magen und Quercolon, Magen und Netz. Oberhalb des Pylorus an der kleinen Kurvatur eine harte Stelle, desgleichen ein kallöses Geschwür im Anfangsteil des Duodenums. Gastroenterostomia retroc. post. mit kurzer Schlinge. Verengerung des Pylorus.

12. V. T., 25 J., Kellner. Aufgen. 28. VIII. 13.

Pat. hat den Krieg in Tripolis mitgemacht und dort an Typhus und Dysenterie im Lazarett gelegen. Seitdem heftige Magenbeschwerden und Schmerzen, in der letzten Zeit viel Aufstoßen, aber nie Erbrechen. Stuhl angehalten.

Befund: Im Epigastrium etwas rechts vom Nabel eine stark druckempfindliche Stelle von 3-Markstückgröße. Man fühlt daselbst eine Resistenz, bei deren Betastung starke Schmerzen ausgelöst werden. Untersuchung des Mageninhaltes normal. Blutreaktion positiv, ebenso starker Blutgehalt im Stuhl. — Röntgendurchleuchtung: Ektasie.

11. IX. Laparotomie. Gastrektasie. Man fühlt am Pylorus einen dicken Wulst (Narbe) und daneben eine narbige Einziehung des Magens. Desgleichen multiple Verwachsungen und Verdickungen im horizontalen und absteigenden Schenkel des Duodenum. Gastroenterostomia retroc. post. Verengerung des Pylorus. — Verlauf glatt. Keine Beschwerden mehr.

13. M. R., 50 J., Ehefrau. Aufn. 18. IV. 11. Entl. 20. V. 11.

Früher wegen Halsdrüsenvereiterung oft operiert, später im Anschluß an das II. Wochenbett Beginn der Magenbeschwerden. Seit 2 J. viel Schmerzen, Aufstoßen und viel Erbrechen. Sie sei sehr heruntergekommen.

Befund: Sehr kachektische Frau. In der Regio pylorica Resistenz, die auf Druck schmerzhaft ist. Es besteht ziemlich erhebliche Nahrungsstauung im Magen und Gastrektasie bis zum kleinen Becken reichend.

Diagnose: Pylorusstenose (Carc.?).

Laparotomie. Großer tief herabreichender Magen. Am Pylorus eine ringförmige strahlige Ulcusnarbe mit Striktur des Pylorus, einige Adhäsionen daselbst. Gastroenterostomia retroc. post. — Glatter Verlauf und 20. V. ohne Beschwerden entlassen.

14. M. H., 49 J., Ehefrau. Aufgen. 2. V. 11. Gest. 11. V. 11.

Seit Jahren ohrenkrank mit chron. Eiterung. Schwerhörigkeit und l. Facialislähmung, danach magenkrank. Schmerzen, Erbrechen und langsame Abnahme des Körpergewichtes. Urin frei, auch bei allen Untersuchungen früher. Plätschergeräusche, Gastrektasie geringer, großer Rückstand.

Diagnose: Pylorusstenose.

4. V. 11 Operation. Magen sehr erweitert. Am Pylorus derbe strahlige Narbe mit Netzverwachsung. Pylorusöffnung stark stenosiert. — Gastroenterostomia retroc. post. — Unmittelbar nach der Operation Urin stark zuckerhaltig, bald acetonhaltig. Nekrose der Bauchwunde, Fasciengangrän. 6% Zucker. Coma diabeticum und Exitus am 11. V. 11.

15. F. L., 17 J.

1910 operiert à froid wegen Appendicitis. 3 Monate nach der Operation Wohlbefinden, nachher Magenschmerzen unabhängig von den Mahlzeiten und fast fortwährend. Hartnäckige Obstipation, 1911 besonders nächtliche Anfälle. Kein Blut im Stuhl. Keine Retention im Magen, auch nicht röntgenologisch. Palpation: Kein Tumor, nur ständiger Druckschmerz im Duodenalpunkt. Später okkulte Darmblutungen. Allmähliche Steigerung der Beschwerden, besonders der nächtlichen Anfälle.

Diagnose: Ulc. duodeni.

27. X. 13 Operation. Großes Duodenalulcus an der Hinterwand des Duodenums mit Darmverwachsungen und Adhäsion mit der Gallenblase. Infiltration der ganzen Umgebung. Gastroenterostomie. Heilung.

16. J. R., Schornsteinfeger. Aufgen. 11. VIII. 13. Entl. 7. II. 14.

Vor 3 J. wegen einer Kopfkontusion trepaniert. Heilung glatt. Nach dieser Zeit Kopfschmerzen und Magenbeschwerden. Er hatte viel Aufstoßen, konnte verschiedene Speisen nicht vertragen und war wiederholt wegen „Magengeschwür" in ärztlicher Behandlung. Stuhl soll immer sehr dunkel gewesen sein. Anfang August wurde er von einem Pferd gegen die Stallwand gedrückt. Er hatte heftige Brustschmerzen nach der Quetschung und will Blut gespuckt haben. Ein paar Tage später kam er ins Krankenhaus.

Befund: Pat. von kräftigem Ernährungszustand. Lebhafter Druckschmerz an den unteren Rippen der l. Thoraxseite, besonders im Verlauf der Intercostalnerven, ebenso bei Bewegungen und Drehungen des Körpers nach der r. Seite. Bauchorgane, abgesehen von hochgradiger Magenektasie, o. B. Im Stuhl kein Blut. Magensaft: Freie Salzsäure 34. Gesamtacidität 54. — Röntgendurchleuchtung: Sehr starke Ptosis und Atonie des Magens, der mit seinem tiefsten Teil bis ins große Becken hinabreicht. Der Bissen fällt wie in einen großen Sack, dessen oberer Teil leer ist mit großer Luftblase. Im Verlauf der Beobachtung Zunahme der Magenbeschwerden und reichliche Blutbeimengungen im Stuhl und Magensaft. — 8. X. 13 abermalige Röntgendurchleuchtung. Bild im großen und ganzen wie oben angegeben. Peristaltik am ektatischen Magen kaum nachweisbar. Nach 3 Stunden Magen noch voll-

kommen mit Bariummahlzeit erfüllt, Duodenum leer. In der Pars pylorica eine Einziehung im Sinne einer Verengerung sichtbar. Nach 6 Std. Magen leer, die Anfangsteile der Mahlzeit finden sich im Coecum am Anfang des Colon ascendens. — Dezember 1913: Strenge Diätkur hat zwar einen gewissen Nachlaß der Schmerzen im Magen bewirkt, doch ist nach wie vor Blut im Mageninhalt und Stuhl. Deutlicher Druckpunkt in der Gegend rechts vom Nabel, woselbst man in der Tiefe eine große Resistenz fühlt. Diese Gegend entspricht im Röntgenbild genau der Pylorusgegend. — 4. I. 14 Blutbeimengungen im Stuhl noch immer vorhanden, im übrigen dieselben Klagen. Damit übereinstimmend Zu- und Abnahme des Körpergewichtes von 116—120 Pfd. Kein Erbrechen, nur viel saures Aufstoßen. — 7. II. 14 entlassen. Befund wie oben angegeben. Da die Beschwerden mehr subjektiver Natur waren, abgesehen von den Blutungen im Magen, ist bisher von einer Operation Abstand genommen.

Literatur.

Bennecke, Ueber die hämorrhagischen Erosionen des Magens. Verh. d. D. pathol. Ges. Kiel 1908. — Busse, Ueber postoperative Magen- und Darmblutungen. Arch. f. klin. Chir. Bd. 26. 1905. — Dietrich, Statistische und ätiologische Bemerkungen zum Ulcus peptic. duod. Münch. m. W. 1912. — Dieulafoy, Ulcère perforant du duodénum et ulcère perf. de l'estomac consécutifs à l'appendicite. Clinique méd. de l'Hotel Dieu. 1905/06. — v. Eiselsberg, Ueber Magen- und Duodenalblutungen nach Operationen. 28. Chir.-Kongr. 1899. — Friedrich, Zur chirurgischen Pathologie von Netz und Mesenterium. 29. Chir. Kongr. 1900. — Gruber, Die Lehre über d. pept. Duodenalgeschwür. Mitt. Grenzgeb. Bd. 25. — Kawamura, Ueber die experimentelle Erzeugung von Magengeschwüren durch Nervenläsion. D. Ztschr. f. Chir. Bd. 110. 1911. — Kuttner, Ulc. duodeni. Chir. Kongr. 1913. — Lichtenhecht, Die Ursachen des chron. Magengeschwüres. Jena. 1912. — Liebl ein, Ueber Magen- und Darmblutungen nach Milzexstirpationen. Mitt. Grenzgeb. Bd. 17. 1907. — Mahnert, Appendicitis und Ulcus ventriculi. Ebenda. Bd. 18. 1907. — Melchior, Das Ulcus duodeni. Erg. d. Chir. u. Orth. Bd. 2. 1911. — Moulin, Die eigentliche Ursache des Magen- und Duodenalulcus. Münch. m. W. 1911. — Mühsam, Tödliche Blutung aus einem Duodenalgeschwür nach Append.-Op. Zbl. f. Chir. 1907. — Nitzsche, Magenblutungen bei Appendicitis. D. Ztschr. f. Chir. Bd. 61. — Paterson, The association of duodenal ulcer with appendicular disease. Lancet. 1911. — Payr, Magenveränderungen nach Thrombose und Embolie im Pfortadergebiet. Chir.-Kongr. 1907. — Retzlaff, Duodenalgeschwür. Med. Klinik. 1911. — Rössle, Das runde Geschwür des Magen- und Zwölffingerdarmes als zweite Krankheit. Mitt. Grenzgeb. Bd. 25. 1912. — Schlesinger, Magenblutung im Verlauf des Typhus abd. Arch. f. Verdauungskr. Bd. 14. 1908. — Sick, Zur diagnostischen Bedeutung der Hämatemesis bei Appendicitis. D. Arch. f. klin. Med. Bd. 82. 1905. — Thelemann, Beitrag zu den postoperativen Magen-Darmblutungen. D. Ztschr. f. Chir. Bd. 93. 1908. — Wilkie, Retrograde Venenembolie als eine Ursache des akuten Magen- und Duodenalgeschwüres. Ref. Münch. m. W. 1912. — v. Winiwarter, Ueber Magen- und Duodenalblutungen nach Operationen. Arch. f. klin. Chir. Bd. 95. 1911. — Yatsushiro, Zur Frage des retrograden Transportes im Pfortadergebiet. Virchow's Arch. Bd. 207. 1912. — Zironi, Experimenteller Beitrag zur Pathogenese des Ulcus rotundum des Magens. Arch. f. klin. Chir. 1901. Bd. 91.

IV.

AUS DER

CHIRURGISCHEN KLINIK ZU FREIBURG i. Br.

DIREKTOR: GEH. HOFRAT PROF. DR. KRASKE.

Ueber Strumametastasen.

Von

Dr. E. Crone,
Assistenzarzt der Klinik.

(Mit 3 Abbildungen.)

Ueber den Charakter der metastatischen Tumoren von schilddrüsenähnlichem Bau sind die Meinungen der Autoren noch recht geteilt, da das histologische Bild dieser Tumoren zu ihrem klinischen Verhalten manchmal scharf im Widerspruch zu stehen scheint. Jeder kleinere Beitrag in dieser Hinsicht könnte daher nützlich sein und rechtfertigt sich, der medizinischen Literatur übergeben zu werden. In der hiesigen Klinik sind in den letzten Jahren mehrere solcher Metastasen beobachtet und in Dissertationen veröffentlicht worden.

Unter Hinzufügung eines vor kurzem operierten Falles dieser Art will ich alle Strumametastasen der Freiburger Klinik hier zusammenstellen und des Näheren zu würdigen suchen. Gerade das histologische Bild des letzten Falles bietet etwas Besonderes und scheint aufklärend in diesem Zwiespalt, ob benigne oder maligne, zu wirken.

1 [1]). 1890. 53 j. Frau. Vor ½ Jahr auf einer Eisenbahnfahrt Stoß rechts gegen die Stirne. Seit 4—6 Wochen hat sich an dieser Stelle allmählich eine Geschwulst entwickelt, die Kopfschmerzen usw. nie verursachte. — Ziemlich große Struma, besonders rechts ohne sichere klinische Zeichen der Malignität. Keine Vergrößerung in letzter Zeit. An der Stirne rechts im Bereiche des behaarten Kopfes eine haselnußgroße, ziemlich feste mit normaler Haut bedeckte unempfindliche Geschwulst. Die übrige Untersuchung ergibt keinen krankhaften Befund.

1) Bontsch, Diss. Freiburg 1893.

Der Tumor wurde zweizeitig in Narkose exstirpiert. Die erste Operation mußte wegen allzustarker Blutung unterbrochen werden. Da der Tumor der Dura fest aufsaß, wurde diese mit reseciert. Glatte Heilung.

Mikroskopisch besteht der Tumor aus vielen Drüsenfollikeln von verschiedener Größe und Gestalt, die alle mit einem einfachen Belage von kubischen Epithelzellen mit peripher gelagerten Kernen ausgekleidet sind. Nirgends sind Zeichen, welche auf Malignität schließen lassen.

Im Juni 1893 sind ein lokales Recidiv, irgend eine Veränderung oder Wachstum am Kropf nicht wahrzunehmen. Die Pat. erfreut sich einer guten Gesundheit. Pat. blieb noch mehrere Jahre gesund und recidivfrei und starb später an einer interkurrenten Krankheit (Pneumonie).

2 [1]). 1898. 53 j. Frau mit kleinem, in den letzten Jahren stationär gebliebenen Kropf. Auf dem r. Scheitelbein hat sich im Laufe von mehreren Jahren eine fast kindskopfgroße Geschwulst entwickelt. Einige Wochen vor der Aufnahme Zeichen von Hirndruck. Die Pat. wurde auf Wunsch wieder entlassen und stellte sich erst 1901 (3 Jahre später) wieder ein. Die Struma war unverändert. Der Tumor auf dem r. Scheitelbein war kindskopfgroß, fluktuierend, prallelastisch, mit knochenartigen Einlagerungen an der Oberfläche und am Rande. Weitere Tumoren waren klinisch nicht nachzuweisen. Eine Radikaloperation wurde wegen der Größe und Lokalisation des Tumors bei dem schlechten Allgemeinzustand der Pat. nicht ausgeführt. Bald darauf starb auch schon die Pat.

Die Autopsie ergab außer der Struma einen weichen, gut faustgroßen Tumor des r. Scheitelbeins, der die Dura mater infiltrativ durchwachsen hatte, und einige reichlich erbsengroße Knötchen in den Lungen mit markig gelbem Aussehen auf dem Durchschnitt.

Das histologische Bild der Struma zeigte hauptsächlich die Form einer einfachen Struma colloides. Jedoch fanden sich auch zahlreiche solide Zellstränge und Zellhaufen, die geradezu einen carcinomatösen Charakter zeigten. Makroskopisch war diese Struma jedoch gut abgegrenzt und hatte die Kapsel nirgends durchbrochen.

Die Metastase bot ähnlich histologischen Bau. Jedoch überwog hier mehr die Form einer Struma colloides, wenn auch einzelne Partien mit soliden Zellhaufen ohne Drüsenform vorhanden waren. Hier fand sich im Gegensatz zur Struma selbst, mikroskopisch und makroskopisch ein infiltratives Wachstum durch die Dura mater hindurch. Hiermit war klinisch die Malignität des Tumors entschieden.

Die Lungenknötchen ergaben die nämliche histologische Struktur wie die Schädelmetastase.

3 [2]). 1903. 54 j. Mann, der auf seiner r. Halsseite eine seit 2 Jahren ständig wachsende Geschwulst bemerkt. Die faustgroße, aus einzelnen runden Knoten zusammengesetzte Geschwulst sitzt neben dem r. M. sternocleidomast., hat im ganzen kugelige Form, ist gut beweglich und mit der Haut oder der Unterlage nicht verwachsen.

Sie läßt sich leicht exstirpieren und besteht aus einzelnen Knoten, die sich durchaus wie vergrößerte Lymphdrüsen ausnehmen; mikroskopisch zeigt sich, daß es sich in der Tat um Lymphdrüsen handelt, deren Gewebe bis auf kleine Reste durch das Gewebe einer Struma colloides ersetzt ist.

Nach 4 Jahren stellt sich Pat. wieder vor mit einem neuen großen Drüsenpaket, das sich in den letzten 2 Jahren entwickelt hat. Es findet sich ein großer, deutlicher, aus einzelnen

1) Ehrle, Diss. Freiburg 1902.

2) Unger, Diss. Freiburg 1901.

Knoten bis zu Hühnereigröße bestehender Tumor, der von der Mandibula bis zur Clavicula reicht, die Trachea mit Larynx nach links verdrängt und durch den Musc. sternocleidom. sichtbar in 2 Hälften geteilt wird. Keine Rekurrenslähmung.

Der Tumor, sowie die r. Strumahälfte wurden in zwei Sitzungen entfernt. Nach 2 Monaten wird der Pat. geheilt entlassen. Recidivknoten sind damals nicht nachzuweisen.

Mikroskopisch erweist sich die r. Strumahälfte als Struma colloides. „Es finden sich nun allerdings auch vereinzelte zellreichere Partien vor, in denen die Colloidentwicklung nur innerhalb weniger Follikel enthalten ist." Die von der r. Halsseite exstirpierten Knoten zeigen im wesentlichen das Bild ausgesprochener Follikelzeichnung mit starker Colloidentwicklung neben wenigen zellreicheren parenchymatösen Partien. Diese Knoten haben eine deutliche Kapsel, unter der schmale Züge und Stränge von typischem Lymphdrüsengewebe liegen. Es ist hier also histologisch sichergestellt, daß es sich um die Entwicklung einer Strumametastase im Lymphdrüsengewebe handelt.

Ueber den Pat., der Handwerksbursche war und sich beide Male auf der Durchreise vorstellte, läßt sich jetzt nichts mehr in Erfahrung bringen.

4 [1]). 1908. 23 j. Fabrikarbeiterin, die seit $^1/_4$ Jahr allmählich spontan aufgetretene Schmerzen am r. Rippenbogen empfindet. — Bei der Aufnahme (Okt. 1908) klagt die Pat. über starke stechende Schmerzen auf der r. Seite am Rippenbogen entlang. Gibbus noch nicht vorhanden. Beweglichkeit der Beine gut. In wenigen Wochen bildet sich ein leichter Gibbus aus, und bald darauf trat das ganze Krankheitsbild einer Querschnittsmyelitis hervor mit Lähmung der Beine, sowie der Blase und des Mastdarms. Geringe Struma, der r. Lappen ist etwas vergrößert, sehr hart, nicht druckempfindlich. Eine Laminektomie brachte der Pat. keine Besserung. An Sepsis, ausgehend vom Decubitus, sowie Cystitis, Bronchitis usw. starb die Pat. Mitte Januar 1909.

Die Autopsie ergab in beiden Lungen viele Tumormetastasen, bes. an der Oberfläche, aber auch auf den Schnittflächen. Der ganze 7. Dorsalwirbelkörper war durch Tumormassen ersetzt. Die r. Thyreoideahälfte ist Hühnereigroß. In deren Mitte ein deutlich abgekapselter, gelblicher Tumor. Dieser Tumor, sowie die Lungen und Wirbelmetastasen wurden nach Untersuchung im hiesigen patholog. Institut als Adenocarcinom bezeichnet (Drüsenschläuche mit sehr hohem Zylinderepithel).

5 [2]). 1910. 52 j. Frau, die seit reichlich $^1/_2$ Jahr Schmerzen in der r. Schulterblattgegend hatte; diese strahlten zeitweilig in den l. Arm aus. Kurz vor der Aufnahme sei plötzlich eine Lähmung der unteren Extremitäten aufgetreten. Früher war die Pat. gesund. Der große Kropf hatte keine Beschwerden verursacht und seit vielen Jahren in derselben Größe bestanden.

Sehr korpulente Person mit großer, klinisch nicht maligner Struma. Völlige Paraplegie der Beine. Herztöne unrein.

Eine Laminektomie in der Höhe des 2. und 4. Brustwirbels wird ausgeführt. Neben der Medulla erkennt man beiderseits einen haselnußgroßen Tumor. Dieselben werden exstirpiert. Im Anschluß an die Operation kommt die Frau ad exitum. Die Sektion wird leider verweigert. Die exstirpierten Tumermassen gaben das histologische Bild einer ganz gewöhnlichen, gutartigen parenchymatösen Struma.

---

1) Reinhardt, Diss., Freiburg 1911.

2) Reinhardt, Diss. Freiburg 1911.

Nach Mitteilung dieser 5 bereits veröffentlichten Fälle, will ich eine vor kurzem erst beobachtete Strumametastase anfügen.

6. 1913. Frau E. W., 73 J., Freiburg.

Pat. hat seit vielen Jahren eine vergößerte Schilddrüse, die aber in den letzten Jahren nicht mehr gewachsen sein soll und keine Beschwerden macht. Seit 2½ Jahren Schwellung und Schmerzen im l. Schultergelenk. Vor 2 Jahren brach sich die Frau infolge geringfügiger Ursache den l. Oberarm nahe dem Schultergelenk. Der Bruch heilte nicht. Da seitdem ständig Schmerzen bestehen, die in letzter Zeit bis in die Hand ausstrahlen, begibt sich die Pat. zwecks Operation in die Klinik.

Für ihr Alter noch rüstige Pat. in leidlichem Ernährungszustande. Am Halse von der Mitte nach rechts herüberreichend, ein recht harter, aber gut verschieblicher, länglicher Strumaknoten. Keine Kompressions- oder Verdrängungserscheinungen von seiten der Trachea (Röntgenbild). Keine Recurrenslähmung. Karotiden beiderseits hinter der Struma leicht zu fühlen. Hautvenen am Halse auffallend ektatisch; doch das ganze klinische Verhalten spricht nicht für eine maligne Struma. Der l. Oberarm ist an seinem proximalen Ende, bes. unterhalb des Caput humeri stark aufgetrieben, so daß das Schultergelenk im ganzen noch sehr verdickt erscheint. Im Gelenk Erguß nachweisbar. Es besteht mäßige Druckempfindlichkeit der Geschwulst, aber keine abnorme Beweglichkeit, so daß jetzt also die Fraktur wieder konsolidiert ist. Keine Zirkulationsstörungen an der Hand. Das Röntgenbild ergibt, daß der Humerus durch den Tumor schalenförmig aufgetrieben ist, in dessen unteren Pol der Humerusschaft hineinreicht. Viele kleine Knochenbälkchen sind auch im Tumor selbst röntgenologisch zu erkennen.

13. III. 13 [illegible] (Geh. Rat Kraske): Resektionsschnitt. Exartikulation des [illegible], der dicht bis an das Gefäßnervenbündel heranreicht. [illegible] Humerus kurz unterhalb des Tumors ab. Tampons. Haut[illegible] 21. IV. Entlassung.

Beschreibung des Präparates.

a) Makroskopisch (s. Fig. 1): Das obere Ende des Humerusschaftes ist durch einen [illegible] Tumor ersetzt, der den Knochen schalenförmig aufgetrieben hat. Der Tumor schneidet am Collum anatomicum in zackiger Linie ziemlich scharf gegen das Caput humeri ab, das nur mehr recht locker der Geschwulst anhaftet. Am distalen Ende des Tumors ragt der Humerusschaft in diesen hinein. Eine Kapsel überzieht die Geschwulst und ist auf der Innenseite nur sehniger, bindegewebiger Natur. Auf der Außenseite unterhalb der Tubercula enthält diese Kapsel noch Einlagerungen von Knochengewebe und ist härter. Die Konsistenz des Tumors ist ziemlich hart und derb. Die Zirkumferenz beträgt 25 cm. Auf dem Durchschnitt betragen die Länge 9 cm, der Querdurchmesser 6 cm. Der Durchschnitt der Geschwulst zeigt zwei deutlich verschiedene Farbennuancierungen. Kleine braune Herde wechseln mit grauen, markigen Partien ab. Erstere sind bedeutend weicher, bestehen, schon makroskopisch erkennbar, aus Colloid oder geronnenem Blut; letztere sind viel derber und ziehen, strangartig angeordnet, durch den ganzen Tumor. Zerstreut sind dem Tumor kleine Knochenbälkchen eingelagert, auf dem Durchschnitt deutlich zu fühlen. Die umgebende Kapsel ist dünn, weich und gegen den Tumor scharf abgegrenzt.

b) Mikroskopisch (s. Fig. 2 und 3): Es wurden Präparate vieler verschiedener Stellen des Tumors angefertigt (Hämatoxylin-Eosin, van Gieson). Der Tumor wird von einer gefäßreichen bindegewebigen, zellarmen Kapsel überzogen. Die Abgrenzung zwischen beiden ist ganz scharf, so daß nirgends Epithelzellen in die Kapsel hineinwuchern oder dieser einge-

1.

2.

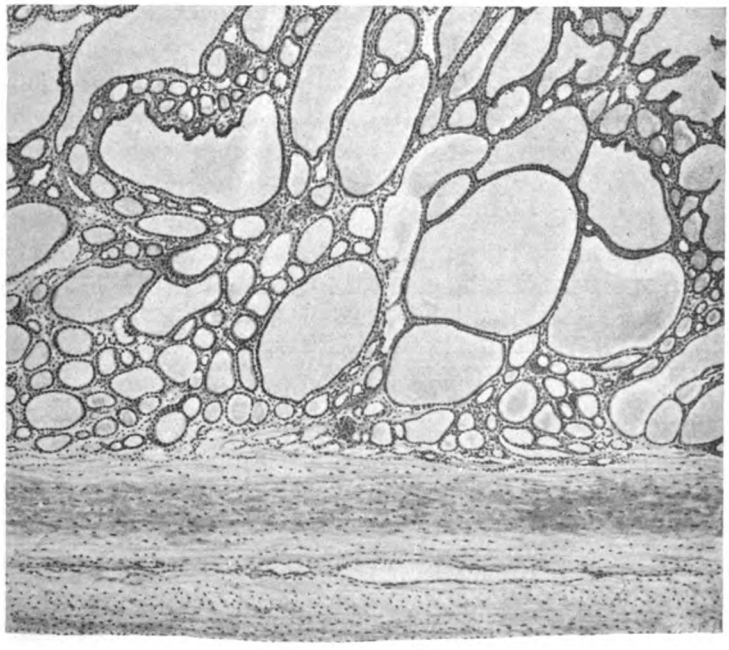

lagert sind. An den meisten Stellen zeigt der Tumor den histologischen Bau einer gewöhnlichen, gutartigen Struma colloides (Fig. 2), in die stellenweise frischere und ältere Blutungen stattgehabt haben. Die Follikel enthalten eine gut färbbare, homogene Masse und sind mit einschichtigem, niedrigen, kubischen Epithel ausgekleidet. Die Zellen und Kerne sind sehr regelmäßig, zeigen keine auffallende Größenunterschiede und keine Kernteilungsfiguren. An anderen Stellen ist der Tumor nach dem histologischen Bilde viel massiver und solider gebaut. Die Follikel sind dann wesentlich kleiner und weniger zahlreich, stellenweise sogar ganz verschwunden, so daß man das Bild einer Struma parenchymatosa vor sich hat. Besonders in der nächsten Umgebung der Knochenbälkchen ist der Tumor sehr epithelreich (Fig. 3). Die Epithelien sind unregelmäßig, höher, zylindrisch und an einigen Stellen deutlich mehrschichtig. — Es liegen hier auch zwischen den kleinen, colloidarmen Follikeln Epithelhaufen und Stränge zerstreut, die selbst sicher nicht Follikeln angehören. Wenn auch nicht so leicht aus der einen beigefügten Abbildung, so läßt sich doch mit unbedingter Sicherheit und Deutlichkeit aus der Gesamtzahl der histologischen Präparate der maligne Charakter des Tumors, das Adenocarcinom herauslesen. Die Geschwulst zeigt neben durchaus benignen Partien an vielen Stellen malignen Charakter, nicht allein durch die Form und Anordnung der Epithelien, sondern auch durch das Einschließen und Umwachsen der Knochenbälkchen.

Nachuntersuchung am 8. III. 14. Pat. ist gesund und beschwerdefrei. Im resecierten Schultergelenk eine lose Schlotterverbindung. Der l. Arm kann zu vielen Arbeiten gut benützt werden. Von einem Recidiv ist palpatorisch und röntgenologisch nichts festzustellen. Der l. Arm ist 4 cm kürzer als der rechte. Die klinische Untersuchung gibt keinen Anhalt für weitere Strumametastasen. Die Struma hat sich im letzten Jahre nicht nachweisbar vergrößert oder verändert.

Bevor wir nun unsere Fälle näher ins Auge fassen, wollen wir eine kurze Zusammenstellung der Literatur über Strumametastasen bringen und die mannigfaltige Beurteilung dieser Tumoren erwähnen.

Nachdem Müller bereits 1871 über 2 Strumametastasen berichtet hatte, wurde erst 1876 durch Cohnheim die besondere Aufmerksamkeit auf diese Tumoren gelenkt, indem er auf den scharfen Gegensatz hinzeigte, den diese in ihrem malignen klinischen Verhalten und benignen histologischen Bilde darbieten. Cohnheim fand bei einem einfachen Gallertkropfe Metastasen in den Wirbelkörpern, in Lunge und Hilusdrüsen, sowie dem rechten Oberschenkel. Diese Tumoren zeigten mikroskopisch ganz gutartigen Charakter, „geschlossene, von einem einschichtigen niedrigen Epithel ausgekleidete, immer mit Gallert gefüllte Follikel". Dementsprechend führte Cohnheim die Bezeichnung ein: gutartige metastasierende Colloidstruma. Es wurden dann mehrere derartige Fälle veröffentlicht, z. T. unter der nämlichen Bezeichnung (Honsell, Bontsch, Unger, Oderfels-Steinhaus, Patel, Poser) bis in die letzte Zeit, gleichwohl sich Recklinghausen und Wölfler scharf gegen diese Auffassung Cohnheim's gewandt hatten. Wölfler führte den Namen Adenoma malignum ein. v. Eiselsberg hinwieder bezeichnet diese Tumoren nach Kundrat und Hinterstoisser als Adenocarcinome. In jüngster Zeit gehen Regensburger und Kolb dieser Schwierigkeit in der

3.

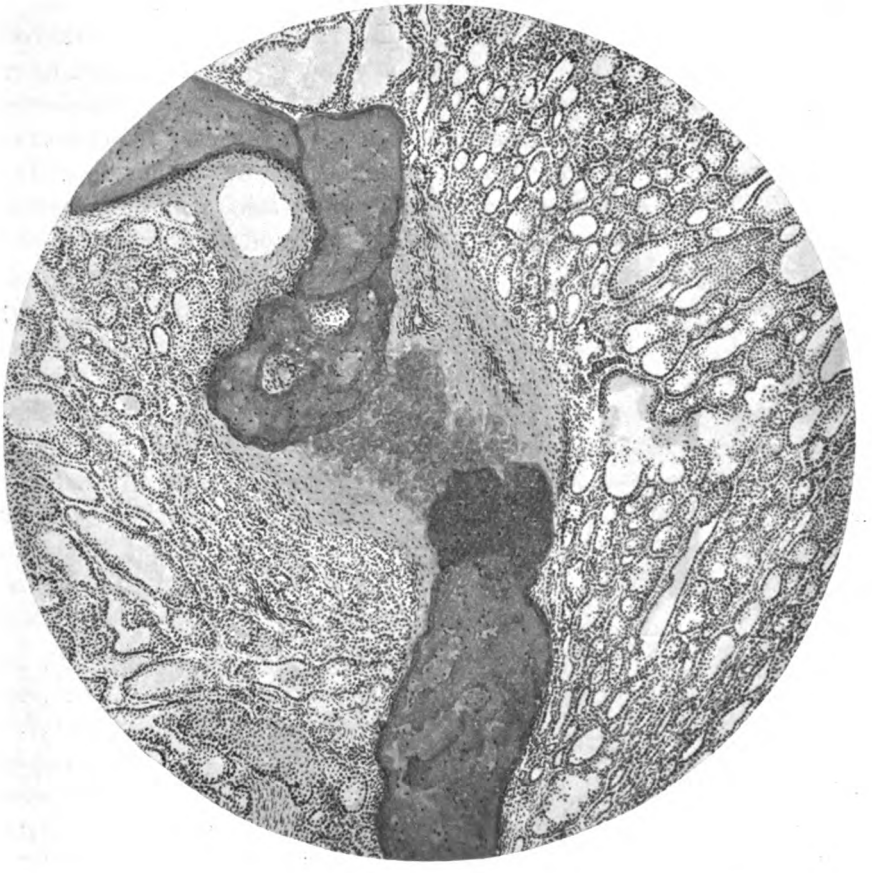

Nomenklatur ganz aus dem Wege, indem sie in der Bezeichnung die Frage der Malignität offen lassen und den allgemeineren Namen: thyreogene Tumoren vorschlagen. Von den Pathologen Borst, Hansemann werden diese Tumoren als echte Carcinome angesehen, die zwar besondere, außergewöhnliche Eigenschaften zeigen.

Was den Weg der Metastasierung angeht, so ist man sich darüber einig und klar, daß diese durch die Blutbahn erfolgt, nachdem zweimal (Cohnheim und Mitteldorpf-Metzner) nachgewiesen wurde, daß bei vorhandenen Strumametastasen Knötchen der Struma in eine Vene hineinreichten. Nebenbei, wenn auch seltener, entstehen wohl sicherlich die Metastasen auch auf dem Wege der Lymphbahn. Nur das erklärt es doch wohl, daß bei Lungenmetastasen so häufig auch die Hilusdrüsen mitbefallen sind. Diesen Weg müssen wir auch wohl beim 3. Fall unserer Klinik annehmen, wo sich die Strumametastasen in den seitlichen Halsdrüsen fanden.

Inwieweit bei der Entstehung dieser Strumametastasen ein Trauma mitgewirkt hat, mag dahingestellt bleiben und läßt sich auch nicht entscheiden. Wird doch stets von den Laien für jedwede Krankheit ein äußeres Moment als Ursache gesucht; es ist daher auch nicht verwunderlich, daß hier so häufig in den Anamnesen ein Trauma eine Rolle spielt (Regensburger). Allerdings läßt es sich doch nicht von der Hand weisen, daß hier ebensogut wie bei der akuten Osteomyelitis ein Stoß oder Fall usw. ätiologisch in Betracht käme.

Die häufige Lokalisation in den Knochen außer in den Lungen nimmt uns nicht wunder, wenn wir nach den Versuchen von Lexer den hämatogenen Vorgang der Metastasierung uns vor Augen halten. Ueber die Häufigkeit des Sitzes der Metastasen klärt uns folgende Statistik auf, die sich nach der Ergänzung der Tabelle von Regensburger durch die neuere Literatur ergibt:

Schädelknochen	27	Rippen	8
Wirbelsäule	22	Clavicula	5
Lungen	15	Mandibula	4
Becken	11	Leber	2
Humerus	9	Scapula	1
Sternum	9	Cerebrum	1
Femur	8	Niere	1
Lymphdrüsen	8		

Die Schädelknochen und Wirbelsäule weisen also bei weitem die meisten Strumametastasen auf. Nicht ganz die Hälfte liefern das Becken und Brustbein. Dann kommen Femur und Humerus. Auffallend ist es, daß im Gegensatz zu Humerus und Femur die übrigen, mehr peripherwärts gelegenen Knochen der Extremitäten gar keine Strumametastasen aufzuweisen haben. Dieselben Tatsachen haben wir indes auch bei allen anderen Tumoren, die Knochenmetastasen verursachen.

Die relativ geringe Menge von Lungenmetastasen rührt daher, daß diese Tumoren multipel und als kleine Knötchen auftreten, die weiter keine klinischen Symptome machen und nicht sicher diagnostiziert werden können. Fast alle Fälle dagegen, selbst mit solitärer Knochenmetastase, die zur Autopsie kamen, weisen Lungenmetastasen auf. Von den 6 Fällen der Freiburger Klinik konnten zwei seciert werden; beide Male wurden Knötchen in den Lungen gefunden. Auch die Lymphdrüsen, besonders die Hilusdrüsen bei Befallensein der Lunge sind häufiger beteiligt. Jedoch nur ein einziges Mal findet sich eine solitäre Metastase in den Lymphdrüsen. (3. Fall der Freiburger Klinik, Unger l. c.) Schließlich hat man noch bei Sektionen als Nebenbefund bei anderweitigen Metastasen je 2 mal in der Leber (v. Eiselsberg, Hollis l. c.) und im Gehirn (Hollis, Langhans l. c.) und 1 mal in der Niere (Langhans l. c.) Strumaknötchen gefunden.

Da ich als neuen Fall die Metastasen im Humerus anfüge, will ich kurz zum Vergleiche in klinischer und pathologischer Hinsicht die übrigen bisher veröffentlichten Strumàmetastasen im Humerus hier zusammenhängend (nach Regensburger) folgen lassen.

1. Lücke (1866), 40 j. Frau, Tumor im r. Oberarm, seit 1—2 Jahren. Nach Spontanfraktur rasches Wachstum. Exartikulation. Histologisch Struma colloides. Klinisch die Schilddrüse nicht beachtet. Nach 4 Jahren recidivfrei.

2. Neumann (1877), 54 j. Frau, Struma seit 5 Jahren, Tumor im r. Humerus oberhalb des Ellenbogengelenks. Exartikulation. Exitus im Anschluß an die Operation. Histologisch im Tumor neben einfachen Follikeln mit kubischem Epithel kleinere kompakte Zellhaufen und Stränge. In der Struma (abgekapselter, gänseeigroßer Knoten) auch z. T. kompakte Zellbalken, so daß Neumann die Diagnose auf Malignität stellt.

3. Hutchinson (1886), 50 j. Frau. Seit 5 Monaten nach Stoß Tumor im l. Humerus. Exartikulation. Mikroskopisch große Aehnlichkeit mit Schilddrüsenstruktur. Exitus 6 Monate p. op. Schilddrüse nicht erwähnt.

4. v. Eiselsberg (1893), 39 j. Mann. Tumor des oberen Endes der Humerusdiaphyse. Mikroskopisch Adenocarcinom. In der l. Schilddrüsenhälfte mehrere erbsengroße Knoten, die ähnliches mikroskopisches Bild bieten wie die Metastasen.

5 und 6. Middeldorpf-Metzner (1894), 56 j. Frau. Multiple Strumametastasen in Knochen und Lunge, darunter in beiden Humeri, die spontan frakturierten. Vor 1½ Jahr beginnend. Exitus 3 Jahre nach Beginn des Leidens. Mikroskopisch Schilddrüsenadenom ohne typische Carcinombilder. Ziemlich große Struma mit dem nämlichen histologischen Bau. Geschwulstmassen in der V. thyreoidea superior.

7. v. Hoffmann (1897), 69 j. Frau. Tumor des l. Humerus mit Spontanfraktur. Lungenmetastasen. Histologisch Adenocarcinom. Ein Strumaknoten in der l. Schilddrüsenhälfte bietet auch das histologische Bild eines Adenocarcinoms.

8. Regensburger (1911), 55 j. Frau. Seit 2 Jahren Tumor des l. Humerus. Geringe Struma. Exartikulation des l. Humerus. Mikroskopisch Schilddrüsenmetastase. Das histologische Bild sprach nicht für Carcinom. Die Struma wurde nicht entfernt und konnte demnach nicht genauer untersucht werden.

Fügen wir auch an dieser Stelle zum Vergleich mit den anderen Strumametastasen im Humerus von unserem Falle kurze Daten an, so haben wir:

9. 1913, 73 j. Frau. Seit $2^1/_2$ Jahren Tumor im l. Humerus mit Spontanfraktur. Mäßige Struma seit vielen Jahren ohne besonderes Wachstum. Resektion des Humerus. Mikroskopisch Adenocarcinom. Kein Recidiv nach 8 Monaten.

In 2 Fällen (Lücke und Hutchinson) ist die Schilddrüse nicht erwähnt; im übrigen ist überall das Vorhandensein einer Struma zu vermerken. Soweit operiert wurde, ist bisher wegen der Diagnose Sarkom immer die Exartikulation des Armes gemacht. Kraske nahm die Resektion des Humerus vor und erhielt somit der Patientin den Arm, die ihn noch zu vielen Arbeiten gut benützen kann. Für Strumametastasen im Humerus wird diese Resektion wohl sicherlich genügen, da ein lokales Recidiv nicht so sehr zu befürchten ist.

Lücke und Hutchinson stellen bei dem Tumor die mikroskopische Diagnose auf Struma colloides, Regensburger auf Schilddrüsenmetastasen. Middeldorpf auf Schilddrüsenadenom. In den anderen Fällen wird die histologische Diagnose auf Malignität (Carcinom) gestellt. Die Struma konnte in 4 Fällen mikroskopisch untersucht werden und ergab jedesmal dasselbe histologische Bild wie der metastatische Tumor. Das Alter der Patienten schwankt zwischen 39 und 73 Jahren.

Gehen wir nun zur Betrachtung der in der Freiburger chirurgischen Klinik beobachteten 6 Fälle über, so finden wir als Sitz der Metastase je 2 mal die Schädelknochen und die Wirbelsäule, je 1 mal den Humerus und die Hirnsubstanz.

Von 3 Patienten sind, soweit nachweisbar, infolge der Strumametastasen gestorben und zwar alle drei infolge Lokalisation der Metastase durch mechanische Beschädigung des Gehirns bzw. Rückenmarks. Im 1. Falle ist die Patientin noch 3 Jahre später recidiv- und beschwerdefrei. Im 3. Falle bildete sich recht bald ein Recidiv in den seitlichen Halsdrüsen, die 3 Jahre später radikal entfernt wurden; 2 Monate p. op. war von erneutem Recidiv nichts zu merken, vielleicht ist der Patient von einem solchen verschont geblieben, da er sich andernfalls wohl wieder vorgestellt hätte; weitere Nachrichten waren von dem Kranken nicht mehr zu erhalten. Die 3. noch lebende Patientin (Fall 6) ist heute, 12 Monate p. op., nach dem klinischen und röntgenologischen Befunde noch recidivfrei.

Soweit festgestellt werden konnte, war in allen 6 Fällen die Metastase solitär. Doch wurden bei beiden Kranken, die zur Autopsie kamen, Strumaknötchen in den Lungen gefunden, ein Beweis, daß die Lungen sehr häufig in Mitleidenschaft gezogen sind. Wichtig ist fernerhin, daß bei allen 6 Fällen klinisch eine Struma konstatiert wurde, 1mal von besonderer Größe, im übrigen immer nur von mäßiger Entwicklung. Stets ist aber in den Krankengeschichten ausdrücklich vermerkt, daß die Struma nach Angabe der Kranken in letzter Zeit nicht besonders gewachsen sei, keine wesentlichen Beschwerden

mache und keine ausgesprochenen klinischen Symptome für Malignität zeige. In 2 Fällen konnten die Strumen 12 Monate (resp. 3 Jahre) später klinisch untersucht werden und zeigten, daß sie stationär geblieben waren.

Zu erwähnen ist noch, daß beide Schädelmetastasen die Dura durchwachsen hatten, also ein durchaus malignes, infiltratives Wachstum zeigten. Dagegen war der Humerustumor ganz durch eine bindegewebige Kapsel umgeben, die nirgends, soweit makroskopisch und mikroskopisch festgestellt wurde, durchwachsen war. Auch die Lymphdrüsenmetastase hatte die Kapsel geschont und nicht durchbrochen, wenn sie auch die Drüsenkapsel fast vollständig ausgefüllt hatte unter Verdrängung des Drüsengewebes selbst bis auf kleinste randständige Partien.

Nun noch ein Wort zur Bezeichnung dieser metastatischen Tumoren. Fast überall unter den 65 Fällen wird das Bestehen einer Struma erwähnt; 3mal fehlen die Angaben darüber, 1mal (Becker-Schmidt) wird die Schilddrüse als klinisch normal bezeichnet. Ueberall aber, wo genaue pathologische, spez. histologische Untersuchungen der Schilddrüse stattgefunden haben, hat man eine Struma, meistens kleine, abgekapselte Knoten gefunden. Wir können daher die Bezeichnung „Struma-Metastase" beibehalten und brauchen diese nicht durch „Thyreogene Tumoren" zu ersetzen. Ueber den Charakter der Metastase folgt Genaueres unten.

Was ist nun das eigentümliche dieser Strumen mit ihren Metastasen in klinischer und histologischer Hinsicht im Gegensatz zu andern malignen Tumoren, speziell den Carcinomen? Was gibt diesen Metastasen, man könnte fast sagen, die Mittelstellung zwischen den benignen und malignen Geschwülsten?

Zunächst kommt das Verhalten des primären Tumors in Betracht. Hier haben wir eine meistens ziemlich kleine, knotige, schon lange bestehende Struma, die wenig und gar keine Neigung zu weiterem Wachstum zeigt. Das Carcinom wächst dagegen rasch und unaufhaltsam weiter. Großen Gegensatz bieten diese Strumen zu den uns allbekannten, klinisch malignen Strumen. Als Symptome der Malignität für Strumen verlangen wir ein plötzlich einsetzendes, rasches Wachstum, so daß die Kapsel durchbrochen wird, der Nerv, die Gefäße und die Trachea um- und durchwachsen werden. All dieses tritt uns bei den metastasierenden Strumen für gewöhnlich nicht entgegen. Nach Exstirpation der klinisch malignen Struma befürchten wir besonders ein lokales Recidiv, weniger die Metastasen. Dagegen sehen wir bei den metastasierenden Strumen ebensowenig wie bei ihren Metastasen selbst nach gründlicher Entfernung ein Recidiv. Was den mikroskopischen Bau dieser Struma angeht, so handelt es sich doch wohl stets um Carcinom, wenn es auch nicht immer leicht nachzuweisen ist. In dem Fall 2 und 4 aus unserer Klinik konnte die Diagnose auf Carcinom gestellt werden. Es fand sich zur Hauptsache eine gewöhnliche Struma colloides, daneben aber auch Zellstränge und Haufen mit carcinomatösem

Charakter. Im Falle 3 wurde die Diagnose auf Struma colloides gestellt. „Es fanden sich nun allerdings vereinzelte zellreichere Partien vor, in denen die Colloidentwicklung nur innerhalb weniger Follikel vorhanden ist", heißt es weiter in dem Bericht über den histologischen Befund (Unger l. c.). Bei den 3 anderen Kranken wurden die Strumen nicht exstirpiert und kamen daher nicht zur histologischen Untersuchung. Die Befunde von Cohnheim und Middeldorpf (l. c.), die den Einbruch von Strumagewebe in die Gefäße nachweisen konnten, sprechen auch deutlich genug für die Malignität.

Die metastatischen Tumoren haben im Gegensatz zu den Strumen selbst klinisch einen ausgesprochen malignen Charakter. Sie haben ein infiltratives Wachstum; in beiden Fällen von Schädelknochenmetastasen unserer Klinik hatte der Tumor die Dura durchwachsen. Auch die Metastasen in den Knochen wachsen unaufhaltsam zerstörend weiter, genau wie die Mammacarcinom-Metastasen.

Zwei Eigenschaften dieser Strumametastasen fallen uns in klinischer Hinsicht aber noch besonders auf. Einmal zeigen sie ein ausgesprochen langsames Wachstum im Gegensatz zu den übrigen malignen Tumoren und zweitens ist, wie oben bereits erwähnt, ein lokales Recidiv nach gründlicher Exstirpation kaum zu befürchten, mit anderen Worten, sie sind für gewöhnlich doch nicht so maligne wie die anderen Carcinome. Daher wurden auch schon früher schonendere operative Eingriffe empfohlen, als bei den übrigen malignen Tumoren, z. B. bei Humerusmetastasen die Resektion statt der Exartikulation. Fall 6 unserer Klinik beweist auch, daß wir mit der Resektion auskommen.

Histologisch bieten diese Metastasen noch häufiger als die primären Tumoren ein anscheinend benignes Bild. Doch ich glaube, daß man in jedem Falle bei exaktester Untersuchung mehr oder weniger histologische Symptome für Malignität wird feststellen können, wie auch ich im Fall 6 meiner Statistik dies erst nach vielfacher Untersuchung fand. Bei 3 Strumametastasen der Krasske'schen Klinik wurden seinerzeit allerdings keine Zeichen für Malignität gefunden. Leider sind die Präparate zur Nachuntersuchung nicht mehr vorhanden.

Mithin müssen wir diese Strumen ebenso wie ihre Metastasen nach klinischer und histologischer Beurteilung als durchaus maligne Tumoren ansehen, sie zu den Carcinomen zählen, wenn sie auch ähnlich wie ein Riesenzellensarkom nicht ganz so bösartig sind wie die gewöhnlichen Carcinome, besonders was die Schnelligkeit des Wachstums und die Gefahr des lokalen Recidivs nach Exstirpation angeht.

Zusammenfassung.

1. Metastatische Tumoren einer nicht krankhaften Schilddrüse sind bislang nicht nachgewiesen.

2. Bei allen 6 Strumametastasen der Kraske'schen Klinik wurde ein primärer Tumor der Schilddrüse nachgewiesen, wie dies auch immer zu erwarten ist.

3. Die metastasierenden Strumen sind meistens ziemlich hart und knotig und weisen klinisch häufig keine ausgesprochenen Symptome für Malignität auf.

4. Bei 3 Kranken unserer Statistik konnten die Strumen mikroskopisch untersucht werden und boten alle Zeichen, die für Malignität sprachen.

5. Die Metastasen sind klinisch durchaus maligne; histologisch ist die Bösartigkeit zwar nicht immer leicht nachzuweisen.

6. Nach gründlicher Exstirpation der Metastase ist ein lokales Recidiv nicht so sehr zu befürchten, daher wird schonendes, operatives Vorgehen angeraten.

7. Bei 3 Kranken unserer Klinik hatten die Strumametastasen den Exitus zur Folge, durch lokale Einwirkung auf Gehirn und Rückenmark infolge ihres Sitzes in den Schädelknochen bzw. der Wirbelsäule.

8. Diese Art Strumen mit ihren Metastasen nehmen eine Art Mittelstellung ein zwischen benignen und malignen Tumoren, ähnlich dem Riesenzellensarkom, was Malignität angeht.

9. Trotzdem müssen wir sie nach ihrem klinischen und histologischen Verhalten zu den Carcinomen zählen und dementsprechend behandeln.

10. Als Bezeichnung für den primären Tumor können wir nach Kundrat und v. Eiselsberg den Namen Adenocarcinom der Schilddrüse beibehalten. Für die Metastasen, die doch stets von einer Struma ausgehen, empfiehlt sich die Bezeichnung Strumametastase mehr als Tumor thyreogener Natur.

Literatur.

1) Becker, Fall von gutartiger Metastase der Clavicula ohne Struma. Verh. d. Naturforscher u. Aerzte. Aachen 1904. — 2) Bontsch-Osmolowsky, Diss. Freiburg. 1893. — 3) Borst, Die Lehre von den Geschwülsten. — 4) Cohnheim, Einfacher Gallertkropf mit Metastasen. Virchow's Arch. Bd. 68. 1876. — 5) Ehrle, Diss. Freiburg 1902. — 6. v. Eiselsberg, Krankheiten der Schilddrüse. D. Chir. Bd. 38. — 7) Ders., Knochenmetastasen bei Schilddrüsentumoren. Arch. f. klin. Chir. Bd. 46 und 48. — 8) Hansemann, Mikroskopische Diagnose der bösartigen Geschwülste. 9) Ders., Stellung des malignen Adenoms in der Onkologie. Virchow's Arch. Bd. 161. — 10) Hinterstoisser, Zur Lehre vom Schilddrüsenkrebs. Festschr. f. Billroth, 1892. — 11) v. Hoffmann, 4 Fälle von Strumametastasen in Knochen. Wien. klin. W. Nr. 46. 1897. — 12) Hollis, Lancet 1903. S. 884. — 13) Honsell, Gutartige metastasierende Strumen. Bruns' Beitr. Bd. 24. 1899. — 14) Hutchinson, Cylindrical cancer of the humerus. Transact. of the path. Soc. of London. Bd. 37. 1889. — 15) Kolb, Beitrag zu den Knochentumoren thyreogener Natur. Bruns' Beitr. Bd. 82. — 16) Langhans, Die epithelialen Formen der malignen Struma. Virchow's Arch. Bd. 189. — 17) Lücke, Geschwülste mit hyaliner Degeneration. Ebenda. Bd. 35. 1866. — 18) Middeldorpf, Knochenmetastasen bei Schilddrüsentumoren. Arch. f.

klin. Chir. Bd. 48. — 19) Metzner, Diss. Marburg 1894. — 20) Müller, Zwei Fälle von Epithelioma cylindro-cellulare. Jenaische Ztschr. f. Med. und Naturw. Bd. VI. 1871. — 21) Neumann, Fall von metastasierender Kropfgeschwulst. Arch. f. klin. Chir. Bd. 53. — 22) Oderfeld-Steinhaus, Zur Kasuistik der Knochenmetastasen von normalem Schilddrüsengewebe. Zbl. f. allg. Path. Bd. 12. 1901 und Bd. 14. 1903. — 23) Patel, Tumeurs bénignes du corps thyroide donnant des métastases. Révue de Chir. 1904. H. 3. — 24) Poser, Diss. Jena 1906. — 25) Recklinghausen, Bemerkungen zu dem Aufsatze von Herrn Cohnheim. Virchow's Arch. Bd. 70. 1878. — 26) Recklinghausen, Die fibröse und deformierende Arthritis, die Osteomalacie und die osteoplastische Carcinose in ihren gegenseitigen Beziehungen. Festschrift zu Virchow's 71. Geburtstag. — 27) Regensburger, Diss. Straßburg. 1911. — 28) Ders., Schilddrüsenmetastasen in Knochen. Berl. klin. W. Nr. 33. 1912. — 29) Reinhardt, Diss. Freiburg 1911. — 30) Schmidt, Rud., Diss. Rostock. 1906. — 31) Unger, Diss. Freiburg 1907.

V.

AUS DER

CHIRURGISCHEN KLINIK ZU FREIBURG i. Br.

DIREKTOR: GEH. HOFRAT PROF. DR. KRASKE.

Beiträge zur Chirurgie des primären Lebercarcinoms.

Von

Dr. **Ed. Bundschuh,**
Assistenzarzt der Klinik.

(Mit 3 Abbildungen und Taf. II.)

Die primären Leberkrebse sind sehr seltene Geschwülste, die sowohl der Pathologe nur selten auf dem Sektionstische beobachtet, die aber noch viel weniger der Chirurg operativ zu behandeln Gelegenheit hat. Hansemann's Statistik aus dem Berliner pathologischen Institut vom Jahre 1870—89 enthielt unter 258 Krebsen der Leber nur 4, die primär von der Leber ausgingen. Ahlenstiel fand bei 6000 Sektionen 5, Mau bei 8587 Sektionen 4, Hale White bei 11500 Autopsien 11, Goldzieher und v. Bokay unter 6000 Sektionen des path. Instituts der Universität Budapest 18, Schmorl unter 9131 Sektionen 7 primäre Lebercarcinome.

Nun bieten gerade die primären Lebercarcinome viel Interessantes besonders pathologisch-anatomisch hinsichtlich der Frage der Abstammung dieser Geschwülste von den eigentlichen Leberparenchymzellen oder von den Zellen der Gallengänge; immerhin wurden diese Fragen in den letzten Jahren größtenteils gelöst. Entsprechend der Seltenheit der primären Lebercarcinome ist auch die Literatur über sie noch relativ klein, in den Zeitschriften für Chirurgie finden wir nur selten Berichte hierüber, und zwar deshalb, weil sie nur sehr selten bisher Gegenstand der chirurgisch-operativen Behandlung waren. Nur Thöle hat sich vor kurzem in seiner Monographie [1]: „Chirurgie der Lebergeschwülste" auch mit dem primären Carcinom der Leber ausführlicher beschäftigt und die bisher mitgeteilten Fälle zusammenge-

1) Neue D. Chir. Bd. 7. 1913.

stellt. Seine Statistik enthielt unter 32 Leberresektionen wegen Carcinom nur 25 Fälle von primärem Krebs der Leber. Wirkliche Heilungen wurden hierbei nur sehr wenige erzielt, so daß er sagt: „Traurig steht es um die operativen Erfolge bei malignen Lebertumoren."

Wir hatten vor etwa 3 Jahren in der Freiburger chirurgischen Klinik Gelegenheit, zwei Fälle von primärem Lebercarcinom zu operieren, von denen der eine jetzt, nach mehr als 3 Jahren noch völlig gesund ist, während der andere einige Monate nach der Operation seinem Leiden erlag, nachdem er doch die Resektion fast des ganzen linken Leberlappens überstanden hatte. Es dürfte deshalb gerechtfertigt sein, diese beiden Fälle hier mitzuteilen. Gleichzeitig werde ich versuchen, die Klinik der primären Lebercarcinome zu erörtern und die bisherigen Erfolge zu besprechen.

1. M. B., 50 j. Fabrikarbeitersehefrau aus F.

Pat., früher immer gesund, will in den letzten Jahren gelegentlich ein Druckgefühl im Leibe rechts verspürt haben, ohne sich wirklich krank zu fühlen. Vor etwa 14 Tagen erkrankte sie an starkem Durchfall, der in etwa 3 Tagen wieder geheilt war. Der Heimatarzt konstatierte bei seiner Untersuchung eine Geschwulst in der r. Oberbauchgegend, weshalb er die Pat. der Klinik überwies. Die Pat. hatte jetzt kaum Beschwerden im Leib. Nur bemerkte sie gelegentlich etwas Ziehen in der Lebergegend. Der Stuhl erfolgte wieder regelmäßig, 1—2 mal täglich, ist braun gefärbt; erhebliche Verdauungsstörungen bestanden nicht. Kolikanfälle hatte die Pat. nie; nie Gelbsucht, nie Fieber. Appetit gut; jedoch ist Pat. in letzter Zeit ziemlich stark abgemagert. Letzte Menses vor 5 Jahren, früher war die Periode immer regelmäßig.

Befund: Pat. mäßig genährt. Gesichtsfarbe etwas blaß; Schleimhäute gering anämisch. Kein Ikterus der Haut und der Skleren. Abdomen mäßig vorgewölbt, in der Gallenblasengegend geringe Vorwölbung. Leib überall weich, nicht empfindlich, gut eindrückbar; nirgends Resistenz fühlbar. Nur in der Gallenblasengegend fühlt man eine etwa apfelgroße, harte Geschwulst, die sich nach unten und seitlich genau abgrenzen läßt, nach oben in den unteren Leberrand, den sie nach unten überragt, übergeht, die sich bei der Respiration mit dem Leberrand nach unten verschiebt, bei der Perkussion gedämpften Schall ergibt, und bei der Palpation gering druckempfindlich ist. Die auf Druck entstehenden geringgradigen Schmerzen strahlen nach dem Rücken zu nach rechts aus. Die Geschwulst steht in keinem Zusammenhang mit dem aufgeblähten Magen; sie liegt oberhalb und über dem aufgeblähten Dickdarm. — Urin ist frei von Eiweiß und Zucker. Magensaft enthält freie Salzsäure, keine Milchsäure. Gesamtacidität 40—50. Fäzes gallig gefärbt, enthalten kein Blut.

Das Röntgenbild zeigt Vorwölbung des unteren Leberrandes in der Gallenblasengegend. Kein Schatten, der für Gallenstein gedeutet werden könnte, erkenntlich.

20. XII. 10 Operation (Kraske): Skopolamin 0,0006, Pantopon 0,01. Chloroform-Aethernarkose. Rechtsseitiger Schrägschnitt von Mittellinie nach rechts parallel dem Rippenbogen ca. 3 cm unterhalb des Rippenbogens. Nach Eröffnung der Bauchhöhle erweist sich der Tumor als der Leber angehörig, die sonst keine Veränderungen, kein Zeichen von Cirrhose erkennen läßt; er sitzt wenig nach rechts von der Gallenblase, überragt als gut mannsfaustgroßer, etwas höckeriger, grauweißer Tumor halbkugelig den unteren Leberrand, geht, hauptsächlich an der Leberunterfläche sitzend, in die Leber über; er ist nicht mit dem Peritoneum der Umgebung verwachsen. Um eine bessere Uebersicht zu bekommen, wird noch seitlich

vom Rectus nach unten ein Längsschnitt angelegt. Der Tumor wird unter digitaler Kompression nach Vorziehen der Leber im gesunden Lebergewebe umschnitten und keilförmig excidiert. Hierbei wird teilweise das Leberbett der Gallenblase, nachdem diese hiervon abgelöst ist, excidiert. Die Gallenblase ist frei vom Tumor, enthält einen haselnußgroßen Solitärstein und wird deshalb ebenfalls im Cysticus abgetragen; hernach Verschorfung der Leberwunde zwecks Blutstillung mit dem Paquelin und Naht der keilförmigen Wunde in der Leber mit Catgutfäden. 1 Tampon auf Cysticusstumpf, 1 Tampon auf Leberresektionsstelle. Bauchdeckendrahtnaht. — 4. I. 11. Tampons entfernt. Stuhl gallig gefärbt. — 11. II. Heilungsverlauf ungestört; aus der Tamponfistel entleert sich mäßig viel galliges Sekret. — 25. II. Entlassung. Operationswunde gut vernarbt; beim Husten keine Vorwölbung in der Narbe. An Tamponstelle immer noch kleine Fistel, aus der sich wenig Galle, von den in der Leberwunde durchtrennten Gallengängen herrührend, entleert.

Die Pat. steht noch ca. ½ Jahr in ambulanter Behandlung wegen ihrer Gallenfistel, nach ca. ½ Jahr hat sich diese spontan geschlossen. Pat. hat keine Beschwerden mehr. Später stellt sich die Pat. etwa halbjährig in der Klinik vor. Letzte Untersuchung 15. V. 14: Pat. fühlt sich völlig gesund, besorgt ihren Haushalt und verrichtet ziemlich schwere Feldarbeiten, von seiten ihres früheren Leidens hat sie gar keine Beschwerden. Pat. gut genährt, hat gesunde Gesichtsfarbe. In Gallenblasengegend T-förmige, feste Narbe; Leber gut palpierbar, nirgends empfindlich, nicht vergrößert; auch sonst keine Tumoren nachweisbar.

2. A. S., Waldhüter aus Pf. Aufgen. 3. I. 11.

Pat. bekam vor ½ Jahr Schmerzen in der Magengegend links von der Mittellinie, anfangs nur schwach bei schweren Arbeiten; sie wurden dann allmählich stärker, besonders seit etwa 1 Monat, waren völlig unabhängig von der Nahrungsaufnahme, traten nicht kolikartig auf, sondern bestanden immer gleichmäßig in der l. Oberbauchgegend, waren ziehend, etwas stechend und bohrend und in der letzten Zeit so stark, daß Pat. nachts nicht schlafen konnte; dabei nahm sein Appetit ab; er fühlte sich schwächer, nahm an Gewicht ab, mußte jedoch nie erbrechen, war nie gelbsüchtig, Stuhlgang täglich.

Befund: Kräftig gebauter Mann in geringem Ernährungszustand, etwas kachektisch. In der l. Oberbauchgegend fühlt man eine ziemlich druckempfindliche, harte, etwas höckerige Geschwulst, die sich unter den Rippenbogen fortsetzt, sich bei der Atmung mitbewegt, bei der Perkussion Dämpfung ergibt, die in die Leberdämpfung übergeht. Wenig weiter unten fühlt man noch einen hühnereigroßen Tumor, der nur gering druckschmerzhaft, etwas beweglich ist und, nach der Palpation zu schließen, nicht ganz sicher in den zuerst genannten Tumor übergeht; sonst Leib überall weich, nicht druckempfindlich. Magensaft enthält freie Salzsäure, keine Milchsäure, Gesamtacidität 50. Der aufgeblähte Magen liegt hinter den fühlbaren Abdominaltumoren. Stuhlgang gallig gefärbt, enthält kein Blut. Der aufgeblähte Dickdarm (Quercolon) liegt unterhalb der palpablen Tumoren.

Die Röntgenuntersuchung zeigt etwas unregelmäßig vergrößerten linksseitigen Leberschatten, normale Magenkonturen, normale Entleerungszeit des Magens, keine Anomalie des übrigen Darmtractus.

17. I. Operation (Kraske): In Mischnarkose Längsschnitt in Linea alba bis zum Proc. xiphoideus hinauf. Die palpierbaren Tumoren erweisen sich dem l. Leberlappen angehörig, dieser ist in seinen linken ⅔ in eine höckerige, mäßig harte, graugelbrötliche Tumormasse umgewandelt. Der r. Leberlappen ist scheinbar frei, es sind jedenfalls keine Tumoren sicht- noch fühlbar. Desgleichen fehlen cirrhotische Veränderungen der Leber nach der Konsistenz und der glatten Oberfläche des Organes zu schließen. Im Magendarmkanal, in

Nieren-Nebennieren keine Tumoren fühlbar. Mesenterial-Periportaldrüsen frei. Um das Operationsgebiet besser zugänglich zu machen, wird noch ein Querschnitt eingelegt, und der l. Rectus durchtrennt. Es gelingt jetzt den l., von Tumormassen eingenommenen Leberlappen vorzuziehen; am unteren Rande des Tumors ist das Omentum majus mit dem Carcinom verwachsen; diese Adhäsionen, die auch carcinomatös infiltriert sind, entsprechen dem bei der Palpation fühlbaren hühnereigroßen Tumor; der l. Leberlappen wird in den tumorfreien Partien digital komprimiert, der kranke Teil im gesunden Lebergewebe amputiert, wobei nur ein kleiner Stumpf vom l. Leberlappen zurückbleibt, und die Blutung nach Umstechung einiger Arterien und Venen durch Verschorfung mit Paquelin gestillt. Auf die Wunde des Stumpfes, die nur noch wenig blutet, wird ein großer Tampon gelegt. Bauchdeckendrahtnaht.

Pat. erholt sich gut, es besteht wohl eine mäßig secernierende Gallenfistel. 25. III. Pat., der in der Klinik 6 kg an Körpergewicht zugenommen hat, mit Gallenfistel entlassen. Nach dem Berichte des Heimatarztes ging es dem Pat. zu Hause bald wieder schlechter, er verfiel sehr stark und starb nach 4 Monaten an Metastasen, ohne daß die Gallenfistel geheilt war.

Beschreibung der Präparate.

Fall 1 (s. Fig. 1): Der Tumor ist faustgroß, rundlich, höckerig, an der Oberfläche braunrötlich, von einem schmalen Saume Lebergewebes überzogen. Auf der Schnittfläche ist er weißrötlich, von harter Konsistenz und läßt milchigen Saft abstreifen.

Fall 2 (s. Taf. II): Die resecierte, fast ganz von Tumoren eingenommene Leberpartie ist 18 cm lang, 5—6 cm breit, ca. 4 cm tief; sie ist von zahlreichen stecknadelkopfgroßen bis über nußgroßen Tumoren durchsetzt; nur ganz kleine Streifen anscheinend normalen Lebergewebes sind [illegible] zwischen den Tumoren zu sehen. Letztere sind z. T. weißrötlich, [illegible] manche Knoten besonders auffallend, grüngelblich, wieder andere [illegible] schwarzrot gefärbt. Die Konsistenz der Tumoren ist weich; sie sind teilweise [illegible] derben festen Kapsel umgeben; ein großer Geschwulstknoten läßt besonders an der Leberoberfläche eine bis 0.9 cm dicke Kapsel erkennen. Die Kapseln der Geschwulstherde sind auf der Schnittfläche etwas eingesunken, während die Geschwulstherde selbst etwas vorspringen.

Histologische Untersuchung.

Fall 1 (Fig. 2): Der Tumor besteht aus einem sehr zellreichen Parenchym, das von ziemlich dicken Bindegewebssepten durchzogen wird. Das Parenchym zeigt besonders an der Peripherie oft einen schlauchartigen, drüsenähnlichen Charakter; es besteht vielfach aus ziemlich hohen, kubischen, oft deutlich zylindrischen Epithelzellen, die den Bindegewebssepten radiär aufliegend einen ziemlich großen, in deutlichen Zylinderzellen längsovalen, in atypischen Zellen einen mehr rundlichen, oder auch unregelmäßigen, eckigen Kern mit deutlichem Chromatingerüst und deutlicher Kernmembran, oft Kernteilungsfiguren enthalten. Diese Zellkerne sind überall größer, 2—3mal so groß als die Kerne der normalen Leberzellen in der Umgebung des Tumors. Desgleichen färben sie sich erheblich stärker als die Leberzellkerne. Die Kerne sind umgeben von einem ziemlich großen, körnig wabigen Protoplasma, das oft, jedoch nicht überall deutlich erkennbar, von einer Zellmembran umgeben sind. Die Tumorzellen sind wie ihre Kerne durchweg größer als die Leberzellen und haben sich etwas stärker gefärbt. Einzelne derartige Zellschläuche bestehen so aus einem einschichtigen Zylinderepithel, wobei die Kerne wie auch sonst im Drüsengewebe längs gerichtet oft an der Basis

1.

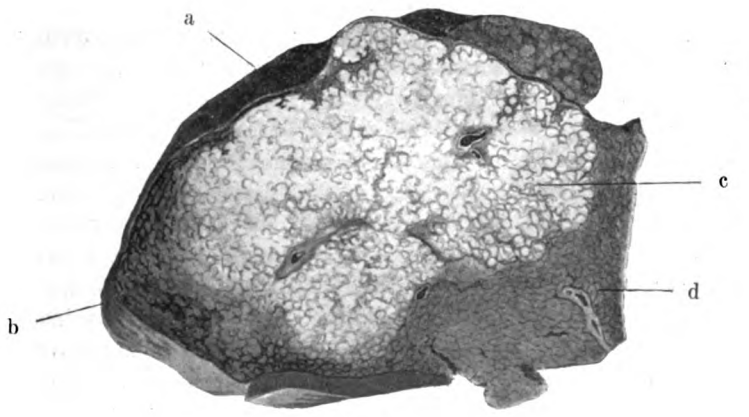

2.

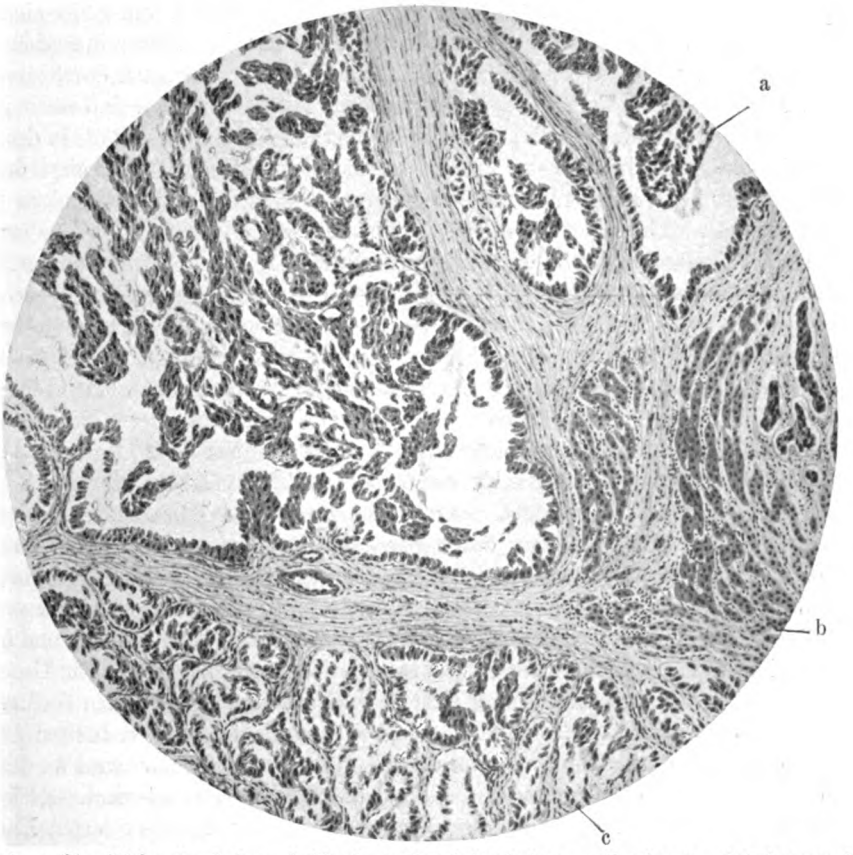

Fig. 1. a Oberfläche der Leber. b Vorderer Rand der Leber. c Carcinom. d Lebergewebe.
Fig. 2. a Carcinom. b Lebergewebe. c Carcinom.

der Zellen liegen. Die Zylinderzellen umgeben dann einen zentralen Hohlraum. Derartige typische Drüsengewebsschläuche sieht man jedoch nur seltener im Tumor, und zwar mehr nach der Peripherie zu. Vielfach wuchern die Zellschläuche ohne Lumenbildung, jedoch radiär angeordnet, manchmal auch mit unregelmäßiger Hohlraumbildung an der Peripherie weiter. Sehr oft sind die Zellschläuche nicht einschichtig; der ganze Zellkomplex ist wohl noch schlauchförmig, aber die Zellen liegen in mehreren Schichten übereinander, haben nicht die kubische oder zylindrische Gestalt, sondern sind unregelmäßig, verschieden eckig, sich aneinander passend gestaltet; auch derartige Zellkomplexe schließen oft noch einen Hohlraum ein, manchmal fehlt dieser jedoch. Sehr oft liegt speziell den breiteren Bindegewebsstreifen radiär eine Schicht deutlicher Zylinderzellen an, die dann an mehreren Stellen mehrschichtig sind; diese Zellen umgeben einen ziemlich weiten Hohlraum, in dem meist an einer Stelle ein mächtiger Sproß mehrschichtigen Epithels hineinwuchert. Vielfach, besonders nach der Tiefe des Tumors zu, hat das Tumorgewebe nur noch geringe oder keine Aehnlichkeit mehr mit Drüsenschläuchen. Wir sehen hier größere epithelähnliche Zellen atypisch nebeneinander gelagert, die nur hie und da noch eine Schlauchform erkennen lassen, gelegentlich die Größe von Riesenzellen erreichen, dann auch einen sehr großen Kern besitzen, z. T. wenn sie dicht liegen, etwas kleiner sind als die eingangs geschilderten Tumorzellen, aber die gewöhnlichen Leberzellen immer noch an Größe übertreffen und meist eine ganz unregelmäßige, oft fast spindelförmige Gestalt haben. Derartige Zellen liegen in großen Komplexen nebeneinander und werden von ziemlich dicken Bindegewebssepten durchzogen, die manchmal Fortsätze in die Tumormassen hineinsenden. Diese Zellmassen sind meist infolge von Schrumpfung durch die Konservierung voneinander losgerissen, oft sind die in der Mitte gelegenen Zellpartien durch beginnende Nekrose nur blaß gefärbt und enthalten einen dunklen Kernklumpen, der keine Kernstruktur mehr erkennen läßt. In den schlauchförmigen Gebilden sehen wir auch oft körnige Massen liegen, die nur noch als Zellschatten erkennbar sind. Das Stroma des Tumors besteht aus ziemlich breiten Streifen fibrösen Gewebes, dessen Fasern [illegible] verlaufen, längliche schmale, stäbchen- bis spindelförmige Kerne enthalten, meist jedoch kernarm, an der Peripherie, wo sie an den Tumor angrenzen, kernreicher sind. Sie führen die den Tumor versorgenden Blutgefäße; manchmal sieht man in diesem Stroma kleinzellige Infiltration, oft sind auch schon Tumormassen in das Stroma hineingewuchert. Nahe der Peripherie des Tumors zu werden die Bindegewebsstreifen immer schmaler, sie verlieren sich dann am Uebergang des Tumors in das Lebergewebe fast völlig, manchmal trennt ein schmaler Bindegewebsstreifen das Tumorgewebe von dem Lebergewebe, vielfach jedoch sehen wir die hier oft schlauchförmigen Geschwulstmassen nur von dünnsten und sehr zarten Bindegewebsfibrillen umgeben gegen das Lebergewebe vorrücken. Das Lebergewebe ist jedoch deutlich von der Geschwulst zu unterscheiden zunächst durch seinen gleichmäßigen Bau, sodann durch seine etwas blassere Färbung; es ist in der Umgebung des Tumors kleinzellig infiltriert; in allernächster Umgebung sind die Leberzellen schmal, länglich und kleiner als normal. Das Tumorgewebe ist überall vom Lebergewebe scharf abgesetzt. Ein Uebergang von Leberzellen in Tumorzellen läßt sich nirgends konstatieren. An manchen Stellen sieht man noch etwas innerhalb des Tumors Lebergewebe, umgeben von einem breiten fibrösen Mantel, in den schon die Tumormassen hineinwuchern. Oefters sieht man ganz an der Peripherie des Tumors, wo die Geschwulst direkt an das Lebergewebe angrenzt, Geschwulstzellen umgeben von einem zarten fibrösen Mantel, der innen von einem zarten Endothel ausgekleidet ist, so daß man den Eindruck hat, als wachse der Tumor an solchen Stellen in die Blutkapillaren hinein. Manchmal sieht man Tumorzellen direkt an Leberzellen angrenzen. Die Tumorzellen haben dann einen ziemlich großen Kern, der zunächst von einer schmalen

Schicht etwas dichterer, dann ganz heller Protoplasmamasse umgeben ist, die keine Zellmembran erkennen läßt, diese Zelle buchtet sich etwas in eine Leberzelle oder in mehrere solcher ein; die Leberzellen selbst sind jedoch hier von einer deutlichen Zellmembran umgeben, die sie von der umgebenden Krebszelle abgrenzen.

Histologische Diagnose: Adenocarcinom der Leber.

Fall 2 (Fig. 3): Die Tumoren bestehen histologisch aus zahlreichen kleinsten, nur mit dem Mikroskop erkennbaren und größeren Knoten. Die einzelnen Geschwulstknoten werden meist von einer fibrösen Kapsel umgeben, die bei den kleinen zirkulär um den ganzen Geschwulstherd herumreicht, während die größeren Tumoren vielfach ihre Kapsel an manchen Stellen durchbrochen haben und so in die Tumoren der Umgebung übergehen. Auch ziehen bei den größeren Tumoren einige fibröse Stränge in die Knoten hinein. Die kleineren dieser Geschwulstherde sind etwas stärker gefärbt als die größeren, die oft schon in Nekrose begriffen sind; auch zeigen die Zellen der verschieden großen Tumoren gegeneinander einige Unterschiede.

Die kleinen Tumoren bestehen aus Zellen, die wenig größer sind als die Leberzellen, und sich etwas intensiver gefärbt haben; sie besitzen einen gleichfalls wenig größeren und stärker färbbaren Kern als die Leberzellen. Die Kerne sind rundlich, oval, vielfach auch unregelmäßig eckig mit deutlicher Kernmembran und Chromatingerüst; sehr oft enthalten sie Kernteilungsfiguren; die Protoplasmamasse ist etwas wabig, manchmal von einer Zellmembran umgeben; die meisten Zellen liegen in etwas unregelmäßigen Zügen oder Haufen ohne Zellmembran nebeneinander. Diese Zellzüge sind zwei-, meist mehrreihig, ungeordnet, manchmal sieht man eine konzentrische Schichtung. Die einzelnen Zellzüge werden durch ein zartes, nur aus ganz flachen Endothelzellen bestehendes Kapillarnetz, das das Stroma der Geschwulst bildet, voneinander getrennt. In diesen Kapillaren liegen öfter rote Blutkörperchen. Den Endothelzellen liegen die Geschwulstzellen außen direkt auf. Eine drüsenschlauchähnliche Anordnung der Geschwulstzellen ist nirgends zu erkennen. Oft sieht man, wie die Geschwulstzellen die sie umgebende fibröse Kapsel an einer Stelle gesprengt haben und in die Kapsel hineingewachsen sind. Manche etwas größere Geschwulstknoten zeigen etwas kleinere Tumorzellen, die ebenfalls in Zügen oder Strängen, oft nach Art der Leberzellbalken geordnet sind. Auch hier liegt zwischen den einzelnen Strängen das nur aus Endothelzellen bestehende Kapillarstroma.

Die größeren Tumoren bestehen aus Zellen, die die bisher beschriebenen an Größe z. T. ganz erheblich übertreffen, die Größe von Riesenzellen erreichen, etwas blasser gefärbt sind und einen oder meist mehrere große Kerne oft mit Kernteilungsfiguren enthalten. Auch hier liegen die einzelnen Zellen dicht vielfach ohne Zellmembran nebeneinander, oft unregelmäßig, vielfach nach Art der Leberzellbalken geordnet. Die einzelnen Zellstränge werden ebenfalls von einem Kapillarstroma umgeben, dessen Endothelzellen jedoch größer sind als in den kleineren Tumoren. Den Endothelien liegen hier auch manchmal außen einige fibröse Fasern auf.

An vielen Stellen sieht man, wie die Tumoren in den Saftbahnen der fibrösen Kapsel als frische junge Herde weiter wachsen. Oft läßt sich der Einbruch der Tumoren in Venen beobachten. Vielfach sieht man auch besonders am Uebergang der Tumoren in das Lebergewebe in dem Endothel der Venen innen kleine Geschwulstemboli aufsitzen. Ein Uebergang von Leberzellen in Geschwulstzellen läßt sich nirgends konstatieren. Die Leberzellen sind in der Umgebung der Tumoren meist flach gedrückt, und zwischen Leberparenchym und Geschwulstmasse sieht man fast immer einen Streifen fibrösen Gewebes, in dem noch einige Leberzellen sichtbar sind. Je näher wir aber den Geschwulstmassen kommen, um so dichter

wird das fibröse Gewebe; Tumorzellen grenzen fast nie direkt an Leberzellen an. Die neuen Tumorherde entwickeln sich in den Saftspalten ihrer Kapsel und in den Venen, beim Größerwerden des Herdes werden die angrenzenden Leberzellen flach gedrückt, ja sie gehen völlig zugrunde und es bildet sich eine fibröse Schicht zwischen dem Leberparenchym und den Tumoren.

In den schon makroskopisch deutlich gallig gefärbten Geschwulstherden sieht man unter dem Mikroskop zwischen den einzelnen Geschwulstzellen ziemlich große Schollen von Gallenfarbstoffen liegen, während diese in dem Kapillarnetz fehlen.

Histologische Diagnose: Primäres, gallesecernierendes, parenchymatöses Lebercarcinom.

Aetiologie des primären Leberkrebses.

Ueber die Ursache des primären Leberkrebses wissen wir ebenso wenig wie über die Aetiologie des Krebses überhaupt. Auffallend ist nur, daß man bei vielen Fällen neben Carcinom der Leber noch eine Cirrhose findet, weshalb man an eine kausale Beziehung zwischen beiden Krankheiten dachte. Die Cirrhose soll die Krebsbildung derartig auslösen, daß die bei der Lebercirrhose bekannten, knotigen Hyperplasien aus irgend einer uns unbekannten Ursache in ihrer Zellbildung über das Ziel hinausschießen, atypisch wuchern und so echte Carcinome werden; dagegen läßt sich allerdings einwenden, daß die Cirrhosis hepatis durchaus nicht so selten ist und jedenfalls viel häufiger beobachtet wird als der primäre Leberkrebs; immerhin nehmen die meisten Autoren einen Zusammenhang zwischen beiden Krankheiten an. Gegen die Annahme einiger, das Carcinom sei das Primäre und löse erst die Cirrhose aus, spricht das Vorkommen des Lebercarcinoms auch bei luetischer und Stauungscirrhose. Fischer kommt zur Ansicht, in manchen Fällen sei die Cirrhose die Ursache der Carcinombildung, in anderen führe das Carcinom zur Cirrhose; andere sehen in beiden Krankheiten die Folge desselben Reizes; wieder andere lassen beide unabhängig nebeneinander entstehen. Diese sich widersprechenden Ansichten zeigen, daß wir die Aetiologie des primären Leberkrebses nicht kennen. In meinen beiden Fällen läßt sich keine Ursache für die Carcinomentwicklung eruieren.

Nach den Statistiken der Autoren erkranken Männer etwas häufiger an primärem Leberkrebs als Frauen, was vielleicht mit der oben erwähnten Aetiologie des Leidens, der bei Männern häufiger vorkommenden Cirrhosis hepatis alcoholica zusammenhängt. Sodann tritt der primäre Leberkrebs hauptsächlich im höheren Alter jenseits des 40. Lebensjahres auf; allerdings wurden auch bei Jugendlichen, selbst im Kindes- und Säuglingsalter primäre Leberkrebse beobachtet.

Pathologische Anatomie.

Weiter fortgeschritten sind unsere Kenntnisse über die pathologische Anatomie des primären Leberkrebses. Makroskopisch unterscheidet man nach Hanot und Gilbert 3 Formen: den massiven, knotigen

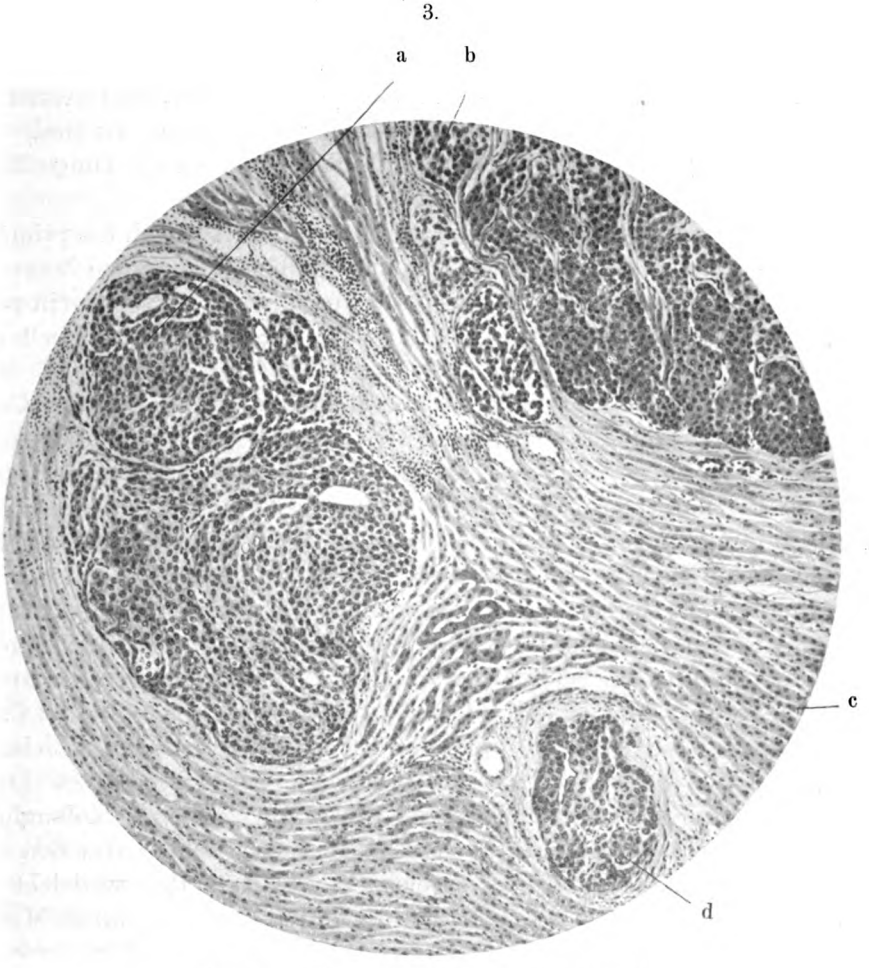

Fig. 3. a, b, d Carcinom. c Lebergewebe.

und diffusen Leberkrebs; hiervon wird der letztere am seltensten beobachtet. Bei ihm ist die Leber überall durchsetzt von zahlreichen stecknadelkopf bis kirschgroßen Tumorknoten; ihr interstitielles Bindegewebe ist stark gewuchert, ihre Oberfläche höckerig, so daß die Leber aussehen kann wie eine cirrhotische Leber, bei der sich ev. erst unter dem Mikroskop die richtige Diagnose stellen läßt.

Bei dem knotigen Leberkrebs finden wir in der ganzen Leber, oder nur in einem begrenzten Gebiet, ev. nur in einem Lappen sehr zahlreiche Tumorknoten von verschiedener Größe, wie in meinem 2. Falle.

Beim massiven Leberkrebs ist im Anfange des Leidens, wie in meinem 1. Falle, nur ein einziger mehr oder weniger großer Tumor zu finden, in dessen Umgebung bei stärker fortgeschrittenem Carcinom ev. einige Metastasen liegen.

Nach dieser makroskopischen Einteilung lassen sich jedoch die primären Lebercarcinome nicht genau präzisieren, zumal hier Uebergänge besonders der diffusen in die knotige Form vorliegen können, wenn sie auch, rein praktisch genommen, dem Chirurgen, der sich bei der Operation schnell entschließen muß, von einigem Wert ist.

Viel besser ist die Einteilung nach dem histologischen Bau des Carcinoms. Hiernach werden seit Eggel 2 Arten des primären Leberkrebses unterschieden: 1. der primäre Leberzellkrebs, 2. der primäre intrahepatische Gallengangskrebs. Beide Formen sind unter dem Mikroskop deutlich zu erkennen. Dieser Einteilung liegt die verschiedene Genese der Carinomzellen von den Leberparenchymzellen oder von den Epithelzellen der intrahepatischen Gallengänge zugrunde; sie wird auch in den neueren Arbeiten allgemein anerkannt, nur gebrauchen die einzelnen Autoren für beide Formen etwas verschiedene Bezeichnungen. So benennen Goldzieher und v. Bokay den Leberzellkrebs: Carcinoma hepatocellulare, den intrahepatischen Gallengangskrebs: Carcinoma cholangiocellulare. Mirolubow nennt ersteren parenchymatöses Lebercarcinom, Jamagiwa nennt ersteren Hepatoma, letzteren Cholangioma.

Makroskopisch läßt sich nicht immer erkennen, welche von den zwei Arten des primären Leberkrebses vorliegt; es sei denn, daß vielleicht den Zellen des hepatocellularen Carcinoms noch die Funktion ihres Muttergewebes, nämlich Gallenfarbstoff zu produzieren, erhalten blieb, wie wir dies in meinem 2. Falle, der ja der Gruppe des Leberparenchymkrebses zuzurechnen ist, beobachten können. Manche Autoren wollen allerdings auch in Gallengangskrebsen Gallenfarbstoffsekretion beobachtet haben, so daß auch die gallige Verfärbung der Tumoren nicht ganz eindeutig zu verwerten ist.

Histologisch besteht der parenchymatöse Leberkrebs (Carcinoma hepatocellulare) aus polygonalen Zellen, die in ihrer Gestalt, vielfach auch in ihrer Anordnung an Leberzellen erinnern. Sie sind in Zügen

oder, wie Mirolubow es nennt, in Schnüren von Zellen angeordnet, die durch ein Stroma, das aus einem Kapillarnetz besteht, worauf Wegelin und unabhängig von ihm Jamagiwa aufmerksam machte, voneinander getrennt sind. Dieses Kapillarnetz als Stroma wird auch von den anderen Autoren in den Veröffentlichungen der letzten Zeit (Ribbert, Goldzieher, v. Bokay u. A.) wie in meinem 2. Falle konstatiert. Es stellt so einen sicheren Unterscheidungsbefund gegenüber dem fibrösen Stroma des Gallengangkrebses dar. Die Carcinomzellen haben manchmal, wie in meinem Falle, die Fähigkeit, Gallenfarbstoffe zu produzieren, behalten. Daß dieser Gallenfarbstoff in den einzelnen Tumorknoten aus dem gesunden Lebergewebe der Umgebung stammt, erscheint unwahrscheinlich, denn es fehlt in meinen Präparaten jeglicher Zusammenhang der Krebsknoten mit den Gallengängen, und es läßt sich nicht nachweisen, daß die Galle etwa in dem betreffenden Krebsknoten von noch peripher liegendem Lebergewebe abstammend gestaut worden sei. Ebenso ist das Lebergewebe in der Umgebung nicht ikterisch. Vielmehr spricht der mikroskopische Befund, daß die Gallenfarbstoffschollen zwischen den einzelnen Krebszellen liegen, dafür, daß diese Schollen das Produkt der sie umgebenden Krebszellen darstellen. Daß tatsächlich die Krebszellen noch galleähnliches Sekret absondern können, geht ganz bestimmt aus den gallig gefärbten Metastasen von primären Leberzellkrebsen in der Lunge usw., wie es mehrmals in der Literatur erwähnt ist, hervor.

Einige Autoren wie Goldzieher und v. Bokay und Mirolubow glauben, in ihren Präparaten Uebergangsbilder zwischen Leberzellen und Carcinomzellen gesehen zu haben, und suchen damit die Abstammung des primären Leberzellkrebses von den Leberparenchymzellen zu erhärten.

Mirolubow sagt, daß hierdurch „die Frage des Uebergangs der Leberzellen in Geschwulstzellen von demselben Typus als endgültig in positivem Sinne gelöst betrachtet werden könne". Ich konnte in meinen zahlreichen, auch in Serienschnitten verfolgten Präparaten einen Uebergang von Leberzellen in Tumorzellen nicht beobachten; vielmehr waren die Leberzellen immer deutlich von den Tumorzellen zu trennen, meist waren letztere durch eine wenn auch zarte fibröse Kapsel vom Lebergewebe geschieden; an wenigen Stellen, wo diese fehlte, hatte man den Eindurck, daß die Geschwulstzellen, die sich viel stärker färbten als die Leberzellen, gegen letztere infiltrativ vorwachsen. Ich kann mich deshalb der Ansicht Mirolubow's nicht anschließen, wenn ich natürlich auch als sicher annehme, daß die Krebszellen in meinem 2. Falle ursprünglich aus Leberparenchymzellen, denen sie in ihrer Gestalt, Färbung und Anordnung und Gallensekretion entsprechen, hervorgegangen sind.

Mit der Frage nach dem Uebergang von Leberzellen in Geschwulstzellen wird auch gleichzeitig die Frage der Unicentricität oder Multicentricität

des primären Geschwulstherdes beantwortet. Wenn tatsächlich an mehreren Stellen Leberzellen sich in Carcinomzellen umwandeln, so wird man annehmen dürfen, daß manche der verschiedenen Tumorknoten unabhängig voneinander, wenn auch durch dieselbe Ursache bedingt, primär entstanden sind, wobei manche allerdings auch als Metastasen anzusehen wären. In meinem Falle, wo ich in den Saftspalten der fibrösen Stränge zwischen den Tumoren frische junge Tumorherde beobachten kann, während an anderen Stellen die Krebsmassen in die Venen hineingewachsen sind, an wieder anderen Partien, besonders an Stellen, wo Tumorgewebe an Lebergewebe angrenzt, Carcinomemboli dem Endothel der Venen innen aufsitzen, scheint mir die Annahme eines einzigen ursprünglichen Carcinomherdes, der sich erst metastatisch ausbreitete, wahrscheinlicher, wie sie auch von Wegelin, Ribbert, Lissauer, Winternitz usw. vertreten wird.

Schlimpert hat einen Fall von Plattenepithelcarcinom der Leber mitgeteilt, bei dem ursprünglich nach der Operation der resecierte Lebertumor als Metastase eines wahrscheinlich primären Bronchialcarcinoms angesehen wurde. Bei der Nachuntersuchung nach $3^1/_2$ Jahren konnte jedoch die Diagnose Bronchialkrebs nicht aufrecht erhalten werden wegen Mangels an Symptomen hierfür. Schlimpert läßt die Möglichkeit eines sonstwo sitzenden, aber nicht diagnostizierbaren Plattenepithelcarcinoms, das zu einer Metastase in der Leber führte, offen, denkt aber auch an die Möglichkeit eines primären Plattenepithelkrebses der Leber.

Der primäre intrahepatische Gallengangskrebs (Carcinoma hepatis e cholangiectasia) stellt histologisch einen Zylinderzellenkrebs dar, d. h. er bildet im Gegensatz zum parenchymatösen Leberkrebs aus fibrösem Gewebe besteht und die drüsenschlauchähnlichen Tubuli oder Alveolen von Zylinderkrebszellen voneinander abgrenzt. Wir hätten also in dem aus den Epithelien der intrahepatischen Gallengänge hervorgehenden Leberkrebs das gewöhnliche Bild des Adenocarcinoms, wie wir es auch in Adenocarcinomen anderer drüsiger Organe mit Zylinderzellen sehen, wobei dieses Carcinom abgesehen von seiner Ausgangsstelle nichts Besonderes böte. Jedenfalls zeigt das Gallengangscarcinom der Leber in meinem ersten Falle durchaus den gewohnten Bau des Adenocarcinoms, und man wird, wenn man dieses Bild sieht, sich vielleicht fragen, handelt es sich hier wirklich um ein primäres Lebercarcinom, oder liegt nicht etwa eine Metastase eines anderen sonstwo, vielleicht im Magendarmkanal lokalisierten Krebses vor. Dies läßt sich aber wohl ausschließen; selbst wenn bei der Untersuchung während der klinischen Behandlung im Jahre 1910—11 der primäre Tumor übersehen worden wäre, wie ja manchmal primäre Carcinome des Darmes kaum Symptome machen und erst in ihren mächtigen Lebermetastasen erkannt werden, sind wir wohl jetzt, $3^1/_2$ Jahre nach der Operation, da wir bei der Patientin nirgends ein Carcinom feststellen können, berechtigt, im vorliegenden Falle ein primäres Gallengangscarcinom der Leber anzunehmen.

So ausgesprochen wie in meinen beiden Fällen sind nun die Unterschiede zwischen den beiden genannten Formen von primärem Leberkrebs durchaus nicht immer, und es gibt, nach den Schilderungen der Literatur zu schließen, Fälle, bei denen die Zuteilung zum hepato- oder cholangocellulären Leberkrebs einige Schwierigkeiten macht.

Wie im histologischen Bau stimmen die primären Leberkrebse auch in ihrer Metastasenbildung, je nachdem sie von dem eigentlichen Leberparenchym oder von den Epithelien der Gallengänge ausgehen, nicht völlig überein. Die hepatocellulären Carcinome setzen vielfach nur in der Leber, selten oder erst spät auch in anderen Organen, besonders in den Lungen Metastasen, während man nach den Zusammenstellungen K i k a's bei Gallengangskrebs viel früher extrahepatische und spätere und seltenere Geschwulstmetastasen in der Leber selbst beobachtet.

K l i n i s c h e S y m p t o m e.

1. S u b j e k t i v e B e s c h w e r d e n: Hier interessieren uns vor allem die A n f a n g s s y m p t o m e des Leidens, denn es kommt darauf an, daß wir das Carcinom frühzeitig erkennen, um in Zukunft bessere Dauerresultate mit der Operation zu erzielen. Ich stelle deshalb hier die hauptsächlichsten Symptome der operierten Fälle zusammen, weil gerade bei diesen noch relativ frühzeitig die Diagnose, wenn auch meist erst mit dem Mikroskop, gestellt wurde.

Die Lokalsymptome sind, wie in meinen beiden Fällen, fast immer sehr gering, sie bestehen in geringen, stumpfen, bohrenden und ziehenden Schmerzen in der Lebergegend und werden je nach dem Sitze im rechten oder linken Leberlappen, in der rechten oder linken Oberbauchgegend empfunden. Die Schmerzen sind meist kontinuierlich, dauernd, gleichmäßig, unabhängig von der Nahrungsaufnahme, öfter auch treten sie anfallsweise auf und werden als heftig geschildert; sie strahlen nach dem Rücken zu aus. Der sonst bei Lebererkrankungen oft geäußerte Schulterschmerz wird beim Lebercarcinom nur seltener geklagt. Falls das Carcinom, besonders bei Frauen, in einem Schnürlappen sich entwickelt, glauben die Patientinnen, sie hätten ein Unterleibsleiden. Manche Patienten fühlen die Geschwulst und werden erst hierdurch auf ihr Leiden aufmerksam. Gleichzeitig besteht fast immer ein Gefühl von Völle im Leib; oft auch werden Verdauungsstörungen geklagt.

Neben diesen Lokalsymptomen treten frühzeitig Allgemeinsymptome, und zwar die bekannten des Krebses auf. Die Patienten fühlen sich matt, klagen über Appetitlosigkeit, nehmen an Körpergewicht ab, werden immer schwächer, kurz sie werden kachektisch. Im weiteren Verlaufe werden natürlich die Tumoren immer größer; neben der Kachexie treten Icterus, Ascites und Zeichen sonstiger Metastasen auf, die Patienten verfallen immer mehr, bis sie ihrem Leiden erliegen.

2. Objektiver Befund: In den operierten Fällen war es immer möglich, einen nur wenig druckschmerzhaften Tumor bei der Palpation zu fühlen; diesen können wir nach den bekannten klinischen Methoden jeweils als zur Leber gehörig feststellen, wenn auch ein in einem Schnürlappen sich entwickelndes Carcinom, das vielleicht wie gestielt am unteren Leberrande sitzt, große Schwierigkeiten für die Lokalisation der Geschwulst macht. Selbstverständlich muß eine Röntgenuntersuchung, die bei Carcinom der Leber mindestens bei der massiven und knotigen Form Unregelmäßigkeiten des Leberschattens zeigen wird, gemacht werden. Gerade im Anfange des Leidens sollten wir, wenn die Patienten uns die oben geschilderten subjektiven Beschwerden klagen, ein Lebertumor aber bei der Palpation noch nicht nachweisbar ist, auf die Röntgenuntersuchung nicht verzichten. In diesem Stadium kann uns möglicherweise nur die Röntgenplatte allein objektiv eine herdförmige Erkrankung der Leber zeigen.

Diagnose.

Infolge der geringen Beschwerden, die das primäre Lebercarcinom anfangs macht, ist wohl die Diagnose im Anfangsstadium kaum zu stellen, zumal die subjektiven Beschwerden nicht eindeutig die Leber als den Sitz der Krankheit erkennen lassen. Können wir mit sämtlichen klinischen Methoden keinen Krankheitsherd in den übrigen Abdominalorganen diagnostizieren, können wir aber schon etwas Kachexie feststellen und klagt ein Patient, der in dem Alter, wo der Krebs meist beobachtet ist, über Schmerzen in der Lebergegend und hat er auch Verdauungsstörungen, so müssen wir an die Möglichkeit eines Lebercarcinoms denken, selbst wenn wir noch keinen Tumor fühlen können, ein Röntgenbild wird dann unseren Verdacht ev. noch bekräftigen, und wäre hier ein Lebertumor nachweisbar, so müssen wir zur Probelaparotomie schreiten. Können wir gar schon einen Tumor fühlen und als zur Leber gehörig feststellen, so müssen wir bei Verdacht auf Lebercarcinom natürlich bei der Seltenheit des primären Leberkrebses und der enormen Häufigkeit des sekundären, metastasierenden ja wohl immer zunächst an einen sekundären Lebertumor denken, und die Diagnose auf einen Leberkrebs erst, wenn wir trotz genauester Untersuchung aller übriger Organe in diesen keinen primären Tumor finden können, per exclusionum stellen, wobei allerdings Fehldiagnosen vorkommen können, insofern eben doch mancher primäre Tumor klinisch übersehen würde. Daß die Diagnose des primären Lebercarcinoms sehr schwierig zu stellen ist, geht daraus hervor, daß sie bisher vor der Operation nie mit Sicherheit gestellt wurde. Bei fühlbarem Lebertumor müssen natürlich auch die anderen tumorartigen Lebererkrankungen ausgeschlossen werden. Ein Syphilom können wir meistens mit Hilfe der Anamnese, der Wassermann'schen Reaktion und

noch an sonstigen Symptomen erkennen. Tuberkulöse Herde im übrigen Körper lassen vielleicht bei fühlbarem Lebertumor an ein Tuberkulom (Konglomerattuberkel) der Leber denken; auch der positive Ausfall der Tuberkulinreaktion läßt vielleicht auf die tuberkulöse Natur des Lebertumors schließen. Bei Aktinomykose fände man ev. am Wurmfortsatz ebenfalls eine aktinomykotische Entzündung, die auf die Aetiologie der fühlbaren Lebergeschwulst aufmerksam machte, wenn auch die Möglichkeit besteht, daß sich nur ein Leberherd nachweisen ließe. Bei diesen entzündlichen Tumoren könnten jedoch möglicherweise Adhäsionen mit den Bauchdecken und Durchbruch in dieselben sowie Temperatursteigerungen auf den entzündlichen Charakter der Lebergeschwulst hinweisen, wie ja wohl Leberabscesse, auch chronische, sich infolge größerer Schmerzhaftigkeit neben anderen Zeichen der Entzündung vom Carcinom der Leber unterscheiden ließen. Bei Echinococcus der Leber kann man vielleicht Fluktuation fühlen; es fehlt hierbei wie bei den gutartigen Tumoren der Leber die Kachexie.

Großen diagnostischen Wert hat auch die Blutuntersuchung, die uns bei tumorähnlichen Erkrankungen der Leber vielleicht noch einen Fingerzeig für eine bestimmte Diagnose geben kann, insofern eine neutrophile Hyperleukocytose kombiniert mit sekundärer Anämie auf einen malignen Tumor hinwiese, während bei chronischer Tuberkulose und Lues eine relative Vermehrung der Lymphocyten, bei Echinococcus das für Helminthiasis typische Blutbild der Eosinophilie zu erwarten wäre. Bei letzterer Krankheit könnte auch die Serodiagnose die Krankheit genauer präzisieren lassen.

Diagnostische Schwierigkeiten bietet besonders die Differentialdiagnose zwischen Carcinom und Sarkom der Leber; nur das jugendliche Alter läßt sich mehr für Sarkom als für Carcinom verwerten; außerdem beobachtet man bei Sarkom der Leber oft sehr hohe Temperatursteigerungen, der Tumor wächst schneller und die ganze Leber ist meist vergrößert.

Können wir nun klinisch einen Lebertumor nachweisen und bestehen die übrigen Zeichen des Carcinoms, so werden wir bei Tumoren in der Gallenblasengegend der Leber, wie in meinem ersten Falle, an ein von der Gallenblase ausgehendes Carcinom denken, ebenso wie wir bei Carcinom des linken Leberlappens immer auch ein in die Leber vorwachsendes Carcinom des Magens annehmen werden, das vielleicht klinisch keine Symptome von seiten des Magens bietet.

In den meisten Fällen wird also ein primäres Lebercarcinom kaum mit Sicherheit diagnostiziert werden können. Wir werden es aber in den Bereich unserer diagnostischen Erwägungen ziehen und, wenn unser Verdacht auf ein ev. bestehendes primäres Lebercarcinom bestärkt wird, zur Probelaparotomie schreiten, mit der wir unseren Patienten kaum schaden, wenn wir aber ein noch kleines primäres Carcinom der Leber finden, durch Exstirpation desselben dauernde Heilung verschaffen können.

Therapie.

Unser therapeutisches Handeln ist je nach der Form des primären Leberkrebses, die vorliegt, ein verschiedenes. Für den massiven und den knotigen Leberkrebs, wenn letzterer einen noch nicht zu großen Teil der Leber ergriffen hat, ist die Operation, die Excision des Carcinoms angezeigt; denn hiermit können wir wirkliche Heilungen erzielen, wie die Statistik zeigt. Für den diffusen und inoperabeln massiven und knotigen Leberkrebs bleibt nur noch die Strahlentherapie, besonders die Röntgenbestrahlung mit hohen Dosen übrig, mit der wir ja jetzt das inoperable Carcinom bessern können.

Vor Operationen, wie sie das Lebercarcinom erfordert, schrecken wir heute nicht mehr so zurück wie früher. Bei aseptischem Operieren besteht nicht mehr die Gefahr der Peritonitis, und die Blutung aus der Leberwunde können wir stillen. In unseren beiden Fällen genügte die präventive Digitalkompression um eine stärkere Blutung während der Resektion zu vermeiden. Besonders bei gestielten Tumoren hat man des öfteren die elastische Umschnürung der zu resecierenden Leberpartie gemacht. Thöle verwirft letztere und sagt, der Schlauch gehört nicht in das Instrumentarium der Leberchirurgie. U. E. kommen wir bei den Fällen, wo wir die elastische Umschnürung anwenden könnten, ganz gut mit der Digitalkompression aus, und zur definitiven Blutstillung wird man sich nicht auf die elastische Kompression verlassen, da wäre doch die vorherige Umstechung geeigneter. Bei Resektionen größerer Leberpartien als in meinen beiden Fällen mag die Kompression der Aorta und der Gefäße des Leberhilus sehr zweckdienlich sein.

Zur definitiven Blutstillung genügte in unseren Fällen die Umstechung der stärker blutenden Gefäße; und die Blutung aus den kleineren Gefäßen stand auf leichte Verschorfung; wir möchten für solche mehr parenchymatöse Blutungen den Paquelin nicht ganz verwerfen, wie es Thöle macht, allerdings durchtrennten wir das Lebergewebe nicht mit dem Paquelin, sondern mit dem Messer und bestrichen erst nach Stillung der stärkeren Blutung die mehr parenchymatös blutende Leberwunde leicht mit dem Paquelin, hernach führten wir im ersten Falle noch die Lebernaht derart aus, daß wir die beiden Schenkel der von der Keilexcision herrührenden Wunde einfach zusammennähten und legten einen Tampon auf die Lebernaht. Diese Keilexcision wurde hauptsächlich bei Sitz der Tumoren am unteren Leberrande gemacht. Helferich bildete in seinem Falle bei einem über kindskopfgroßen Carcinom in einem Schnürlappen nicht einen vertikalen, sondern einen horizontalen Keil und bekam so einen vorderen und hinteren Lappen, die er dann vernähte; endlich könnte man auch bei Amputation eines Lappens je einen oberen und unteren Lappen durch Keilexcision bilden und diese miteinander vernähen, wodurch gleichzeitig der Stumpf gut versorgt und

peritonealisiert würde. Recht geeignet scheint uns bei Resektionen in der Leber, wo diese Keilexcision nicht möglich ist, zur präventiven und definitiven Blutstillung die vorherige Absteppung der Leber zu sein.

Neuerdings wurden nun zur Blutstillung und gleichzeitig zur Stumpfversorgung bei Leberwunden plastische Operationen angegeben, wie die Transplantation gestielter oder freier Netzpartien auf die Wunde. Diese Methode scheint nach den Mitteilungen der Autoren, die sie prüften, recht geeignet zur Stumpfversorgung zu sein, und bewährte sich auch in dem Falle Schlimpert bei Resektion eines primären Leberkrebses. Auf diese Netztransplantation oder Tamponade auch bei stärkerer Blutung aus größeren Gefäßen allein sich zu verlassen, erscheint uns jedoch gewagt, man sollte vorher die Gefäße umstechen oder die Wunde nähen. Geeigneter dürfte zur Blutstillung noch die Transplantation der Fascia lata auf die Leberwunde sein, wie sie in den letzten 2 Jahren mehrfach experimentell erprobt wurde, aber auch bei dieser Transplantation würden wir vorher die Blutung aus größeren Gefäßen stillen. Diese Fascientransplantation ergibt nach den Berichten zu schließen gleichfalls eine gute Stumpfversorgung, indem keine stärkeren Verwachsungen darnach auftreten.

Bei Resektion ganzer Leberlappen wurde die vorherige Unterbindung des den Lappen versorgenden Hauptastes der Arteria hepatica und der Vena portae im Leberhilus empfohlen, wie dies Rehn in seinem Falle bei Amputation des linken Leberlappens wegen Carcinom machte. Wendel vermied bei seiner Amputation des rechten Leberlappens wegen Carcinom die Unterbindung des Astes der Vena portae, weil er eine aufsteigende Thrombose in die übrigen Pfortaderäste fürchtete. In Rehn's Fall, der 4 Tage nach der Operation wegen Myodegeneratio cordis und verrukös er Endocarditis ad exitum letal. kam, war eine solche fortschreitende Thrombose der Pfortaderäste nicht eingetreten. Thöle hält diese Befürchtung Wendel's für unberechtigt; die Gefahr dieser Thrombosierung besteht aber u. E. doch, und wir würden Massenligaturen und Naht oder Absteppung der Leberwunde der Ligatur des entsprechenden Pfortaderastes vorziehen, zumal diese doch noch nötig wären zwecks Stillung der aus den Anastomosen mit den Blutgefäßen des anderen Leberlappens stammenden Blutung.

Der Leberstumpf ist u. E. intraperitoneal zu behandeln, wenn nicht ganz besondere Verhältnisse vorliegen, die eine viel gefahrvollere extraperitoneale Behandlung erforderten. Bei keilförmiger Excision kleinerer Lebertumoren läßt sich meist die Leberwunde gut vernähen, hier könnte man auf die Naht Netz aufpflanzen, um diese zu sichern. Ein Tampon ist bei kleinen Resektionen nicht nötig. Bei größeren Resektionen würden wir aber selbst nach Naht, Netz- oder Fascienplastik noch einen Tampon einführen, wenn auch die Gefahr der Gallenfistel besteht; letztere können wir heilen. Eine Nachblutung oder Gallenfluß in die freie Bauchhöhle würde aber den Patienten bei geschlossenen Bauchdecken zu gefährlich werden.

Die Resultate nach Exstirpation des primären Lebercarcinoms sind nun durchaus keine guten. Thöle hat in seiner Monographie 22 operierte Fälle zusammengestellt, bei denen man den primären Leberkrebs exstirpiert hat. Allerdings erscheint ihm noch bei einer ganzen Reihe dieser Fälle die Diagnose: Primäres Lebercarcinom zweifelhaft, da nicht genau aus den Mitteilungen in der Literatur die Möglichkeit eines sekundären Leberkrebses ausgeschlossen werden könne. Diesen 22 Fällen sind noch 3 weitere, und zwar der Fall von Schlimpert und meine beiden Fälle, hinzuzuzählen, wobei sich allerdings wieder die Frage aufdrängt, ob Schlimpert's Fall von Plattenepithelcarcinom der Leber wirklich ein primäres Lebercarcinom, wie es bisher nicht beobachtet wurde, oder doch die Metastase eines anderen, bis jetzt nicht diagnostizierbaren primären Carcinoms darstellt. Allerdings sollte man in letzterem Falle erwarten, daß dieser primäre Krebs bei der Nachuntersuchung 3 Jahre 4 Monate nach der Operation der Metastase ausgesprochene Symptome bieten müßte.

Von diesen 25 Fällen starben 3 (Fall von Rehn, Segond und Kehr) kurz nach der Operation an Operationshock und Myocarditis. 6 Fälle starben wenige Monate nach der Operation an Recidiven und Metastasen (Fall Depage, Rieche, Filippini, mein Fall 2, Fall Peugniez und Jakobs), Grube's Fall zeigte 11 Monate nach der Operation die Symptome des Leberkrebses; Helferich-Göbell's Fall war 1 Jahr lang nach Resektion des Leberzellcarcinoms gesund, im 13. Monat wurde dann eine Netzmetastase exstirpiert, und hernach trat wieder Wohlbefinden ein $3^1/_4$ Jahre lang, bis der Pat. nach $3^1/_2$ Jahren einer Carcinose der Baucheingeweide erlag. Tricomi's Fall war $3^1/_4$ Jahr lang nach der Operation gesund, starb nach $3^1/_2$ Jahren an Leber- und Peritonealcarcinose. v. Bergmann, Keen, Schenk, Roux, Tuffier und Kehr hatten ihre Fälle, die sie als operative Heilungen veröffentlichten, z. Z. der Veröffentlichung noch nicht lange genug beobachtet, daß man ihre Fälle nicht als Dauerheilungen ansehen könnte. Wendel mußte in seinem Falle 19 Monate nach der Leberresektion ein Recidiv in den Mesenterialdrüsen mit Einbruch in das Colon exstirpieren; 6 Monate nachher war sein Fall noch gesund. Freemann's Fall war 16 Monate nach der Leberoperation noch gesund. Da diese letzteren Fälle doch nicht lange genug nach der Operation nachuntersucht wurden, lassen sie sich auch nicht zu den Dauerheilungen rechnen.

Unter Dauerheilungen verstehen wir solche, die mindestens 3 Jahre nach der Leberresektion und bei späteren Nachuntersuchungen noch frei von Recidiv und Metastasen gefunden wurden; allerdings hat diese Berechnung keinen absoluten Wert, denn, wie Tricomi's und Helferich-Göbell's Fall zeigen, können nach $3^1/_2$ und $4^1/_2$ Jahren noch Recidive und Metastasen auftreten, es bleiben so als Dauerheilungen nur wenige Fälle übrig, und zwar Schrader's Fall, der 7 Jahre nach der Operation noch gesund war und Mc Arthur's Fall, der nach 3 Jahren kein Recidiv und Metastase erkennen ließ. Zu diesen schon von Thöle zusammengestellten Fällen kommt noch Schlimpert's und mein Fall 1, die 3 Jahre 5 Monate nach der Operation frei von Recidiven und Metastasen sind.

Diese schlechten Operationsresultate sind nur dadurch zu erklären, daß die meisten Fälle viel zu spät erkannt und operiert wurden. Da die primären Leberkrebse, wie aus dem obigen pathologisch anatomischen Erörterungen hervorgeht, schon sehr frühzeitig in die Blutgefäße einbrechen, ist die Möglichkeit der frühzeitigen Ausbreitung auf die übrige Leber und in andere Organe gegeben; wir werden deshalb bei einigermaßen fortgeschrittenem Leberkrebs, besonders bei der knotigen Form des Leberzellkrebses, die ja vor allem in der Leber zahlreiche Metastasen setzt, wie mein Fall 2 zeigt, wenn wir das makroskopisch deutliche Lebercarcinom reseciert haben, frühzeitig mit der Röntgenbestrahlung der übrigen Leber beginnen müssen, um die möglicherweise schon dorthin verschleppten Keime in ihrer Entwicklung zu verhindern. Vor allem aber kommt es darauf an, daß wir den primären Leberkrebs operieren, schon bevor er Metastasen gesetzt hat, solange er noch klein ist. Dieses schöne Problem wird allerdings meist durch die Unmöglichkeit, den Leberkrebs frühzeitig zu diagnostizieren, vereitelt werden. Nicht an der angewandten Technik liegen die schlechten Resultate, denn wir können die erforderlichen Eingriffe machen, ohne das Leben der Patienten damit zu sehr zu gefährden, sondern an dem Zuspätkommen der Operation.

Um hier bessere Resultate zu erzielen, müssen wir das primäre Lebercarcinom früher als bisher diagnostizieren. Wenn uns ein Patient über dauernde unbestimmte, stumpfe Schmerzen in der Lebergegend klagt, vielleicht verbunden mit Störungen des Magen-Darmtractus, dauernd an Gewicht abnimmt, kachektisch wird, und wir können dieses Verfallen nicht durch entsprechende Ordination verhüten, können keinen Befund erheben, der das Krankheitsbild erklärte, so müssen wir an die Möglichkeit eines primären Leberkrebses denken, auch wenn wir noch keinen Tumor finden können. Ein Röntgenbild ließe vielleicht in der abnormen Gestaltung des Leberschattens einen solchen nachweisen. Wird so unser Verdacht auf primäres Lebercarcinom auch nur einigermaßen bekräftigt, so müssen wir zur Probelaparotomie schreiten und ein ev. dabei gefundenes Lebercarcinom resecieren. Wenn wir schon einen deutlichen Tumor fühlen können, ist die Operation bei Verdacht auf Carcinom möglichst bald zu machen, und meist wird sie für eine Dauerheilung schon zu spät sein. Immerhin müßte der operable Tumor reseciert werden, da hierdurch das Leben des Patienten erheblich verlängert werden könnte. Selbstverständlich kommen hierfür nur die massive und knotige Form des primären Leberkrebses in Betracht. Hat die knotige Form schon die Leber in zu großer Ausdehnung ergriffen, oder liegt die diffuse Form vor, die aber makroskopisch wie in ihren Symptomen oft nur schwer von der Lebercirrhose zu unterscheiden ist, so tritt an die Stelle der Exstirpation des Tumors die Bestrahlungstherapie; mit letzterer sollte auch jeder resecierte Fall von primärem Lebercarcinom zur Verhütung von Recidiven und Metastasen nachbehandelt werden. Bei der großen Seltenheit des primären

Lebercarcinoms müssen wir aber immer an die Möglichkeit einer metastatischen Erkrankung der Leber denken und dürfen den Lebertumor immer erst als primären annehmen, wenn wir mit allen klinischen Untersuchungsmethoden und erst nach genauer Abtastung der Abdominalorgane bei der Operation nicht sonst wo einen Tumor nachweisen können, der als der primäre aufzufassen wäre.

Literatur.

Ahlenstiel, Arch. f. klin. Chir. 1896. Bd. 52. — Mc. Arthur, Annals of surg. Vol. 42. 1905. — v. Bergmann, Arch. f. klin. Chir. Bd. 46. 1893. — Berthot, Diss. Freiburg 1913. — Depage, s. Thöle. — Eggel, Ziegler's Beitr. 1901. — Filippini, s. Thöle. — Fischer, Virchow's Arch. Bd. 174. — Freemann, Transact. of the amer. surg. assoc. 12. 1904. — Goldzieher u. v. Bokay Virch. Arch. Bd. 203. 1911. — Grube, s. Thöle. — Hanot und Gilbert, Maladies du foie. Paris 1888. — Hansemann, Berl. klin. W. 1890. — Helferich, s. Meistring. — Jakobs, s. Thöle. — Keen, Annals of surg. 1899. — Kehr, s. Thöle. — Kika, Zit. bei Yamagiwa. — Klose, Bruns' Beitr. Bd. 74. 1911. — Lissauer, Virchow's Arch. Bd. 202. 1910. — Mau, Münch. m. W. 1901. S. 1073. — Mirolubow, Virchow's Arch. Bd. 209. 1912. — Meistring, Diss. Kiel 1904. — Peugniez, Bull. et mém. de la soc. anat. 1902. — Rehn, Chir.-Kongreß 1911 und s. Klose. — Ribbert, D. med. W. 1909. — Riche, Bull. et mém. de la soc. de chir. 1909. — Roux, s. Thöle. — Schenk, s. Thöle. — Schlimpert, Mschr. f. Geburtsh. und Gyn. Bd. 38. 1913 und s. Berthot. — — Schrader, D. m. W. 1897. — Segond, Rev. de chir. 1897. — Thöle, Chirurgie der Lebergeschwülste. Neue D. Chir. Stuttgart 1913. — Tricomi, s. Thöle. — Tuffier, Bull. et mém. de la soc. de chir. 1903. — Wendel, Chir.-Kongreß 1911. — Wegelin, Virchow's Arch. Bd. 179. 1905. — Winternitz, Ebenda. Bd. 209. 1912. — Yamagiwa, Ebenda. Bd. 206. 1911.

VI.

AUS DEM

DIAKONISSENHAUSE ZU LEIPZIG-LINDENAU.

CHIRURG. ABTEILUNG: CHEFARZT: PRIVATDOZENT DR. SICK.

Ueber den Anus anomalus vulvovestibularis und seine chirurgische Behandlung.

Von

Dr. **Johann Weiß,**

z. Zt. Assistenzarzt auf der innern Abteilung des Diakonissenhauses zu Leipzig-Lindenau.

Unter den Entwicklungsfehlern im Bereich des Enddarms verdient wohl der Anus anomalus vulvovestibularis aus dem Grunde besonderes Interesse, weil es sich hier im Gegensatz zu manchen Formen der Atresia ani s. recti um eine Mißbildung handelt, bei der sich meist durch Operation anatomisch und physiologisch normale Verhältnisse herstellen lassen. Während bei den Fällen von Mastdarmverschluß, die mit Fisteln kombiniert sind, diese Fistelgänge oft ein so enges Rohr darstellen, daß sie für den Darminhalt entweder gar keinen oder nur sehr geringen Abgang zulassen, liegen beim Anus vulvovestibularis die Verhältnisse im allgemeinen günstiger. Natürlich fehlt auch hier eine normale Afteröffnung vollständig, jedoch ist die abnorme Ausmündung in vielen Fällen so weit, daß die Stuhlentleerung auf gar keine oder nur geringe Schwierigkeiten stößt. So ist es auch verständlich, daß die mit dieser Mißbildung behafteten Personen vielfach erst verhältnismäßig spät zur Operation kommen, sogar Fälle bekannt sind, wo solche Individuen ein normales Alter erreicht haben, ohne jemals operiert zu sein. Ganz anders verhalten sich die Fälle von Mastdarmverschluß, bei denen echte vaginale Fisteln vorhanden sind, die oberhalb des Hymens in die Scheide münden. Diese Fälle werden gelegentlich mit dem eigentlichen Anus anomalus vulvovestibularis verwechselt, sind jedoch streng davon zu trennen.

Von einem Anus vulvovestibularis kann man deshalb nur dann sprechen, wo es sich um ein Persistieren der Cloake handelt, wo also Rectum gemeinsam mit Urethra und Vagina in der Vulva ausmündet, und zwar zwischen unterem Hymensaum und Commissura posterior. Die Labia majora verlaufen dabei meist nach hinten zu divergierend und strahlen schräg nach den Schenkeln zu aus. An der Stelle des normalen Afters findet man häufig eine seichte Eindellung, gelegentlich auch einen kleinen Wulst, der in der Mitte eine kleine Vertiefung trägt.

Ein typischer Fall von Anus vulvovestibularis kam im Frühjahr 1913 auf der chirurgischen Abteilung des Diakonissenhauses zu Leipzig-Lindenau zur Beobachtung und wurde hier mit ausgezeichnetem Erfolg operiert. Bevor ich jedoch diesen Fall genauer beschreibe, sei es mir gestattet, zunächst auf die einschlägigen Teile der Entwicklungsgeschichte einzugehen und im Anschluß daran die Entstehung des Anus vulvovestibularis einer Erörterung zu unterziehen.

In der 4. Woche des Embryonallebens biegt der Enddarm, der die Fortsetzung des Dickdarms bildet, innerhalb des Beckens in Form eines spitzen Winkels nach vorn um und geht in die Allantois über. Diese mündet durch die vordere Leibeswand offen aus. Enddarm und Allantois bilden also eine V-förmige Röhre und sind durch ein dünnes Septum, das Septum Douglasi, voneinander getrennt. Nach unten zu gehen sie in einen einheitlichen Raum über, in den auch die beiden Urnierengänge münden. Dieser Raum ist die entodermale Cloake, sie wird unten durch die Cloakenmembran abgeschlossen. Die Weiterentwicklung geht in der Weise vor sich, daß die Cloake in einen dorsalen und einen ventralen Teil zerlegt wird, und zwar geschieht das dadurch, daß das oben erwähnte Septum Douglasi, das Enddarm und Allantois trennt, nach abwärts wächst, sich mit der Cloakenmembran vereinigt und damit eine frontale Scheidewand bildet. Nach Keibel sind bei dieser Zerlegung außerdem noch zwei Längsfalten beteiligt, die an beiden Seitenwänden der Cloake von oben nach unten verlaufen und die Scheidewand dadurch vervollständigen, daß sie immer weiter medianwärts vorwachsen. Der durch diese Scheidewand gebildete ventrale Abschnitt der Cloake heißt Sinus urogenitalis, aus dem dorsalen bildet sich das Rectum. Durch die Vereinigung der Scheidewand mit der Cloakenmembran ist ferner der primitive Damm entstanden und gleichzeitig die Cloakenmembran in einen vorderen und hinteren Abschnitt zerlegt. Ersterer, der den Sinus urogenitalis nach unten zu abschließt, heißt Urogenitalmembran, letzterer, der den unteren Abschluß des Enddarms bildet, Analmembran.

Die Analmembran besteht aus einer ektodermalen und einer entodermalen Platte. Zwischen beiden Platten beginnt nun hinten eine Wucherung des Mesoderms, es bilden sich die nach Reichel paarig angelegten sog. Analhöcker. Weiterhin entsteht im vorderen Bereich der Analhöcker in der Analmembran eine flache Eindellung, die Aftergrube. Diese wird allmählich von hinten her von der mesodermalen Wucherung umwachsen. Dann treten vor der Aftergrube beiderseits Teile der Mesodermwucherung, die Kroemer als Dammpfeiler bezeichnet, mit dem primitiven Damm in Verbindung und bilden so den bleibenden Damm. Die Aftergrube vertieft sich nun mehr und mehr und ist schließlich nur noch durch eine dünne Gewebsschicht von dem blind endigenden Enddarm getrennt. Das dünne Gewebe schwindet nun vollständig, so daß Enddarm und Aftergrube miteinander

in Verbindung treten und ersterer damit offen ausmündet. Die Bildung des Anus kommt also, wie früher angenommen wurde, nicht durch eine einfache Einstülpung von außen zustande, die sich dann mit der entodermalen Cloake vereinigt, sondern es handelt sich um eine aus ektodermalen und mesodermalen Elementen entstehende Neubildung, die Born als ektodermale Cloake der entodermalen gegenüberstellt.

Gleichzeitig mit diesen Entwicklungsvorgängen im Bereich des Enddarms entstehen ventral im Bereich der Urogenitalmembran die äußeren Genitalien. Im vorderen Abschnitt der Urogenitalmembran bildet sich der Geschlechtshöcker, der beim Weib zur Clitoris wird. Hinter dem Geschlechtshöcker beginnt sich die Urogenitalmembran zu einer Grube zu vertiefen und bricht später durch, so daß eine Kommunikation mit dem Sinus urogenitalis zustande kommt. Aus dem Sinus urogenitalis entwickeln sich später Harnblase und Urethra. Die Entwicklung der äußeren Genitalien schreitet dann nach O. Hertwig in der Weise weiter fort, daß sich beiderseits lateral vom Geschlechtshöcker zwei Falten bilden, die sog. Genitalfalten, die sich beim Weib zu den Labia minora entwickeln. Den Zwischenraum zwischen diesen, der sich nach oben zu in den Sinus urogenitalis fortsetzt, und in welchen außer dem Ausführungsgang der Harnblase auch die Vagina einmündet, die durch Verschmelzung der beiden Müller'schen Gänge entstanden ist, nennt man Scheidenvorhof oder Vestibulum vaginae. Schließlich bilden sich lateral von den Genitalfalten zwei weitere Falten, die Genitalwülste, aus ihnen werden beim Weib die Labia majora. Damit ist die Entwicklung der äußeren Genitalien abgeschlossen.

Für die Entstehung des Anus vulvovestibularis geben die entwicklungsgeschichtlichen Vorgänge eine hinreichende Erklärung ab. Nach v. Bardeleben kann diese Mißbildung nicht bedingt sein durch eine Entwicklungsstörung, die entweder die ektodermale oder entodermale Cloake allein betrifft, sondern es handelt sich hier um eine Entwicklungsanomalie beider Cloakenbildungen gemeinsam, und zwar sind dabei zwei Möglichkeiten in Betracht zu ziehen. Einmal können die Anlagen der ektodermalen und entodermalen Cloake beide in der Entwicklung zurückbleiben. Bildet sich nämlich das Septum Douglasi nicht vollständig aus, so kommt keine Trennung zwischen Enddarm und Sinus urogenitalis zustande, Rectum und Urogenitalsystem bzw. Vagina münden also in einen gemeinschaftlichen Raum; bleibt gleichzeitig die ektodermale Cloake ebenfalls in der Entwicklung zurück, so resultiert daraus eine Aplasie der äußeren Analpartie. Auf diese Weise wäre also die Entstehung der Fälle zu erklären, in denen neben der Mündung des Enddarms in die Vulva der Damm mit Raphe sowie Analpartie mit Sphincter externus fehlen. Anders die Fälle, und sie bilden gewiß die Mehrzahl, wo letztere Gebilde normal oder fast normal entwickelt sind. Diese müssen auf andere Weise entstehen, und v. Bardeleben erklärt sie so, daß er eine Störung in der Vereinigung beider Cloakenbildungen annimmt; letztere sind gleichsam gegeneinander verschoben zu denken, die Cloakenanalmembran hat sich an der falschen Stelle geöffnet, nämlich ventral von der ektodermalen Analpartie. Dabei kann die Aufteilung der entodermalen Cloake durch das Septum Douglasi normal vor sich

gegangen sein, ebenso die Bildung der Analpartie, wie schon oben erwähnt, nur der Damm ist in manchen Fällen rudimentär geblieben.

Kroemer äußert sich darüber folgendermaßen: „Wir müssen zwei abnorme Vorgänge annehmen, die allerdings wohl zeitlich einander folgen können, 1. die falsche Oeffnung der Analmembran, und 2. die abnorme Verwachsung der Dammpfeiler hinter der Enddarmmündung. Beide Vorgänge können zwar gleichzeitig auftreten, meist aber wird wohl ein kausaler Zusammenhang bestehen in dem Sinne, daß die eine dieser Anomalien bald Ursache, bald Folge der anderen ist. Entweder verwachsen die Pfeiler des Dammes dorsalwärts vom Enddarm, weil dessen Oeffnung abnorm weit nach der ventralen Seite verlagert ist, oder die Verbindung zwischen Darmmündung und Vaginalöffnung bleibt so innig aneinandergerückt, weil die trennende Dammbildung unterbleibt."

Erwähnt sei hier noch die Entstehung der Fälle, die eine doppelte Darmmündung aufweisen, eine an normaler Stelle, eine zweite in der Vulva. In der Literatur sind mehrere dieser Fälle beschrieben worden, beispielsweise die von v. Rosthorn und Reichel. Reichel nimmt an, daß die Entwicklung der Analpartie und ihre Vereinigung mit der entodermalen Cloake normal verlief, sich also eine normale Afteröffnung bildete, die Bildung des Dammes dagegen insofern unvollkommen war, als die von hinten her verwachsenden Analhöcker unvollständig mit dem tiefer tretenden Septum Douglasi verschmolzen, und so eine feine Kommunikation zwischen Enddarm und Sinus urogenitalis bestehen blieb, die später als Rectovestibularfistel in Erscheinung trat. Für die Entstehung des gewöhnlichen Anus vulvovestibularis nimmt Reichel als Ursache ein Stehenbleiben auf der Entwicklungsstufe der Cloakenbildung an, was ja auch nach v. Bardeleben für die Fälle zutrifft, in denen keine Analpartie angelegt ist; für die anderen Fälle jedoch gibt v. Bardeleben, wenn er als Ursache eine Verschiebung der entodermalen und ektodermalen Cloakenbildung annimmt, wohl eine einfache und genügende Erklärung. Jedoch sind über diesen Punkt die Ansichten der Autoren noch recht geteilt. Als Beispiel sei hier die Arbeit Stieda's „Ueber Atresia ani congenita und die damit verbundenen Mißbildungen" erwähnt. Stieda hält zunächst eine Unterscheidung zwischen inneren und äußeren Fisteln nicht für zulässig. Was andere Autoren innere Fisteln nennen, bezeichnet er als „Kommunikation" des blind endigenden Mastdarms mit dem entsprechenden Hohlorgan, also mit Harnblase, Harnröhre oder Vagina. Dieser „Kommunikation" stellt er die „Fisteln" gegenüber, um letztere handelt es sich nach Stieda dort, wo sonst die Bezeichnung „äußere Fisteln" üblich ist, also bei der Atresia ani perinealis, scrotalis, suburethralis, vestibularis; dementsprechend bezeichnet auch Stieda den Anus anomalus vulvovestibularis als Atresia ani cum fistula vestibulari. Nur die einfache Atresie und die Atresie mit „Kommunikation" lassen sich nach Stieda auf Grund der entwicklungs-

geschichtlichen Vorgänge als Hemmungsbildungen erklären, während die Entstehung der „Fisteln" nicht entwicklungsgeschichtlich erklärt werden kann, diese vielmehr das Ergebnis nach abgeschlossener Entwicklung einsetzender pathologischer Prozesse darstellen.

Stieda beruft sich dabei auf die Autorität Keibel's und führt, um seine Ansicht zu stützen, als Beispiel einen Fall von Atresia ani et recti an, der mit einer Fistel kombiniert war, die vom Mastdarm ausgehend durch die Basis des Scrotums verlief und sich dann an der Unterfläche des Penis bis zur Umschlagsfalte des Präputium hin fortsetzte, wo sie blind endigte. Die mikroskopische Untersuchung ergab, daß die Fistel nur in ihrem Anfangsteil von Mastdarmschleimhaut ausgekleidet war, während sonst das Epithel fehlte. Stieda nimmt deswegen an, daß der Druck des Darminhaltes bei dem Fehlen einer Analöffnung die Mastdarmwand zunächst vorgebuchtet und dann durchbrochen habe, und daß sich dann der Fistelgang durch den Druck von hinten her im Bindegewebe immer weiter fortgesetzt habe. Für den speziellen Fall Stieda's mag diese Erklärung zutreffen, jedoch alle äußeren Fistelbildungen, im weiteren Sinne also auch den Anus vestibularis als Produkt nachträglicher pathologischer Vorgänge hinzustellen, dürfte wohl etwas zu weit gegangen sein, zumal zahlreiche Autoren den Anus vulvovestibularis und ähnliche Bildungen durchaus als Entwicklungsanomalien auffassen, es sei hier nur an Reichel erinnert, der in dieser Frage eingehende eigene embryologische Untersuchungen angestellt hat.

Anschließend sei jetzt der selbst beobachtete Fall von Anus anomalus vulvovestibularis mitgeteilt, für dessen Ueberlassung ich Herrn Chefarzt Dr. Sick zu großem Dank verpflichtet bin.

Margarete H., Arbeiterskind, 6 Monate alt, nach normal verlaufener Schwangerschaft geboren. Beide Eltern gesund. Die Mutter des Kindes hat bemerkt, daß an normaler Stelle keine Afteröffnung vorhanden war und sich der Stuhl weiter vorn in der Gegend der Scheide entleerte. Das Kind soll immer gut getrunken haben, der Stuhl regelmäßig und von weicher Konsistenz gewesen sein, insbesondere ist ständiger Kotabgang nicht beobachtet worden. Da die Mutter die Beseitigung der Mißbildung wünschte, wurde das Kind am 11. IV. zur Operation ins Krankenhaus aufgenommen.

Kräftig gebautes, gut genährtes Kind, Gewicht 7090 g, Unterhautfettgewebe gut entwickelt, Nahrungsaufnahme gut, Abdomen nicht aufgetrieben, weich und eindrückbar, augenscheinlich keinerlei Druckschmerz.

Eine Analöffnung ist an normaler Stelle nicht vorhanden, an ihrer Stelle befindet sich ein flaches Grübchen. Eine Vorwölbung an dieser Stelle beim Schreien oder Pressen des Kindes wird nicht beobachtet. Nach Auseinanderziehung der großen und kleinen Labien sieht man in der Vulva drei hintereinanderliegende Oeffnungen. Vorn die Urethra, dahinter die Vaginalöffnung mit Hymen, hinter der Vaginalöffnung mündet unterhalb des Hymens das Rectum mit einem etwa bleistiftstarken Lumen aus. Vagina und Rectum sind demnach nur durch eine dünne Wand voneinander getrennt. Unmittelbar hinter der Rectalöffnung befindet sich die Commissura posterior. Stuhl regelmäßig, Konsistenz weich, kontinuierlicher Kotabgang findet nicht statt.

22. IV. Operation (Dr. Sick) in Lokalanästhesie (½%ige Novocainlösung mit Zusatz von Suprarenin). Es wird beabsichtigt, das Rectum von der Vagina loszulösen, nach hinten zu verlagern und an der Stelle der normalen Afteröffnung, die durch das oben erwähnte Grübchen gekennzeichnet ist, einzupflanzen. Zu dem Zweck wird zunächst über dem Aftergrübchen eine in der Medianlinie von vorn nach hinten verlaufende etwa 2 cm lange Incision gemacht. Nach Durchtrennung der Haut und des Unterhautfettgewebes sieht man in der Sphinktergegend deutlich kreisförmig angeordnete Muskelfasern, so daß das Vorhandensein des Sphinkter externus damit sichergestellt ist. Der Sphincter wird vorsichtig etwas gedehnt und das tiefer liegende Gewebe zumeist stumpf auseinandergedrängt, bis das Rectum deutlich getastet werden kann. Es bleibt somit zwischen der Incisionswunde und der Commissura posterior eine etwa 1½ cm breite intakte Brücke bestehen. Darauf wird von der Vulva aus der unterste Abschnitt des Rectums vorsichtig ringsum isoliert. Besonders die Trennung von der hinteren Vaginalwand gestaltet sich wegen der Kleinheit der Verhältnisse recht schwierig, gelingt jedoch, ohne Rectum und Vagina zu verletzen. Muskelfasern, die auf das Vorhandensein eines Sphincter internus hindeuten könnten, lassen sich nicht nachweisen. Dann wird die zwischen der normalen Afterstelle und der Vulva liegende Brücke unterminiert und mittels eines durchgeführten dünnen Gazestreifens etwas abgehoben, so daß es auf diese Weise gelingt, den losgetrennten Teil des Mastdarms, der in Gaze gehüllt und mit kleinen Zangen gefaßt wird, nach hinten zu verlagern und in die vorher angelegte Incisionswunde zu bringen, wo der untere Rand teils mit Seide, teils mit Catgut mit der Analhaut vernäht wird, so zwar, daß der Schleimhautsaum etwas übersteht. Die Blutung ist während der ganzen Operation gering. Zuletzt folgt Verband mit Noviformsalbe.

Heilung glatt. Höchste Temp. 37,6. Pat. hat regelmäßig Stuhl, die Entleerungen erfolgen anscheinend ganz ohne Schmerzen, Kind nimmt regelmäßig Nahrung zu sich. Die Seidennähte werden am 4. Tage nach der Operation entfernt, die Catgutnähte heilen reaktionslos ein. Am 14. Tage nach der Operation (6. V.) Pat. geheilt entlassen. Der Stuhl entleert sich ausschließlich durch die nunmehr normale Afteröffnung, eine Kommunikation mit der Vulva ist nicht mehr vorhanden. Zwecks weiterer Kontrolle wird das Kind wiederholt in der poliklinischen Sprechstunde vorgestellt. Da der Zustand jedoch unverändert gut ist, kann Pat. Ende Mai definitiv aus der Behandlung entlassen werden.

Am 30. VI. kommt aber die Mutter mit dem Kinde wieder in die Poliklinik und gibt an, das Kind habe sehr erschwerten Stuhlgang, der Stuhl sei bandförmig, entleere sich nur durch starkes Pressen, und das Kind sei infolgedessen sehr unruhig, auch habe sich zeitweise etwas Stuhl in der Scheidengegend entleert.

Die Untersuchung des Kindes, das sich in sehr gutem Ernährungszustand befindet, ergibt folgenden Befund: Beim Versuch, mit der Fingerkuppe in den Anus einzudringen, fühlt man deutlichen Widerstand durch Kontraktion des Sphinkters. Allmählich läßt die Sphinkterwirkung nach, worauf es gelingt, etwa 1 cm weit in den Anus einzudringen, hier ist dann eine deutliche Verengerung fühlbar, die ein weiteres Vordringen mit dem Finger unmöglich macht. Eine Auftreibung oder Druckempfindlichkeit des Leibes, die auf Ansammlung größerer Kotmassen schließen lassen könnte, ist nicht vorhanden. Eine Kommunikation zwischen Vulva und Rectum läßt sich weder durch Inspektion noch durch vorsichtige Sondierung nachweisen. Um die augenscheinlich bestehende Narbenstriktur des Rectums zu beseitigen, wird Pat. wieder ins Krankenhaus aufgenommen, wo eine Bougiebehandlung zur Dehnung der verengten Partie eingeleitet wird. Anfangs läßt sich ein elastisches Bougie von nur etwa Bleistiftstärke einführen, jedoch nach einigen Tagen bereits

ein solches von Kleinfingerdicke. Zunächst wird jeden zweiten Tag, dann täglich bougiert, das Bougie bleibt zuerst 5, später 10 Minuten liegen. Die Kotsäule, die anfangs bandförmig war, nimmt entsprechend der fortschreitenden Dehnung der Striktur an Stärke zu. Die Bougiebehandlung wird bis zum 1. VIII. fortgesetzt und hat den Erfolg, daß die Verengerung zuletzt für ein fingerdickes Bougie gut durchgängig ist. Da der Stuhlgang vollkommen normal und regelmäßig ist, insbesondere auch niemals beobachtet wurde, daß sich Fäzes aus der Vulva entleerten, wird Pat. am 2. VIII. entlassen. Zur weiteren Beobachtung wird sie noch mehrmals in der Poliklinik vorgestellt und kann dann, als keinerlei Störungen wieder auftreten, als vollständig geheilt entlassen werden.

Es handelt sich also in diesem Falle um einen echten Anus anomalus vulvovestibularis, bei dem die Analpartie mit Sphincter externus gut entwickelt war, was daraus hervorgeht, daß der Stuhl nach Verlagerung des Rectums an die normale Stelle nicht kontinuierlich entleert wurde, sondern ganz regelmäßig war. Außerdem muß aber auch der Sphincter internus trotz der abnormen Ausmündung des Rectums vorhanden gewesen sein und genügend funktioniert haben, wenn er auch bei der Operation nicht sichtbar war, denn Patient hatte schon vor der Operation geregelten Stuhl. Die Striktur, die sich nach der Operation entwickelte, kann durch die Annähung des Rectums an die Analhaut wohl nicht entstanden sein, denn dann hätte sie an dieser Stelle sitzen müssen, während sie sich in Wirklichkeit weiter oben befand. Das Zustandekommen ist wohl so zu erklären, daß das den Mastdarm umgebende Gewebe, das ja durchtrennt werden mußte, sich später bei der Heilung narbig veränderte und dadurch den Darm ringsum komprimierte. Gleichwohl ist das endgültige Operationsresultat in jeder Hinsicht zufriedenstellend. Die anatomischen Verhältnisse sind vollkommen normal, zwischen Anus und Vulva befindet sich ein vollständig intakter Damm. Auch hinsichtlich der Funktion des Sphinkterapparats ist ein voller Erfolg erzielt worden.

Es verdient noch hervorgehoben zu werden, daß sich die Lokalanästhesie bei der Operation vortrefflich bewährt hat. Abgesehen davon, daß eine ziemlich langdauernde Narkose vermieden wurde, schränkte die Suprareninwirkung, die bei so kleinen Kindern nicht ungefährliche Blutung erheblich ein und trug damit auch wesentlich zur Erleichterung der schwierigen Technik bei, denn während der ganzen Operation blieben die anatomischen Verhältnisse stets übersichtlich, so daß die Operationszeit wesentlich abgekürzt wurde und ein um so exakteres Arbeiten möglich war.

Was die Häufigkeit des Vorkommens des Anus vulvovestibularis anlangt, so weichen die Angaben darüber im allgemeinen ziemlich voneinander ab.

v. Bardeleben stellt in seiner Arbeit eine Reihe größerer Statistiken zusammen und kommt zu dem Ergebnis, daß von allen Fällen von Entwicklungsstörungen im Bereich des Enddarms etwa $^1/_6$ auf die angeborene Darmmündung in die Scheide oder den Scheidenvorhof entfällt. Weiter berechnet v. Bardeleben aus großen Zusammen-

stellungen das Vorkommen von Enddarmanomalien überhaupt und findet, daß auf 173 600 Neugeborene, die für die Statistik in Betracht gezogen werden, 33 Atresien kommen. Angenommen, es handle sich im sechsten Teil dieser 33 Atresien um den Anus vulvovestibularis, so würde diese Mißbildung bei etwa 25—30 000 Neugeborenen einmal auftreten. Nun könnte man zwar behaupten, der Anus vulvovestibularis wäre in Wirklichkeit noch seltener, da er ja nach der Statistik v. Bardeleben's nicht für sich allein $^1/_6$ aller Enddarmmißbildungen ausmacht, sondern hier noch die Fälle von Mündungen in die Scheide mitgerechnet sind, die natürlich außer Betracht bleiben müßten; aber trotzdem dürfte das Vorkommen vielleicht etwas häufiger sein als angenommen wird, denn gewiß kommt mancher Fall nie zur Beobachtung, weil das betreffende Individuum keine oder nur geringe Beschwerden hat.

Anders stellt in seiner Arbeit „Ueber das operative Verfahren bei kongenitaler analer und rectaler Atresie, sowie Ausmündungen in das Urogenitalsystem" im ganzen 100 Fälle zusammen, unter denen sich 12 einwandfreie Fälle von Anus vulvovestibularis befinden. Sie fallen in die Jahre 1860—1890 und betreffen nur Kinder, und zwar 11 Fälle das Alter von 3 Tagen bis 11 Monaten, während es sich im 12. um ein 6 jähriges Kind handelt. v. Bardeleben führt im ganzen 31 Fälle an, darunter eine eigene Beobachtung. Unter den 31 Fällen waren 10 Individuen, die geboren oder konzipiert hatten, 4 lebten in steriler Ehe, 17 waren weder verheiratet noch gravid.

Diesen von Anders und v. Bardeleben zusammengestellten Fällen seien noch einige weitere in der Literatur gefundene hinzugefügt.

Die beiden ersten sind wohl von besonderem Interesse, weil es sich um Individuen handelt, bei denen 2 After-Oeffnungen vorhanden sind, eine an normaler Stelle, eine in der Vulva. Diese Fälle sind analog denen, die z. B. Reichel und v. Rosthorn und außerdem (nach v. Bardeleben) auch Schauta und Caradec beobachtet haben.

1. Simon: 40 j. Frau. Neben einer Ausmündung des Rectums in die Vulva ist ein normaler Anus mit Sphincter externus vorhanden, es besteht also gewissermaßen ein Rectumdelta. An der abnormen Ausmündungsstelle ist der Darm mit normaler Schleimhaut ausgekleidet. Genitalien normal, Damm kräftig entwickelt. Nähere Angaben fehlen.

2. Bucura: 24 j. Frau, die seit mehreren Jahren über Unterleibsschmerzen klagt, nie menstruiert hat. Außer dem normalen Anus besteht eine Kommunikation des Rectums mit der Vulva, und zwar liegt die Oeffnung an der Stelle, wo sonst gewöhnlich beim Anus vulvovestibularis der Darm ausmündet. Der Stuhl entleert sich aus beiden Oeffnungen. Uterus rudimentär entwickelt, ebenso die Scheide, Ovarien normal. Bucura erörtert die Frage, ob es sich um eine Verletzung durch den Coitus handelt, der nach Angabe der Pat. anfangs sehr schmerzhaft gewesen sein soll, oder ob ein präformierter Gang vorliegt. Aus dem Fehlen von Narben an den Rändern der Vestibularöffnung schließt er jedoch, daß ein accessorischer Vorhofafter bei normalem Anus und Damm vorliegt, fügt aber hinzu, daß die ursprünglich enge Kommunikation vielleicht erst durch den Coitus erweitert worden sei. Eine Operation wurde nicht angeraten.

Von den nächsten 4 Fällen ist der erste nur eine kurze kasuistische Mitteilung ohne nähere Angaben, die beiden folgenden betreffen Patientinnen,

die trotz der Mißbildung beschwerdefrei sind. Im 4. Fall verursacht der Anus vulvovestibularis ebenfalls keine Beschwerden, er wird nur dadurch entdeckt, daß die Patientin eines anderen Leidens wegen zur Untersuchung kommt.

3. Graser: Demonstration einer Atresia ani vulvaris. Es wird besonders hervorgehoben, daß das Rectum an der Ausmündungsstelle in der Vulva ziemlich weit ist. Alter der Pat. nicht angegeben.

4. Pfeifer: 19 j. verheiratete Nullipara. Das Rectum mündet zwischen hinterem Hymenrand und Commissura posterior, ist vom Introitus vaginae durch ein etwa 1½ cm breites Septum getrennt und an der Mündungsstelle mit 1 Finger gut untersuchbar. Der Sphinkterapparat funktioniert gut, Kontinenz ist also vorhanden. An der Stelle der normalen Afteröffnung findet sich eine ½—1 cm tiefe Eindellung, davor eine ½ cm hohe Warze. Kreuzbeinwirbel und Steißbein fehlerlos vorhanden, Uterus hypoplastisch.

5. Stolper: Ein Fall von „Anus praeternaturalis vestibularis". Pat. ist angeblich vollkommen beschwerdefrei, es wird deshalb von einer Operation abgesehen. Da die Originalarbeit nicht eingesehen werden kann, sind nähere Angaben unmöglich.

6. Porchownik: 55 j. Virgo, die wegen Blutungen und Unterleibsschmerzen in Behandlung kommt. Damm mit Raphe und Afteröffnung fehlen vollständig, Labia majora etwas atrophisch, Labia minora lappenförmig. Hymen, Orificium urethrae und Clitoris normal. Unmittelbar hinter dem Hymen führt eine trichterförmige Vertiefung ins Rectum. Zwischen Darmmündung und Vagina befindet sich rechts eine auf der Außenseite mit Haut bedeckte Schleimhautfalte, die etwas nach links hinüberragt und an eine Dammbildung erinnert. Als Ursache der Blutungen und Unterleibsschmerzen werden Uterusmyome und bösartig veränderte l. Adnexe festgestellt. Exstirpation. Heilung.

Porchownik nimmt an, daß der Anus vestibularis in diesem Falle durch Ausbleiben der Dammbildung entstanden ist. Die oben erwähnte Schleimhautfalte zwischen Rectum und Vagina faßt er wohl mit Recht als Andeutung einer Dammbildung auf.

In den folgenden 5 Fällen handelt es sich um Patientinnen in recht verschiedenem Alter, alle haben aber das Gemeinsame, daß die Mißbildung mit mehr oder weniger großen Beschwerden einhergeht. Der letzte Fall ist aus dem Grunde bemerkenswert, weil er eine Gravida betrifft.

7. Kroemer: 7½ Wochen altes Kind, das angeblich seit einer Woche an Verstopfung leidet und bei dem selten erfolgenden Stuhlgang Schmerzen hat. Normale Afteröffnung fehlt, an ihrer Stelle seichtes Grübchen, von einer Art Wall umgeben. Die Labia majora und minora divergieren nach hinten zu etwas, zwischen Hymen und Commissura posterior mündet das Rectum mit sehr engem Lumen aus. Stuhl fadenförmig. Kind sehr unruhig, schreit besonders bei Betastung des Leibes. Durch Verlagerung des Rectums an die normale Stelle wird Heilung mit guter Kontinenz erzielt.

8. Nießner: ½ j. Kind. Der normale Anus fehlt, an seiner Stelle befindet sich eine kleine Grube. Das Rectum mündet mit einem etwa bleistiftstarken Lumen in die Vulva. Kontinenz nicht vorhanden, es gehen ständig Fäzes ab. Loslösung des unteren Rectum-

abschnittes von der Scheide und Verlagerung an die normale Stelle. Völlige Heilung, Kontinenz vorhanden.

9. Strauß: 7 j. Mädchen, das seit Wochen wegen chronischer Stuhlverstopfung behandelt worden ist. Hinter dem Hymen eine für die Kleinfingerkuppe durchgängige Oeffnung, die ins Rectum führt. Die Stelle des normalen Anus wird durch ein seichtes Grübchen, das von zarten radiären Falten umgeben ist, angedeutet. Stuhl bandartig. Weitere Angaben fehlen.

10. Nikolsky: 20 j. Mädchen. Pat. leidet abwechselnd an Verstopfung und Inkontinenz, fühlt sich sonst wohl und sieht blühend aus. Menstruiert seit dem 16. Lebensjahr, Coitus normal, Gravidität nicht eingetreten. Normale Afteröffnung fehlt, das Rectum mündet unmittelbar hinter der Vagina in die Vulva und ist hier für einen Finger durchgängig. Spaltung des Dammes, Lostrennung des Rectums von der Vagina und Verlagerung an die normale Stelle. Glatte Heilung. Die Funktion des Sphinkters tadellos.

11. Walravens: 30 j. Frau. Der Mastdarm mündet in die Vulva und ist nur durch eine dünne Gewebsschicht von der Vagina getrennt. An der Stelle des normalen Anus eine kleine Prominenz. Manchmal Obstipation, Kontinenz gut. Die Verlagerung des Rectums an die normale Stelle gelingt ohne Schwierigkeiten und schafft normale Verhältnisse.

12. Rouffart: 30 j. Frau. Leibschmerzen und Verstopfung. Afteröffnung an normaler Stelle fehlt, der Mastdarm mündet in die Vulva. Zwischen dieser und dem Steißbein ein kleiner Höcker, der Sphincter externus deutlich palpabel. Scheide, Uterus und Ovarien normal. Pat. hat als Kind an Inkontinenz des Stuhls gelitten und oft verstopfende Mittel nehmen müssen. Verlagerung des Rectums an die normale Stelle. Heilung.

13. Orthmann: 18 j. Gravida (mensis IV—V). Seit Ende März Blasenbeschwerden, seit Anfang Mai hat Pat. nicht mehr spontan Wasser gelassen. Der Urin geht tropfenweise ab und sieht schmutzigbraun aus. Die Untersuchung (im Juni) ergibt Retroflexio uteri gravidi incarcerati mit Gangrän der enorm ausgedehnten Blase, außerdem Anus vestibularis. Nach Aufrichtung des Uterus geht die Schwangerschaft trotz hohen Fiebers weiter. Auf Blasenspülungen geht das Fieber nach 14 Tagen herunter, Pat. fühlt sich beschwerdefrei.

Von den 13 aufgeführten Fällen sind also Fall 7, 8, 10, 11 und 12 zur Operation gekommen. Kroemer, Nießner und Rouffart haben nach eigenen Methoden operiert; in den Fällen von Nikolsky und Walravens ist, soweit sich das aus der Beschreibung ersehen läßt, wahrscheinlich das Verfahren Rizzoli's angewandt worden, jedoch werden die einzelnen Operationsmethoden später noch genauer besprochen.

Zunächst mag nun die Bedeutung des Anus vulvovestibularis erörtert werden, und zwar an erster Stelle seine Bedeutung für Schwangerschaft, Geburtsverlauf und Wochenbett, da er grade auf diesem Gebiet die Ursache schwerer Störungen abgeben kann. Allerdings sind Fälle beschrieben worden, wo Geburten angeblich normal verliefen, jedoch bedingt die Mißbildung für die damit behafteten Personen eine ganze Reihe von Gefahren, die, wie der Fall von Orthmann zeigt, unter Umständen schon während der Gravidität bestehen können. In dem erwähnten Fall war der

Anus vulvovestibularis vielleicht schon die Ursache für das Zustandekommen der Retroflexio uteri gravidi incarcerati, da nach P f e i f e r die lockere Verbindung der Scheide mit der vorderen Rectalwand von großem Einfluß ist auf die Lageänderungen des Uterus; dann aber dürfte die Mißbildung noch eine Rolle gespielt haben beim Zustandekommen der schweren Cystitis, da bei der sich immer wiederholenden Beschmutzung der Vulva durch Fäzes ein Eindringen von Kotbakterien in die Blase sehr begünstigt wurde.

Für den Geburtsverlauf ist zunächst die Tatsache von Wichtigkeit, daß der Anus vulvovestibularis gelegentlich mit Defekten der Beckenknochen, insbesondere des Kreuz- und Steißbeins, kombiniert sein kann, die dann ihrerseits eine Beckenverengerung bedingen können. Als Beispiel sei angeführt, daß nach v. B a r d e l e b e n unter 5 veröffentlichten Fällen von Geburten beim Anus vestibularis zweimal bedeutende Beckenanomalien gefunden wurden, so daß v. B a r d e l e b e n empfiehlt, bei Schwangeren oder Kreißenden mit Vestibularafter das Becken auf etwa vorhandene Anomalien hin genau zu untersuchen. Zwar hält er es für ausgeschlossen, daß der Anus vulvovestibularis einen Einfluß auf die Bildung der Beckenknochen ausüben kann, doch gibt er die Möglichkeit zu, daß die Knochendefekte durch dieselben Ursachen zustande kommen wie der Anus vestibularis.

Während der Austreibungsperiode besteht besonders in dem Augenblick Gefahr, wo der kindliche Kopf durchschneidet. Dann muß nämlich, wie es bei der von v. B a r d e l e b e n beobachteten Patientin tatsächlich der Fall war, der der Scheide unmittelbar anliegende Mastdarm zu einer Querspalte ausgezogen werden, so daß es sehr leicht zu einer Ruptur kommen kann, eine Verletzung, die gleichbedeutend ist mit einem Dammriß III. Grades. Aber wenn auch so schwere Komplikationen nicht eintreten, so kann der Anus vestibularis auch noch im Wochenbett schwere Störungen bedingen, da die unmittelbare Nachbarschaft der abnormen Afteröffnung das Eintreten einer puerperalen Infektion, speziell mit Bacterium coli, ungemein erleichtert.

Schließlich ist noch zu erwähnen, daß es nach einer Geburt sehr leicht zu einem Prolaps der Scheidenwände kommt, da ja die Scheide beim Bestehen des Anus vulvovestibularis nicht den festen Halt findet, den ihr sonst der Damm bietet, und noch dazu die Verbindung mit dem Rectum durch die Geburt um so mehr gelockert wird. Einen Scheidenvorfall nach der Geburt zeigte z. B. die Patientin v. B a r d e l e b e n's.

Aber auch ohne vorhergegangene Geburten ist die mangelnde Stütze der Scheide rein gynäkologisch von großer Bedeutung. Es sei hier nur noch einmal an den von P f e i f e r betonten Einfluß auf die Lageänderungen des Uterus mit ihren mannigfachen Folgezuständen erinnert. Dann aber macht P f e i f e r noch auf einen Punkt aufmerksam, der praktisch wichtig werden kann, nämlich auf die Gefahren, die die Gonorrhoe mit sich bringt. In dem Fall ist ein Uebergreifen der gonorrhoischen Infektion auf die Rectal-

schleimhaut fast unvermeidlich, die Folge sind dann Strikturen, die nach Lanz zu kallösen Verdickungen führen, „wobei infolge von Gewebssklerose das Darmrohr steif und unbeweglich und dabei so eng werden kann, daß es zu Obstruktionserscheinungen kommt."

Schließlich mag noch an das häufigste Leiden bei Anus vulvovestibularis erinnert werden, die chronische Obstipation mit ihren nachteiligen Folgen für die Ernährung, besonders bei Kindern. Natürlich schwanken die Erscheinungen sehr, je nach der Weite der Afteröffnung, es kann unter Umständen sogar das Bild des Ileus entstehen. Ferner wird, wenn auch seltener, das Gegenteil der Obstipation, die Inkontinenz, beobachtet. Von den Folgezuständen sei nur das chronische Ekzem der umgebenden Haut erwähnt.

Aus den eben aufgeführten mannigfachen Gefahren und Beschwerden, die der Anus vestibularis bedingt, ergeben sich zugleich die Indikationen für die Operation, die therapeutisch wohl allein in Betracht kommt. Und doch sind grade über die Frage, wann ein operatives Vorgehen notwendig ist, die Ansichten sehr geteilt. v. Bardeleben gibt die Notwendigkeit einer Operation dann zu, wenn direkte Lebensgefahr besteht oder die Afteröffnung so eng ist, daß große Beschwerden vorhanden sind, er lehnt jedoch eine Operation in allen den Fällen ab, wo ausreichende Durchlässigkeit und Kontinenz der abnormen Afteröffnung besteht. Ebenso liegt nach seiner Ansicht kein Grund vor, prophylaktische Operationen im frühen Kindesalter auszuführen, die nur kosmetischen Wert hätten und sogar Schaden anrichten, wenn die Weite des abnormen Afters und die Kontinenz beeinträchtigt würden. Dann führt v. Bardeleben noch andere Autoren an, die eine Operation bei genügender Durchlässigkeit und Kontinenz nicht für nötig halten, z. B. Himmelfarb, der eine angeblich beschwerdefreie Patientin beobachtete, und Abel, obwohl dessen Patientin an Verstopfungen litt, die bis zu 8 Tagen dauerten. v. Bardeleben kommt zu dem Schluß, daß der Anus vulvovestibularis nahezu bedeutungslos ist, wenn er weit genug und schlußfähig ist, und daß Unannehmlichkeiten ebensowenig auftreten wie unter normalen Verhältnissen, daß sich sogar bei geringen Graden der Verengerung eine gewisse Kompensation ausbilden kann, die ein erträgliches Leben ermöglicht, daß dann jedoch ständig die Gefahr eines Darmverschlusses besteht. Pfeifer ist der Ansicht, daß ähnliche Fälle, wie der von ihm beobachtete, wo der Sphinkter gut funktionierte, keiner Behandlung bedürfen. Stolper sieht bei seiner angeblich beschwerdefreien Patientin von einer Operation ab, weil deren Erfolg mehr als zweifelhaft wäre. Jacubowitsch rät im Hinblick auf die oft gute Funktion des Anus vestibularis ebenfalls von der Operation ab. „Da aber die Vaginalöffnung so gut gebildet ist, daß es sogar Sphink-

teres gibt, wird es besser sein, nur eine mechanische Erweiterung dieser Oeffnung und keine blutige Operation zu machen."

Im Gegensatz dazu stellt Kroemer die Indikation für die Operation etwas weiter und macht mit Recht darauf aufmerksam, daß die Mißbildung für die Lebensfreude und Arbeitsfähigkeit der Patientinnen von großer Bedeutung ist. Ferner betont Kroemer, daß die Notwendigkeit, zur Verbesserung eines primären Mißerfolgs Nachoperationen machen zu müssen, nicht von einer Operation abschrecken darf, jedoch warnt er davor, die Radikaloperation dann vorzunehmen, wenn Ileuserscheinungen mit Fieber bestehen. In diesem Falle empfiehlt er, zunächst die Beseitigung der Striktur bzw. Dilatation zu versuchen und die Radikaloperation auf eine günstigere Zeit zu verschieben.

Im allgemeinen dürfte wohl der Standpunkt der richtige sein, daß außer den Fällen, wo mehr oder weniger hochgradige Beschwerden bestehen, auch diejenigen nach Möglichkeit operativ zu behandeln sind, d. h. die Herstellung normaler Verhältnisse zu versuchen ist, wo Beschwerden ganz fehlen, zumal wenn es sich um jugendliche Individuen handelt; denn einerseits können gefährliche Komplikationen leicht auftreten, anderseits muß der Gedanke, nicht normal gebaut zu sein, auf manche Patientin gewiß deprimierend wirken, so daß viele schon aus diesem Grunde in eine Operation einwilligen werden, die die Beseitigung der Mißbildung ermöglicht.

Operationsverfahren für den Anus vulvovestibularis sind in großer Zahl angegeben worden, hinsichtlich des Erfolgs sind sie recht verschieden. Manche haben nur noch historisches Interesse, seien aber der Vollständigkeit wegen mit angeführt.

Das älteste Verfahren ist wohl das von Rhea Barton. Dieffenbach beschreibt es in seiner „operativen Chirurgie" wie folgt: „Rhea Barton führt von der Vaginalöffnung aus eine Rinnsonde in den Mastdarm und trennt auf dieser die ganze Scheidewand bis zu dem Ort der natürlichen Ausmündung. Die Wunde wird durch den täglich eingeführten Finger offen erhalten, die Oeffnung in der Scheide soll sich von selbst schließen."

Blasius hat dieses Verfahren modifiziert, er spaltet, wie Dieffenbach schreibt, vom Scheidenafter aus den unteren Teil der Scheide und den Damm bis zur normalen Afterstelle, dabei wird der Darm nur wenig von seiner Oeffnung aus an der unteren Wand eingeschnitten und größtenteils losgetrennt, jedoch so, daß immer noch ein Zusammenhang mit der Scheide bestehen bleibt. Dann wird der untere Abschnitt des Rectums nach hinten gezogen und der freie Rand an der Stelle des natürlichen Afters mit der äußeren Haut durch Knopfnähte vereinigt. Während der Heilung der Wunde soll sich dann der Darm nach der normalen Afterstelle hinziehen, und sich zwischen After und Vagina eine Art Damm bilden. Dieffenbach bezweifelt mit Recht, daß sich der Darm nach hinten zurückzieht, da er ja mit der Vagina in einem gewissen Zusammenhang bleibt, und erhebt ferner den Einwand, das offene Darmende möchte ohne Erregung einer üppigen Granulation die Ausbildung eines Dammes nicht zulassen.

Dann beschreibt Dieffenbach die Methoden von Tischendorf, Amussat und Starpless. Das Verfahren Tischendorf's besteht darin, daß zuerst

nur eine Incision auf den Darm gemacht wird, 8 Tage später wird dieser dann eröffnet. „In die Scheidenafteröffnung zog er (Tischendorf) ein Bourdonnet ein und führte es aus der Wunde wieder heraus." Amussat empfiehlt, nach der Incision an der Stelle des normalen Anus die hintere Rectalwand in die Incisionswunde hineinzuziehen, sie zu öffnen und die Ränder mit der Analhaut zu vernähen. Starpless führt von der abnormen Afteröffnung aus einen gekrümmten Troikart in das Rectum ein und sticht diesen am normalen Anus nach außen durch. Doch kann das Verfahren, wie Dieffenbach bemerkt, nur einen vorübergehenden Erfolg haben, da sich die Troikartwunde sehr bald wieder schließen muß.

Dieffenbach selbst hat zwei Methoden angegeben. Die erste, die gleichzeitig die ältere ist, beschreibt er wie folgt: „Man führt eine gebogene Hohlsonde von der Oeffnung in der Vagina aus eine Strecke in den Mastdarm hinauf, sticht dicht hinter der kahnförmigen Grube die Spitze des Messers außerhalb der Scheide ein, und trennt von hier aus, ohne das Rectum weiter zu spalten, die Haut bis gegen das Steißbein. Dann wird der Mastdarm bloßgelegt und seine Ränder mit den Hauträndern vereinigt. Die Vaginalöffnung sucht man bei der Nachbehandlung durch Betupfen mit Höllenstein zu schließen. Nach völliger Heilung wird später das untere vordere offene Darmende durch Querschnitte von der äußeren Vaginalwand abgetrennt. Der sich darauf zurückziehende Mastdarm wird dann vollständig dadurch in die übernarbte Oeffnung nach hinten verdrängt, daß die neu wundgemachten Ränder des früher gespaltenen Dammes durch umwundene Nähte vereinigt werden."

Nießner bemerkt dazu, daß Dieffenbach an der normalen Stelle eine Afteröffnung schafft, ohne die vaginale bzw. vestibulare Oeffnung des Darms zu schließen, dies vielmehr späteren Operationen überläßt, und führt Esmarch an, der die traurigen Resultate schildert, die mit Dieffenbach's erster Methode erzielt wurden. Die Ursache ist nach Nießner in erster Linie darin zu suchen, daß der äußere Sphinkterapparat durchtrennt wird, somit Inkontinenz die Folge ist.

Seine zweite Methode gibt Dieffenbach folgendermaßen an: „Man excidiert an der Stelle des natürlichen Afters ein ovales Hautstück und legt den Mastdarm von hier aus sowohl an den vorderen als an den Seitenflächen frei. Hierauf führt man dicht hinter der Commissur einen ½ Zoll langen Querschnitt durch den vorderen Teil des Darmes, geht auswendig an der hinteren Wand der Vagina mit dem Messer in die Höhe und schneidet die Anheftung des Rectums von der Oeffnung in der Scheide mittels einer feinen Schere ab. Von der hinteren Wunde aus wird dann die Lösung des abgetrennten Darmendes mit der Schere vollendet. Ist die Afteröffnung ziemlich hoch oben in der Scheide, so muß man den Darm, damit er bis nach unten hinabreiche, etwas weiter lösen und zum Schluß der Operation den Rand des freigewordenen Mastdarms mit der äußeren Haut mittelst feiner Knopfnähte zusammenbringen, von denen eine nach oben, eine nach vorne und zwei auf jede Seite angelegt werden. Auf den Damm wird eine Charpiekugel mittelst Heftpflasterstreifen befestigt. Diese Operation ist schwieriger als die erste, doch gibt sie ein schnelleres Resultat, da man alles auf einmal macht."

Nießner bezeichnet die zweite Methode Dieffenbach's theoretisch als sehr günstig, auch wird sie nach Nießner von Esmarch empfohlen. Jedoch sind die technischen Schwierigkeiten gewiß sehr groß, da ja das Rectum von der Incisionswunde am normalen Anus aus freigelegt werden muß. Besonders betont Nießner, daß dem Sphincter externus dabei große Gefahr droht, daß ferner der Mastdarm, besonders der kind-

liche, leicht einreißen kann, und weist darauf hin, daß die vaginale bzw. vestibulare Oeffnung des Darms durch eine angedrückte Charpiekugel natürlich nicht exakt zum Verschluß gebracht werden kann. Es ist freilich zuzugeben, daß bei vollem Gelingen der Operation ein gutes Resultat erzielt werden kann, doch dürfte die Methode in der Weise, wie sie Dieffenbach angibt, heute nicht mehr angewendet werden.

Einen wichtigen Fortschritt bedeutet die Methode von Rizzoli, mit der er selbst, wie v. Bardeleben beschreibt, einen glänzenden Erfolg hatte, indem in allen 7 Fällen, wo er operierte, die Operation nach jeder Richtung hin gelang.

Die Methode ist in Nießner's Arbeit nach Esmarch beschrieben. Es wird zunächst ein von der Steißbeinspitze bis zur Commissura posterior verlaufender Längsschnitt angelegt und von hier aus das Rectum in seinem unteren Abschnitt so weit isoliert, bis es von der Scheide getrennt werden kann. Das dadurch in der hinteren Vaginalwand entstandene Loch wird sofort durch Naht verschlossen. Dann wird der Darm nach hinten verlagert und durch feine Nähte mit der Analhaut vereinigt. Das vordere Ende des Hautschnittes wird zur Bildung eines Dammes durch Nähte geschlossen.

Esmarch glaubt, daß bei dieser Methode die Muskelfasern des Sphincter internus mit abgelöst und mit dem Rectum nach hinten verlagert werden, was gewiß auch zutreffend ist, doch darf man dabei nicht übersehen, daß der Sphincter internus an der abnormen Darmmündung vielfach gar nicht vorhanden ist, die Operation also in den Fällen, wo von vornherein Inkontinenz besteht, nur dann Kontinenz erzielen kann, wenn der Sphincter externus an normaler Stelle angelegt ist und bei der Operation nicht verletzt wird. Vor allem aber hebt Nießner hervor, daß der Beckenboden bei der Methode Rizzoli's schwer geschädigt wird, da ja der Schnitt die Muskulatur des Dammes durchtrennt, eine Schädigung, die für spätere Geburten von großer Bedeutung werden kann.

Kroemer's Verfahren ist eine Kombination der II. Methode Dieffenbach's mit der Rizzoli's. Kroemer macht einen Schnitt von dem Ring des Sphincter externus bis zur Commissura posterior, löst das untere Rectumende aus seinen Verbindungen los, verlagert es nach hinten, fixiert es an der normalen Afterstelle, schließt die Vaginal- bzw. Vestibularwunde und macht dann eine „muskulös-häutige Neokonstruktion des Dammes" durch Catgutnähte. Nießner bemerkt dazu, daß eine Dammplastik sehr schwierig ist, da die Muskelnähte sehr häufig nicht halten, zumal bei Kindern, wo die Muskelkontraktionen nicht für längere Zeit aufgehoben werden können, daß ferner die Infektionsgefahr im Gebiet des Anus sehr groß ist und auch dadurch der Erfolg einer Dammplastik in Frage gestellt werden kann. Wenn auch diese Einwände gewiß nicht unberechtigt sind, so beweist anderseits der von Kroemer operierte Fall, daß mit dieser Methode ein in jeder Weise zufriedenstellendes Resultat erzielt worden ist.

An dieser Stelle sei noch erwähnt, daß Kroemer für die Fälle, wo außer dem normalen Anus eine Rectovestibularfistel vorhanden ist, als Operationsverfahren „die rhomboidale Umschneidung und Auslösung der Fistel mit nachfolgendem Lappenverschluß" vorschlägt. Im allgemeinen kann man wohl die Rectovestibularfistel zu einer Mastdarmscheidenfistel in Parallele stellen, und so haben denn auch z. B. Reichel und v. Rosthorn mit den entsprechenden gynäkologischen Operationsmethoden befriedigende Resultate erzielt, doch dürfte es zu weit führen, näher darauf einzugehen.

Nießner fordert, wenn die Verlagerung des Rectums an die normale Stelle als vollständig gelungen angesehen werden soll, die Erfüllung folgender Bedingungen:

1. Die Muskulatur des Beckenbodens darf nicht verletzt werden.
2. Der neugebildete After muß weit genug sein und in der Mitte des Sphincter externus liegen.
3. Der Damm muß fest sein und aus denselben Gebilden bestehen wie normal.
4. Die Scheidenteile müssen unversehrt bleiben, die Operationszeit muß möglichst kurz sein.

Nießner's eigene Methode, die er mit Erfolg an dem von ihm beobachteten Kind mit Anus vulvovestibularis angewendet hat, ist folgende:

Zunächst wird eine von der Steißbeinspitze bis zur widernatürlichen Afteröffnung reichende und diese umkreisende Incision gemacht. Sie legt die Muskulatur des Beckenbodens übersichtlich frei und verletzt höchstens einige zur Haut ziehende Fasern des Sphincter externus. Mit einem Elevatorium wird nun das Rectum von der über und hinter ihm liegenden Muskulatur des Transversus perinei und Levator ani samt der tiefen Beckenfascie stumpf abgelöst, die Verbindung mit der Scheide wird mit der Schere getrennt, so daß das Rectum nunmehr frei beweglich ist. Dann wird eine Kornzange durch den Sphincter externus durchgeführt, der Mastdarm durch den Schlitz durchgezogen und mit der Analhaut vernäht. Zuletzt erfolgt die Naht der Hautwunde. Die Ränder der Vaginalwunde werden nicht genäht, weil sie gut aneinander liegen. Während der Operation kann der Mastdarm eventuell provisorisch verschlossen werden, um eine Stuhlentleerung zu verhüten. Die Dauer der Operation beträgt angeblich nur 20 Minuten.

Als Vorteile seiner Methode hebt Nießner hervor, daß Mastdarmscheidenfisteln vermieden werden, ferner, daß Kontinenz auch dann gesichert ist, wenn der Sphincter internus nicht angelegt ist, und daß ein fester, aus Muskeln bestehender Damm vorhanden ist. Es muß wohl auch zugegeben werden, daß diese Methode außerordentlich schonend ist, weil gar keine physiologisch wichtigen Gebilde geschädigt werden. Vielleicht wäre es aber im Interesse einer exakten Heilung doch ratsam, die Vaginalwunde durch Catgutnähte sofort zu schließen, wenn auch Nießner es für unnötig hält, weil sich die Ränder angeblich gut aneinanderlegen.

Im Zusammenhang mit den besprochenen Operationsmethoden mag auch das Verfahren noch einmal Erwähnung finden, das Sick bei dem dieser Arbeit zugrunde liegenden Fall angewandt hat. Die Technik ist in der Krankengeschichte genau geschildert worden, so daß sich eine Beschrei-

bung an dieser Stelle erübrigt. Die Methode scheint so gut wie nie angewandt worden zu sein, obwohl sie nicht neu ist. In der Literatur wurde nachträglich nur ein einziger Fall gefunden, wo in analoger Weise operiert wurde, und zwar von Rouffart bei seinem schon früher erwähnten Fall, der eine 30 jährige Frau betrifft, die durch die Operation vollständig geheilt wurde.

Rouffart löste ebenfalls von der Vulva aus den unteren Teil des Mastdarms zirkulär von der Umgebung los und legte nach Art einer Tabaksbeutelschnur eine Schlinge um. Dann machte er an der Stelle des normalen Anus eine Incision, dehnte den Sphincter externus, bohrte unter Kontrolle des in der Vagina liegenden Fingers durch und zog das Rectum mittels der Schlinge in die Incisionswunde, wo der untere Rand mit der Analhaut vernäht wurde.

Die Operation ist bei einer Erwachsenen gewiß leichter als beim Kind, weil die Größenverhältnisse günstiger sind, daß jedoch auch im frühen Kindesalter mit diesem Vorgehen ein voller Erfolg erzielt werden kann, beweist der von Sick operierte Fall. Das spätere Auftreten einer Mastdarmverengerung kann wohl nicht der Operationsmethode zur Last gelegt werden, sie hätte bei anderen Verfahren sicherlich ebensogut entstehen können.

Die Vorteile dieser Methode bestehen ähnlich wie bei der von Nießner angegebenen vor allem darin, daß die Muskulatur des Beckenbodens völlig unverletzt bleibt, da ja nicht einmal die Haut des Dammes durchtrennt zu werden braucht; daß ferner Kontinenz auf jeden Fall erreicht wird, weil eine Verletzung des Sphincter externus vermieden wird. Weiter kommt noch in Betracht, daß verhältnismäßig sehr kleine Wunden gesetzt werden und so die Gefahr einer Infektion, die ja in der Analgegend an sich ziemlich groß ist, sicherlich geringer ist, als wenn der Damm in ganzer Ausdehnung tief gespalten wird. Nur bei diesem Vorgehen ist eine breite Dammbrücke zwischen Vagina und Anus auf alle Fälle gesichert. Doch soll nicht verschwiegen werden, daß die Technik dieser Operationsmethode nicht leicht ist, vor allem ist es durchaus notwendig, die Dehnung des Sphinkters, besonders des kindlichen, mit großer Vorsicht vorzunehmen, ebenso die Unterminierung des Dammes, da sonst eine Zerreißung der Muskulatur nicht ausgeschlossen wäre. Auf jeden Fall aber gibt dieses Verfahren die Möglichkeit, in verhältnismäßig kurzer Zeit ohne Schädigung funktionell wichtiger Gebilde Verhältnisse zu schaffen, die den normalen so nahe kommen, daß bei primärer Heilung Spuren eines operativen Eingriffs in Form von Narben so gut wie gar nicht zurückbleiben.

Schließlich sei hier noch einmal der Wert der Lokalanästhesie betont, die sich in unserem Falle so ausgezeichnet bewährt hat. Vielleicht wird sie in Zukunft auch auf diesem Gebiet die Narkose ganz verdrängen.

Fassen wir zum Schluß die angegebenen zahlreichen Operationsmethoden

hinsichtlich ihres praktischen Wertes noch einmal zusammen, so kann man wohl sagen, daß die vor und von Dieffenbach angegebenen Verfahren heute wohl nicht mehr angewandt werden, wenigstens nicht in der ursprünglichen Form. Die von Rizzoli, Kroemer, Nießner, Rouffart und Sick angewandten Verfahren haben, wie die operierten Fälle zeigen, alle mehr oder weniger befriedigende Resultate ergeben. Da jedoch die Anzahl der einzelnen Fälle noch recht gering ist, kann man ein abschließendes Urteil nicht fällen. Der Beobachtung weiterer Fälle und der operativen Technik des einzelnen, auch den jedesmal etwas abweichenden anatomischen Verhältnissen muß es anheimgestellt werden, welches Verfahren den Vorzug verdient. Am empfehlenswertesten erscheint mir das in unserem Falle von Sick angewandte, da es, allerdings bei guter Technik, völlig normale Verhältnisse ohne Kontinuitätstrennung des Dammes zu erreichen imstande ist.

Literatur.

v. Bergmann-Bruns, Handbuch der praktischen Chirurgie, 3. Aufl. 1907. III. Band. S. 743. — Keibel, Lehrbuch der Entwicklungsgeschichte des Menschen und der Wirbeltiere von O. Hertwig. 7. Aufl. S. 438. — Reichel, Die Entwickelung des Dammes und ihre Bedeutung für die Entstehung gewisser Mißbildungen. Ztschr. f. Geb. u. Gynäk. Bd. 14. 1888. S. 82. — Kroemer, Operative Heilung eines Anus anomalus vulvovestibularis bei einem Säugling. Münch. m. W. 1907. S. 462. — Born. Die Entwicklung der Ableitungswege des Urogenitalapparates und des Dammes bei den Säugetieren. Merkel und Bonnet, Ergebn. d. Anat. u. Entwicklungsgesch. III. Bd. 1893. S. 490. — O. Hertwig, Lehrbuch der Entwicklungsgeschichte des Menschen und der Wirbeltiere. 7. Aufl. — v. Bardeleben, Beitrag zur geburtshilflichen, gynäkologischen und entwickelungsgeschichtlichen Bedeutung des Anus anomalus vulvovestibularis. Arch. f. Gynäk. Bd. 68. 1903. S. 1. — v. Rosthorn, Unvollkommene Coakenbildung (Fistula rectovestibularis) bei gleichzeitiger normaler Ausmündung des Darmes. Wien. klin. W. 1890. S. 183. — Stieda, Atresia ani congenita und die damit verbundenen Mißbildungen. Arch. f. klin. Chir. Bd. 70. S. 555. — Anders, Das operative Verfahren kei kongenitaler, analer und rectaler Atresie, sowie Ausmündungen des Rectums in das Urogenitalsystem. Arch. f. klin. Chir. Bd. 45. 1893. S. 489. — Simon, Anus vestibularis bei bestehendem normalen Anus. 65. Versamml. d. Gesellsch. dtsch. Naturforsch. u. Aerzte. Nürnberg 1893. D. m. W. 1893. S. 1003. — Bucura, Uterus rudiment. cum vagina rudiment. solida mit accessorischem Vorhofafter. Wien. klin. W. 1906. Nr. 33. S. 1007. — Graser, Atresia ani vulvaris. Aerztl. Bezirksverein Erlangen. (Sitz. v. 20. I. 1904.) Münch. m. W. 1904. S. 451. — Pfeifer, Anus vestibularis. Berl. klin. W. 1911. Nr. 26. S. 1181. — Stolper, Ueber Mißbildungen der weibl. Geschlechtsorgane. Wien. klin. Rundsch. 1904. Nr. 15/16, Ref. Münch. m. W. 1904. S. 937. — Porchownik, Anus praeternat. vulvaris. Journ. f. Geb. u. Gynäk. 1910. (Russisch). Ref. Zbl. f. Gynäk. 1911. S. 1447. — Nießner, Neues Operationsverfahren bei Anus vulvovestibularis. Wien. klin. W. 1907. S. 828. — Strauß, Anus vestibularis. Aerztl. Verein in Nürnberg. (Sitz. v. 3. III. 1910.) D. m. W. 1910. S. 1685. — Nikolsky, Operat. Behandlung des Anus vestibularis. Journ. f. Geb. u. Gynäk. 1910. (Russisch). Ref. Zbl. f. Gynäk. 1911. S. 329. — Walravens, Anus vulvaris bei einer 30 jähr. Frau. Journ. de Brux.

Nr. 1. Ref. D. m. W. 1910. S. 140. — Rouffart, Anus vulvaire congénital observé chez une adulte. Bull. de l'acad. roy. de méd. de Belg. 1909. Nr. 11. Ref. Zbl. f. Chir. 1910. S. 950. — Orthmann, Blasengangrän bei Retroflexio uteri grav. incarc. und angeborenem Anus vestibularis. Gesellsch. f. Geb. u. Gynäk. in Berlin. (Sitz. v. 14. VI. 1907.) Zbl. f. Gyn. 1907. S. 1538. — Lanz, Lehrbuch der Chirurgie, herausgeg. v. Wullstein u. Wilms. 1908. II. Bd. 1. Teil. S. 188. — Jacubowitsch, Diagnostik und Therapie der angeborenen Atresie des Afters und des Mastdarms bei den neugeborenen Kindern. Arch. f. Kinderheilk. Bd. 7. 1886. S. 401. — Dieffenbach, Operative Chirurgie. 1845. Bd. I. S. 676.

VII.

AUS DER

CHIRURGISCHEN KLINIK ZU TÜBINGEN.

DIREKTOR: PROF. DR. G. PERTHES.

Ueber aktinomykotische metastasierende Allgemeininfektion.

Von

Privatdozent Dr. **Hans Kolaczek.**

In unserer Vorstellung lebt die Aktinomykose als ein typischer Vertreter einer herdförmigen Erkrankung, die sich, da ihr der Lymphweg für die Ausbreitung verschlossen ist, vom Ort der primären Infektion aus per continuitatem ausbreitet. Bei der an und für sich großen Neigung des aktinomykotischen Krankheitsprozesses zur Ausheilung einerseits und dem Fortkriechen nach der Peripherie andererseits, ist es dann, worauf Israël, der sich bei Erforschung der menschlichen Aktinomykose das Hauptverdienst erworben hat, aufmerksam gemacht hat, in manchen Fällen ganz unmöglich, den Ausgangspunkt der ganzen Erkrankung nachzuweisen. Trotzdem pflegt man seit lange die Aktinomykose einzuteilen nach der Lage der Eintrittspforte und unterscheidet so die Aktinomykose der Mundrachenhöhle, der Lunge, der Darmwege, der Haut.

Während nun die Aktinomykose gerade wegen der oben erwähnten Neigung zu einer nur örtlichen Ausbreitung und zur Ausheilung an und für sich als eine keineswegs sehr bösartige Erkrankung betrachtet wird, gilt das, wie eine 30jährige Erfahrung gelehrt hat, nicht für die Form, wo der Bronchialbaum, die Lunge die Eintrittspforte darstellt.

Es ist deshalb wichtig zu wissen, welchen Anteil die Lungen-Pleuraaktinomykose — diese beiden Formen lassen sich nicht trennen — unter der aktinomykotischen Erkrankung überhaupt hat.

Einen Einblick gewähren die statistischen Aufstellungen von Moosbrugger vom J. 1887, von Illich vom J. 1892, von Thévenot v. J. 1903:

Moosbrugger	73	Fälle,	davon Lungenaktinomykosen	14
Illich	421	„	„ „	58
Thévenot	485	„	„ „	69

Also im Durchschnitt 12—20%, ein immerhin ziemlich gleichmäßiges Resultat bei den verschiedenen Sammlern.

Diese Fälle von Lungen-Pleuraaktinomykose haben eine fast absolut ungünstige Prognose, wie mit erschreckender Deutlichkeit aus einer verdienstvollen Arbeit von Duvau (1902) hervorgeht. Von den 257 Aktinomykosefällen, deren Verlauf und Ausgang der Autor verfolgt hat, betrafen 65 Fälle Brustkorb und Lungen; und von diesen erwiesen sich bei der Nachuntersuchung 57 Fälle als gestorben! Diese ungünstige Prognose der Lungenaktinomykose erklärt sich zunächst aus ihrer schlechten operativen Angreifbarkeit.

Sehr bemerkenswert sind in der Beziehung Untersuchungen von Rütimeyer, der 22 Fälle von primärer Lungenaktinomykose gesammelt hat, darunter 12, von denen genaue Sektionsberichte vorliegen. Das Weiterwuchern der Lungenerkrankung per continuitatem auf die Nachbarschaft, Pleura, Pericard, Thoraxwand, wurde in keinem einzigen Falle vermißt. Nur von einem sehr radikalen Vorgehen ist demnach also ein Erfolg zu erwarten.

Ein energischer Vorkämpfer einer derartigen radikalen operativen Behandlung ist nun in Karewski erstanden. Dieser weist darauf hin, daß die Sektionsfälle für die Frage der Operabilität der Lungenaktinomykose nicht maßgebend seien; denn das seien naturgemäß Spätfälle und tatsächlich ihren anatomischen Verhältnissen nach inoperabel. Dagegen ist die primäre Lungenaktinomykose in ihrem Anfangsstadium im allgemeinen eine örtliche umschriebene Erkrankung und deshalb in diesem Stadium durch chirurgische Maßnahmen wohl zu beseitigen. Die ganze Schwierigkeit liegt nun darin, zu einer Zeit eingreifen zu können, wo das Leiden eben noch in diesem Stadium sich befindet und wo noch keine Metastasen in anderen Organen vorhanden sind.

Wenn ich von dieser letzten und allerdings wichtigsten Bedingung hier zunächst einmal absehe, so ist doch schon die erste Bedingung, die Frühdiagnose, in der Praxis recht schwer zu erfüllen. Denn in ihrem ersten Stadium, wo tatsächlich nur die Lungenherde bestehen, wird die Erkrankung fast nie diagnostiziert. Bei der Vorliebe der Aktinomykose für die unteren Lungenlappen sollten allerdings chronisch sich entwickelnde Verdichtungsherde an der Lungenbasis, die im Röntgenbilde ziemlich intensive Schatten geben, unter allen Umständen den Verdacht auf Aktinomykose nahe legen. Die charakteristischen Drusen oder gar die von E. Finckh beschriebenen baumartigen, mit Drusen besetzten Fibringerinnsel fehlen allerdings zu dieser Zeit meist im Sputum. Höchstens könnten sich bei genauem Suchen schon

grampositive Pilzfäden auffinden lassen. Da in solchen Fällen meist klinisch eine Lungentuberkulose angenommen wird, so könnte allerdings gerade das Fehlen von Tuberkelbacillen und von elastischen Fasern trotz öfterem Nachsehen und Anwendung der Antiforminmethode einen Fingerzeig für das Vorliegen einer andersartigen Affektion, also vor allem der Aktinomykose, bilden. Vielleicht wird also bei Beachtung dieser Punkte in Zukunft eine Frühdiagnose der Lungenaktinomykose doch häufiger als bisher gelingen.

Vorerst müssen wir uns allerdings mit der Tatsache abfinden, daß bisher frühestens die Diagnose „Lungenaktinomykose" fast stets erst gestellt wurde, wenn der Prozeß schon auf die Pleura und die Brustwand übergriff. Das entstehende klinische Bild ist hinreichend bekannt. Im Vordergrund steht eine entzündliche Anschwellung am Brustkorb. Im Verein mit der Anamnese (längere Zeit bestehender Husten, vielleicht mit etwas blutigem Auswurf, pleuritische Schmerzanfälle) muß sie eigentlich zur Diagnose genügen, zumal wenn in der ursprünglich brettharten Konsistenz Erweichungsherde auftreten. Jetzt spätestens soll nach Karewski zum Messer gegriffen und nicht erst noch Spontandurchbruch und Fistelbildung abgewartet werden; denn wertvolle, vielleicht prognostisch entscheidende Wochen gehen sonst verloren. Der operative Eingriff muß nach Karewski so radikal wie möglich sein; die aktinomykotische Lungenerkrankung darf nicht wie ein Absceß behandelt werden, sondern muß wie eine bösartige Neubildung bis an die äußersten Grenzen verfolgt werden. Dies geschieht mit Messer und Paquelin und wird erleichtert durch die stets vorhandene schwartige Verwachsung der Pleurablätter. Zu dieser Forderung eines zielbewußten radikalen Vorgehens war Karewski gekommen durch einen oft zitierten, erfolgreich operierten Fall, bei dem ein faustgroßer Defekt in die befallene Lunge gesetzt werden mußte; es kam zur völligen Ausheilung.

Die Zahl der operativ geheilten Fälle ist noch immer recht klein. In einer auf Veranlassung von Perthes i. J. 1910 erschienenen Arbeit von A. Horn werden nur 9 Fälle zusammengestellt, davon sind 3 nicht einmal sicher. Auch ein in jener Arbeit genau mitgeteilter Fall von Perthes, bei dem im Laufe von 2½ Jahren 5 operative Eingriffe ausgeführt wurden, kann, da zum Schluß der Behandlung noch 2 Fisteln fortbestanden, nur als sehr gebessert, nicht aber als geheilt bezeichnet werden. Dagegen scheint als neuer geheilter Fall hinzuzukommen ein von Lexer operierter Fall, der von W. Bauer ausführlich mitgeteilt wurde. Hier wurde nach ausgiebiger Resektion von 6 Rippen die erkrankte Lungenpartie, die ein schwartig-eitriges Gewebe darstellte, in fingerdicken Scheiben nacheinander abgetragen und schließlich die äußersten Fistelgänge und Granulationen kauterisiert. Trotzdem nach Meinung des Autors wohl sicher nicht radikal operiert wurde, war der Verlauf gut, die Wunde vernarbte, die Aktinomycesdrusen im Auswurf verschwanden.

Das wären also im ganzen 7 oder bestenfalls 10 operativ geheilte Fälle von Lungenaktinomykose, ein verschwindender Prozentsatz aller veröffentlichten Fälle. Und dabei sind sicher sehr viel mehr Fälle von Lungenaktino-

mykose, auch von operierter, nicht veröffentlicht, wohl kaum aber ein sicher geheilter Fall verheimlicht.

Aber selbst ein derartig relativ frühzeitiges radikales operatives Vorgehen im Sinne Karewski's hat nur in einer kleinen Anzahl von Fällen Aussicht auf Erfolg. Davon mußte sich Karewski selbst überzeugen, denn, wenn man von einem weiteren Falle absieht, dessen späteres Schicksal nicht ermittelt werden konnte, so gingen 3 weitere von ihm örtlich radikal operierte Fälle trotz örtlicher Ausheilung zugrunde, davon nur einer infolge Uebergreifens des Lungenprozesses auf die Wirbelsäule. Das beruht auf einer anderen Eigentümlichkeit gerade der Lungenaktinomykose, nämlich ihrer Neigung zur hämatogenen Metastasenbildung. In der Tat scheint gerade die Lungenaktinomykose besonders leicht zum Einbruch in die Blutbahn zu führen. Zwar findet ein derartiger Einbruch in die Blutbahn gelegentlich auch bei aktinomykotischen Erkrankungen anderen Sitzes statt. So hatte gerade in 2 Fällen, die klinisch das Bild der akuten Form der aktinomykotischen Allgemeininfektion, also das Bild der Sepsis bzw. Pyämie boten, die Aktinomykose ihren primären Sitz an anderer Stelle. Es sind das die Fälle von Majocchi und von Zemann.

In dem ersteren Falle hatte eine 26 j. Frau eine aktinomykotische Geschwulst hinter dem Ohr. Binnen 6 Tagen starb sie unter pyämischen Erscheinungen. Bei der Sektion fand sich eine generalisierte Aktinomykose mit vielen Abscessen in der Leber und den Nieren. Den Ausgangspunkt dafür bildete ein Einbruch in die Vena jugularis.

In dem Fall von Zemann ging die akute Allgemeininfektion offenbar von einer primären Darmaktinomykose aus: Eine 40 j. Frau war akut mit Magenschmerzen und Erbrechen erkrankt. Bei der Sektion fanden sich die Tuben und der Dünndarm voll Aktinomykose sowie jauchige Abscesse in Lunge, Leber und Gehirn.

Wenn man also auch die Möglichkeit einer akuten Allgemeininfektion bei Aktinomykose, die binnen wenigen Tagen zum Tode führt — also der Miliartuberkulose klinisch gleichzustellen wäre — zugeben muß, so ist doch gerade bei dieser akuten Form von Aktinomykose der Verdacht nicht ganz von der Hand zu weisen, daß es sich bei diesen Fällen um eine sekundäre Mischinfektion mit Eiterkokken, also um eine ganz gewöhnliche Sepsis oder Pyämie gehandelt habe. Jedenfalls läßt die Unterlassung einer bakteriologisch-kulturellen Untersuchung des Blutes und selbst der metastatischen Abscesse eine derartige Möglichkeit durchaus offen. Auch die Analogie mit der Tuberkulose führt zu einer derartigen Annahme. Denn während bei der Sektion einer Miliartuberkulose die unzähligen tuberkulösen Herde eben nur Hirsekornkröße haben, sind die zahlreichen Abscesse der beiden genannten Fälle ganz erheblich größer, also bei dem gleichfalls langsamen mehr chronischen Charakter aktinomykotischer Gewebsprozesse sicher älter als die nur wenige Tage dauernde akute Erkrankung.

Der gewöhnliche Verlauf der aktinomykotischen hämatogenen Allgemeininfektion scheint eben doch der subakute oder chronische zu sein, wie ihn

die Fälle von primärer Lungenaktinomykose am häufigsten bieten. Denn, wie z. B. auch W r e d e betont, ist die hämatogene Ausbreitung der primären Lungenaktinomykose die Regel, ihr Weiterwuchern ausschließlich per continuitatem nur die Ausnahme. So war von den 12 obengenannten Fällen von R ü t i m e y e r mit primärer Lungenaktinomykose, die zur Sektion gelangten, bei 9 derselben die Erkrankung nicht nur auf die Lungen und die nächste Nachbarschaft beschränkt, sondern hatte auf dem Wege der Metastasenbildung auch das Herz, das paravertebrale Gewebe, die Wirbelsäule — bei den beiden letzteren Herden ist allerdings auch Erkrankung per continuitatem möglich —, die Leber, Nieren, Milz, Hoden, Darm, Gehirn, die allgemeine Körpermuskulatur, sowie Knochen und entfernte Hautbezirke ergriffen. Die Tatsache, daß bei der Lungenaktinomykose der Einbruch in die Blutbahn am häufigsten erfolgt, erklärt sich wohl aus den anatomischen und physiologischen Verhältnissen der Lungen, aus ihrer reichlichen Gefäßversorgung einerseits und der steten Bewegung des Lungengewebes andererseits, die bei einer Arrosion eines Gefäßes ein Hineinpumpen des infektiösen Materials sehr begünstigt. Der Einbruch in eine Pulmonalvene und damit Ausschwemmung in den großen Kreislauf scheint die Regel zu sein, der Einbruch in eine Pulmonalarterie und damit Weiterverbreitung innerhalb der Lunge auf dem Blutwege ist wohl von mehr untergeordneter Bedeutung.

Trotzdem das Bild der m u l t i p l e n m e t a s t a s i e r e n d e n A k t i n o m y k o s e im Anschluß an eine primäre Lungenaktinomykose jetzt keineswegs mehr unbekannt und durch eine ganze Anzahl von Fällen belegt ist, so wirkt es bei der geringen oder ganz fehlenden Erfahrung des einzelnen Beobachters immerhin zunächst überraschend, und häufig bringt erst der mikroskopische Nachweis der Aktinomycesdrusen die Klärung.

Ich bin in der Lage, 2 bisher unveröffentlichte Fälle von diesem bemerkenswerten Krankheitsbilde beizubringen. Der erste stammt aus der chirurgischen Klinik zu Tübingen, als dieselbe noch unter der Leitung S. Exzellenz Herrn Prof. v. B r u n s stand. Die Veröffentlichung dieses Falles, der 4 Jahre zurückliegt, wurde aus äußeren Gründen bis jetzt verschoben. Ich lasse ihn folgen:

1. Julius B., 20 J., Melker aus Horb. Aufgen. 22. XI. 09 bis 5. III. 10.

War angeblich nie ernstlich krank. Seit mehreren Jahren ist er in einem größeren Oekonomiewesen als Melker tätig. Sein jetziges Leiden begann angeblich Ende Juli 1909 mit Husten und Auswurf. Nachträglich gibt der etwas stumpfsinnige Pat. allerdings an, daß er schon seit vorigem Winter gelegentlich etwas Blut im Auswurf bemerkt habe. Anfang August 1909 ging er zum erstenmal zum Arzt, war aber dann noch mehrere Wochen als Melker tätig, bis er am 17. IX. im Bezirkskrankenhause in Herrenberg wegen seines Lungenleidens zur Aufnahme gelangte. Ueber seinen Aufenthalt daselbst meldet ein genauer Arztbericht von Dr. L e c h l e r Folgendes: Obwohl der Pat. mit der Diagnose Lungenleiden eingeliefert wurde, ließ sich der Lungenbefund klinisch nicht als Tuberkulose deuten. Auch die Tuberculininimpfung nach P i r q u e t war negativ. Von einer subkutanen Tuberculininjektion wurde mit Rücksicht auf das anhaltende Fieber abgesehen. Die Temperaturen bewegten sich dauernd

zwischen 38,5 und 39,5, zeigten aber nie hektischen Charakter. Seit der Aufnahme des Pat. entwickelten sich an verschiedenen Körperstellen (Gesicht, beide Arme, l. Bein, Hals) ziemlich rasch wachsende, sehr schmerzhafte Tumoren von Nuß- bis Kinderfaustgröße, die ziemlich bald Neigung zum Durchbruch zeigten. Wartete man diesen ab, so drängten sich blasse, ziemlich derbe Granulationsmassen hervor, und das Ganze fing dann an zu jauchen. Operierte man vor dem Durchbruch, was von dem Arzt 4 mal in Narkose gemacht wurde, so fand man dieselben Massen zwar nicht verjaucht, aber doch schon von reichlichem mißfarbigem Eiter umspült. Die Heilung der ausgekratzten Höhlen erfolgte langsam, aber doch mit leidlich guten Granulationen. In seinem Allgemeinzustand kam der Pat. während dieser Zeit sehr stark herunter. Ein am 4. XI. excidiertes Tumorstück wurde nach dem Tübinger pathologischen Institut zur histologischen Untersuchung geschickt. Die Diagnose lautete „Aktinomykose". Daraufhin wurde der Pat. von Dr. Lechler der hiesigen Klinik überwiesen.

Befund: Temp. 38,1. Puls 112. Stark abgemagert, von blasser Haut- und Gesichtsfarbe. Gebiß und Kiefer intakt. An den verschiedensten Körperstellen sieht man umschriebene herdförmige Erkrankungen der Haut und Unterhaut. Teils sind dieselben operiert und bestehen dann aus Wundhöhlen oder -flächen, die ziemlich schlechte Granulationen zeigen. Die noch nicht operierten Herde zeigen eine blaurote Verfärbung der Haut, die an mehreren Stellen von Fistelöffnungen durchsetzt ist, aus denen sich körniger Eiter entleert. Diese Stellen sind folgende: Auf der r. Wange pfennigstückgroße Infiltration. Auf der r. Halsseite halbhandtellergroße, stark infiltrierte und geschwollene Partie. Am r. Oberarm granulierende Wunde und nach der Achselhöhle zu eine Infiltration. Am l. Oberarm 4 granulierende Wunden, die zum Teil noch stärker secernieren. Am l. Fuß 4 Stellen, teils schon operiert, teils noch Infiltrate (hier soll die äußere Erkrankung begonnen haben). Am r. Bein 3 subkutane Abscesse: Unter der Spina ant. sup., auf der Außenseite des Oberschenkels und dicht oberhalb des Knies. Im r. Kniegelenk Erguß, mit deutlicher Fluktuation und deutlichem Tanzen der Patella. Insgesamt sind das 15 von außen nachweisbare Herde. — Ueber der r. Lunge beträchtliche Dämpfung, vorn unterhalb der 5. Rippe, hinten vom 2. Brustwirbel abwärts, jedoch von verschiedener Dichte. Atemgeräusch teils abgeschwächt, teils von bronchialem Charakter. Die r. Brustseite bleibt bei der Atmung etwas zurück. Ein Röntgenbild der Lunge zeigt eine unregelmäßige fleckige Infiltration in der r. Lunge. — 24. XI. Probepunktion des Abscesses am r. Darmbein mit dicker Kanüle: Es wird dicker, blutiger Eiter entleert, der viel nekrotische Fetzen und mikroskopisch sichere Aktinomycesdrusen enthält. — 26. XI. Operation (Dr. Kolaczek) in Aethernarkose. Die Abscesse und alle übrigen Herde werden incidiert und ausgekratzt, sowohl die fistulösen Infiltrate wie die schon operierten Stellen, wo hinter schlechten Granulationen noch vielfach Aktinomyceseiter mit nekrotischen Fetzen und Drusen gefunden wurde. Sie werden alle tamponiert. Meist wurden ziemlich tief reichende, auch verzweigte Höhlen gefunden. Fester, tamponierender Verband. Pat. bekam von jetzt an Sol. Kalii jodati 10 : 300, 3 mal täglich einen Eßlöffel. — 30. XI. Temp. abgefallen, alle Wunden granulieren gut, Tamponade mit Sublimatgaze. — 15. XII. Es besteht dauernd mäßiges remittierendes Fieber zwischen 37,2 und 39,0. Alle operierten Stellen zeigen ziemlich gute Granulationen. — Allgemeinzustand erscheint gebessert. — 28. XII. In der letzten Zeit ist das Fieber wieder höher geworden, Pulsfrequenz um 120. Am l. Oberschenkel ist neuer und zwar großer, tiefer Herd entstanden. Umfang 44 cm gegen 32 cm auf der r. Seite. Undeutliche Fluktuation in der Tiefe; die Haut ist unverändert, nur etwas ödematös. Ein Röntgenbild zeigt den Femurknochen völlig intakt. Eröffnung in Aethernarkose. Nach stumpfer Durchtrennung des Quadriceps gelangt man auf einen großen buchtigen Absceß, der typischen Aktinomyceseiter enthält. Gründliche Auskratzung. Gegen-

incision am tiefsten Punkte. Drainage. Knochen nirgends frei. — 10. I. 10. Das Fieber ist durch die letzte Operation nicht beeinflußt. Wunde am l. Oberschenkel secerniert ziemlich reichlich. Von den am 26. XI. operierten Stellen sind einige schon abgeheilt, andere zeigen gute Granulation. Neue Herde sind nicht aufgetreten. — 20. I. Lungenbefund unwesentlich verändert. Sputum reichlicher, in demselben Aktinomycesdrusen mikroskopisch nachgewiesen. — 15. II. Temp. in den letzten Tagen auffallend niedriger, Allgemeinbefinden schlechter. Die einzelnen Herde sind teils in Heilung, teils örtlich recidiviert. Unter der Rückenhaut ist ein weiterer kleiner Absceß neu aufgetreten. Appetit sehr schlecht. Pat. stark abgemagert und sehr blaß. — 28. II. Zunehmende Entkräftung. Unstillbare Durchfälle. — 4. III. Pat. elender, Harn frei von Eiweiß. Beklemmungsgefühl, hörbares Rasseln. Ansteigende Temp. — 5. III. Früh morgens 4 Uhr Exitus letalis.

Sektion: Die anatomische Diagnose (pathologisches Institut) lautete: Aktinomykose beider Lungen und Pleuren, besonders der l. Pleura und des r. Unterlappens; aktinomykotische Herde in Leber und Milz, sowie im l. Nierenbecken, von hier aus auf die Niere übergreifend. Aktinomykose des Knochensystems, besonders des 1.—3. Lumbalwirbels mit Bildung eines perinephritischen Abscesses links und Usur der Wirbelkörper. Aktinomykose des r. Schilddrüsenlappens. Multiple aktinomykotische Herde in der Haut. Hypertrophie des r. Ventrikels. Ascites und Pleuritis serofibrinosa.

Nebenbefunde: Keine Tuberkulose der Lungen und Lymphknoten.

Aeußere Besichtigung: Leiche eines 20 j. männlichen Individuums in stark reduciertem Ernährungszustande (Gewicht 40.2 kg), mit blasser Farbe. In der Haut zahlreiche Wunden, zum Teil vernarbt, zum Teil mit flüssigem gelbem Sekret, zum Teil eingetrockneten gelben Borken bedeckt. Fettgewebe völlig geschwunden. In der Bauchhöhle 300 ccm einer mit gelblichen Flocken getrübten, serösen, leicht fadenziehenden Flüssigkeit von hellgrüner Farbe. Leber schneidet mit dem Rippenbogen ab. Magen nicht sichtbar, vom Colon transversum der mittlere Teil, welcher ca. 4 Querfinger breit über dem Nabel steht; Darmschlingen mäßig gebläht, Zwerchfellstand links 4. Intercostalraum, r. 4. Rippe.

Nach Lüftung des Sternums sinken die Lungen zurück, die linke weiter als die rechte. Abstand der Ränder in der Mittellinie 2 Finger breit. Herzbeutel in seiner ganzen Länge und ca. 4 Finger breit sichtbar. L. Lunge nur mit dem Zwerchfell in einem ca. 5 markstückgroßem Bezirk, r. Lunge an der Rückwand und an der Seite mit der Pleura costalis sehr fest verwachsen; Spitze und Unterfläche frei. In beiden Pleurahöhlen ca. 500 ccm einer grünlichen, serösen Flüssigkeit von gleicher Beschaffenheit, nur etwas stärkerem Fibringehalt wie der Ascites.

Gehirn und Rückenmark: Gehirn ohne pathologische Veränderungen. Rückenmark nicht seciert.

Herz- und Blutgefäße: Herzbeutel glatt und spiegelnd. In demselben ca. 100 ccm einer serösen, hellgrünen Flüssigkeit. Herz von entsprechender Größe. L. Ventrikel gut kontrahiert. Der rechte prall mit Blut gefüllt und reichlichem Speckhautgerinnsel. Mitralis eben für 2, Tricuspidalis bequem für 3 Finger durchgängig. Klappenapparat des Herzens intakt, Foramen ovale geschlossen. Muskulatur des l. Ventrikels sehr kräftig, des r. deutlich hypertrophisch. Herzmuskelfleisch von graubrauner Farbe.

Lungen und Halsorgane: L. Lunge: Pleura glatt und spiegelnd. An der Spitze keine Narben. Da wo die beiden Lungenlappen zusammenstoßen, sind die Pleurakanten bedeckt mit feinen grauen Zöttchen. An der Unterfläche, etwa in der Gegend der Milz, ist die Pleura bedeckt mit gelblichen, zunderähnlichen Massen. Das Lungengewebe selbst fühlt sich überall gut lufthaltig an, doch fühlt man ganz diffus über beide Lungen verbreitet hirsekorngroße

Knötchen in das Lungengewebe eingestreut. Beim Einschneiden auf dieselben zeigen sie zum Teil ein gelbliches Aussehen, zum Teil sind sie zentral erweicht und mit gelbem dünnflüssigem Inhalt angefüllt. Das übrige Lungengewebe zeigt glatte Schnittflächen. In den Bronchien leicht geschwellte Schleimhaut, gelbliches, schleimiges, durchscheinendes Sekret, in dem gelbe Körnchen (Aktinomycesdrusen) nachweisbar sind.

R. Lunge: Pleura glatt und spiegelnd, nur zeigt sie in der Gegend der Spitze des Unterlappens dort, wo die Verwachsungen mit der Pleura costalis bestanden, in einem ca. handflächengroßen Bezirk das gleiche zunderähnliche, gelbliche Aussehen wie ein Teil der l. Pleura. Bei genauerer Untersuchung zeigt es sich, daß dies Gewebe auf die Pleura beschränkt ist und sich scharf gegen das darunter liegende Lungengewebe absetzt. Letzteres zeigt in den angrenzenden Partien eine graue Farbe, glatte luftleere Schnittfläche. Von derselben heben sich zahlreiche feinste gelbe Strichelchen und Pünktchen, die die Schnittfläche nicht überragen, deutlich ab. An einer Stelle eine erbsengroße Kaverne mit glatter Wand, die infiltrierte Randzone ca. daumenbreit. Das übrige Lungengewebe zeigt die gleiche Beschaffenheit wie die l. Lunge. Die Bronchial- und Hiluslymphknoten anthrakotisch mit einzelnen grauen Herden und grauen Randpartien; nicht vergrößert. Die trachealen und bronchialen Lymphknoten unten bis zu Walnußgröße geschwollen, von grauem glasigem Aussehen auf der Schnittfläche, die oberen zeigen auf dem Schnitt ein eigentümlich gelbes Aussehen.

Halsorgane: In der Umgebung des r. Schilddrüsenlappens eine weite Fistel nach der Haut zu. Beim Einschneiden zeigt sich, daß der r. Schilddrüsenlappen im oberen Pol von einem gelben, unregelmäßig begrenzten Eiterherd durchsetzt ist. Das gesamte Bindegewebe der r. Halsseite bis in die Gegend der oberen Thoraxapertur ist von schwieligem, gelbem Gewebe durchsetzt, in dem sich zahlreiche eitrige Herde finden. Einer dieser Herde reicht bis dicht unter die Schleimhaut der oberen Trachea. An der Innenseite des Kehldeckels erscheint die Schleimhaut geschwollen, zeigt gleichfalls einen gelblichen Herd von Hirsekorngröße.

Peritoneum ohne Besonderheit. Zeigt nur in der Gegend der mesenterialen Lymphknoten, die bis zu Bohnengröße geschwollen sind, feine, intensiv gelb gefärbte Fleckchen unter der Serosa. — Milz etwa auf das $1\frac{1}{2}$ fache vergrößert, von derber Konsistenz und glatter Oberfläche; auf der gewölbten Seite mehrere gelbe Höcker, welche zum Teil dicht nebeneinander stehen. Die Sektion der Milz wird zunächst bis nach Beendigung der Formalinfixierung verschoben. — Nebennieren zeigen gut ausgebildete Marksubstanz; Rinde ist von grauer Farbe, ziemlich schmal. — L. Niere eingebettet in ein derbes, schwieliges Gewebe, welches nach oben bis zum unteren Pol der Milz, nach unten bis zur Linea reicht. Ureter nicht erweitert. Die ganze Niere deutlich vergrößert. Kapsel gut abziehbar. Oberfläche glatt, am oberen Pol von grauroter Farbe, am unteren Pol von zahlreichen bis erbsengroßen gelben Herden durchsetzt. Beim Durchschneiden zeigt die Niere in ihren oberen Teilen ein normales Verhalten, nach der Mitte zu finden sich unregelmäßig durch das Nierengewebe verstreut intensiv gelb gefärbte, nekrotische Herde. Nach unten zu ist das ganze Nierenbecken ausgefüllt von derbem, schwieligem Gewebe, welches ohne Grenze auf das Nierengewebe übergreift, dasselbe zum großen Teil verdrängend und ersetzend. Nierenbecken und Ureter selber vollständig intakt. R. Niere frei von pathologischen Veränderungen. Harnblase zeigt keine pathologischen Veränderungen. — Magen und Darmkanal frei von makroskopisch wahrnehmbaren pathologischen Veränderungen. — Leber von glatter Oberfläche. Am l. Lappen und vereinzelt auch am r. zahlreiche gelbe Knoten durch die Oberfläche durchscheinend. Dieselben zeigen auf dem Schnitt gleichfalls ein intensiv gelbes Aussehen und setzen sich zum Teil aus mehreren kleineren, ca. hirsekorngroßen, gelblichen Herden zusammen. Das übrige

Lebergewebe zeigt eine glatte Schnittfläche, deutliche Läppchenzeichnung; vereinzelt heben sich auch hier gelbliche Herde in der Tiefe deutlich ab. Gallenblase vollständig leer, zu einem dünnen Schlauch kontrahiert. Pankreas ohne pathologische Veränderungen. Knochensystem nicht untersucht.

Den 2. Fall verdanke ich Herrn Generalarzt Dr. v. B u r k in Ulm, der ihn mir in liebenswürdigster Weise zur Veröffentlichung überlassen hat. Der Fall wurde s. Zt. zum Gegenstand eines Vortrags im ärztlichen Verein in Ulm gemacht, aber nirgends gedruckt. Für die freundliche Ueberlassung des Falles möchte ich Herrn Generalarzt Dr. v. B u r k auch an dieser Stelle meinen besten Dank sagen.

2. Herr F., 51 j. Bierbrauereibesitzer. Mann mit ziemlich reichlichem Fettpolster, kein Trinker, aber starker Raucher. Er hat beruflich viel mit Gerste zu schaffen und hat, wie er auf Befragen angibt, die Angewohnheit, Proben von Gerstenkörnern zu zerbeißen, um ihren Reichtum an Mehl besser beurteilen zu können. Derselbe erkrankte am 9. II. 91 unter den Erscheinungen eines gewöhnlichen Bronchialkatarrhs. Schon 8 Tage später trat in der r. seitlichen Brustwand, in der Gegend der 5., 6. und 7. Rippe Schmerz auf, und bei der Untersuchung fand sich eine mäßige umschriebene Dämpfung und pleuritisches Reiben. Am 2. IV. wurde dem Pat. wegen Verdachtes auf Tuberkulose Kreosot in Kapseln verordnet. Schon jetzt, 2 Monate nach Beginn der Erkrankung, traten auch Schmerzen im l. Unterschenkel in der Wadengegend auf, so daß er das Bein nicht mehr ungehindert gebrauchen konnte. Am 5. V. wurde zum erstenmal eine deutliche Geschwulst in der r. Kniekehle wahrgenommen, die leichte Schmerzen verursachte. Die Geschwulst fühlte sich in der Mitte teigig und fluktuierend an. In der Umgebung war ein harter Rand zu fühlen, der für entzündliche Infiltration in der Umgebung eines Abscesses gehalten wurde. Da diese Härte eine strangartige Ausdehnung hatte, so wurde sie von dem behandelnden Arzt für eine Phlebitis mit Abscedbildung in der Umgebung gehalten. Am 22. V. wurde dann die immer weicher werdende Anschwellung eingeschnitten, wobei sich kein Eiter, sondern nur eine braunrötliche Flüssigkeit entleerte, in der feine, graue Körnchen schwammen. Eine eingeführte Sonde führte in eine Gewebshöhle hinein. Schon vor Eröffnung dieser Geschwulst waren weitere Anschwellungen an verschiedenen Körperstellen aufgetreten: In der r. seitlichen Brustgegend in der Höhe der 5., 6. und 7. Rippe, am l. Arm in der Gegend des Ellbogengelenkes. Am 28. V. trat dann am l. Oberschenkel in seiner Mitte eine weitere Geschwulst auf, welche bald die Ausdehnung einer großen Handfläche erreichte. Diese Anschwellung wurde gespalten, es entleerten sich $^3/_4$ Liter eines übelriechenden Eiters. Eine Incision in die Anschwellung der l. Ellenbogengegend entleerte gleichfalls Eiter. Beide Wundhöhlen wurden mit Jodoformgaze tamponiert. Die Anschwellung an der r. Brustseite war langsam von selbst aufgebrochen, und es entleerte sich aus mehreren Fistelöffnungen blutig-eitrige Flüssigkeit, in der wieder ganz feine Körnchen in großer Menge sich vorfanden. Eben diese Körnchen waren schon bei Eröffnung des Abscesses in der Kniekehle beobachtet worden. Diese Körnchen wurden mit einigen Granulationen der Abscedhöhle zusammen an das pathologisch-anatomische Institut in Tübingen geschickt. Die Untersuchung hier fiel negativ aus, d. h. es konnten nicht die für Aktinomykose charakteristischen Elemente aufgefunden werden. Eine erneute Untersuchung im Tübinger pathologischen Institut vom 23. X. 91 ergab gleichfalls ein negatives Resultat: „Die von Herrn Prof. B a u m g a r t e n selbst vorgenommene Untersuchung hat den klinischen Verdacht auf Aktinomykose nicht bestätigen können."

Da so der Fall bisher nicht genügend geklärt erschien, wurde Herr Professor v. Bruns aus Tübingen zur Konsultation berufen, der, trotzdem die histologische Diagnose bisher nicht gelungen war, doch aus dem klinischen Bild mit Sicherheit die Diagnose auf Aktinomykose stellte. Nach nochmaliger Einsendung einer Eiterprobe an das path. Institut gelang auch jetzt der mikroskopische Nachweis von Aktinomycesdrusen.

Der Pat. erlag nach langem schwerem Leiden und nach wiederholten Incisionen von Abscessen, die noch an verschiedenen Stellen auftraten, seiner Krankheit unter den Erscheinungen der Erschöpfung.

Die Vornahme einer Sektion wurde von den Angehörigen leider nicht gestattet.

Der Mitteilung dieser beiden Fälle möchte ich nichts hinzufügen. Wenn sie auch recht gute Vertreter des besprochenen Krankheitsbildes der multiplen metastasierenden aktinomykotischen Erkrankung nach primärer Lungenaktinomykose sind, so bieten sie doch nicht genügend neue Gesichtspunkte, um eine längere klinische Besprechung zu rechtfertigen. Auf diese kann ich um so eher verzichten, als demnächst in der „Deutschen Chirurgie" die Lieferung über Aktinomykose von Kappis erscheinen wird, der alle in Betracht kommenden Fragen im Zusammenhang behandeln wird.

Literatur.

1) W. Bauer, Chirurgische Behandlung der Lungenaktinomykose. Mitt. Grenzgeb. Bd. 25. S. 135. — 2) Duvan, Thèse de Lyon 1902. — 3. E. Finckh, Ueber aktinomykotische fibrinöse Bronchitis, ein neues Symptom der Lungenaktinomykose. Bruns' Beitr. 41. Bd. S. 676. — 4) Adolf Horn, Beitrag zur operativen Behandlung der Lungenaktinomykose. Diss. Leipzig 1910. — 5) Illich, Beitrag zur Klinik der Aktinomykose. Wien 1892. (Ausführl. Literaturverzeichnis.) — 6) Israël, Klinische Beiträge zur Aktinomykose des Menschen. Berlin 1885. — 7) Karewski, Beitrag zur Lehre von der Aktinomykose der Lunge und des Thorax. Berl. klin. W. 1898. S. 328 f. — 8) Ders., Die chirurgische Behandlung der Lungenaktinomykose. Arch. f. klin. Chir. 84. Bd., S. 403. — 9) Lexer, Lungenaktinomykose. Demonstration auf der 82. Naturforschervers. in Königsberg. Ref. Zbl. f. Chir. 1910. S. 1499. — 10) Majocchi, zit. bei O. Frey, Klinische Beiträge zur Aktinomykose. Bruns' Beitr. Bd. 19 S. 586. — 11) Moosbrugger, Ueber die Aktinomykose des Menschen. Ebenda. Bd. II S. 339. — 12) Rütimeyer, Fall von Lungenaktinomykose. Berl. klin. W. 1889. S. 45 u. 64. — 13) Thévenot, L'actinomycose du poumon et ses manifestations primordiales. Arch. gén. de méd. 1903 p. 3137. — 14) Wrede, Ueber hämatogene Osteomyelitis durch Actinomyces. Chirurgen-Kongreß. Verhandl. 1906. II. S. 419. — 15) Zemann, zit. bei O. Frey. Bruns' Beitr. 19. Bd. S. 586.

VIII.

AUS DER

CHIRURGISCHEN KLINIK ZU GREIFSWALD.

DIREKTOR: PROF. DR. PELS-LEUSDEN.

Zur Frage der Pylorusausschaltung.

Experimentelle Untersuchungen.

Von

Dr. **Fr. H. v. Tappeiner,**
Assistenzarzt.

(Mit 2 Abbildungen.)

In meiner ersten Arbeit über Pylorusausschaltung[1]) habe ich über eine Reihe von Untersuchungen berichtet, die ich zur Bewertung der bis dahin angegebenen Methoden der Pylorusausschaltung unternommen hatte. Ich konnte damals nachweisen, daß, abgesehen natürlich von der Methode von v. Eiselsberg, die bekanntlich in einer vollständigen Querdurchtrennung des präpylorischen Teiles des Magens mit blindem Verschluß beider Enden besteht, alle anderen Verfahren versagen mit Ausnahme der Fascienumschnürung des Pylorus, die von Bogoljuboff und Wilms empfohlen wird. Diese autoplastische Ligatur wird im Gegensatz zu den Fremdkörperligaturen nicht ins Magen- bzw. Duodenallumen abgestoßen, sondern heilt organisch ein und verwächst fest mit der Magenwand. Bei den Vergleichsversuchen mit körperfremdem Material hatte ich mich in dieser ersten Versuchsreihe, ebenso wie die meisten andern Autoren, dicker Seidenfäden bedient, einmal auch eines Metalldrahtes.

In der Zwischenzeit sind nun von Parlavecchio und seinen Anhängern Randisi und Domenici, die dieses schon von Kelling 1900 angegebene, aber etwas in Vergessenheit geratene Verfahren wieder

1) Bruns' Beitr. Bd. 80, S. 408.

neu empfohlen hatten, zahlreiche Mitteilungen erschienen, die den von verschiedener Seite gegen dieses Ligaturverfahren erhobenen Einwand, daß die Fäden die Darmwand zu schnell durchwandern, zu entkräften suchen. Es wird ausdrücklich betont, daß nicht Fäden, sondern kräftige Bändchen zur Umschnürung verwendet werden dürfen, und daß derartige Ligaturen an Ort und Stelle liegen bleiben und nicht ins Lumen abgestoßen werden.

Ich fühlte mich deshalb verpflichtet, eine zweite Versuchsreihe anzustellen, um zu sehen, ob die Dicke des zur Umschnürung verwandten körperfremden Materials einen wesentlichen Einfluß auf die Haltbarkeit der Ligatur auszuüben imstande ist.

Auch gegen die Fascie sind von mehreren Autoren auf Grund klinischer und experimenteller Beobachtungen Bedenken erhoben worden. Bier ist mit ihr unzufrieden, Bircher befürchtet, daß sie sich zu schnell resorbiere und Baggio gibt auf Grund seiner an Hunden vorgenommenen Experimente an, daß er die Fascie zum Teil resorbiert und nekrotisch gefunden habe. Da die Ergebnisse meiner eigenen schon mitgeteilten Versuche sowie die Resultate Nassetti's und die klinischen Beobachtungen von Wilms, Kolb, Röpke u. A., ferner die mit der Fascie im allgemeinen gemachten Erfahrungen dazu in direktem Gegensatz stehen, habe ich nochmals eine Reihe von Versuchen mit Fascienumschnürung vorgenommen. Die von Hoffmann angegebene Modifikation, die Fascie nicht über die intakte Serosa zu legen, sondern sie direkt nach querer Durchtrennung der Serosa und Muscularis auf die Schleimhaut zu legen, erschien mir wertvoll, und habe ich, allerdings nach einer etwas abgeänderten Technik, einige Versuche in dieser Richtung angeschlossen.

Alle anderen in der letzten Zeit veröffentlichten Verfahren des Pylorusverschlusses von Hammesfahr, Biondi, Mertens, Girard, Welter u. A. sind mehr oder weniger zur Modifikation der 3 Hauptmethoden: Der unilateralen Ausschaltung nach v. Eiselsberg, des Ligaturverfahrens und der Einstülpungsmethode. Ausführlicher habe ich alle diese Methoden behandelt in einer demnächst erscheinenden Arbeit in Band IX der Ergebnisse der Chirurgie und Orthopädie. Bei der Wahl des autoplastischen Materials für Umschnürung kommt in der Hauptsache nur die genügende Festigkeit desselben in Betracht. Man kann einen Netzzipfel oder das Ligam. hepatoumbilicale nehmen, sofern es im jeweiligen Fall dieser Eigenschaft genügt, oder einen Streifen aus der Aponeurose des Rectus oder aus der Fascia lata. Das Letztere wäre wohl das Beste, doch hat es den Nachteil, daß man zu seiner Entnahme eine zweite Operationswunde setzen muß. Bei der Verwendung eines Streifens aus der Rectusscheide dagegen schädigt man wieder die Bauchwand, und manchmal hat dieser Streifen auch nicht die nötige, unbedingt erforderliche Zugfestigkeit, woraus sich wohl manche Mißerfolge erklären lassen.

Bei dieser Versuchsreihe bin ich genau so verfahren, wie bei der ersten. Die zur Verwendung kommenden Hunde hatten annähernd gleiche Größe. Immer habe ich die vordere Gastroenterostomie angelegt, isoperistaltisch mit Fixierung des zuführenden Schenkels an der Magenwand. Die Gastroenterostomie wurde in allen Fällen gleich groß angelegt, immer 6 cm lang, was durch eine Zentimetereinteilung auf der dreiteiligen Lichtenberg'schen Klemme, die ich mit Vorliebe verwende, sehr erleichtert wird. Die Präparatentnahme erfolgte in allen Fällen erst mehrere Monate (3—5) nach der Operation, da nur bei langer Beobachtungszeit ein wirklich brauchbarer Aufschluß über den Wert einer Methode zu erwarten ist.

Schwierigkeiten machte die mikroskopische Untersuchung einiger Präparate, bei denen zur Herstellung der Stenose ein kräftiges Bändchen verwendet war, da sich das Mitschneiden des Bandes auf dem Mikrotom als unmöglich erwies. Ich habe mir so geholfen, daß ich nach Härtung des Präparates dieses quer durchschnitt und aus der einen Hälfte, die zur Untersuchung verarbeitet werden sollte, das Band vor der Einbettung in Paraffin entfernte, was ohne Schwierigkeiten gelang, da das Hineinwachsen von Gewebe in die Maschen des Bandes noch nicht sehr intensiv erfolgt war.

Eine nachträgliche Verengerung der Gastroenterostomie konnte ich nicht konstatieren. Auch fand ich niemals ein Ulcus pepticum an der Stelle der Gastroenterostomie oder weiter unten im Jejunum. Allerdings habe ich bei der Anlegung der Gastroenterostomie stets auf sorgfältige Adaption der Schleimhauträndер geachtet, wenn auch von manchen Chirurgen darauf kein zu großes Gewicht gelegt wird. Eine Atrophie der durch den Aponeurosenring oder das Band zusammengedrückten Schichten habe ich nicht beobachten können, auch nicht an der Schleimhaut. Zu große Kraft bei der Umschnürung darf nicht angewandt werden, da die Ernährung der umschnürten Wand erhalten bleiben muß. Bei Verwendung von Fascie kommt überdies noch dazu, daß, wie Kolb nachgewiesen hat, eine sekundäre Schrumpfung eintritt; diese Schrumpfung ist aber nicht sehr beträchtlich, und irgendwelche schädlichen Folgen erwachsen daraus nicht. Im Gegenteil wird durch sie eher die Stenose erhöht, was aber, da die Schrumpfung erst allmählich eintritt, keine Störung in der Ernährung der verengten Partie zur Folge hat, da diese sich inzwischen den veränderten Verhältnissen anpassen kann.

I. Versuche mit der Bändchenligatur nach Parlavecchio.

Zur Ligatur habe ich 1 cm breite und 1,5 mm dicke Baumwollbänder verwendet, die vor dem Gebrauch ½ Stunde lang in reinem Wasser gekocht wurden. Das Ligam. hepatogastricum und hepatocolicum wurde auf eine kurze Strecke an gegenüberliegenden Punkten dicht am Magen abgelöst und dann das Band an der zu ligierenden Stelle hinter dem Magen durchgezogen und unter mäßigem Zug so zum Ring geschlossen, daß sich die freien Enden etwas deckten. Die Enden wurden mit 4—6 Knopfnähten am Ring befestigt und so am Zurückweichen verhindert. Das Fixieren des fertigen Ringes an der Magenwand ist unnötig. Er

hält sich durch seine Spannung unverrückbar an Ort und Stelle von selbst. Bei 2 Hunden wurde diese Ligatur über die intakte Serosa angelegt und auch keine Uebernähung gemacht. In 2 anderen Versuchen wurde die Ligatur noch mit einigen Lembertnähten eingestülpt, um sie wenigstens auf der Vorderseite mit Serosa zu bedecken und so Verwachsungen zu vermeiden.

Hoffmann rät, die Ligaturen nicht auf die Serosa, sondern direkt auf die Schleimhaut zu legen und durchtrennt zu diesem Zweck die Serosa und Muscularis an der zu ligierenden Stelle senkrecht zur Längsachse des Magens, wenn möglich auf der Vorder- und Rückseite. Nach Anlegen der Ligatur wird Muscularis und Serosa wieder vereinigt, wodurch man leichter und sicherer als durch das Uebernähen der über die Serosa angelegten Umschnürung eine exakte Serosabedeckung erhält. Noch bequemer läßt sich meiner Ansicht nach das Schleimhautrohr von einem Längsschnitt auf der Vorderseite des Magens freilegen, besonders dann, wenn der Magen in der Gegend des Pylorus durch perigastrische Verwachsungen fixiert ist. Ich gehe analog dem Biondi'schen Verfahren so vor, daß ich in der Mitte der Vorderseite des Magens mit einem 4—5 cm langen Schnitt, der vom Pylorus cardialwärts zieht, Serosa und Muscularis durchtrenne und von dieser Incision aus das Schleimhautrohr, ohne es selbst zu eröffnen, allseitig auslöse, was meist leicht durch stumpfes Abschieben der Muscularis ohne nennenswerte Blutung gelingt. Um das so freigelegte Schleimhautrohr wird die Ligatur, wie oben beschrieben, angelegt und dann Muscularis und Serosa wieder vereinigt.

Bei der Pylorusausschaltung nach Biondi wird das vom Längsschnitt aus freigelegte Schleimhautrohr nicht mit einer einfachen Ligatur umschnürt, sondern zwischen 2 Ligaturen auf eine Strecke von einigen Zentimetern herausgeschnitten.

Versuchsprotokolle.

Hund 1. Operation 24. V. 13. Pylorus durch Baumwollband verschlossen ohne Uebernähung. Vordere Gastroenterostomie. Das Tier erholte sich schnell von dem Eingriff, brach aber noch mehrere Tage nach der Operation mehrmals. Auch zeigte sich in seinem ganzen Verhalten, daß es öfters, auch noch Wochen nach der Operation, besonders nach der Nahrungsaufnahme Schmerzen hatte (Präparatentnahme am 13. X. 13, fast 5 Monate nach der Operation). Der Pylorus fühlt sich wie ein dicker Tumor an und ist in mächtige Schwielen eingebettet. Verwachsungen mit der Leber und Netz. An einer Stelle zwischen Leber und Pylorus findet sich ein ganz kleiner eingedickter Absceß. Es zeigt sich, daß der Pylorus fest verschlossen ist und kein Tropfen Wasser auch bei starkem Druck auf den Magen durch ihn hindurchtritt. Eine mitteldicke Sonde läßt sich vom Magen aus nur mit Mühe ins Duodenum schieben. Die Bändchenligatur liegt zwischen der etwas narbig aussehenden Muskulatur und den perigastrischen Schwielen. Mikroskopisch findet sich die Muskulatur kleinzellig infiltriert. Das das Bändchen umgebende schwielige Bindegewebe ist sehr zellreich und vielfach finden sich Leukocytenanhäufungen.

In diesem Versuch wurde der Pylorus also verschlossen und die Bändchenligatur unverändert vorgefunden; außerdem aber auch eine durch den Reiz des dicken Fremdkörpers hervorgerufene mächtige perigastrische Schwielenbildung und Verwachsungen mit Netz und Leber.

Hund 2. Operation 14. V. 13. Pylorus durch Baumwollband verschlossen ohne Uebernähung. Vordere Gastroenterostomie. Das Tier überstand die Operation gut und zeigte in seinem Verhalten nichts Besonderes. — Präparatentnahme 4. X. 13 (also fast 5 Monate nach der Operation). Der Pylorus ist fest mit der Umgebung, insbesondere Leber und Netz verwachsen. Es bestehen ausgedehnte perigastritische und periduodenale Adhäsionen. Die Schwielenbildung ist nicht

ganz so stark, wie bei Hund 1, aber auch sehr beträchtlich. Der Pylorus ist verschlossen: auch bei Füllung des Magens mit Wasser unter hohem Druck fließt nichts aus. Eine dünne Sonde läßt sich durchschieben, das Baumwollband liegt unverändert als fester Ring in Narbengewebe eingebettet. Mikroskopisch findet sich wieder kleinzellige Infiltration der Muskulatur und sehr zellreiches Bindegewebe.

Auch in diesem Versuch ist also die Ligatur nicht ins Lumen durchgewandert, sondern an Ort und Stelle geblieben und hat den Pylorus fest verschlossen. Aber auch hier ist es durch sie zu starker perigastrischer Entzündung mit Schwielenbildung gekommen.

Hund 3. Operation 14. V. 13. Pylorus durch Baumwollband verschlossen mit Uebernähung. Vordere Gastroenterostomie. Verlauf nach der Operation sehr gut. Das Tier unterschied sich in seinem Verhalten nicht von einem normalen. — Präparatentnahme 4. X. 13 (fast 5 Monate nach der Operation). Es finden sich ziemlich starke flächenhafte Verwachsungen des oberen Randes des Pylorus und des Uebergangs zur kleinen Kurvatur mit der Leber und narbige Verkürzung des Lig. hepatoduodenale. Die Vorderfläche des Pylorus ist glatt, von spiegelnder Serosa überzogen. Die Uebernähungsnähte sind als feine glatte Narbenzüge noch zu erkennen. Der Pylorus fühlt sich sehr derb und hart an, und der versenkte Ring ist nur undeutlich zu palpieren. Beim Herauspräparieren des Magens findet sich an der Hinterwand des Pylorus, also da, wo keine Uebernähung stattgefunden hatte, ziemlich derbes Schwielengewebe und die stark eingedickten Reste eines kleinen Abscesses. Der Pylorus erweist sich als undurchgängig für Flüssigkeit, eine Sonde läßt sich zwischen den Falten der eng zusammengedrückten Schleimhaut durchschieben. Mikroskopisch findet sich wieder eine starke kleinzellige Infiltration der Muskulatur, bedeutende Bindegewebsvermehrung und stellenweise Anhäufungen von Leukocyten.

Hund 4. Operation 16. V. 13. Pylorus durch breites Baumwollband verschlossen mit Uebernähung. Vordere Gastroenterostomie. Verlauf reaktionslos. Der Hund erkrankte einige Zeit nach der Operation sehr schwer an Staupe, erholte sich aber nach mehreren Wochen. — Präparatentnahme 4. X. 13 (4½ Monate nach der Operation). Der obere Rand des Pylorus ist mit der Leber flächenhaft verwachsen. An einer Stelle ist auch ein Netzzipfel adhärent. Die Vorderfläche des Pylorus ist mit Serosa überzogen, auch an der Hinterseite ist die Schwielenbildung diesmal nicht so ausgedehnt (es waren in diesem Fall auch an der Hinterseite einige Uebernähungsnähte angelegt worden), immerhin ist der Pylorus durch Adhäsionen hier ziemlich fest fixiert.

Das ligierende Band ist nicht deutlich durchzutasten. Der Pylorus fühlt sich wie ein derber Tumor an. Flüssigkeit geht tropfenweise durch ihn durch, eine Sonde läßt sich durchschieben. Die Gastroenterostomieöffnung ist nicht verengt. Auf dem Querdurchschnitt durch die Stenosenstelle sieht man die zusammengedrückte in Falten gelegte Schleimhaut, über ihr die mehr bindegewebig aussehende Muskulatur, dann kommt die dicke Ligatur und um diese nochmals eine Schicht Muskulatur bzw. Bindegewebe (infolge der die Muskulatur mitfassenden Uebernähung) und zuletzt die verdickte Serosa (Fig. 1). Mikroskopisch wieder dasselbe Bild; starke Bindegewebswucherung mit kleinzelliger Infiltration.

In diesen beiden letzten Versuchen wurde der Pylorus also fast vollkommen verschlossen gefunden. Aber trotz der Uebernähung bestanden feste Verwachsungen mit der Leber und dem Netz, sowie perigastritische Schwielenbildung, die auf den Reiz des derben Fremdkörpers zurückgeführt werden müssen.

Hund 5. Operation 4. VII. 13. Das Schleimhautrohr des Antrum pyloricum wird von einem Längsschnitt auf der Vorderseite des Magens freigelegt, herauspräpariert und mit der Bändchenligatur verschlossen. Schluß der Muscularis und Serosa durch fortlaufende Naht. Vordere Gastroenterostomie. Postoperativer Verlauf ohne Besonderheiten. Der Hund war munter, hatte nor-

male Freßlust. — Präparatentnahme 4. XI. 13 (4 Monate nach der Operation). Auf der Vorderseite des Pylorus findet sich an einer kleinen Stelle eine flächenhafte Netzadhäsion, sonst bestehen keine Verwachsungen. Der Pylorus fühlt sich sehr derb und massig an, am stärksten an der stenosierten Stelle. Die Bändchenligatur ist durch die schwielig verdickte Wand des Magens nicht sicher durchzufühlen. Durch den Pylorus läßt sich eine mitteldicke Sonde gut durchschieben, beim Füllen des Magens mit Wasser läuft auch bei stärkerem Druck nur tropfenweise etwas aus dem Duodenum. Die Gastroenterostomie ist weit. Auf dem Querdurchschnitt sieht man die eng zusammengedrückte Schleimhaut, direkt auf ihr den Bandring und dann eine dicke Schicht Muscularis und schwieliges Bindegewebe, besonders auf der Vorderseite des Magens. — Mikroskopisch ist die Muskulatur von Bindegewebszügen stark durchsetzt. Kleinzellige Infiltration aller Schichten.

Fig. 1.

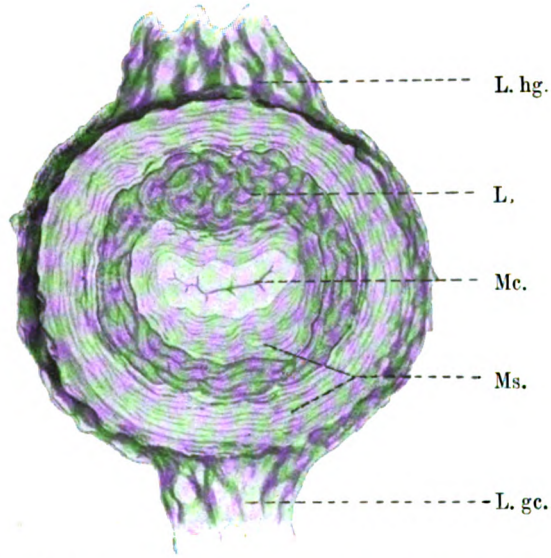

Pylorusverschluß mit Ligatur aus breitem Baumwollband. Querschnitt durch die stenosierte Stelle. Lupenvergrößerung 2½ fach.
L. hg. Ansatz des Lig. hepatogastr., L. gc. der des Lig. gastrocol. Mc. die in enge Falten gelegte Schleimhaut. L. Baumwollband, das scheinbar mitten in der Muscularis liegt, was durch die die Muscularis mitfassenden Uebernähungsnähte bedingt ist. Die Serosa, die zwischen innerer Muscularisschicht und der Ligatur sich finden müßte, ist bindegewebig mit der Muscularis verschmolzen.

Hund 6. Operation 20. VII. 13. Das Schleimhautrohr wird genau wie bei Hund 5 freigelegt und verschlossen. Naht der durchtrennten Magenwandschichten fortlaufend. Vordere Gastroenterostomie. In den folgenden Wochen erfolgte hier und da Erbrechen, das aber später aufhörte. Sonst reaktionsloser Verlauf. — Präparatentnahme 4. XI. 13 (3½ Monate nach der Operation). An einer Stelle, die dem distalen Ende des Schnittes in der vorderen Magenwand entspricht, ist die Leber adhärent: sonst keine Verwachsungen und glatter Serosaüberzug. Die stenosierte Stelle ist zu einem mächtigen harten Tumor geworden. Die Gastroenterostomie ist weit. Flüssigkeit läuft bei Druck auf den mit Wasser stark gefüllten Magen in langsamer Tropfenfolge aus dem Duodenum ab, eine Sonde läßt sich durch den Pylorus durchschieben. Auf dem Querdurchschnitt durch die stenosierte Stelle findet man dasselbe Bild wie es bei dem Versuch 5 beschrieben ist. Auch hier ist die Bändchenligatur von derbem schwieligem Gewebe umgeben.

In diesen beiden Versuchen wurde also der Pylorus gut verschlossen gefunden, aber auch die primäre submuskuläre Anlegung der Bändchenligatur hat die Bildung derber Schwielen nicht verhindern können, wenn sie auch bei dieser Technik nicht ganz so stark war als in den anderen Versuchen. Ich würde wegen der Gefahr dieser Schwielenbildung, die unter Umständen auch zu Schmerzanfällen Veranlassung geben kann, dieses Verfahren der Bändchenligatur beim Menschen anzuwenden, nicht für sehr ratsam halten.

Bei der Verwendung von dünneren und schmäleren Bändern wird naturgemäß auch die Schwielenbildung geringer sein, dafür wächst aber wieder die Gefahr des Durchwanderns durch die Magenwand, was ja gerade durch die Verwendung kräftiger und breiter Bänder verhindert werden soll.

Baggio hat bei seinen Tierversuchen ein ähnliches Resultat mit der Bändchenligatur erhalten. Auch er fand, daß sie zwar nicht durch den Magen durchwandern, sondern in der Tiefe der Wand eingebettet bleiben, daß aber dabei eine lebhafte Bindegewebswucherung an der Oberfläche eintritt und zahlreiche Verwachsungen mit den benachbarten Organen entstehen.

II. Versuche mit der Methode von Biondi.

Hund 7. Operation 1. VI. 13. Längsschnitt in der Mitte der Vorderwand des Magens 5 cm lang vom Pylorus aufwärts. Freilegen des Schleimhautrohres, das herausgelöst wird und mit zwei 4 cm voneinander entfernt liegenden Ligaturen abgeschnürt wird. Das zwischen diesen Ligaturen befindliche, fast 4 cm lange Stück wird knapp an den Ligaturen durchgeschnitten und entfernt. Darauf wird mit einer dreischichtigen Naht die durchtrennte Muscularis und Serosa wieder vereinigt und in die durch die Exstirpation des Schleimhautrohrstückes entstandene Lücke hineingestülpt; dabei faßt die tiefste Nahtreihe die Muskulatur der Hinterwand des Magens noch ausgiebig mit. Dadurch wird der präpylorische Magenteil in einen derben festen Strang umgewandelt. — Vordere Gastroenterostomie. Reaktionsloser Verlauf. — Der Hund zeigte dauernd vollständig normales Verhalten. — Präparatentnahme 4. XI. 13 (5 Monate nach der Operation). Es finden sich keinerlei Verwachsungen an der operierten Stelle. Der präpylorische Magenteil ist zu einem kurzen harten, kleinfingerdicken Strang umgewandelt. Bei der Füllung des Magens mit Wasser fließt kein Tropfen aus dem Duodenum. Weder vom Magen noch vom Duodenum aus kann man eine Sonde durch den Strang hindurchschieben. Bei der Untersuchung am aufgeschnittenen Magen und Duodenum zeigt sich, daß die Schleimhaut beiderseits vollkommen blind verschlossen ist und beide sind voneinander durch einen ca. 2,5 cm langen, aus glatter Muskulatur und Bindegewebe bestehenden Strang getrennt. Auch bei der mikroskopischen Untersuchung finden sich in diesem Strang keine Schleimhautbestandteile.

Hund 8. Operation 2. VI. 13. Das Schleimhautrohr wird genau so wie bei Hund 7 freigelegt und nach Anlegung der Ligaturen exstirpiert. Naht der Magenwandschichten wie oben beschrieben. Vordere Gastroenterostomie. Aus dem postoperativen Verlauf ist nichts Besonderes zu erwähnen. — Präparatentnahme 4. XI. 13 (5 Monate nach der Operation). Verwachsungen an der operierten Stelle sind nicht vorhanden, am Peritoneum parietale ist an einer Stelle Netz adhärent. Der Uebergang vom Magen zum Pylorus wird durch einen 3 cm langen derben, kleinfingerdicken Strang gebildet, der von glatter Serosa überzogen ist. Die äußerste Naht ist kaum noch zu erkennen. Aus dem mit Wasser gefüllten Magen fließt auch bei Druck nichts durch den Pylorus aus. Eine Verbindung zwischen Magen und Duodenum besteht nicht mehr. Die Schleimhautsäcke enden beiderseits blind und sind durch die geraffte Muscularis fast 3 cm weit von einander entfernt.

In diesen beiden Versuchen wurde also mit dem Verfahren von Biondi ein tadelloser dauernder Verschluß des Magens und so eine sichere Ausschaltung des Pylorus und Duodenums erreicht. Nach den Angaben Biondi's ist der Erfolg am Menschen ebenso sicher. Das Herauspräparieren des Schleimhautrohres gelingt in der normalen Magendarmwand stets ohne besondere Schwierigkeit und ohne wesentliche Blutung meistenteils durch stumpfes Abschieben. Bei entzündeter Wand wird man allerdings etwas mehr Mühe haben, es empfiehlt sich deshalb, sich gegebenenfalls weit genug von der erkrankten Partie entfernt zu halten. In Fällen, wo man sich wegen ausgedehnter entzündlicher Veränderung der Magenwand nicht ganz im Gesunden halten kann, würde ich von der Verwendung dieses Verfahrens abraten. Sonst aber erhält man mit ihm sichere und dauernde Resultate. Die Methode, die schnell und einfach auszuführen ist, und die, wenn man zum Durchtrennen der Schleimhaut sich des Thermokauters bedient, auch als praktisch aseptisch bezeichnet werden kann, erscheint mir wert, größere Verbreitung zu finden.

III. Versuche mit der autoplastischen Ligatur (Fascie).

Zur Ligatur habe ich immer das feste Gewebe der Linea alba selbst benützt und niemals Schwierigkeiten bei der Entnahme oder zu geringen Zugfestigkeit gehabt. Der Verschluß der Bauchdecken in der Mittellinie gestaltet sich nach Entfernung der Linea alba dann genau so, wie bei einem Schnitt, der in der Längsrichtung durch einen Rectus geführt hat. Es gelingt leicht, Streifen von 1—1½ cm Breite zu schneiden, und so breit müssen sie mindestens sein, da sie sich leicht etwas einrollen und dann zu schmal werden. Diese Streifen habe ich dann ebenso wie die Baumwollbändchen verwendet. Sie wurden nach Ablösung des Lig. hepatogastricum und hepatocolicum 1—2 mal um die Stelle, wo die Stenose geschaffen werden soll, unter mäßig kräftigem Zug herumgewickelt. Die Enden werden mit ein paar Stichen an den so gebildeten Aponeurosenring selbst fixiert. Man kann die Enden auch erst einmal verschlingen und dann fixieren, doch ist dies nicht nötig. Sie zu einem richtigen Knoten zu schlingen, empfiehlt sich nicht, da der Knopf durch sein Vorspringen störend wirkt.

Hund 9. Operation 17. V. 13. Ligatur mit Aponeurose ohne Uebernähung. Vordere Gastroenterostomie. Verlauf nach der Operation vollkommen normal. Es trat niemals Erbrechen ein. — Präparatentnahme 4. X. 13 (4½ Monate nach der Operation). Pylorus ist mit zarten flächenhaften Adhäsionen an die Leber fixiert. Der nicht adhärente Teil ist mit glatter Serosa überzogen. Auch die Hinterfläche des Pylorus ist mit Serosa überzogen, durch die man den fast 1 cm breiten Aponeurosenstreifen durchschimmern sieht. Gastroenterostomie weit. Durch den Pylorus fließt in den Magen eingefülltes Wasser auch bei Druck nicht aus.

Hund 10. Operation 19. V. 13. Ligatur mit Aponeurose ohne Uebernähung. Vordere Gastroenterostomie. Verhalten des Hundes nach der Operation ohne Besonderheiten. — Präparatentnahme 4. X. 13 (4½ Monate nach der Operation). Es finden sich ganz zarte Verwachsungen der Operationsstelle mit einem Leberlappen, sonst ist der Aponeurosenring überall von Serosa überzogen. Der Pylorus fühlt sich kaum verdickt an, der Aponeurosenring schimmert als weißer Streifen durch den Serosaüberzug durch. Wasser fließt bei starkem Druck auf den gefüllten Magen nur in spärlichen Tropfen aus dem Duodenum. Eine feine Sonde läßt sich durch die Stenose durchschieben.

In diesen beiden Versuchen haben sich, wenn auch nur ganz geringe Verwachsungen der umgelegten Aponeurose mit der Umgebung gebildet. Die frei gebliebenen Teile sind von Serosa überzogen. Auf dem Querdurchschnitt durch die stenosierte Stelle sieht man die in dichte Falten gelegte Schleimhaut, darüber die Muscularis und dann den Aponeurosenring,

der nicht in die Muscularis eingeschnitten hat. Von der ursprünglich noch zwischen ihm und der Muscularis gelegenen Serosa ist nichts mehr zu erkennen. Die mikroskopische Untersuchung beider Präparate ergibt, daß die Aponeurose am Leben geblieben ist. Ihre Kerne sind ausgezeichnet gefärbt und ganz regelmäßig gestaltet. In der Umgebung des Ringes sieht man spärliches Bindegewebe, das mit einzelnen Fasern zwischen die Bündel der Aponeurose eindringt. Der funktionelle Verschluß des Pylorus war vollkommen ausreichend.

Hund 11. Operation 26. V. 13. Ligatur durch Aponeurosenstreif mit Uebernähung. Vordere Gastroenterostomie. Postoperativer Verlauf ganz normal. — Präparatentnahme 13. X. 13 (fast 5 Monate nach der Operation). Es finden sich keinerlei Verwachsungen an der Operationsstelle. Pylorus fühlt sich etwas dicker und fester an als bei den beiden vorherbeschriebenen Versuchen. — Die Uebernähungsnähte sind von Serosa überzogen. Wasser läuft bei starkem Druck tropfenweise durch den Pylorus. Die Sonde läßt sich in diesem Fall nur mit Mühe durch die Stenose durchschieben. Gastroenterostomie unverändert weit (Fig. 2).

Fig. 2.

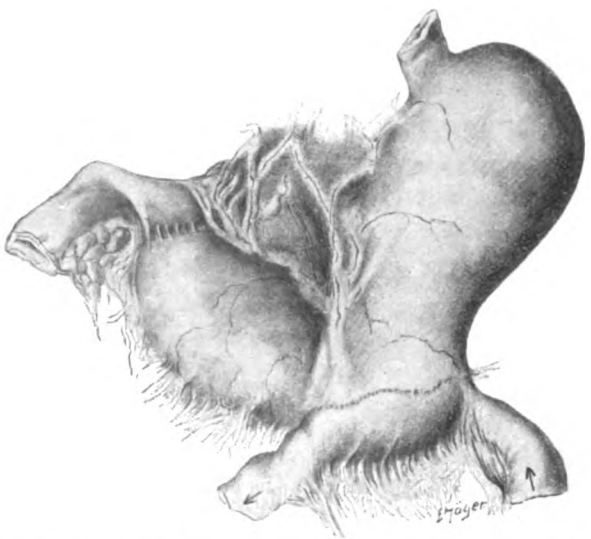

Pylorusausschaltung mit einem Aponeurosenstreifen und Uebernähung. 5 Monate nach der Operation. Die tief eingezogene Stenose ist sehr gut zu erkennen. Die Uebernähungsnähte treten als kleine Falten scharf hervor.

Hund 12. Operation 11. V. 13. Ligatur durch Aponeurosenstreifen mit Uebernähung. Vordere Gastroenterostomie. Nach der Operation dauernd normales Verhalten bis zur Erkrankung an Staupe (8. VI. 13). — Exitus an Staupe 13. VI. 13. — Präparatentnahme 1 Monat nach der Operation. An einer Stelle der Uebernähung ist ein feiner Netzzipfel adhärent. Die Uebernähungsnähte sind noch nicht vollständig von Serosa überzogen und an der Hinterseite des Magens sieht man die Aponeurose noch an einer kleinen Stelle freiliegen. Der Pylorus ist als gleichmäßiger, mäßig derber Wulst zu fühlen. Wasser läuft bei starkem Druck tropfenweise durch den Pylorus. Die Sonde läßt sich in diesem Falle etwas leichter durch die Stenose durchschieben, doch ist die Verengerung immer noch genügend, um den Durchtritt von Flüssigkeit bei geringem Druck vollständig zu verhindern. Gastroenterostomieöffnung nicht verengt.

Auch in diesen beiden Fällen hat der umgelegte Aponeurosenstreifen seinen Zweck erfüllt und einen guten Verschluß des Magens erzeugt. In Betracht kommende Verwachsungen

haben sich nicht gebildet. Auf dem Querdurchschnitt durch die stenosierte Stelle sieht man die Fascie mitten in Muskulatur liegen (infolge der die Muskulatur mitfassenden Uebernähung). Mikroskopisch läßt sich nachweisen, daß die Aponeurose vollständig eingeheilt ist. Nekrotische Partien konnte ich nicht finden. Die Kerne haben normales Aussehen und sind gut gefärbt. Es finden sich keinerlei Anzeichen, daß die Aponeurose oder Teile von ihr einem Degenerationsprozeß verfallen wären.

Hund 13. Operation 21. VII. 13. Pylorusverschluß durch Aponeurosenstreifen direkt auf die Mucosa. Das Schleimhautrohr wird in derselben Weise, wie es oben bei Hund 5 beschrieben wurde, freigelegt und mit dem Aponeurosenband umschnürt. Vordere Gastroenterostomie. Postoperativer Verlauf ohne Besonderheiten. — Präparatentnahme 4. XI. 13 (3½ Monate nach der Operation). Die stenosierte Stelle ist etwas eingezogen und fühlt sich etwas derber an als das angrenzende Duodenum. Es finden sich keinerlei Adhäsionen an der Operationsnarbe Die Nähte sind noch deutlich zu sehen, aber vollständig in glatte Serosa eingebettet. Gastroenterostomie weit. Durch den Pylorus fließt nur bei sehr starkem Druck auf den mit Wasser gefüllten Magen Flüssigkeit tropfenweise aus dem Pylorus aus. Eine Sonde läßt sich durchschieben.

Hund 14. Operation 22. VII. 13. Pylorusverschluß durch Aponeurosenstreifen direkt auf die Mucosa genau wie bei Hund 13. Vordere Gastroenterostomie. Der Hund zeigte sich nach der Operation in keiner Weise in seinem Verhalten verändert. — Präparatentnahme 4. XI. 13 (3½ Monate nach der Operation). Die stenosierte Stelle ist deutlich zu erkennen unf fühlt sich etwas härter an als der normale Darm. Es bestehen keinerlei Verwachsungen. Die Nähte sind von Serosa glatt überzogen. Gastroenterostomie weit. Flüssigkeit geht bei stärkerem Druck auf den gefüllten Magen in langsamer Tropfenfolge durch die Stenose durch. Die Sonde läßt sich durchschieben. Auf dem durch die stenosierte Partie geführten Querschnitt sieht man in beiden Präparaten die in enge Falten gedrückte Schleimhaut von dem Aponeurosenring umgeben, der seinerseits wieder von unveränderter Muskulatur umgeben ist. Die mikroskopische Untersuchung beweist auch hier, daß die Aponeurose am Leben geblieben und fest mit der Umgebung verwachsen ist.

Auch bei dieser Technik der submuskulären Fascien- bzw. Aponeurosenumschnürung gelingt es also, guten Verschluß mit lebender Einheilung des umschnürenden Ringes zu erzielen. Auch Nassetti hält auf Grund seiner Tierversuche die Fascie für sehr brauchbar, da sie innig mit dem Gewebe verwächst und sich nicht abstößt.

Zusammenfassung.

Ich glaube auf Grund meiner Versuche sagen zu können, daß Zweifel an der Brauchbarkeit der Fascie bzw. Aponeurose zur Herstellung von Strikturen nicht berechtigt sind. Dagegen halte ich die Verwendung breiter und dicker Fremdkörperligaturen, wie ich schon ausgeführt habe, nicht für ratsam. Versieht man den strikturierenden Aponeurosenring noch mit einer einwandsfreien Serosabekleidung, so entstehen auch keine Verwachsungen. Schwielenbildung konnte ich in keinem Falle beobachten. Was die Haltbarkeit und Dauerhaftigkeit der erzeugten Stenose betrifft, so kann man wohl sagen, daß zu ihrer Prüfung der Hundedarm sehr geeignet ist, der ein den menschlichen weit übertreffendes Regenerationsvermögen besitzt. Da der Hundepylorus sich mit umgeschnürten Aponeurosenstreifen eng genug und dauernd stenosieren läßt, so läßt sich dies auch vom menschlichen erwarten, und klinische Beobachtungen haben diese Annahme auch bestätigt.

Literatur.

1) Baggio, Sul' esclusione del piloro coi metodi constrittivi. Clin. chir. Bd. 21. 5. p. 1055. (Ref. Zbl. f. Chir. und Grenzgeb. Bd. II. H. 11. S. 574.) — 2) Bier, Duodenalulcus. Verhandl. D. Gesellsch. f. Chir. 1913. — 3) Biondi, Sistematico esclusione pilorico con processo operativo personale nella gastrodigiunostomia per malatie benigne gastriche. Arch. de Atti della Soc. Ital. di chirurg. 1911. 14. (Ref. Hildebrands Jahresber. f. Chir. 1911. S. 414.) — 4) Ders., Esclusione del piloro. Ital. Chir. Kongr. 1912. — 5) Bircher, Zur Pylorusexklusion. Zbl. f. Chir. 1913. 40. Nr. 40. S. 1547. — 6) Bogoljuboff, Ueber Unterbindung des Darms. Experim. Untersuchung. Arch. f. klin. Chir. Bd. 84. S. 608 und Bd. 85. S. 972 — 7) Ders., Bildung einer künstlichen Darmstriktur mittelst der autoplastischen Methode. Ebenda. Bd. 98. H. 2. S. 315. — 8) Dominici, Die Darmausschaltung mit dem Verfahren von Parlavecchio. D. Ztschr. f. Chir. Bd. 118. S. 399. — 9) v. Eiselsberg, Zur unilateralen Pylorusausschaltung. Wien. klin. W. 1910. Nr. 2. S. 44 und Verhandl. D. Ges. f. Chir. 1912. — 10) Hoffmann, Zur Technik der Pylorusausschaltung. Zbl. f. Chir. 40. Nr. 34. S. 1331. 1913. — 11) Kelling, Studien zur Chirurgie des Magens. Arch. f. klin. Chir. Bd. 62. S. 1 u. 288. — 12) Kirschner, Der gegenwärtige Stand und die nächsten Aussichten der autoplastischen freien Fascienübertragung. Bruns' Beitr. Bd. 86. H. 1. S. 5. — 13) Kolb, Unsere Dauerresultate bei der Umschnürung des Pylorus mit Netz und Fascie. Verh. D. Ges. f. Chir. 1913. — 14) Ders., Ueber unsere Dauerresultate bei der Pylorusumschnürung mittelst Fascie, Ligamentum teres hepatis und Netz nach Wilms als Ersatz der unilateralen Pylorusausschaltung. Münch. m. W. 1913. Nr. 43. S. 2400. — 15) Ders., Ueber die Schrumpfung der frei transplantierten Fascie und die Bedeutung derselben bei plastischen Operationen und die Umschnürung des Darms. (Experimentelle Untersuchung.) D. Ztschr. f. Chir. Bd. 125. S. 398. — 16) Ders., Ueber die Ersatzmethoden der unilateralen Pylorusausschaltung: Pylorusumschnürung mittels Fascie, Ligamentum teres hepatis und Netz nach Wilms. Bruns' Beitr. Bd. 88. H. 1 S. 1. — 17) Nassetti, Esclusione del piloro con bandelette libere aponeurotiche e tendinee. Clin. chir. Bd. 21 Nr. 5. p. 1075. (Ref. Zbl. f. Chir. und ihre Grenzgeb. Bd. II. H. 9. S. 465.) — 18) Olivae Paganelli, L'esclusione del piloro col metodo Parlavecchio. La clin. chir. XX. Nr. 9. 1912. — 19) Parlavecchio, Nuovo Methodo per l'esclusione del piloro. Policlinico. soz. prat. 17. 17. 1910. — 20) Ders., Exclusion pylorique par ruban et non par lacet. Presse med. Jg. 21. Nr. 31. p. 341. (Ref. Zbl. f. Chir. und ihre Grenzgeb. Bd. II. H. 3. S. 138.) — 21) Ders., Pylorusausschaltung mittels Schnur und nicht mittels Fadens. Zbl. f. Chir. 40. Nr. 9. S. 299. 1913. — 22) Ders., Risultati dei primi sei casi di esclusione pilorica nel mio metodo. Ital. Chir. Congr. 1912. — 23) Porta, Silvio, Die Pylorusausschaltung nach Biondi. D. Ztschr. f. Chir. Bd. 125. H. 5/6. S. 511. — 24) Ders., L'esclusione pilorica alla Biondi. La clin. chir. XX. p. 2156. 1912. — 25) Randisi, L'esclusione del piloro col metodo del Parlavecchio. Ebenda. 1910. Nr. 12. (Ref. Zbl. f. Chir. 1911. Nr. 14. S. 523.) — 26) Ders., Quattro casi di esclusione del piloro operati con successo col metodo del Parlavecchio. Ibid. 1912. Nr. 10. p. 1880. (Ref. Zbl. f. Chir. 40. Nr. 15. S. 569). — 27) Roepke, Ueber Pylorusausschaltung mittels Fascienstreifen bei Ulcus duodeni et pylori. 85. Vers. deutscher Naturf. u. Aerzte. Wien 1913. — 28) Siegel, Zur Technik der Pylorusausschaltung. Mittelrheinische Chir.-Ver. 16. Nov. 1912. (Ref. Zbl. f. Chir. 1913 Nr. 3. S. 93). — 29) v. Tappeiner, Zur Frage der Pylorusausschaltung. Experim. Untersuchungen. Bruns' Beitr. Bd. 80. H. 2 S. 108. — 30) Ders., Die Pylorusausschaltung. Ihre Indikation und Technik. Erg. d. Chir. u. Orthop. Bd. IX. — 31) Wilms, Umschnürung und Verschluß des Pylorus durch Fascienstreifen. D. m. W. 1912. Nr. 3.

IX.

AUS DER

CHIRURGISCHEN KLINIK ZU PRAG.

VORSTAND: PROF. DR. SCHLOFFER.

Ueber Recidivhernien.

Von

Dr. **Richard Welzel,**
Assistent der Klinik.

(Mit 6 Abbildungen.)

Wie aus den Zusammenstellungen über die Erfolge der Hernienoperationen zu entnehmen ist, sind die Dauerresultate der verschiedenen Methoden der Radikaloperation recht erfreuliche, doch ergeben die Statistiken immerhin eine gewisse Zahl von Recidiven, die bald früher, bald später nach der Operation aufgetreten sind. Wenn auch solche Recidive, insbesondere nach der Operation von Leistenhernien, nur nach einem kleinen Bruchteile (wenige Prozente) der Operationen eintreten, so kann ihre Zahl dennoch mit Rücksicht auf die enorme Zahl der Hernienoperationen, die seit Jahren von den Chirurgen aller Länder gemacht werden, keine ganz geringe sein. Es ist deshalb verwunderlich, daß in der umfangreichen Literatur über Hernien den Recidiven derselben fast ausschließlich nur in bezug auf die Häufigkeit ihres Vorkommens, sonst aber nur wenig Beachtung geschenkt wird. Ich habe, soweit ich die Literatur nachsehen konnte, nur einige wenige Angaben über Recidivhernien finden können, die auf die Therapie der Rückfallbrüche Bezug haben. Ueber das sonstige Wesen der Recidivhernien, über ihre Entstehung und vornehmlich über die Anatomie derselben finden sich nur spärliche Aufzeichnungen.

Bassini[1]) hat sich als erster mit den Ursachen der Recidivhernien beschäftigt und Nachlassen tiefer Nähte, Dünnheit und Schlaffheit der

1) Arch. f. klin. Chir. Bd. 40. S. 437.

Bauchdecken, eventuelle Fehler in der Ausführung wie z. B. Nichtexstirpation des Bruchsackes oder allzufrühes Aufstehen der Patienten nach der Operation angeschuldigt. In einem Falle von bilateralem Recidiv, das er operativ beseitigte, verweist er auch auf den Ort, wo das Recidiv aufgetreten war; er fand den Bruchsack durch eine kleine Oeffnung austretend, die durch Ablösen eines Teiles der Narbe entstanden war, welche den Musculus obliquus internus, transversus und die Fascia verticalis Cooperi an dem hinteren Rande des Poupart'schen Bandes vereinigte, und zwar, wie Bassini annimmt, wahrscheinlich wegen Nachlassens der tiefen Nähte und vielleicht auch wegen Fehlern in der Ausführung der Operation. Bassini hatte in diesem Falle zur Naht Catgut verwendet und hält es nicht für ausgeschlossen, daß eine oder zwei tiefe Nähte ihren Zweck verfehlt hatten.

Ueber die Behandlung von Recidivhernien finden sich nur wenige Berichte.

C. Beck[1]) wandte bei einem Recidiv nach Bassini'scher Radikaloperation eine eigenartige Weise der Verlagerung an, indem er das untere Drittel des Musculus rectus aus seiner Umgebung loslöste, nach unten umlegte und an das Poupart'sche Band fixierte. Auf dieser neugebildeten Muskelplatte wurde der Samenstrang gelagert, der am Rectus entstandene Defekt durch Nähte geschlossen. Beck will mit dieser Methode in zwei Fällen guten Erfolg erzielt haben.

Zesas[2]) berichtet über eine Inguinalhernie, die zweimal recidivierte und bei der zum Verschluß der ziemlich breiten Bruchlücke ein größerer der Tibia eines frisch getöteten Kaninchens entnommener Periostlappen verwendet und auf die durch Geldbeutelnaht verkleinerte Bruchpforte sowie an die angrenzenden Gewebe befestigt wurde. Aus einer weiteren Publikation Zesas'[3]) erfahren wir, daß dieser Pat. nach 1½ Jahren noch recidivfrei war. „Der Erfolg war ein vorzüglicher, die Operationsgegend ließ sich in ihrer Tiefe fest und straff anfühlen." Zesas empfiehlt übrigens statt der mühsamen Gewinnung des Periostes von der tierischen Tibia dieses der Tibia des Pat. selbst zu entnehmen, ein Verfahren, das von ihm seither auch bei Hernien mit großen Bruchpforten immer mit gutem Erfolg angewendet wurde.

R. F. Morris[4]) schlägt vor, bei Recidiv eines Bruches eine Darmschlinge in die Bruchpforte einzulagern, durch Nähte zu fixieren und einheilen zu lassen. Er hatte nämlich beobachtet, daß bei einem Hunde nach dem Aufgehen einer Laparotomiewunde eine sich hervordrängende Darmschlinge außerordentlich feste Verwachsungen mit dem Peritoneum eingegangen war. Der Vorschlag ist wenig einladend und kann keinen Anspruch auf Nachahmung erheben.

In diesen Publikationen ist der Hauptwert vornehmlich auf die Technik der Operation gelegt, wenig oder gar nicht berücksichtigt dabei sind die anatomischen Verhältnisse, die bei der Operation vorgefunden wurden. Auch umfassen diese Arbeiten immer nur einige

1) C. Beck, A new operation for inguinal hernia. (Med. News 1899, Sept. 16). Ref. Zbl. f. Chir. 1900. S. 208.

2) Zesas, Zur Radikaloperation der Hernien. Zbl. f. Chir. 1888. S. 126.

3) Zbl. f. Chir. 1912. S. 462.

4) Ref. Zbl. f. Chir. 1890. S. 376.

wenige Fälle von Recidivhernien. Erst Pólya[1]) hat auf dem deutschen Chirurgenkongreß 1912 über eine größere Zahl von Recidivhernien nach der Bassini'schen Radikaloperation berichtet; er hat bei der Operation dieser Fälle die anatomischen Verhältnisse studiert und konnte die folgenden verschiedenen Befunde konstatieren:

a) Zwischen Muskulatur und Lig. Pouparti bestanden überhaupt keine Verwachsungen, die Aponeurose war normal.

b) Die Muskulatur war mit dem Lig. Pouparti verwachsen, aber papierdünn, so daß sie ebenso wie der durch ein dünnes Narbengewebe ausgefüllte Defekt der Aponeurose des Musculus obliquus externus durch den intra-abdominellen Druck diffus vorgewölbt wurde.

c) Die Muskulatur war nur im medialsten Winkel angewachsen und auch hier papierdünn. Die Aponeurose war intakt.

d) Die Muskulatur war mit dem Poupart'schen Bande verwachsen, nur im medialsten Winkel des Leistenkanales bestand eine Lücke, durch welche der Bruchsack ausgetreten war.

e) Der Leistenkanal war gut verschlossen, die Recidive traten zwischen Leistenband und querem Schambeinast heraus.

f) In drei Fällen, wo eine Eiterung vorausging, war eine große durch Narbengewebe ausgefüllte Diastase einerseits zwischen den Rändern der aufgeschlitzten Aponeurose, andererseits zwischen Muskulatur und dem Lig. Pouparti.

Als Ursachen der Recidive fand Pólya unvollkommenen Verschluß des Leistenkanales oder bei gutem Verschluß desselben Zerrung des Poupart'schen Bandes nach oben oder Eiterung mit hochgradiger Zerstörung der musculoaponeurotischen Gebilde des Leistenkanales. Ein unvollkommener Verschluß des Leistenkanales und hiemit das Auftreten von Recidiven wird nach Pólya besonders durch zwei Momente begünstigt. Erstens Verwendung eines schnell resorbierbaren Nahtmateriales und zweitens Mangel an genügendem, festem und widerstandsfähigem Material in der Umgebung der Bruchpforte zum Verschluß derselben.

Ich verfüge über eine namhafte Zahl von Recidivhernien — meist nach Leistenhernienoperationen — die in den Jahren 1903 bis 1911 an der Innsbrucker chirurgischen Klinik des Herrn Prof. Schloffer zur Beobachtung kamen.

Es war ursprünglich in Aussicht genommen, daß über diese Fälle der ehemalige Assistent der Innsbrucker Klinik und nachmalige Professor für Chirurgie in Lima, Dr. F. A. Suter berichten sollte. Suter hatte es übernommen, um die Zahl der einschlägigen Beobachtungen zu vermehren, an alle während vieler Jahre an der Innsbrucker Klinik operierten Hernien zu schreiben und auch sonst Umfrage nach Recidivhernien zu pflegen. Es ist auf diese Weise bei dem an und für sich schon reichen Hernienmaterial der Innsbrucker Klinik tatsächlich gelungen, eine ganze Anzahl von Fällen ausfindig zu machen; bei diesen wurde zum größeren Teil die Recidivoperation von Suter selbst ausgeführt. Für die ihm überwiesene Publikation dieser Fälle hatte Suter genaue, mit instruktiven Zeich-

1) Verh. D. Ges. f. Chir. 1912. S. 302.

nungen versehene Krankengeschichten geführt. Sein früher Tod ließ jedoch die Arbeit nicht zur Vollendung kommen.

Suter's Aufzeichnungen wurden mir nach dessem Tode von Herrn Prof. Schloffer zur weiteren Bearbeitung übergeben. Sie betreffen 45 bis zum Abgang Suter's von der Innsbrucker Klinik im Jahre 1908 operierte Fälle. Dazu kommen noch 22 weitere Fälle aus den Jahren 1908 bis 1911 aus der Innsbrucker Klinik und 10 Fälle der Prager Klinik aus den Jahren 1912 und 1913. Im ganzen verfüge ich also über 77 Fälle von Recidivhernien, wobei allerdings bemerkt sei, daß ich die Prager Fälle wohl in bezug auf die anatomischen Befunde, der Kürze der seit der Operation verflossenen Zeit wegen aber bezüglich der Frage des Operationserfolges nicht heranziehen kann. Ueber die 67 Fälle der Innsbrucker Klinik hat Herr Prof. Schloffer auf der Wiener Naturforscherversammlung bereits kurz berichtet.

Von meinen 77 Fällen betrifft der größte Teil Recidive nach der Bassini'schen Radikaloperation. Dies erklärt sich daraus, daß bis zur Uebernahme der Innsbrucker Klinik durch Herrn Prof. Schloffer daselbst ausschließlich die Bassini-Methode geübt wurde. Ein geringerer Teil unserer Fälle betrifft Recidive nach der Wölfler'schen Radikaloperation, welche erst seit 1903 neben der Bassini'schen Methode prinzipiell Anwendung fand. Nur ein Fall betrifft ein Recidiv nach der Kocher'schen Invaginationsmethode, den Rest bilden die Fälle von Cruralhernienrecidiven, die Recidive nach ursprünglichem atypischen Verschluß und die Pseudorecidive. Unter den Prager Fällen sind 3 Recidive nach der Wölfler'schen Radikaloperation. 1 Fall betraf ein Recidiv nach der Kocher'schen Invaginationsmethode, die übrigen waren Bassinirecidive. Die uns zu Gebote stehenden Fälle verteilen sich folgendermaßen:

64 Recidive bei männlichen Leistenhernien.
2 Recidive bei weiblichen Leistenhernien.
5 Doppelrecidive bei männlichen Leistenhernien.
2 Recidive bei Cruralhernien, davon ein Fall von zweimaligem Recidiv.
4 Pseudorecidive.

Dem Geschlecht nach betreffen 70 Fälle Männer und 7 Fälle Weiber.

Wir wollen zunächst die inguinalen Recidive bei Männern betrachten, und zwar je nachdem ob Bassini, Wölfler, Kocher oder atypischer Verschluß gemacht worden war, und dabei folgende 4 Punkte besonders ins Auge fassen.

1. Die Beschaffenheit der Muskulatur und ihr Lageverhältnis zum Poupart'schen Band, an das sie bei der Radikaloperation fixiert worden war.
2. Ort, Größe und Zahl der Bruchlücken.
3. Die Stelle, an der der Samenstrang austrat.
4. Beschaffenheit des Recidivbruchsackes und seine Lagebeziehung zum Samenstrang.

A. Recidive bei männlichen Leistenhernien.

1. Recidive nach der Bassini'schen Radikaloperation.

Die Bassini'sche Radikaloperation verfolgt bekanntlich den Zweck, den schrägen Verlauf des Leistenkanales durch die Bauchwand, der durch die Hernie verloren gegangen ist, wieder herzustellen, indem eine hintere muskuläre Wand des Leistenkanales gebildet wird. Nach Spaltung der Aponeurose des Musculus obliquus externus und Freilegung des ganzen Leistenkanales wird der Bruchsack vom Samenstrang isoliert und so hoch als möglich abgetragen. Dann wird der Samenstrang von allem ihm anhaftenden Fett befreit und nach oben und außen in den lateralen Wundwinkel verlagert, hierauf der freie untere Rand des Musculus obliquus internus und transversus und die Fascia transversalis mit einer Reihe von Seidenknopfnähten an die Rückfläche des Ligamentum Pouparti angeheftet, wobei die medialsten Nähte das Periost am Schambein mitfassen. Am oberen lateralen Rande muß für den Durchtritt des Samenstranges genügend Raum gelassen werden. Auf diese Weise wird die Austrittstelle des Samenstranges aus der Bauchhöhle etwa um 1 cm weiter lateralwärts verlagert. In die medialsten Nähte soll auch der äußere Rand des Musc. rectus abdominis mit aufgenommen werden, falls dies ohne zu starke Spannung möglich ist; zwischen Poupart'schem Bande und Muskulatur darf keine Lücke bestehen bleiben. Auf diese neugebildete, hintere Wand des Leistenkanales wird der Samenstrang gelagert und durch Naht der gespaltenen Aponeurose die vordere Wand des Kanales wiederhergestellt. Die Naht der Aponeurose ist nur so weit nach unten auszuführen, daß für den Samenstrang genügend Raum bleibt und keine Schnürung desselben erfolgt. Durch die Bassini'sche Operation wird also eine muskuläre hintere Wand des Leistenkanales gebildet und durch die Verlagerung des Samenstranges innerer und äußerer Leistenring räumlich voneinander getrennt.

Die Bassini'sche Methode ist im allgemeinen immer leicht auszuführen und zeitigt gute Erfolge, wenn die Muskulatur kräftig und der zu überbrückende Defekt nicht zu groß ist. Dagegen sind die Aussichten für ein gutes Dauerresultat schon ein wenig in Frage gestellt, wenn eine schwache, dünne Muskulatur vorliegt oder der freie Rand des Obl. int. soweit vom Lig. Pouparti entfernt ist, daß die Naht unter stärkerer Spannung steht. Solche Fälle sind es wahrscheinlich, die die Entstehung von Recidiven besonders begünstigen.

Wir haben im ganzen 41 Fälle von Recidiven nach der Bassini'schen Radikaloperation.

In 7 Fällen haben die Bassininähte überhaupt nicht gehalten, der Musculus obliquus int. war aus seiner Verbindung mit dem Lig. Pouparti vollständig losgelöst, stand mit diesem im Bereich des Leistenkanales nirgends

in Verbindung und war vollständig nach oben zurückgewichen (s. Fig. 1). Der freie Rand des Musc. obl. int. zeigte in allen diesen Fällen narbige Veränderungen, seine untersten Bündel waren manchmal sehr derb und rein fibrös.

Der Musc. obl. int. begrenzte mit dem Lig. Pouparti eine längliche, ovale Oeffnung, aus der Bruchsack und Samenstrang gemeinsam austraten. Meist waren Recidivbruchsack und Samenstrang sowohl untereinander, als mit der Umgebung ziemlich innig verwachsen. In allen 6 Fällen war der Recidivbruchsack wohlausgebildet, entweder diffus oder nur stellenweise verdickt und stets ohne adhärentem Inhalte.

In solchen Fällen von mißlungener Obliquusnaht waren die Bruchlücken ziemlich weit, dementsprechend auch die Bruchsäcke auffallend groß und breitbasig. Wir finden Ausstülpungen des Bauchfelles von 6, ja selbst 12 cm Länge. In den Fällen, in denen der Samenstrang keine Verwachsungen an der neuen Durchtrittstelle eingegangen war, befand sich der Bruchsack ober demselben, hat demnach die oberen Partien der Lücke zum Durchtritt benützt, in einem Falle aber, in dem der Samenstrang festgewachsen war, lag der Bruchsack an unterster Stelle.

Fig. 1.

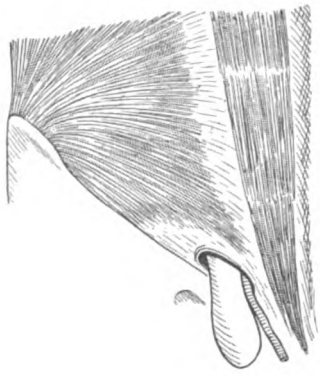

Fig. 2.

In diesen Fällen, bei denen die Bassini nähte überhaupt nicht gehalten hatten, die demnach bei der Recidivoperation Verhältnisse aufwiesen, ähnlich denen einer frischen Hernie, muß man annehmen, daß es bald nach der Operation wahrscheinlich infolge forcierter Anwendung der Bauchpresse — unruhiges Verhalten der Patienten, Erbrechen, Husten — zum Durchschneiden einzelner Muskelnähte oder Ausreißen derselben vor erfolgter Heilung gekommen ist. Dadurch war die bei der Operation geschaffene Verbindung des Musc. obl. int. mit dem Lig. Pouparti aufgehoben, der Muskel zog sich wiederum nach oben zurück. So war die Bedingung für die Entstehung eines Recidivs gegeben.

In 20 Fällen (s. Fig. 2) war die Muskulatur von der Durchtrittsstelle des lateral verlagerten Samenstranges angefangen bis zum medialen Winkel

mit dem Lig. Pouparti fest und innig verwachsen. Der Obliquus bildete eine starke Platte, die nur in wenigen Fällen vorwiegend muskulär, in den meisten dagegen als fibrös-muskulös oder rein fibrös beschrieben ist. Immer aber war die Stelle der hinteren Kanalnaht so derb und widerstandsfähig, daß sie dem intraabdominellen Druck nur wenig oder gar nicht nachgegeben hatte. Der Samenstrang trat im lateralen Winkel aus, also dort, wo er bei der ersten Operation hin verlagert worden war; aber die Lücke zwischen Musc. obl. int. und P o u p a r t'schem Bande, durch die er hindurchtrat, hatte eine Vergrößerung erfahren, so daß sich das Peritoneum neben dem Samenstrang leicht hervorstülpen konnte. Die Bruchpforten waren in diesen Fällen mehr rundlich, von derben Rändern eingefaßt und für höchstens einen Finger passierbar. In der Mehrzahl dieser Fälle fand sich die Lücke unter dem Samenstrang, nur in zwei Fällen war sie über diesem gelegen. Nur einige Male bildete das Peritoneum eine kleine halbkugelige Vorwölbung, meistens aber war ein wohlausgebildeter Bruchsack vorhanden von länglicher Gestalt, in seinem blinden Ende birnförmig verbreitert und von zarter Wand.

Zur Erklärung solcher Recidive möchte ich annehmen, daß der Samenstrang entweder bei der früheren Operation nicht hoch genug nach oben verlagert worden war; die oberste Naht des Musc. obl. int. gleich unter dem Samenstrange wurde a priori zu tief angelegt, und somit die Durchtrittsöffnung für den Samenstrang zu weit gelassen. Die zweite Möglichkeit ist, daß es im Bereich der gleich unter dem Samenstrang angelegten Naht zu einem Zurückweichen des Muskels infolge Einreißens bzw. Durchschneidens der obersten Naht in den ersten Tagen nach der Operation gekommen war. In dem einen wie in dem anderen Falle wäre im Bereich des Samenstranges eine Dehiszenz zwischen Musc. obl. int. und Ligamentum inguinale zurückgeblieben, in der sich das Peritoneum von neuem ausstülpen konnte. Schließlich dürfen wir hier auch noch der Vermutung Raum geben, daß selbst bei richtig ausgeführter Naht ein zu lang gelassener hochstehender Bruchsackstumpf sich allmählich von innen heraus wieder einen neuen Weg am Samenstrang vorbei nach außen bahnen kann.

In 9 Fällen (s. Fig. 3) war die Muskulatur mit dem Lig. Pouparti fest verwachsen, nur im medialsten Winkel fand sich eine Dehiszenz zwischen Muskel und Ansatzstelle des Leistenbandes, aus welcher der Recidivbruchsack hervortrat. Die B a s s i n i - Platte war derb fibrös und äußerst widerstandsfähig. Die Bruchlücken waren von rundlicher Gestalt und klein, nur für höchstens einen Finger durchgängig, und Mangels jeglicher Muskelsubstanz von fasciösen, scharfen Rändern eingefaßt. Der Bruchsack war in diesen Fällen stets gut ausgebildet von Fingerhut- bis Walnußgröße.

Für das Zustandekommen der Dehiszenz in solchen Fällen dürften unter anderem die anatomischen Verhältnisse des Musc. obl. int. eine Rolle spielen. Die Fasern dieses Muskels gehen gegen die Mittellinie zu in

eine Aponeurose über, die sich in ein vorderes und ein hinteres Blatt scheidet. Diese beiden Blätter bilden die Grundlage für die Rectusscheide und vereinigen sich jenseits des Rectus in der Linea alba. Das hintere Blatt erstreckt sich aber nicht bis zur Symphyse, sondern endigt schon ziemlich weit ober dieser in der Linea semicircularis Douglasi. Das vordere Blatt dagegen reicht bis zur Symphyse und bildet ober derselben lateral vom Rectusrand den sehnigen Anteil des Musc. obl. int., der infolge des Wegfalles des hinteren Blattes und wegen des lockeren Gefüges seiner Fasern schon an und für sich kein sehr widerstandsfähiges Gewebe darstellt. Die Schwäche dieser Region läßt es nun begreiflich erscheinen, daß es nach erfolgter Naht bei forcierter Anwendung der Bauchpresse sehr leicht zu einem Auseinanderweichen der locker gefügten Fasern der Internusaponeurose kommt. — In manchen Fällen mag eine derartige Lücke auch infolge unge-

Fig. 3.

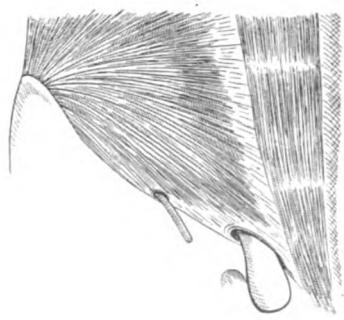

Fig. 4.

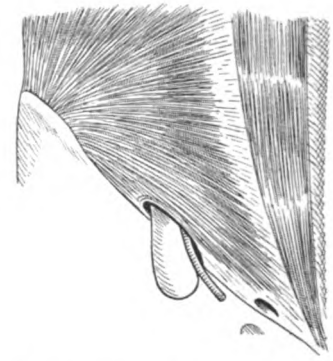

nügender Naht von allem Anfang an zurückgeblieben sein. Wird nämlich der Musc. obl. int. am Ligamentum Pouparti bis zum Tuberculum pubicum durch Naht fixiert, so wird dadurch der sehnige Anteil des Muskels mit nach unten gezogen und dem Schambeinhöcker sowie dem Lig. Collesi genähert, so daß zunächst der Verschluß der Pforte hier ein exakter zu sein scheint. Der freie untere Rand des sehnigen Anteils des Musc. obl. int. wird durch die Obliquusnaht angespannt und legt sich eng an das Lig. reflexum Collesi an, so daß man mit dem Auge den in der Tat daselbst bestehenden Spalt nicht gewahr wird. Versucht man aber hier mit dem Finger einzudringen, so kann man die Beobachtung machen, daß dies oft auffallend leicht gelingt. Wird nun bei der B.'schen Radikaloperation der Musc. obl. int. ans Lig. Pouparti bis zum Tuberculum pubic. angenäht, auf die Verhältnisse medial vom Tub. pub. aber nicht geachtet, so läßt das Zustandekommen eines Recidivs im untersten Winkel sich wohl infolge dieser Unterlassung erklären, speziell dann, wenn die unterste Naht, die nach B a s s i n i auch den äußeren Rand des Musc. rectus mitfassen soll, entweder gar nicht oder vielleicht nur in unzulänglicher Weise ausgeführt wurde.

In 5 Fällen (s. Fig. 4) fanden sich zwei Bruchlücken vor; die Muskulatur war hier nur in der Mitte ans Lig. Pouparti angewachsen, meist ganz fibrös verändert und sehr derb. Nur in einem Falle war sie dünn und wölbte sich bei Anwendung der Bauchpresse diffus vor. Im medialsten Winkel bestand keine Verwachsung der Muskulatur mit dem Leistenband, hier fand sich eine in allen Fällen für die Fingerspitze durchgängige Lücke. Die zweite ebenfalls nur für einen Finger passierbar, war im lateralen Winkel an der Durchtrittsstelle des Samenstranges. Beide Lücken trennte der am Lig. Pouparti festgewachsene Teil der Bassini platte. Nur einmal fanden sich auch zwei wohlausgebildete Bruchsäcke vor (der laterale fingerhut- und der mediale kleinhühnereigroß), in einem Falle war kein ausgesprochener Bruchsack da, das Peritoneum bildete im Bereich der beiden Lücken nur flache Vorwölbungen, in zwei Fällen trat der Bruchsack durch die laterale Lücke beim Samenstrang aus, in einem Falle in der medialen Lücke.

2. Recidive nach der Wölfler'schen Radikaloperation.

Wölfler[1]) hat bekanntlich im Mai 1888, ohne von Bassini's Methode etwas zu wissen, ein dieser ähnliches Verfahren zur radikalen Operation des Leistenbruches zu üben begonnen, das dem Wesen nach darin bestand, daß nach Isolierung und Resektion des Bruchsackes der Samenstrang in seiner Lage belassen und die Bruchpforte durch schichtweise Annähung des Musculus obliquus internus und des ausgiebig nach außen verzogenen Musculus rectus (nach eventueller Spaltung der Rectusscheide) verschlossen wurde. Wölfler hat damals auch den Versuch gemacht, den Leistenkanal gänzlich zu beseitigen, indem er nach Auslösen des Hodens aus dem Scrotum diesen mit dem Funiculus spermaticus ober der Symphyse zwischen beiden Musculi recti herausleitete. Da sich aber dabei sehr bald Blutergüsse um Hoden und Samenstrang, Atrophie, ja einmal selbst Gangrän des Hodens einstellte, so hat Wölfler diesen Akt seiner Methode sehr bald wieder aufgegeben und dies auch durch seinen Assistenten v. Frey[2]) bekannt geben lassen.

Die Wölfler'sche Methode erfuhr im Laufe der Zeit eine Abänderung, indem man jetzt den Musc. rectus nach ausgiebiger Spaltung seiner Scheide hervorholt und statt der schichtweisen Vernähung alle Muskel auf einmal ans Lig. Pouparti fixiert. Dieses Verfahren hat sich sehr gut bewährt, die Dauerresultate sind zufriedenstellend, Recidive treten, wie aus dem Bericht von Hilgenreiner[3]) hervorgeht, in 7,1% der Fälle auf.

1) Wölfler, Zur Radikaloperation des freien Leistenbruchs. Bruns' Beitr. Festschrift gewidmet Th. Billroth. Ref. Zbl. f. Chir. 1893. S. 493.

2) R. v. Frey, Zur Radikaloperation der Brüche. Ref. Zbl. f. Chir. 1893. S. 495.

3) Hilgenreiner, Bericht über 828 operativ behandelte Hernien. Bruns' Beitr. 1904. S. 373.

Unter den von uns gesammelten Recidivhernien nach Leistenbruchoperationen sind 16, bei denen das Recidiv im Anschlusse an die Wölfler'sche Radikaloperation aufgetreten ist. Die bei der Operation dieser Recidive erhobenen Befunde zeigen im großen und ganzen Verhältnisse wie bei einer nie operierten Hernie, denn durch die Wölfler'sche Radikaloperation wird eine wesentliche Veränderung in der Anordnung der im Bereich der Leistengegend liegenden Gebilde nicht geschaffen. Der Samenstrang bleibt in situ, die hintere Kanalwand unberührt, der Verschluß der Bruchpforte erfolgt durch eine mittels des Rectus verstärkte Muskelplatte. Es fanden sich bei allen Wölfler'schen Recidiven (s. Fig. 5) im allgemeinen ziemlich gleichmäßige Verhältnisse vor. Die Muskulatur, hier aus Rectus, Obliquus und Transversus bestehend, war nach oben zurückgewichen, sie wies in ihren unteren Partien am freien Rande mehr oder weniger starke narbige Veränderungen auf. Weiter nach außen, von der oberen Begrenzung der Bruchlücke angefangen, zeigte sich die Muskulatur und Ligamentum Pouparti stets in inniger Verbindung, beide Gebilde waren durch eine derbe und schmale Narbe fest aneinander geheftet. In diesem Bereich war die Muskulatur auch von normalem Aussehen und bildete einen sicheren und kräftigen Teilbestand der seitlichen Bauchwand.

Fig. 5.

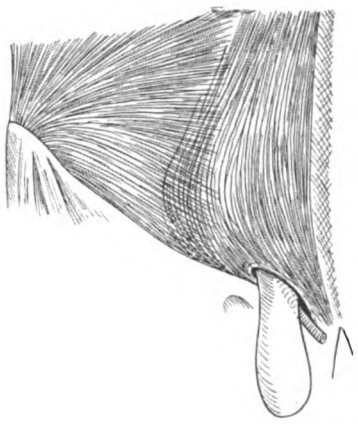

Die Bruchpforten, die vom freien Rande der vereinigten Muskulatur und dem Lig. Pouparti begrenzt waren, variierten hinsichtlich ihrer Form und Größe nur wenig, sie waren meist länglich, oval und stets für mindestens zwei Finger passierbar. Aus diesen Lücken traten Bruchsack und Samenstrang gemeinsam aus. Der Samenstrang verlief in annähernd der Hälfte dieser Fälle an der lateralen Seite des Bruchsackes, bei den anderen an der medialen. Die Verwachsung zwischen den beiden Gebilden war meistens ziemlich fest, doch keineswegs so, daß die Isolierung derselben nennenswerte Schwierigkeiten gemacht hätte. In 14 Fällen waren gut ausgebildete Bruchsäcke vorhanden von verschiedener Größe und Beschaffenheit. In zwei Fällen bildete das Peritoneum nur diffuse, flache Vorwölbungen, die Bruchsäcke waren entsprechend der ziemlich großen Bruchlücken breitbasig, ihre Wand meist etwas verdickt, die Länge schwankte zwischen 1 und 9 cm.

Auch für das Zustandekommen eines Recidivs nach der Wölfler'schen Radikaloperation ist als gewiß häufigste Ursache das Einreißen bzw. Durchschneiden von Muskelnähten anzunehmen. Der Musc. rectus läßt sich nach genügend weiter Mobilisierung aus seiner Scheide ganz leicht bis ans Lig. Pouparti ziehen und hier befestigen; bei Kontraktion des Muskels ist aber die Span-

nung ziemlich groß, und so kann es ebenso wie bei der Radikaloperation nach Bassini bei Anwendung der Bauchpresse zu einem Durchreißen des Muskels kommen. Dabei können sämtliche oder nur die untersten, unter größter Spannung stehenden Nähte durchschneiden, wodurch dann schon die Grundlage für die Entstehung des Recidivs gegeben ist. Neben einem derartigen Insuffizientwerden der Nähte mag wohl, wie dies auch in einem Falle bei der Recidivoperation konstatiert werden konnte, oftmals fehlerhafte Ausführung der Wölfler'schen Operation die Ursache für ein Recidiv abgeben. Es war nämlich in diesem Falle die Rectusscheide nicht genügend weit nach unten gespalten worden, woraus ganz klar hervorgeht, daß auch die Mobilisation des Rectus und seine Fixation am Lig. Pouparti nur eine unvollständige sein konnte. Doch dürfte immerhin das Durchschneiden der Muskelnähte die häufigste Ursache des Recidivs sein.

Als Ursache für das Durchschneiden der Muskelnähte kommt namentlich in Betracht, daß der Pat. während der Operation, wenn der Muskel bereits an das Poupart'sche Band fixiert, die vordere Rectusscheide aber daselbst noch nicht angenäht ist, spannt oder Brechbewegungen macht. Das Erbrechen nach der Operation, wenn nur einmal auch die Rectusscheide an das Poupart'sche Band fixiert ist, hat weniger zu bedeuten. Es leuchtet also ein, daß wenn man überhaupt in Narkose operiert, eine gleichmäßig tiefe Narkose nötig ist.

3. Recidive nach der Kocher'schen Invaginationsmethode.

Während wir bei den Recidiven nach Bassini und Wölfler die anatomischen Befunde einer größeren Zahl von Fällen feststellen konnten, verfügen wir nur über zwei Recidive nach der Kocher'schen Invaginationsmethode. Diese beiden Fälle reichen nun keineswegs hin, um über die Anatomie solcher Recidive im allgemeinen ein Bild entwerfen zu können. Sie mögen nur der Vollständigkeit halber und aus dem Grunde mit angeführt werden, weil aus einem dieser beiden Fälle in recht charakteristischer Weise hervorgeht, wie nach einem technischen Fehler bei der Ausführung der Operation das Recidiv folgen kann, das in diesem Falle schon 3 Monate nach der Operation entstanden war. Es ließ uns nämlich die Operation dieses Recidivs erkennen, daß die den invaginierten Bruchsack fassende Zange nicht, wie Kocher es ausdrücklich fordert, dicht hinter der vorderen Kanalwand, also der Aponeurosis musc. obl. ext. nach oben geführt, sondern viel zu hoch hinaufgeschoben und hinter dem inneren Leistenring auch durch den Musc. obl. int. durchgestoßen worden war. Es war dadurch im Musc. obl. int. künstlich ein Loch geschaffen worden, in das der kurze Bauchfellstumpf infolge der damals noch üblichen Fixation desselben an die Fascia externa — der Fall war 1895 operiert worden — zu liegen kam; an dieser Stelle war auch das Recidiv entstanden. In der Fascia externa war eine etwa fingerweite Dehiszenz, unter welcher sich eine ebenso große Lücke

zwischen den Fasern des Musculus obliquus internus vorfand (s. Fig. 6). Aus dieser Lücke ragte der Recidivbruchsack hervor. Fascia externa und Obliquus internus zeigten ein ganz normales Aussehen, innerer und äußerer Leistenring waren nicht erweitert. Daselbst konnte keine Ausstülpung des Bauchfelles konstatiert werden. Der Bruchsack war zartwandig, mit der Umgebung nur lose verwachsen und hatte etwa die Größe eines halben Hühnereies.

Fig. 6.

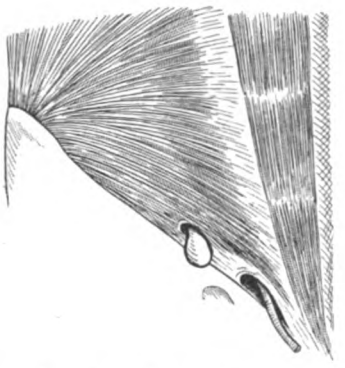

Bei dem in Prag beobachteten Falle war das Recidiv 1 Jahr nach der Operation aufgetreten. Die Verhältnisse lagen hier, wo der oben erwähnte technische Fehler nicht gemacht worden war, etwas anders als in dem Innsbrucker Fall. Das Bauchfell erfuhr vom inneren Leistenring her durch den Leistenkanal eine Ausstülpung, die dann neben dem Samenstrang durch den äußeren Leistenring unter die Haut getreten war. Diese Art des Recidivs dürfte wohl typisch für die meisten der nach der Invaginationsmethode etwa auftretenden Recidive sein.

4. Recidive nach atypischem Verschluß und Herniotomie.

Wir verfügen über 2 Fälle von Recidiven nach atypischem Verschluß. Der eine wurde in Innsbruck wegen Incarceration, der andere auswärts operiert. In beiden Fällen erfolgte der Bruchpfortenverschluß durch Vernähung des Musc. obl. int. über dem Samenstrang ans Lig. Pouparti.

Von Recidiven nach Herniotomien haben wir drei Fälle. Alle drei Patienten wurden auswärts operiert und soviel man erfahren konnte, wurde dabei nach Resektion des Bruchsackes die Bruchpforte unberührt gelassen und nur die Haut durch Naht verschlossen.

Wir haben somit 5 Fälle, bei denen eine Radikaloperation nur unvollkommen oder überhaupt nicht ausgeführt wurde und bei welchen es nach verhältnismäßig sehr kurzer Zeit — 5 Wochen bis 7 Monate — zum Auftreten des Recidives kam. Nur in einem der drei Fälle nach Herniotomie war das Recidiv erst nach Ablauf eines Jahres — einer für solche Fälle verhältnismäßig langen Zeit — entstanden.

Die Recidivoperation bei allen diesen Fällen ergab keine wesentlichen Veränderungen in der Anordnung der Gebilde der Leistengegend. Allen gemeinsam waren derbnarbige Verwachsungen der Haut im Bereich der alten Incision mit den darunter liegenden Schichten und das Vorhandensein eines ebenfalls mit der Umgebung ziemlich innig verwachsenen Bruchsackes. Derselbe war in einem Falle taubenei-, in einem anderen hühnereigroß, in

drei Fällen erreichte er eine Länge von 10—12 resp. 15 cm und war in seiner Wand ziemlich stark verdickt.

Die Bruchlücken lagen in allen fünf Fällen im untersten Anteil der Narbe, entsprachen hinsichtlich der Lokalisation dem äußeren Leistenring und zeigten an ihren Rändern, besonders in den beiden Fällen nach atypischem Verschluß, narbige Veränderungen und waren stets bequem für einen Finger durchgängig. Aus diesen Bruchlücken traten Bruchsack und Samenstrang gemeinschaftlich aus, letzterer stets vom ersteren überlagert.

Die Fascia externa zeigte in allen Fällen in ihrem untersten Anteile narbige Veränderungen, als Ausdruck der daselbst einmal stattgefundenen Durchtrennung.

Die Muskulatur war bei allen Fällen in ihren untersten Partien bald in höherem, bald in geringerem Grade narbig verändert, sonst aber von normaler Beschaffenheit; nur einmal fiel eine große Dünnheit und Schlaffheit des Musc. obl. int. auf. Die narbigen Veränderungen am freien Rande des Obl. int. waren in den beiden Fällen nach atypischem Verschluß etwas ausgedehnter und deutlicher als in den drei herniotomierten Fällen.

B. Recidive nach weiblichen Leistenhernien.

Unter all unseren Recidivhernien kamen nur zwei Recidive weiblicher Inguinalhernien zur Beobachtung. Der eine Fall wurde das erste Mal in Innsbruck nach W ö l f l e r operiert, bei dem anderen war auswärts durch einfache Vernähung des Obl. int. an das Lig. Pouparti die Bruchpforte verschlossen worden, in beiden Fällen nach Resektion des vorhandenen Bruchsackes.

In dem Innsbrucker Falle kam es bereits nach ca. 6—7 Monaten zur Entstehung eines Recidivs. Die Pat. bemerkte, nachdem sie schon 4 Monate nach der Operation über brennende Beschwerden in der r. Leistengegend zu klagen hatte, im Bereich der Operationsnarbe eine kleine Geschwulst, die allmählich bis zu Hühnereigröße anwuchs, im Stehen zum Vorschein kam, bei Rückenlage aber stets von selbst wieder verschwand.

Die Operation dieses Recidivs ergab narbige Verwachsungen zwischen Haut und Fascia externa einerseits und zwischen letzterer und unterliegender Muskulatur (obliqu. int. und musc. rectus) andererseits. Im oberen Anteil der Narbe fand sich in der Fascie eine kleine Lücke, in deren Grunde narbig veränderter Muskel sichtbar wurde. Im untersten Anteil der Narbe, dort wo die Fascia externa als Annulus ing. ext. ihren Abschluß hatte, fand sich eine für einen Finger gut passierbare Lücke, aus welcher ein hühnereigroßer Bruchsack hervorragte. Nach Spaltung der Fascia externa und Umschlagen der beiden Blätter konnte man nun konstatieren, daß zwischen den beiden Lücken ein Teil des Musc. obl. int. sowie des darüber gelagerten Rectus am P o u p a r t'schen Band adhärent war, während oberhalb und unterhalb von dieser Muskelbrücke je eine Dehiscenz zwischen Muskulatur und Leistenband bestand. Die obere war nur klein und spaltförmig, hier wölbte sich beim Pressen das Peritoneum ganz wenig vor, während in der unteren Dehiscenz der neue Bruchsack ausgetreten war.

Bei dem erstmals auswärts operierten Falle, bei dem schon 1 Monat nach der Operation eine haselnußgroße Vorwölbung in der Narbe bemerkt wurde, fand sich in der Mitte der Narbe eine ungefähr zweihellergroße Lücke zwischen Musc. obl. int. und Lig. Pouparti. Hier war der 3 cm lange Bruchsack ausgetreten. Oberhalb und unterhalb dieser Bruchpforte war der Musc. obl. int. fest an dem Leistenband adhärent.

In dem nach Wölfler operierten Falle fanden sich also zwei Recidivbruchlücken, die obere allerdings ohne Bruchsack. Zwischen beiden Lücken war eine feste muskuläre Verbindungsbrücke. Für das Zustandekommen der unteren Lücke ist in diesem Falle, insoferne hier nicht vielleicht ungenügend weit nach unten ausgeführte Naht die Ursache abgab, wohl anzunehmen, daß die untersten Nähte den Muskel durchschnitten hatten. Das Vorhandensein der oberen Lücke läßt sich wahrscheinlich so erklären, daß die Fixation des Rectus und Obliquus nicht genügend weit nach oben ausgeführt worden war.

In dem zweiten Falle handelte es sich um eine Diastase zwischen Muskulatur und Lig. Pouparti inmitten der Narbe. Offenbar wurden hier zwei benachbarte Nähte viel zu weit voneinander angelegt. Eine Verwachsung zwischen Obl. int. und Leistenband erfolgte zwischen diesen beiden Nähten nicht, und infolge der Dehnbarkeit der Muskelfasern konnte es hier zur Ausstülpung des Peritoneums kommen.

C. Fälle mit zweimaligem Recidiv.

Leider kann ich bei den 5 hierher gehörigen Fällen über die früher vorgenommene Operation und die anatomischen Verhältnisse, die das 1. Recidiv darbot, nur wenig berichten. 2 der Fälle waren ursprünglich nach Kocher, 1 nach Bassini operiert. Was die 1. Recidivoperation anbetrifft, so konnte ich nur in Erfahrung bringen, daß einmal „die Eingeweide durch den Leistenring ausgetreten waren", und daß in diesem sowie in einem anderen Falle der Samenstrang an normaler Stelle ausgetreten war. Knapp ober ihm befand sich in diesen beiden Fällen die Bruchlücke, aus der ein breitbasiger, kurzer Bruchsack austrat. In diesen beiden letzteren Fällen wurde die erste Recidivbruchlücke wieder nach Bassini verschlossen, doch mußte in dem einen Falle wegen eines gleichzeitig vorhandenen kleinen Ligaturabscesses vom untersten Wundwinkel aus drainiert werden. Es kam in diesem Falle zwar nicht zu einer ausgedehnten Eiterung, doch blieb nach Entfernung des Tampons eine granulierende Stelle zurück, die infolge Ligatureiterung erst nach viermonatiger ambulatorischer Behandlung zur Ueberhäutung kam.

Das zweite Recidiv in diesen 5 Fällen wurde in 3, 7, 9 Monaten, 1 und 2 Jahren bemerkt. Sämtliche zweite Recidive wurden an der Innsbrucker chirurgischen Klinik operiert. In diesen Fällen, in denen bei der zweiten Operation ausschließlich die Methode nach Bassini angewandt worden war, fand sich bei der Operation des zweiten Recidivs dreimal die

Bruchlücke im Bereich des höher als normal austretenden Samenstranges. In einem Falle trat Samenstrang und Bruchsack im untersten Winkel aus der Leibeshöhle hervor, und in dem fünften Falle trat der Samenstrang an höherer als normaler Stelle aus, unter ihm war die an das Lig. Pouparti fixierte Muskelplatte gut erhalten, aber im untersten Winkel fand sich eine Lücke, in der sich beim Pressen das Peritoneum flach vorwölbte. In allen Fällen war die Bruchlücke so groß, daß man bequem mit einem Finger eindringen konnte. Die Ränder der Bruchlücken waren derb fibrös. Bis auf den einen Fall, in welchem das Peritoneum im untersten Winkel nur eine flache Vorwölbung bildete, war jedesmal ein gut ausgebildeter Bruchsack vorhanden von meist zarter Wand und einer Länge von 4, 5, 8 und 13 cm.

Bezüglich der Beschaffenheit der Muskulatur ist nur einmal die gut erhaltene Bassini platte als derb, meist fibrös aber auch etwas muskulös beschrieben. Sonst fand sich im Operationsgebiet nach Lospräparieren der mit der Unterlage narbig verwachsenen Haut und Spaltung der Fascia externa derbes, schwartiges Gewebe, in dem eine Orientierung oftmals sehr schwierig war.

D. Recidive bei Cruralhernien.

Wir verfügen über zwei Fälle von Recidiven bei cruralen Hernien, und zwar bei Weibern. Die geringe Anzahl solcher Recidive erklärt sich zunächst daraus, daß im allgemeinen Cruralhernien viel seltener sind als inguinale, und dann auch daraus, daß die Dauerresultate solcher Hernien bei weitem günstiger zu sein pflegen, als bei den Leistenbrüchen. Wir wissen, daß crurale Hernien selbst ohne Radikalverschluß der Bruchpforte, nur nach Abtragung des Bruchsackes, ganz zur Ausheilung kommen können, und daß Recidive meistens nur bei solchen Fällen von cruralen Hernien auftreten, bei denen die Pforte verhältnismäßig groß war.

Fabricius[1]) hat drei Kategorien von Schenkelhernien unterschieden und zählt zur ersten Kategorie jene Fälle, bei denen die Bruchpforte kaum für einen Federkiel durchgängig ist und die Hernie durch einen schmalen Spalt des oberflächlichen Blattes der Fascia lata hervortritt. Bei diesen kann es nach Resektion des Bruchsackes auch ohne Radikaloperation zur Dauerheilung kommen, indem sich die Fascienblätter wieder zusammenlegen und verwachsen. Bei der zweiten Kategorie, bei der die Bruchgeschwulst direkt im Gefäßtrichter zum Vorschein kommt, und bei der dritten, bei der die Bruchgeschwulst den ganzen Raum vom Processus falciformis minor bis zu den großen Gefäßen einnimmt, bei welchen also die Bruchpforte bedeutend größer ist als bei den Fällen erster Kategorie, ist

1) Fabricius, Ueber die operative Behandlung von Cruralhernien. Münch. m. W. 1907. S. 826.

auch die Gefahr des Recidivierens bedeutend höher und ein Rückfall sicher zu erwarten, wollte man hier ebenso wie bei den Fällen erster Kategorie sich mit der Resektion des Bruchsackes begnügen und die Bruchpforte unberücksichtigt lassen.

Unsere beiden Fälle von Cruralhernienrecidiven gehören in die dritte von Fabricius aufgestellte Kategorie. Es handelte sich beidemale um weitpfortige Hernien, die bei der einen, 29 jährigen Patientin ohne irgendwelche äußerliche Veranlassung, bei der anderen, 43 jährigen Frau aber wahrscheinlich infolge häufig durchgemachter Schwangerschaften aufgetreten war. In beiden Fällen war bei der ersten Operation der Schenkelring gut für einen Finger durchgängig, die Bruchgeschwulst erfüllte den ganzen Raum zwischen den Gefäßen und dem Lig. lacunare Gimbernati. Es waren dies demnach Fälle, bei denen die Aussicht auf eine Dauerheilung bei bloßem Verschluß der Bruchpforte durch Naht zwischen Lig. Pouparti einerseits und Fascia pectinea resp. Musculus pectineus andererseits keine sehr große sein konnte. Und in der Tat trat auch in dem ersten Falle schon nach zwei und in dem anderen Falle nach sechs Monaten das Recidiv auf.

Der so bald auftretende Rückfall bei der ersten Pat. wurde noch durch eine Eiterung, die sich im Anschluß an die Operation einstellte, begünstigt, während bei der anderen sehr schlaffe Bauchdecken und geringe Widerstandsfähigkeit der aponeurotischen Gebilde der Leistengegend infolge der zahlreichen Schwangerschaften der Entstehung des Rückfalles Vorschub leistete. Obwohl nun die eine Pat., bei der die Eiterung im Spiele gewesen war, bald nachher wieder operiert wurde — beide Operationen wurden in einem kleinen Landspital Tirols vorgenommen —, wurde, wie aus dem Bericht des betreffenden Operateurs hervorgeht, der Verschluß der Bruchpforte nach Resektion des Bruchsackes doch wieder in gleicher Weise wie das erstemal ausgeführt, d. h. es wurde einfach die Bruchpforte i. e. äußerer Schenkelring durch zwei Nähte zwischen Lig. Pouparti und Fascia pect. verschlossen. Die Anlegung der Nähte soll sehr schwierig gewesen sein, da sich überall Narbengewebe vorfand. Auch das zweite Mal war das Resultat von nicht langer Dauer; schon ein Monat später stellte sich die Pat. an der chirurgischen Klinik in Innsbruck mit einem beträchtlichen Recidive ein. Die Untersuchung ergab in der r. Inguinalgegend zwei parallel zueinander verlaufende Narben, in deren Bereich knapp unter dem Lig. Pouparti, medial von den Gefäßen, sich beim Pressen eine gut hühnereigroße, weiche Geschwulst hervorwölbte.

Bei der neuerlichen Operation fand sich gleich unter der Haut in reichliches Narbengewebe eingebettet ein kugeliger, etwa hühnereigroßer, derbwandiger Bruchsack vor. Die Bruchpforte war für einen Finger durchgängig und nahm den ganzen Raum zwischen den Gefäßen und dem freien Rande des Lig. lacunare Gimbernati ein.

Am Lig. Pouparti und am Periost des horizontalen Schambeinastes zeigten sich keinerlei Veränderungen, die auf Verwendung dieser Schichten zu einer vorausgegangenen Naht hätten schließen lassen. Nur im Bereiche der Haut sowie zwischen Bruchsack und Kanalwand waren ziemlich derbe und feste Verwachsungen. Der Bruchsack, etwa 3—4 cm lang, hatte eine halbkugelige Gestalt, keinen adhärenten Inhalt. Auch in dem zweiten Falle dieser Gruppe war ursprünglich in derselben Weise operiert worden. Es erfolgte hier der Verschluß der Bruchpforte durch zwei Nähte, welche Lig. Pouparti mit der Fascia pectinea resp. dem Musc. pectineus vereinigten. Sechs Monate später trat das Recidiv auf. In der

r. Schenkelgegend war eine hühnereigroße Vorwölbung zu konstatieren, die in Rückenlage von selbst verschwand. Die Bauchdecken sowie das Lig. Pouparti waren sehr schlaff. Unter dem medialen Drittel des Leistenbandes konnte man mit dem Finger bequem in die weite runde Bruchpforte eindringen. Es hatten hier die angelegten Nähte offenbar überhaupt nicht gehalten.

Bei der Operation des Recidivs kam man gleich unter der Haut auf einen dickwandigen Bruchsack von Hühnereigröße, an dessen Kuppe sich ein Paket von Drüsen vorfand, die sowohl mit dem Bruchsack als mit der Gefäßscheide innig verwachsen waren. Der Bruchsack ragte breitbasig aus dem Schenkelkanal heraus und erfüllte den ganzen Raum zwischen V. cruralis und Lig. Gimbernati. Der freie hintere Rand des Lig. inguinale sowie das Periost des horizontalen Schambeinastes waren vollkommen glatt und zeigten keine Veränderungen; der Bruchsackhals ließ sich vom Schenkelring leicht ablösen.

Die Ursache für das Auftreten dieser beiden Recidive lag zunächst einmal in der Größe der Bruchpforte. Die Bruchpforten waren bei der 1. Operation in beiden Fällen gut für einen Finger passierbar gewesen. Ein Spontanverschluß des Schenkelkanales nach Naht des äußeren Schenkelringes war also in diesen Fällen nicht zu erwarten. Es mußte bei der Vernähung des Lig. Pouparti mit der Fascia pectinea ober dieser Naht ein trichterförmiger Raum zurückbleiben, dessen Basis von dem beträchtlich erweiterten inneren Schenkelring gebildet wurde, in den hinein sich das Bauchfell neuerlich ausstülpen und so zur Entstehung des Recidives Veranlassung geben konnte. Ein weiterer Grund, der das Recidiv in beiden Fällen begünstigen mußte, dürfte darin zu suchen sein, — anatomisch konnte dies in dem vorhandenen narbigen Gewebe allerdings nicht konstatiert werden —, daß die Naht durch die Fascia pectinea infolge der Zartheit der letzteren durchgeschnitten haben dürfte.

Die Operation des Recidivs wurde bei uns in beiden Fällen unter Ablösung des Lig. Pouparti vom Tuberculum pubicum bewerkstelligt. Dadurch konnte Schenkel- und Leistenkanal breit freigelegt und der horizontale Schambeinast gut zur Ansicht gebracht werden. Damit war auch die Ligatur des Bruchsackes sehr hoch oben ermöglicht. Das durchtrennte Lig. Pouparti wurde an das Periost des horizontalen Schambeinastes und an das Ligamentum pubicum Cooperi fixiert, wodurch der Schenkelring zum Verschluß gebracht wurde. In einem dieser beiden Fälle wurde außerdem Musculus obliquus internus an das Lig. Cooperi angenäht. Der durch die Abtrennung des Leistenbandes vom Schambein eröffnete Leistenkanal wurde durch Naht der Fascie wieder zum Verschluß gebracht.

Obwohl die Durchtrennung des Lig. Pouparti a priori Bedenken gegen sich hat, daß sie infolge Schwächung dieses wichtigen Teiles der Bauchwand eine Prädisposition für das Auftreten späterer Recidive abgeben könnte, ist dieses Verfahren doch von mehreren Autoren (v. Bons-

dorff[1]), Delagenière[2]), Lowie[3]), Codivilla[4]) u. A.) ohne Nachteil geübt worden, und auch in unseren beiden Fällen hat die Lösung des Lig. inguinale von seiner Insertion am Schambein keine nachteiligen Folgen mit sich gebracht. Die eine Patientin ist nach 4, die andere nach 5 Jahren vollkommen recidivfrei.

E. Pseudorecidiv.

Im Anschlusse an unsere Betrachtungen über Hernienrecidive und deren Ursachen wollen wir noch einige Bemerkungen über eine Art von Recidiven machen, die wir kurz als „Pseudorecidive" bezeichnen möchten.

Wir verstehen darunter Hernien, die wohl nach vorhergehender Operation, aber nicht im Operationsgebiete selbst entstanden sind, und sprechen von einer Pseudorecidivhernie, wenn nach früherem Leistenbruch eine Cruralhernie oder nach früherem Cruralbruch eine Leistenhernie auftritt. Wir verfügen über 4 Pseudorecidive, und zwar über 2 inguinale und zwei crurale. Bei den zwei inguinalen Pseudorecidiven handelte es sich um rechtsseitige Leistenhernien, die in beiden Fällen nach operiertem doppelseitigem Cruralbruch entstanden waren. Die beiden anderen Fälle waren rechtsseitige Cruralbrüche. In dem einen war vorher eine rechtsseitige, im anderen eine doppelseitige Leistenhernie operiert worden. Anatomisch bieten diese Pseudorecidive nichts Bemerkenswertes dar, da es sich dabei um dieselben Verhältnisse handelt wie bei nicht operierten Hernien.

Für die Entstehung der Pseudorecidive käme, wenn es sich um große Hernien gehandelt hat, in Betracht, daß nach der Reposition des Bruchinhaltes der intraabdominelle Druck erhöht wurde und so bei ohnehin schon bestehender individueller Disposition der Bauchinhalt an einer anderen Stelle zum Austritt kommt.

Ein anderer Grund für das Auftreten von solchen Pseudorecidiven dürfte wohl darin zu suchen sein, daß, wie schon Berger[5]) hervorhebt, Leisten- und Schenkelbrüche auf derselben Seite recht häufig vorkommen. Ist bei gleichzeitiger Anlage von Leisten- und Schenkelbruch nur der eine stärker zur Entwicklung gekommen, der andere aber noch so klein, daß er klinisch gar keine Symptome darbietet, so wird bei einer Operation dieser noch in seinem Anfangsstadium befindliche Bruch wohl gänzlich übersehen werden, bis er, später größer geworden, klinische Erscheinungen macht.

Ursachen der Recidivbildung; Zeitpunkt derselben.

Als direkte Ursache für das Entstehen der Recidivhernien haben wir Insuffizienz der Naht oder Fehler in der Technik angenommen. Wir wollen

1) Ref. Zbl. f. Chir. 1902. S. 993.
2) Hildebrandt's Jahresberichte 1896. S. 771.
3) Ref. Zbl. f. Chir. 1907. S. 573.
4) Ebenda 1898. S. 729.
5) Handbuch der prakt. Chir. Bd. III. S. 553.

nun noch kurz die Veränderungen streifen, die sich im Anschluß an eine Hernienoperation in den Muskeln abspielen. Fast in allen Fällen konnten wir in den zum Verschluß der Bruchpforten verwendeten Muskeln verschiedengradige Veränderungen beobachten. Meistens war der der Bruchlücke anliegende Teil der Muskeln derb, entweder fibrös-muskulös oder ganz fibrös. Eine derartige Veränderung in der zum Verschluß der Bruchpforte verwendeten Muskulatur fanden wir aber nicht nur in den die Bruchlücken begrenzenden Muskelanteilen, sondern auch dort, wo die Muskelnaht ihrem Zwecke vollkommen entsprochen hatte. Die Muskulatur war immer, soweit sie durch die Naht beansprucht wurde, mehr oder weniger narbig verändert. Manchmal war freilich nur ein ganz schmaler Saum des freien Muskelrandes bindegewebig entartet, manchmal aber konnte die bindegewebige Durchsetzung in Form von grauen schwieligen Streifen weit bis in die Muskulatur hinein verfolgt werden.

In Fällen von schwerer oder länger dauernder Eiterung kann eine derartige Gewebsveränderung mit dieser direkt in Zusammenhang gebracht werden. Die entzündliche Infiltration des Muskels mag zu einer Umwandlung desselben in Bindegewebe geführt haben. Wenn aber auch nach rein aseptischem Verlaufe die Muskelfasern derartige degenerative Veränderungen aufweisen, so muß der Grund hierfür in anderen Ursachen gelegen sein. Als solche kommen vor allem durch die Naht bedingte Zirkulationsstörungen und traumatische Läsionen des Muskels in Betracht, wie sie entstehen, wenn die Nähte durchschneiden und die Einschnitte unter Hinterlassung von Narben ausheilen. Die Folge davon ist der mehr oder weniger ausgiebige Ersatz des Muskels durch Narbe.

Ein schwer veränderter Muskel wird weniger fähig sein, dem Druck der Eingeweide Stand zu halten, als ein unversehrter oder weniger geschädigter Muskel. Je stärkere Anforderungen an ihn herantreten, umso leichter wird er nachgeben. Gewisse Veränderungen im Sinne narbiger Umwandlungen sind, wie bemerkt, unvermeidlich und auch bei Operationen mit dauerndem Erfolg zu finden. Wenn aber diese Umwandlungen einen höheren Grad annehmen, so ist dadurch gewiß ein Moment gegeben, das, zumal wenn noch andere Schädlichkeiten hinzutreten (frühzeitige Inanspruchnahme der Bauchpresse, schwere Arbeit, länger dauernder Husten usw.), die Entstehung eines Recidivs begünstigen mag. Ein oder das andere Mal mag die Ursache zur Recidivbildung allein in der Ausführung der Operation gelegen sein. Wohl an den meisten Kliniken werden die Hernienoperationen zum Teile durch weniger geübte Operateure, wenn auch unter Assistenz eines mit der Technik genau vertrauten Arztes ausgeführt; dabei können immerhin leichter kleine Ungenauigkeiten unterlaufen.

Auffallend geringe Bedeutung für das Zustandekommen von Recidiven scheint den Störungen der Wundheilung nach der 1. Operation innezuwohnen. Denn wie ich weiter unten noch ausführen werde, ist nur bei einem

äußerst kleinen Teile unserer Recidivbrüche die Heilung nach der vorausgegangenen Bruchoperation durch Eiterung beeinträchtigt gewesen. Es ist dies umso bemerkenswerter, als man a priori gewiß annehmen sollte, daß die Eiterung im Bereich von Hernienoperationswunden, die vor Jahren ja gar nicht so selten war — unsere Hernien liegen, was die erste Operation anbetrifft, zum Teile ins vorige Jahrhundert zurück — und die bekanntlich sehr oft mit Fasciennekrose einhergeht, in ganz besonderem Maß zur Recidivbildung prädisponiert.

Die Zeit, nach welcher das Hernienrecidiv bemerkt wurde, ist sehr verschieden. Während bei einigen Patienten schon nach 4 und 8 Wochen ein Rückfall auftrat, gab es auch solche, bei denen das Recidiv erst nach 5, 7, 9, 10, ja selbst nach 12 Jahren entstand.

Folgende Zusammenstellung gibt eine Uebersicht über die Zeitverhältnisse, innerhalb derer das Recidiv bemerkt wurde. Dabei ist bemerkenswert, daß auch bei Fällen mit Heilung per secundam intentionem das Recidiv oft erst nach langer Zeit zur Entstehung kam.

I. Bassinirecidive
(Heilung nach der I. Operation p. p.)

In 2 Fällen zwischen 2 und 4 Wochen
„ 8 „ „ 1 und 9 Monaten
„ 13 „ „ 1 und 5 Jahren
„ 1 Fall nach 6 Jahren
„ 4 Fällen nach 7 und 9 Jahren
„ 1 Fall nach 10 Jahren
„ 1 „ „ 12 „
„ 4 Fällen unbekannt.

(Heilung nach der I. Operation per secundam)

In 3 Fällen zwischen 1 und 4 Monaten
„ 2 „ nach 2 Jahren
„ 2 „ „ 5 Jahren.

II. Wölflerrecidive.
(Heilung nach der I. Operation p. p.)

In 12 Fällen zwischen 2 und 8 Monaten
„ 3 „ „ 1 und 2 Jahren
„ 1 Fall nach 9 Jahren.

III. Kocherrecidive.
(Heilung nach der I. Operation p. p.)

In 1 Fall nach 3 Monaten
„ 1 „ „ 1 Jahre.

IV. Recidive nach atypischem Verschluß und nach Herniotomie.
(Heilung nach der I. Operation p. p.)

In 3 Fällen zwischen 2 und 8 Monaten
„ 1 Fall nach 4½ Jahren
„ 1 „ „ 9 „

V. Recidive der weiblichen Leistenhernien.
(Heilung nach der I. Operation p. p.)

In 1 Fall nach 1 Monat
„ 1 „ „ 6 Monaten.

VI. Zweimalige Recidive.
(Heilung nach der I. und II. Operation p. p.)

I. Recidiv	II. Recidiv
In 2 Fällen nach 3 Monaten	nach 3 Monaten
„ 1 Falle „ 5 „	„ 10 „
„ 2 Fällen „ 2½ Jahren	„ 1 Jahr

VII. Recidive der Cruralhernien.
(Heilung nach der I. Operation p. p.)

1 Fall nach 6 Monaten.

(Heilung nach der I. Operation per sec.)

I. Recidiv	II. Recidiv
1 Fall nach 2 Monaten	nach 2 Monaten.

VIII. Pseudorecidiv.
(Heilung nach der I. Operation p. p.)

crural	inguinal
1 Fall nach 9 Jahren	1 Fall nach 2 Monaten
1 „ „ 13 „	1 „ „ 7 „

Wir finden also unter unseren Recidiven 69 Fälle, die nach ungestörter Wundheilung der 1. Hernienoperation und 8 Fälle, die nach Eiterung der 1. Operationswunde entstanden waren. Von den Fällen der letzteren Art traten die Recidive nur viermal innerhalb des ersten Halbjahres, dagegen in 2 Fällen nach 2 und in weiteren 2 Fällen nach 5 Jahren auf.

Eine Eiterung scheint die zum Verschlusse der Bruchlücke verwendeten Gewebe nicht immer bedeutend zu schädigen und vielfach wird sich die Eiterung im subcutanen Fettgewebe allein abspielen und die tiefen Schichten vielleicht nur insofern tangieren, als es zu einer mehr oder weniger lang dauernden Nahteiterung kommt, ohne aber die Sicherheit des Verschlusses nennenswert zu beeinträchtigen. Auch bei den p. p. Heilungen ist in 34 der Fälle das Recidiv innerhalb der ersten 9 Monate aufgetreten. Es muß dahin gestellt bleiben, ob die bei den p. s. Heilungen innerhalb des ersten Halbjahres aufgetretenen Recidive lediglich infolge der Eiterung entstanden sind; es können immerhin bei diesen Recidiven neben der Eiterung auch

noch andere die Recidivbildung begünstigende Faktoren vorhanden gewesen sein. Ein Großteil der Recidive (24) ist innerhalb 1—5 Jahren entstanden, 8 Recidive traten nach 6—9 Jahren auf und 3 Fälle sind erst nach 10, 12 und 13 Jahren zur Ausbildung gekommen. Bei den zweimaligen Recidiven mit p. p. Heilung trat das zweite Recidiv innerhalb 3 Monaten bis 1 Jahr, bei dem Falle mit p. s. Heilung nach 2 Monaten auf.

Technik der Operation der Rückfallbrüche.

Die Operation der Rückfallbrüche wurde stets in einfachster Weise ausgeführt. Plastiken sowie Transplantationen kamen nie zur Anwendung. Bei den Recidiven nach Bassini erfolgte der Verschluß der Bruchpforte entweder durch neuerliche Naht des Musc. obl. int. an das Leistenband im Bereiche der Lücke oder es wurde außerdem auch noch der Musc. rectus an das Lig. Pouparti herangenäht.

Für die erstere Art eigneten sich besonders die Fälle, wo die erste Bassininaht zur Hauptsache gehalten hatte und das Recidiv im Bereich des Samenstranges entstanden war. War die Lücke klein und die Muskulatur gut erhalten, so wurden die Lückenränder angefrischt und die Bruchpforte durch reine Bassininähte sowohl ober als auch unter dem Samenstrang verschlossen. Von 12 operierten Fällen dieser Art ist bei 5 Fällen, bei denen die Recidivoperation 6—6½ Jahre zurückliegt, dauernde Heilung erreicht worden [1]). Nur in einem Falle ist, wie aus dem Antwortschreiben des Patienten hervorgeht, wieder ein Recidiv eingetreten, und zwar merkwürdigerweise erst nach einem Zeitraum von 5 Jahren. Schon während dieser Zeit will der Patient beim Arbeiten Schmerzen in der Operationsnarbe verspürt haben, bis endlich infolge heftiger Hustenanfälle bei länger dauernder Bronchitis der Bruch wieder zum Austritt kam. Zur Nachuntersuchung hat sich der Patient leider nicht gestellt, so daß ich nicht in der Lage bin, über die Art dieses Recidivs genauer Aufschluß zu geben. Die anderen 6 Fälle dieser Gruppe waren nicht auffindbar.

In Fällen mit großen Bruchlücken und solchen mit schwacher und leicht nachgiebiger Bassiniplatte wurde zum Verschluß der Bruchpforte stets der Musc. rectus mit hinzugezogen. Dabei war aber die Verwendung des Musc. rectus nicht immer die gleiche, indem nach vorheriger Naht der Lücke der Musc. rectus entweder über dem Samenstrang oder zugleich mit dem Musc. obl. int. unter dem Funiculus spermaticus ans Poupart'sche Band genäht wurde. Im ersteren Falle kam so der Samenstrang in einen muskulären Kanal zu liegen, dessen hintere Wand von der Bassiniplatte i. e. Musc. obl. int., und dessen vordere Wand vom verlagerten Rectus gebildet wurde. Bei der zweiten Art der Rectusverlagerung kam der Samenstrang direkt auf den Rectus zu liegen. Beide Methoden stellen eine Kombinations-

1) Die Zeitberechnungen beziehen sich auf Juni 1913, den Zeitpunkt der letzten Umfrage.

methode der Wölfler'schen und Bassini'schen Radikaloperation dar. 8 auf diese Weise operierte Fälle, bei denen die Recidivoperation 4½ bis 6 Jahre zurückliegt, blieben vollständig recidivfrei und hatten niemals Beschwerden.

In den Fällen mit der Lücke im untersten Anteil, sowie in denen mit 2 Lücken und gänzlich mißlungener Obliquusnaht geschah der Verschluß in derselben Weise, doch wurde bei den Fällen mit 2 Lücken zuerst die zwischen ihnen bestehende Bassiniplatte vollständig durchtrennt, damit eine einzige große Lücke geschaffen und nun erst mit Rectus und abgelöstem Musc. obl. int. in beschriebener Weise die Naht ausgeführt. Von den 15 Patienten blieben 13 nach 3—6 Jahren recidivfrei, bei 2 kam es schon nach kurzer Zeit wieder zum Recidiv. Bei beiden Männern hatte es sich um Recidive mit der Lücke im untersten Anteil des Operationsgebietes gehandelt. Bei dem einen trat das Recidiv 3 Wochen, bei dem anderen 5 Monate nach der Entlassung aus dem Spitale ohne bekannte Veranlassung auf. Nur einer dieser beiden Patienten fand sich zur Nachuntersuchung ein, die ergab, daß das neuerliche Recidiv wieder im untersten Anteil entstanden war. Mit einer Operation erklärte sich der Patient nicht einverstanden.

Bei den Recidiven nach Wölfler bestand die Recidivoperation in Verschluß nach Wölfler oder in Verschluß nach Bassini. Der abermalige Verschluß nach Wölfler eignete sich besonders dann, wenn die Bruchpforte nicht sehr groß und die aus Rectus und Obl. int. bestehende Muskelplatte fest und widerstandsfähig erschien. Nach Anfrischen des Lückenrandes wurde Rectus und Obliquus abermals über dem Samenstrang ans Lig. Pouparti angenäht soweit, daß für den Samenstrang genügend Spielraum übrig blieb. Von 7 derart operierten Fällen sind 5 (seit 5—7 Jahren) vollständig geheilt geblieben, 2 Fälle waren nicht ausfindig zu machen.

Bei Fällen nun, wo der einmal verlagerte Rectus nicht sehr fest erschien und die narbigen Veränderungen des Muskels um die Bruchpforte ziemlich hochgradig waren, wurde die Bruchpforte durch Lostrennen der bestehenden Verwachsung zwischen Muskulatur und Lig. Pouparti weit nach oben vergrößert, der Samenstrang in den oberen Wundwinkel verlagert und jetzt ein typischer Verschluß der Bruchpforte nach Bassini unter gleichzeitiger Zuhilfenahme des Rectus ausgeführt. Es wurde also die vorhandene Muskelplatte, bestehend aus Musc. rectus und obl. int. nach Verlagerung des Samenstranges unter diesem an das Leistenband genäht (6 Fälle seit 3—6 Jahren dauernd geheilt).

Bei dem Recidiv nach der Kocher'schen Invaginationsmethode, als dessen Ursache wir fehlerhafte Technik anschuldigten, wurde die Lücke im Obl. int. nach Anfrischen der Lückenränder durch Naht verschlossen, und außerdem durch die Radikaloperation nach Bassini verstärkt durch den Musc. rectus eine neue hintere Kanalwand geschaffen. Der Fall blieb

bis zu seinem Tode (3 Jahre nach der Recidivoperation) recidivfrei. Bei den Recidiven nach ungenügendem primären Nahtverschluß wurde in 4 Fällen die Radikaloperation nach Wölfler und in einem Falle nach Bassini mit gleichzeitiger Rectusnaht ausgeführt. 3 Fälle blieben seit 2—5 Jahren dauernd geheilt, 2 Patienten waren unauffindbar.

Bei den weiblichen Leistenhernien kam die Methode von Wölfler zur Anwendung, bei den zweimaligen Recidiven wurden die Bruchpforten nach Bassini unter Zuhilfenahme des Rectus verschlossen. Die weiblichen Leistenhernien blieben seit 5 und 7 Jahren dauernd geheilt. Von den 5 zweimaligen Recidiven lauteten die Nachrichten von 3 Patienten günstig. Ein Fall starb $1\frac{1}{2}$ Jahr nach der 2. Recidivoperation, der zweite war nach 5 Jahren und der dritte nach 6 Jahren recidivfrei geblieben. 2 Patienten waren nicht ausfindig zu machen. Es liegen also insgesamt von 55 Fällen Nachrichten über den Erfolg unserer Recidivoperationen vor. 12 Patienten waren verzogen und konnten nicht erreicht werden. Von den 55 Fällen, die geantwortet haben, sind 52 vollkommen geheilt geblieben, nur 3 Fälle (5,4%) scheinen wieder recidiv geworden zu sein.

Neben dem muskulären Verschluß der Recidivbruchlücken ist zur Verstärkung desselben eine exakte Fasciennaht wünschenswert. Manchmal steht bei den oft ausgedehnten narbigen Veränderungen der Fascia externa oder bei Schwund derselben im Bereich der Bruchlücke nicht genug Material zur Verfügung, um eine vollständige Bedeckung der Muskelnaht mit Fascie erreichen zu können. Man kann in solchen Fällen allerdings durch freie Fascientransplantation den Mangel an vorhandenem Material ersetzen, doch scheint nach unseren Erfahrungen bei gut ausgeführter Muskelnaht das Fehlen der deckenden Fascienschichte nicht von Nachteil zu sein. Wo aber in unseren Fällen genügend Fascienmaterial vorhanden war, haben wir ihre Naht stets in exaktester Weise und wenn möglich unter Verdoppelung nach Girard erfolgen lassen.

Die Heilungsverhältnisse unserer Recidivfälle waren durchaus zufriedenstellende. In keinem Falle kam es im Anschluß an die Operation zu Eiterung, sämtliche Fälle heilten per primam intentionem. Als postoperative Komplikationen traten nur in wenigen Fällen Bronchitiden auf. Die Krankheitsdauer währte durchschnittlich 3 Wochen. Wir ließen grundsätzlich die Patienten mindestens 14 Tage, bei größeren Bruchpforten und etwas ungünstigeren Verhältnissen bezüglich der Recidivoperation aber immer 3—4 Wochen lang Bettruhe pflegen.

Die Endresultate unserer Recidivoperationen zeigen, daß man mittels der von uns angewandten Methoden recht zufriedenstellende Dauererfolge bei Recidivhernien erzielen kann. Es scheint mir diese Tatsache um so beachtenswerter zu sein, als aus bisherigen Statistiken über Hernienoperationen hervorzugehen scheint, daß manche Chirurgen sich mit der Operation von

Recidivhernien nicht oder nur wenig beschäftigen, offenbar deshalb, weil, wie man aus persönlichen Mitteilungen gelegentlich entnehmen kann, man die Aussichten, eine Recidivhernie radikal zu heilen, im allgemeinen nicht sehr hoch einschätzt. Nun sind aber gewöhnlich die anatomischen Bedingungen für eine erfolgreiche Recidivoperation keineswegs so ungünstig; die für die neuerliche Naht in Betracht kommenden Schichten sind gewöhnlich, wenn man nur einige Geduld aufwendet, ohne Schwierigkeit in dem nötigen Umfang frei zu legen.

Die Bedingung für gute Endresultate liegt zumeist ausschließlich in einer exakten Technik: sehr vorsichtiges Arbeiten, schrittweises Freilegen aller Schichten, peinliches Auspräparieren aller Gebilde ohne Verletzung noch brauchbaren Gewebes, genaue Versorgung des Bruchsackstumpfes und größte Sorgfalt bei allen Nähten. Dadurch währt die Dauer einer Recidivoperation allerdings ziemlich lange, doch handelt es sich bei Hernienträgern ja meist um gesunde, kräftige Leute, denen man einen länger dauernden Eingriff wohl zumuten darf.

X.

AUS DER

AUGUSTA-KRANKEN-ANSTALT ZU BOCHUM.

CHIRURG. ABTEILUNG: PROF. DR. M. v. BRUNN.

Ueber Luxationen im Lisfranc'schen Gelenk.

Von

Theodor Herrmann,
Medizinalpraktikant.

(Mit 2 Abbildungen.)

Die Berichte über Verrenkungen im Lisfranc'schen Gelenk stammen größtenteils aus dem letzten Jahrzehnt. Vor dem Jahre 1904 sind nur einzelne Beschreibungen dieser Verletzung in der Literatur verzeichnet. Jedoch in den letzten Jahren haben sich zahlreiche Arbeiten mit der Luxation im Lisfranc'schen Gelenk befaßt und sind eine Reihe von Fällen veröffentlicht worden. Der Vervollkommnung der röntgenologischen Untersuchung der Verletzungen des Skelettsystems ist dabei sicherlich ein großes Verdienst zuzuschreiben, und unter ihrem Einfluß haben die Luxationen im Lisfranc'schen Gelenk einen Teil ihres Rufs der außerordentlichen Seltenheit eingebüßt. Trotzdem gehören sie auch jetzt noch nicht zu den alltäglichen Erscheinungen und sind besonders durch ihre große Mannigfaltigkeit von immer neuem Interesse.

Im Monat Juli 1913 wurden in die Augusta-Kranken-Anstalt zu Bochum 2 Fälle von Luxation im Lisfranc'schen Gelenk eingeliefert, die den Anlaß zu dieser Arbeit gegeben haben.

1. Erich K., Schornsteinfeger, 42 J., bestieg eine Leiter, die an der Außenseite eines Hauses angelehnt war in der Absicht, in eine Dachluke, die sich in ca. 8—10 m Höhe befand, einzusteigen. Er war eben an der Luke angekommen, stand noch mit beiden Füßen auf der Leiter und hatte die oberste Leitersprosse mit den Händen gefaßt, da brach diese Sprosse

und Pat. stürzte rücklings in die Tiefe. Unten schlug er mit beiden Füßen auf und fiel dann nach links vollends zu Boden. Sofort nach dem Unfall wurde Pat. ins Krankenhaus eingeliefert.

Befund: Am l. Unterschenkel etwas unterhalb der Mitte sind deutliche Zeichen einer Fraktur vorhanden. Der r. Fußrücken erscheint schon bei bloßem Anblick deformiert. In der Gegend des Lisfranc'schen Gelenks besteht ein deutlicher Absatz derart, daß die Fußwurzelknochen etwa 1 cm tiefer liegen als die angrenzenden Mittelfußknochen. Dieser Absatz ist besonders ausgeprägt im Bereich des II. und IV. Metatarsus, noch deutlich am I. und III. Metatarsus und nicht vorhanden am V. Metatarsus. Eine wesentliche Schwellung des Fußes besteht nicht. Der Vorderfuß ist gegen den Mittelfuß federnd fixiert. Jeder Bewegungsversuch verursacht die heftigsten Schmerzen.

Röntgenaufnahme (Fig. 1): Auf der seitlichen Ansicht erkennt man, daß die Basis des II. Metatarsus aus ihrer Einsenkung zwischen Os cuneiforme I und III stark herausgehoben ist und das Niveau der übrigen Mittelfußknochen um über 1 cm überragt. Hinter ihr erscheint, ebenfalls stark nach oben luxiert, der I. Metatarsus, während der III. und IV. Metatarsus nicht in diesem Maße verlagert sind, die Verschiebung nach oben aber doch noch deutlich erkennen lassen. Der V. Metatarsus liegt an normaler Stelle. Eine Fraktur der Mittelfußknochen ist nicht vorhanden. Bei Aufnahme in dorso-plantarer Richtung erscheint die Basis des I. Metatarsus etwas lateral verschoben, während sein Köpfchen von dem des II. Metatarsus weiter abgewichen ist. Die Basen des II.—IV. Metatarsus sind etwas übereinander gelagert und zeigen eine geringgradige Abweichung lateral. Die Basis des II. Metatarsus liegt über Os cuneiforme II und III. Der V. Metatarsus ist nicht betroffen. Man hat also eine Luxation des I.—IV. Metatarsus nach oben außen vor sich.

Die Einrenkung der Luxation wird im Aetherrausch vorgenommen und gelingt ohne Schwierigkeit. Durch Zug und Gegenzug in der Längsachse des Fußes sowie durch Druck auf die Basen der luxierten Mittelfußknochen ist die Reposition in einem Augenblick erreicht, worauf der Fuß in einen fixierenden Stärkeverband gelegt wird. 3 Wochen später wird der Verband entfernt. Ein Kontrollröntgenbild zeigt, daß normale Verhältnisse hergestellt sind. Dementsprechend gestaltet sich auch die Gebrauchsfähigkeit des Fußes. Unter dem Einfluß von systematischen Fußbewegungen, die der Pat. an orthopädischen Apparaten ausführte, erlangt er in wenigen Wochen die völlige Gebrauchsfähigkeit seines r. Fußes wieder. Die Heilung des linksseitigen Unterschenkelbruchs nahm längere Zeit in Anspruch. 7 Monate nach dem Unfall konnte Pat. nachuntersucht werden. Das Dauerresultat war vorzüglich, der Fuß war vollständig normal leistungsfähig.

2. Gustav R., Former, 19 J., fiel beim Heben von Stahlplatten eine solche im Gewicht von ca. 50 kg auf den l. Fußrücken, und zwar so, daß sie mit einer Kante etwa auf die Mitte des Fußrückens auftraf. Nach dem Unfall verspürte er heftige Schmerzen im Bereich der getroffenen Stelle, die sich bei jeder Bewegung steigerten, so daß Pat. überhaupt nicht mehr auf den l. Fuß stehen konnte.

Befund: Der l. Fußrücken ist stark geschwollen und druckempfindlich. Passive Dorsal- und Plantarflexion sind gehemmt und schmerzhaft, doch noch möglich. In der Gegend des Lisfranc'schen Gelenks findet sich entsprechend dem Zwischenraum zwischen III. und IV. Metatarsus eine etwa 3 cm lange in der Richtung des Fußes verlaufende Wunde. Fingerbreit einwärts davon, entsprechend dem II. Metatarsus fühlt man einen starken Knochenvorsprung, welcher der Basis des II. Metatarsus angehört. Man fühlt deutlich die scharf vorspringende Kante dieses Knochens. Ueber dem I. Metatarsus und am Innenrande des

Fußes findet sich ein ausgedehntes Hämatom, in dem man bei Druck weiche Krepitation fühlt.

Röntgenaufnahme (Fig. 2): Die dorso-plantare Ansicht läßt keine Besonderheiten erkennen. Vielleicht erscheint die Basis des II. Metatarsus etwas nach außen gedrängt, so daß der Spalt zwischen Os cuneiforme I und der Basis des II. Metatarsus verbreitert ist. Auf der seitlichen Aufnahme überragt die Basis des II. Metatarsus die Mittelfuß- und Fußwurzelknochen um mindestens 2 cm. Etwa 1 cm von der Basis entfernt beginnend sieht man in schräger Richtung einen Riß den II. Metatarsus durchziehen, jedoch so, daß die Basis aus ihrer gewöhnlichen Lage zu dem übrigen II. Metatarsus nicht abgerückt ist.

Bei der Reposition entleeren sich große Mengen Blutkoagula aus der Wunde, so daß mit Sicherheit eine Kommunikation zwischen Wunde und Luxation angenommen werden kann. Die Einrenkung selbst, die im Aetherrausch vorgenommen wurde, machte keine Schwierigkeiten. Nach geringem Zug nach vorne und Druck auf den luxierten Metatarsus geht dieser in seine natürliche Lage zurück. Mit Leichtigkeit läßt sich Reluxation und erneute Reposition bewirken, so daß man mit Sicherheit auf ausgedehnte Kapsel- und Bänderzerreißungen schließen darf. Die Hautwunde wird genäht und darauf ein Stärkeverband angelegt, um den eingerenkten Mittelfußknochen in seiner richtigen Lage zu erhalten. Nach Abnahme des Verbands, die nach 3 Wochen erfolgte, wird ein Kontrollröntgenbild angefertigt, das die vollkommene normale Stellung der Knochen des Fußskeletts ergibt. Die komplizierende Hautwunde ist primär geheilt. Unter den orthopädischen Bewegungsübungen, die der Pat. systematisch auszuführen hat, werden die Fußbewegungen, anfangs noch ziemlich schmerzhaft, bald freier und kräftiger, so daß Pat. nach 6 Wochen vollkommen beschwerdefrei das Krankenhaus verläßt.

Es handelt sich also in den beschriebenen Fällen um 2 teilweise Verrenkungen des Mittelfußes nach oben, und zwar im 1. Fall des I.—IV. Metatarsus nach oben außen, im 2. Fall des II. Metatarsus nach oben. Die Entstehungsweise im Fall 1 ist wohl so zu erklären, daß sich der Fuß im Augenblick des Aufschlagens auf den Boden in starker Plantarflexion befand. So traf der Stoß zunächst die Zehenballen, pflanzte sich von dem Köpfchen der Mittelfußknochen nach ihren Grundflächen und den Fußwurzelknochen fort. Ein Ausweichen der Metatarsen konnte in Anbetracht des anatomischen Baues des Fußgewölbes nur nach oben stattfinden. Im Falle 2 kam die Luxation wohl so zustande, daß die Eisenplatte auf den Vorderfuß auffiel, auf diese Weise eine plantare Hyperflexion erzeugte, die den II. Metatarsus nach oben luxieren ließ. Die Diagnose war beidemal leicht zu stellen, besonders im Falle 1, wo die Mittelfußknochen in nicht zu verkennender Weise die Fußwurzelknochen überragten. Dazu kam, daß die abgewichenen Knochen leicht zu palpieren waren und in ihrer Lage durch keine Schwellung verschleiert wurden, während im 2. Fall eine ausgedehnte Schwellung vorhanden war. Hier konnte jedoch durch die Palpation der Basis des II. Metatarsus, die sehr deutlich nach oben vorsprang, die Diagnose, abgesehen von der komplizierenden Fraktur, mit absoluter Sicherheit gestellt werden.

Komplikationen waren im 2. Fall vorhanden in Gestalt einer Wunde und einer Fraktur der Basis des II. Metatarsus, die jedoch bei der Repo-

1.

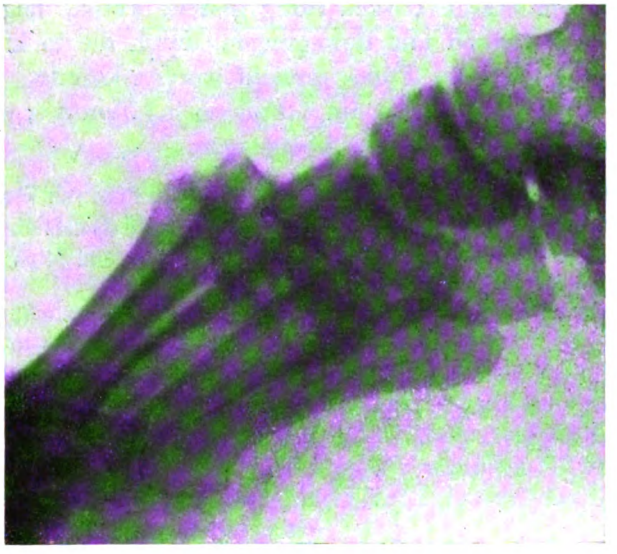

2.

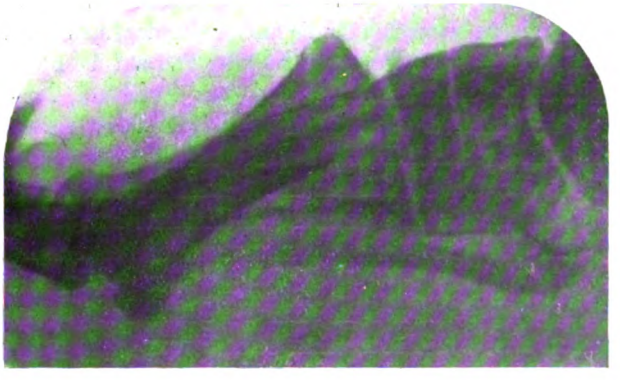

Fig. 1. Zu Fall 1.
Fig. 2. Zu Fall 2

sition keine Schwierigkeiten verursachte, da die Fragmente in keiner Richtung auseinandergewichen waren. So gelang die Reposition leicht im Aetherrausch. Der gut gelungenen Einrenkung entsprechend gestaltete sich beidemal auch der Verlauf der Heilung. Nachdem die verletzten Gelenke für 3 Wochen in einem Stärkeverband ruhig gestellt waren, begann man nach dessen Entfernung alsbald mit Bewegungen, durch die in kurzer Zeit eine gute Funktionsfähigkeit des Fußes erreicht werden konnte. Im ersten Fall konnten wir uns nach 7 Monaten, im 2. Fall nach 3 Monaten von dem fehlerfreien Gehvermögen der Patienten überzeugen.

Im Jahre 1904 hat Bayer alle bis dahin beschriebenen Fälle von Verrenkung im Lisfranc'schen Gelenk gesammelt und veröffentlicht. Er konnte damals über 68 Fälle berichten, die er alle einzeln näher beschrieben hat. Er zählt 34 totale und 34 partielle Luxationen, die sich folgendermaßen zusammensetzen:

	Totalluxationen	Einzelluxationen	Luxationen mehrerer Metatarsen
dorsal	8	13	10
dorsolateral	10	—	—
lateral	10	1	—
dorsomedial	1	—	1
medial	1	2	—
plantar	1	4	1
divergent	3	—	2
	34	20	14

Es befinden sich also unter den 34 partiellen Luxationen 20 Einzelluxationen. Am häufigsten verrenkt ist der I. Metatarsus, der in 9 Fällen nach oben, in 3 Fällen nach unten und in 2 Fällen nach innen luxiert ist. Der II. Metatarsus ist nur 1 mal nach oben luxiert, der IV. Metatarsus ist 3 mal nach oben, der V. 1 mal nach außen und 1 mal nach unten luxiert. Eine isolierte Luxation des III. Metatarsus findet sich in Bayer's Zusammenstellung nicht. Unter den ursächlichen Momenten für die Entstehung der Luxationen im Lisfranc-schen Gelenk führt Bayer an: 13 mal Sprung oder Fall auf die Füße, 14 mal Auffallen schwererer Gegenstände auf den Fuß, 11 mal Sturz mit dem Pferd, 7 mal Ueberfahrenwerden, 5 mal Ausgleiten, 5 mal Fall bei fixiertem Vorderfuß, 2 mal Verschüttung und 1 mal Auffallen eines schweren Gegenstandes auf den Oberschenkel bei gebeugtem Knie und erhobener Ferse. Unter den 68 Fällen finden sich 9 nicht reponierte, worunter 6 dauernde Folgen ihres Unfalls zurückbehielten. Wirklich gute Resultate sind 30 verzeichnet, darunter 26 Fälle nach gut gelungener Reposition. Operative Reposition erfolgte in 7 Fällen, darunter 5 mit gutem Erfolg.

In den folgenden Jahren hat sich die Zahl der Beobachtungen bedeutend vermehrt, so daß Lenormant im Jahre 1908 schon 96 Fälle von Verrenkung im Lisfranc-schen Gelenk anführt, und zwar 50 totale und 46 partielle.

Sie setzen sich aus folgenden Luxationsformen zusammen.

	Totalluxationen	Einzelluxationen	Luxationen mehrerer Metatarsen
dorsal	14	16	10
dorsolateral	12	2	3
lateral	10	1	—

	Totalluxationen	Einzelluxationen	Luxationen mehrerer Metatarsen
dorsomedial	1	1	—
medial	1	3	1
plantar	1	4	2
divergent	5	—	3
	50	27	19

Von den isolierten Luxationen war der I. Metatarsus in 20 Fällen betroffen, darunter 10-mal nach oben, 2 mal nach außen oben, 1 mal nach innen oben, 3 mal nach innen und 4 mal nach unten. Der II. Metatarsus war nur 1 mal allein, und zwar nach oben, luxiert, eine isolierte Luxation des III. Metatarsus ist noch nicht beschrieben. Der IV. Metatarsus ist 4 mal nach oben, der V. 1 mal nach oben und 1 mal nach außen luxiert. Lenormant ist der Ansicht, daß die Luxationen im Lisfranc'schen Gelenk meist bei direkter Gewalteinwirkung entstehen und verhältnismäßig selten mit Frakturen kompliziert seien. Die Reposition geschehe am besten in Narkose und sei in der Mehrzahl der Fälle leicht auszuführen.

Auf den Zahlen von Bayer und Lenormant fußt die Arbeit von Grunert aus dem Jahre 1910. Er veröffentlicht außer 2 selbst beobachteten Fällen 11 bis dahin unbeschriebene aus der Armee und fügt seiner Arbeit die Beobachtungen von Heintze, Schuhmacher, Kramer und Ewald hinzu. Nach Beschreibung dieser 17 Fälle gibt Grunert eine Zusammenstellung der nunmehr bekannten 113 Fälle.

Er zählt 58 totale und 55 partielle Verrenkungen im Lisfranc'schen Gelenk. Sie setzen sich aus folgenden Luxationsformen zusammen.

	Totalluxationen	Einzelluxationen	Luxationen mehrerer Metatarsen
dorsal	14	17	12
dorsolateral	15	3	2
lateral	19	3	—
dorsomedial	1	1	1
medial	1	3	—
plantar	2	6	3
divergent	6	—	4
	58	33	22

Unter den Ursachen ist auffällig die große Häufigkeit von Sturz vom Pferd. Die Reposition macht meist wenig Schwierigkeiten in frischen Fällen, während sie bei älteren oft sehr schwer ausführbar ist. Blutige Eingriffe wurden in 14 Fällen ausgeführt. Die besten Ergebnisse erreichte man bei isolierten Luxationen, während bei Luxationen mehrerer Metatarsen die Operation ein wenig befriedigendes Resultat ergab, besonders wenn zur Exstirpation oder Resektion von Knochen geschritten werden mußte.

Noch 2 Arbeiten seien kurz erwähnt, die von bestimmten Gesichtspunkten aus die Luxationen im Lisfranc'schen Gelenk besprechen: Im Jahre 1904 beobachtete Fischer einen Fall von dorsolateraler Luxation des I. Metatarsus. Bei seiner Veröffentlichung faßte er alle Fälle von Luxation des I. Metatarsus zusammen, wobei er von den 14 in der Bayer'schen Statistik beschriebenen Fällen von Luxation des I. Metatarsus 3 als unsicher strich (Liston, Mörz, Planquinque-Lasalles), dagegen 7 bis dahin unveröffentlichte, zusammen also 18 Fälle von Luxationen des I. Metatarsus, beschrieb. Diese 18 teilen sich in 8 dorsale, 1 dorsolateraler, 1 dorsomedialer, 1 medialer, 3 plantare.

Auffälligerweise befinden sich unter diesen 18 Fällen 4 Doppelluxationen, wobei also beide Enden der Mittelfußknochen luxiert sind. Die Diagnose war meist leicht, die Reposition gelang in 11 Fällen.

Aus dem Jahre 1909 stammt die Arbeit von Quénu und Kuss. Sie besprechen in ausführlicher Weise 34 Fälle, von denen sie entweder Röntgenbilder oder anatomische Skizzen wiedergeben. Sie beleuchten in eingehendster Weise Entstehungsweise, Komplikationen und Verlauf der Fälle und geben am Schluß ihrer Arbeit ein Literaturverzeichnis von 120 Fällen an. Zum erstenmal beschrieben finden sich in ihrer Arbeit 9 Fälle, sodaß also jetzt 129 Fälle von Luxationen im Lisfranc'schen Gelenk bekannt sind.

Aus den folgenden Jahren habe ich in der Literatur folgende weitere Fälle gefunden:

1. Goulland: Kavallerist, Sturz vom Pferde, der Fuß des Reiters kam so unter das Pferd zu liegen, daß die Fußsohle nach oben, nach dem Leib des Pferdes zeigte. Luxation des I. Metatarsus nach unten. Reposition durch Zug und Gegenzug. In kurzer Zeit war Pat. wieder dienstfähig.

2. Petit: Unteroffizier, Sturz vom Pferde. Luxation zunächst nicht richtig erkannt. Röntgenbild nach 3 Wochen zeigt eine divergierende Verrenkung des ganzen Mittelfußes. I. Mittelfußknochen nach innen oben, II.—V. nach außen oben luxiert, Basen des I. und II. Metatarsus gebrochen. Reposition gelang nicht, von einer Operation wurde Abstand genommen. Nach einiger Zeit erreichte Pat. ein leidliches Gehvermögen.

3. v. Winiwarter: Verrenkung des II.—V. Metatarsus nach außen, außerdem Frakturen des II. und III. Metatarsus sowie des III. Keilbeins. Reposition gelang nicht, man behandelte die Luxation expektativ. Es entwickelte sich ein ausgesprochener Plattfuß mit Synostosenbildung zwischen II. Metatarsus und II. und III. Keilbein. Pat. lernte mit einer Plattfußeinlage beschwerdefrei gehen.

4. v. Winiwarter: Ein eiserner Elektromotor fiel auf den Fuß. Offene Verrenkung des ganzen Mittelfußes nach außen. Um die Reposition zu ermöglichen, wurde die querverlaufende Wunde erweitert. Heilung mit gutem Gehvermögen.

5. und 6. Young: In 2 Fällen kamen die Verrenkungen des ganzen Mittelfußes nach außen so zustande, daß bei fixiertem Vorderfuß eine große Gewalt in seitlicher Richtung auf den hinteren Teil des Fußes einwirkte. Beidemal war das I. Keilbein und einige Metatarsen frakturiert. Reposition. Heilung.

7. Young: Sturz aus großer Höhe. Der I. Metatarsus luxierte nach oben innen. Reposition, Heilung.

8. Ziegler: Arbeiter, Verschüttung durch Kohle. Die Füße des Verletzten wurden zuerst mit Kohle bedeckt, dann wurde er nach hinten umgeworfen. Dabei luxierte der ganze Mittelfuß nach außen. Röntgenbild: Neben kleineren Absplitterungen an der Basis des I. und IV. Metatarsus eine Rißfraktur an der Basis des II. Metatarsus. Das abgerissene Stück ist um seine Längsachse gedreht. Der luxierte Metatarsus wurde nicht reponiert; im Laufe eines Jahres war Pat. wieder soweit hergestellt, daß sein Gang nur noch unbedeutend von dem normalen abwich.

9. Ziegler: Arbeiter, wurde von stürzenden Zementsäcken erfaßt und rücklings umgeworfen. Der klinische Befund gleicht dem im vorhergehenden Fall. Röntgenbild: Laterale

Verschiebung des ganzen Mittelfußes, Abrißfrakturen am I. und II. Keilbein, Bruch der Basis des II. Mittelfußknochens.

10. Ziegler: Magazinier stürzt beim Abladen von Holz vom Wagen. Laterale Verschiebung des I. Metatarsus. Die intakte Basis des II. Metatarsus schob sich über die Ossa cuneiformia II und III, während sich die Mittelfußknochen III—V stark lateral verschoben haben und mit ihren proximalen Enden übereinander gelagert sind. Am Würfelbein geringe Absplitterungen. Therapie: In allen 3 Fällen Bettruhe, Prießnitz, Bäder und Massage. Gute Erfolge.

11. Jeney: Plantare Luxation des ganzen Mittelfußes. Reposition. Funktionsfähigkeit nach kurzer Zeit befriedigend.

12. Brockmann: Mediale Verrenkung des I. Metatarsus verbunden mit dorsaler Verrenkung des II.—IV. Metatarsus. Kompressionsfraktur des Os cuboideum. Reposition leicht, nach 40 Tagen arbeitsfähig.

13. Brockmann: Laterale Verschiebung des II.—V. Mittelfußknochens mit Fraktur.

14. Brockmann: Verrenkung des ganzen Mittelfußes nach außen, kompliziert mit Kompressionsfraktur des II. und III. Keilbeins und Bruch des II. Metatarsus an seinem Köpfchen.

Diese Aufzählung zeigt, daß in den letzten Jahren die Beobachtungen von Luxationen im Lisfranc'schen Gelenk sich sehr vermehrt haben. Zur Bestimmung der Gesamtzahl der bis jetzt veröffentlichten Fälle gehe ich auf die Arbeit von Quénu und Kuss zurück, die, wie schon oben erwähnt, die Literatur von 129 Fällen angeben. Addiere ich hierzu die Fälle von Grunert 16 (Fall Schuhmacher war auch Quénu und Kuss bekannt), Goulland 1, Petit 1, v. Winiwarter 2, Young 3, Ziegler 3, Jeney 1, Brockmann 3 und die beiden selbstbeobachteten Fälle, so dürfte die Zahl der veröffentlichten Luxationen im Lisfranc'schen Gelenk mindestens 161 betragen.

Das Verhältnis der totalen Verrenkungen zu den partiellen ist im wesentlichen unverändert geblieben. Beide haben sich im allgemeinen die Wage gehalten, wie aus folgender Tabelle ersichtlich ist:

	Gesamtzahl	Totale Luxationen	Partielle Luxationen
Bayer	68	34	34
Lenormant	96	50	46
Grunert	113	58	55
Quenu und Kuss	34	19	15
Fälle seit 1911	16	9	7

Die relative Häufigkeit der einzelnen Luxationsformen ersieht man aus den folgenden Zusammenstellungen:

I. Verrenkungen des ganzen Mittelfußes.

	Bayer	Lenormant	Grunert
dorsal	8	14	14
dorsolateral	10	12	15

	Bayer	Lenormant	Grunert
lateral	10	16	19
dorsomedial	1	1	1
medial	1	1	1
plantar	1	1	2
divergent	3	5	6
	34	50	58

II. Einzelverrenkungen.

	Bayer	Lenormant	Grunert
I. Metatarsus	9 oben	10 oben	11 oben
	2 innen	2 außen	2 außen
	3 unten	1 innen oben	3 außen oben
		3 innen	3 innen
		4 unten	1 innen oben
			5 unten
II. Metatarsus	1 oben	1 oben	1 oben
			1 unten
III. Metatarsus	—	—	—
IV. Metatarsus	3 oben	4 oben	4 oben
V. Metatarsus	1 außen	1 oben	1 oben
	1 unten	1 außen	1 außen
	20	27	33

III. Verrenkungen mehrerer Mittelfußknochen.

	Bayer	Lenormant	Grunert
I. u. II. Metatarsus	1 oben	2 außen oben	1 oben
II. u. III. Metatarsus	1 oben	1 oben	1 oben
III. u. IV. Metatarsus	2 oben	2 oben	2 oben
IV. u. V. Metatarsus	1 oben		
	1 oben innen	2 oben	2 oben
I.—III. Metatarsus	1 unten	2 unten	2 oben
	1 oben	2 oben	2 unten
			1 divergent
II.—IV. Metatarsus	2 oben	2 oben	1 oben
		1 innen	1 oben innen
I.—IV. Metatarsus	1 oben	1 oben	1 oben
	2 divergent	3 divergent	3 divergent
II.—V. Metatarsus	1 oben	1 außen oben	2 oben
			2 außen oben
			1 unten
	14	19	22

Diese Statistiken decken sich im allgemeinen und werden in ihren Zahlen und dem relativen Verhältnis der Häufigkeit ihrer einzelnen Luxationsformen

in der übrigen Literatur bestätigt. Ein Gesamtüberblick gestaltet sich folgendermaßen:

	Bayer	Lenormant	Grunert
dorsal	31	40	43
dorsolateral	10	17	20
lateral	11	17	22
dorsomedial	2	3	3
medial	3	4	4
plantar	6	7	11
divergent	5	8	10
	68	96	113

Die Ursachen, die in den beiden von mir beobachteten Fällen zur Luxation geführt haben, Sturz auf die Füße aus großer Höhe im 1. Fall und Auffallen eines schweren Gewichts auf den Fuß im 2. Fall, finden in der Literatur eine Reihe Analoga und sind in ähnlicher Weise von vielen Beobachtern beschrieben worden (Bayer, Grunert, Quénu und Kuss). Fast allen diesen Unfällen mit geringen Ausnahmen ist die Schwere der Gewalteinwirkung gemeinsam. Es ist im allgemeinen eine ganz erhebliche Kraft erforderlich, um eine Luxation im Lisfranc'schen Gelenk hervorzurufen, eine Tatsache, die noch durch den Umstand bestätigt wird, daß gerade die Berufsklassen, die in höherem Maße großen Krafteinwirkungen ausgesetzt sind, vor anderen zu dieser Verletzung neigen. Besonders auffällig ist, daß nur in 4 Fällen Frauen betroffen sind. Das größte Kontingent stellt das Militär, Kavallerie und Artillerie, Sturz vom Pferd und Ueberfahrenwerden gehören zu den häufigsten Ursachen der Lisfranc-Verrenkung. Dann folgen der Häufigkeit nach Fuhrleute, Handwerker und Arbeiter.

Die Entstehungsweise der Luxationen im Lisfranc ist keine einheitliche und auch nicht in jedem Fall festzustellen. Aber es gibt doch gewisse Regeln, nach denen die einzelnen Luxationsformen der Metatarsen entstehen. In der Minderzahl der Fälle handelt es sich um rein direkte Luxationen, wobei die Gewalt entweder auf den Tarsus bei fixiertem Metatarsus oder auf den Metatarsus bei fixiertem Tarsus einwirkte. Die direkten Luxationsformen können nach oben, unten und nach den Seiten stattfinden, können partiell und total sein. Die meisten Lisfranc'schen Verrenkungen sind indirekte.

Die indirekten dorsalen Luxationen entstehen größtenteils bei einem Absturz; dabei sind die Fälle vom Sturz vom Pferde besonders zu erwähnen. Die Anamnesen einer großen Anzahl von Fällen, die auf diese Weise entstanden sind, geben an, daß sich der Fuß beim Auftreffen auf den Boden in Plantarflexionsstellung befand. So traf die Stoßkraft zunächst die Zehenballen als Stützpunkte des Vorderfußes und pflanzte sich durch die Mittelfußknochen nach den Fußwurzelknochen fort. Gleichzeitig sank der Calcaneus vollends zu Boden und es erfolgte eine dorsale Luxation, wozu eine

gewisse Torsionsbewegung im Fuß infolge Umfallens des Verletzten beigetragen haben kann. Eine Luxation kann in diesen Fällen nur nach oben stattfinden aus Ursachen, die in der gegenseitigen anatomischen Lage der die Lisfranclinie begrenzenden Knochen ihren Grund haben. Kommt der Fuß bei einem Unfall so zu liegen, daß die mediale oder, wie es häufiger der Fall ist, die laterale Kante dem Boden aufliegt und die Gewalt die entsprechende andere Kante trifft, also in transversaler Richtung einwirkt, so kommt es ebenfalls zu einer Luxation nach oben. Auch in diesem Fall läßt der Bau des Fußskeletts als Gewölbe eine Luxation nach unten nicht zu. Eine dritte Möglichkeit der indirekten Luxation nach oben besteht in der plantaren Hyperflexion der vorderen Fußteile, wie sie entstehen kann, wenn bei fixiertem Zehenballen der Körper nach hinten umfällt.

Analog luxiert der Mittelfuß nach unten infolge übermäßiger Dorsalflexion der Mittelfußknochen, wie sie z. B. zustande kommen kann, wenn bei einem Absturz der Fuß an den Körper angezogen wird und in dieser Stellung auf den Boden auftrifft. Es entsteht im Moment eine starke Dorsalflexion des Mittelfußes, die eine Zerreißung der Ligamenta basium plantaria und eine Luxation der Mittelfußknochen nach unten hervorrufen kann.

Sehr häufig und mannigfaltig sind die Luxationen nach außen; unter ihnen befinden sich verhältnismäßig die meisten direkten Luxationsformen, ein zweiter, großer Teil ist sekundär aus einer dorsalen Luxation hervorgegangen. Der Entstehungsmechanismus der indirekten lateralen Verrenkungen ist ziemlich kompliziert und hat schon eine Reihe von Hypothesen hervorgerufen. Die meisten stellen sich vor, daß der Metatarsus in der inneren Fußkante gegen den Tarsus einknickt, also der Fuß in eine übermäßige Adduktionsstellung gebracht wird; dadurch reißen die äußeren Bandapparate und ermöglichen auf diese Weise die Luxation.

Aehnlich ist wohl auch die Verrenkung nach innen zu erklären, sie entsteht durch gewaltsame übermäßige Abduktion des Vorderfußes. Die Fälle von divergenter Luxation beruhen auf einer Kombination dieser ursächlich einwirkenden Momente.

Die Diagnose der Luxationen im Lisfranc'schen Gelenk ist in vielen Fällen nicht ohne weiteres zu stellen, denn es läßt sich denken, daß die großen Gewalteinwirkungen, die gewöhnlich diesen Verletzungen zugrunde liegen, auch entsprechende Veränderungen und Deformierungen des Fußes erzeugen. So ist oft die Differentialdiagnose zwischen Kontusion, Fraktur und Luxation schwer. Starke Schwellung und Schmerzhaftigkeit des ganzen Fußes sowie die Unmöglichkeit zu gehen, sind oft die einzigen Symptome, dabei gestaltet sich zuweilen der Palpationsbefund sehr unsicher. Diese Schwierigkeiten brachten es mit sich, daß eine große Anzahl von Verrenkungen im Lisfranc'schen Gelenk erst Wochen nach dem Unfall als solche festgestellt wurden, häufig erst nachdem die Schwellung des Fußes abgenommen hatte und deshalb die Palpation bestimmtere Schlüsse

zuließ. Diese Umstände lassen vermuten, daß eine große Anzahl von Luxationen im Lisfranc'schen Gelenk überhaupt nicht erkannt wurde, eine Annahme, die darin ihre Bestätigung findet, daß bis zum Jahre 1904 nur 68 Fälle veröffentlicht werden konnten, während in den letzten Jahren unter dem Einfluß der Verbesserung unserer diagnostischen Hilfsmittel die Zahl der Luxationen erheblich zunahm.

In vielen anderen Fällen stößt die Diagnose auf wenig Schwierigkeiten. Oft genügt schon der bloße Anblick des Fußes, der auffällig stark verbreitert erscheint bei seitlicher Luxation, dessen Fußrücken sehr stark oder unregelmäßig gewölbt ist bei totaler bzw. partieller dorsaler Luxation, um die Vermutung einer Luxation im Lisfranc'schen Gelenk nahezulegen. Eine exakte Palpation aller Metatarsen sichert dann gewöhnlich die Diagnose, die im Röntgenbild ihre Bestätigung erfährt.

Eine Röntgenaufnahme ist stets am Platze, schon mit Rücksicht auf das so häufige Zusammentreffen dieser Luxationen mit Brüchen der Fußknochen. Bis vor wenigen Jahren wurde dieses Zusammentreffen verhältnismäßig selten beobachtet. Bayer berichtet unter seinen 68 Fällen nur 5 mal von einer komplizierenden Fraktur, und noch Lenormant schreibt 1908, daß die Verrenkungen der Metatarsen selten mit Frakturen einhergehen. Demgegenüber geht aus den neueren Beobachtungen hervor, daß vielleicht in der Mehrzahl der Fälle von Luxation im Tarso-Metatarsalgelenk Frakturen vorliegen. Begreiflicherweise sind es die Fortschritte in der Röntgentechnik, die diese Tatsache aufgeklärt haben, sind doch die Fälle der letzten Jahre fast ausschließlich röntgenologisch untersucht und häufig auf diese Weise erst in ihren Einzelheiten exakt diagnostiziert worden. Die Arbeit von Quénu und Kuss geht auf die röntgenologischen Verhältnisse besonders sorgfältig ein und enthält die Röntgenaufnahmen von 26 Fällen. Aus ihnen geht hervor, daß von diesen 26 Fällen 18 mit Frakturen verbunden waren, und daß sich bei noch einigen anderen kleinere Absprengungen fanden. Denselben Befund hat man, wenn man die jüngsten Fälle von diesem Gesichtspunkt aus betrachtet. Unter den 17 Fällen aus Gruner t's Statistik befinden sich 11 Fälle aus der Armee, meist älteren Datums, von denen anscheinend keine Röntgenbilder bekannt sind. Von den übrigen 6 Fällen sind 5 röntgenologisch untersucht und weisen alle 5 Knochenbrüche auf. Ebenso verhält es sich mit den oben beschriebenen 16 neuesten Fällen. Unter ihnen hat das Röntgenbild in 11 Fällen eine mit einer Fraktur des Fußskeletts komplizierte Luxation im Lisfranc'schen Gelenk ergeben.

Der Sitz der Frakturen ist verschieden, abhängig von der Beschaffenheit der verletzenden Gewalt, der Richtung der Gewalteinwirkung und dem Entstehungsmechanismus der Verrenkung. Auf der anderen Seite läßt eine vorhandene Fraktur in manchen Fällen auf den Entstehungsmechanismus der Luxation bestimmte Schlüsse ziehen.

Am häufigsten sind die isolierten Frakturen und unter ihnen wieder die Frakturen des I. und II. Metatarsus; diese sind meist Basisfrakturen und machen die Mehrzahl aller Frakturen überhaupt aus. Quénu und Kuss beschreiben 9 isolierte Basisfrakturen des I. Metatarsus, denen noch aus der übrigen Literatur Fall Monnier und Fall Petit zuzurechnen sind; diesen gegenüber stehen 9 Frakturen des II. Metatarsus, 2 Frakturen des III. Metatarsus und 5 Frakturen des V. Metatarsus, worunter 4 Frakturen der Tuberositas ossis metatarsi V sich befinden. Eine isolierte Fraktur des IV. Metatarsus wurde bis jetzt noch nicht beobachtet.

Brüche mehrerer Mittelfußknochen zugleich kommen in den verschiedensten Zusammenstellungen vor, sind aber nicht allzu häufig. Auch hier sind die drei ersten Mittelfußknochen häufiger in Mitleidenschaft gezogen als der IV. und V. Metatarsus. Aber auch die Fußwurzelknochen und die Malleolen erleiden nicht selten Frakturen. So sind bis jetzt 7 Fälle von Keilbeinbruch, 3 Fälle von Würfelbeinbruch, 3 Fälle von Tarsusbruch und je 1 Bruch des Calcaneus, des Malleolus externus und internus beschrieben.

Ein besonderes Interesse bietet die Fraktur der Basis des II. Metatarsus. Diese liegt eingefalzt zwischen Os cuneiforme I und III und ist deshalb in ihren Möglichkeiten, im gegebenen Fall zu luxieren, ganz bedeutend behindert. Trotzdem ist der II. Metatarsus, wie aus den oben angeführten Tabellen hervorgeht, sehr häufig bei den Luxationen des Mittelfußes beteiligt. In Anbetracht der anatomischen Lage des II. Metatarsus sollte man annehmen, daß eine seitliche Luxation nur unter gleichzeitiger Fraktur seiner Basis stattfinden kann. In Wirklichkeit tritt diese Fraktur auch in den meisten Fällen ein, aber trotzdem sind nicht wenige seitliche Luxationen des II. Mittelfußknochens auch ohne Basisfraktur vor sich gegangen. Die Möglichkeit eines seitlichen Ausweichens der eingefalzten II. Metatarsalbasis ohne Fraktur haben einige Beobachter (Panse, Bannes und Grunert) zugegeben, aber auf anderer Seite ist man der Ansicht, daß sämtliche seitlichen Luxationen des II. Metatarsus, die keinen Bruch der Basis aufweisen, sekundär aus einer dorsalen Luxation hervorgegangen sind. Diese Annahme wird von Malgaigne, Lossen, Hoffa und Ziegler gemacht, und zahlreiche Fälle sprechen ätiologisch für ihre Richtigkeit. Die gegenseitige anatomische Lage der die Lisfranc'sche Linie begrenzenden Fußknochen, ihre straffe Verbindung durch Bänder, die gerade den II. Metatarsus so fest in seinem Falz fixieren, lassen normalerweise ein seitliches Ausweichen des Mittelfußes ohne Abriß der II. Metatarsalbasis nicht zu.

Neben den Verletzungen der Knochen spielen solche der Weichteile bei den Verrenkungen des Mittelfußes eine nicht geringe Rolle. Bei sehr vielen Fällen sind ausgedehnte Bänder- und Kapselzerreißungen vorhanden, ferner können Muskeln und Sehnen ausgedehnte Zerstörungen erfahren. Solche Weichteilverletzungen bieten bei der Reposition oft unüberwindliche Schwierigkeiten, da sie zu Einklemmungen Anlaß geben können; in solchen

Fällen ist nur operativ eine Reposition zu erreichen. Darauf soll später eingegangen werden.

Die Behandlung der Lisfranc'schen Luxation richtet sich nach dem Zeitpunkt ihrer diagnostischen Feststellung, nach etwaigen Komplikationen und nach der Beschaffenheit der umgebenden Gewebe. In frischen Fällen wird man nach vorausgegangener Röntgenuntersuchung möglichst sofort die Reposition versuchen und wird damit, wie die Statistik zeigt, auch meist gute Erfolge erzielen. Komplizierende Hautwunden werden, soweit sie eine primäre Heilung erwarten lassen, genäht, wie dies in meinem 2. Fall auch geschehen ist. In der weitaus größten Mehrzahl der überlieferten Fälle ist die Reposition ganz oder teilweise geglückt. Sie wurde meist unter Narkose, im Aether- oder Chloräthylrausch, in einigen Fällen auch in Lokalanästhesie ausgeführt. In leichteren Fällen eignet sich, wie die 2 selbst beobachteten Fälle erwiesen haben, die Rauschnarkose vorzüglich zur Reposition. In anderen Fällen kann man auf unüberwindliche Schwierigkeiten stoßen, die teilweise vorher schon im Röntgenbild zu erkennen sind. Starke Verlagerungen infolge von Frakturen, Luxationen von Tarsalknochen, ferner Einklemmungen von Weichteilen können den Repositionsversuchen erheblichen Widerstand entgegensetzen. In solchen Fällen bleibt es häufig bei der partiellen Reposition, wenn nicht alle Einrenkungsversuche gänzlich ergebnislos verlaufen. Für diese Fälle kommt die Operation in Frage. Diese führt auch noch oft bei alten nicht reponierten Verrenkungen zum Ziel, bei denen eine unblutige Reposition nicht mehr ausführbar war.

Prüft man die überlieferten Fälle, so weit über ihren Verlauf und das erreichte Resultat nähere Mitteilungen gemacht sind, so findet man, daß die vollständig reponierten Fälle meist auch ein gutes Resultat geliefert haben, doch kommt es hie und da vor, daß die Funktion selbst nach gelungener Reposition eines ganz frischen Falles eine schlechte oder nur mäßige wird.

Ein typisches Beispiel hierfür ist Fall Bannes:

Es handelte sich um eine Luxation des I. Metatarsus nach innen. Die Reposition war leicht gelungen und war röntgenologisch kontrolliert worden. Nach 3 Wochen konnte Pat. zwar gehen aber der Gang war sehr beschwerlich und blieb es auch in der Folgezeit. Monatelang bestand eine Schwellung des Innenrandes des Fußes sowie des Fußrückens. Nach ¾ Jahren ist Pat. noch immer wenig leistungsfähig; schon bei geringer Anstrengung versagt sein Fuß und trotz eines eigens für den Fuß angefertigten Schuhes kann Pat. nicht schmerzlos gehen.

Bannes selbst ist der Ansicht, daß die Zerreißung der Bandapparate an diesem wenig erfreulichen Resultat Schuld ist. In der Tat liegt der Gedanke nahe, daß hier, wie in einer Reihe anderer Fälle, trotz scheinbar gelungener Reposition doch eine gewisse Subluxation, vielleicht einige Zeit nach der Reposition, möglicherweise unter dem Einfluß der ersten Gehversuche sich wiederherstellt.

Eine nicht seltene Folge einer früheren Luxation im Lisfranc'schen Gelenk, der ebenfalls eine mehr oder weniger stark ausgedehnte Zerreißung der Bandapparate zugrunde liegen dürfte, ist die Bildung eines Plattfußes. Während in manchen Fällen von Plattfußbildungen die Patienten dauernd über Schmerzen klagen und vor allem für längeres Gehen unbrauchbar werden, lernen andere, wie es z. B. Hartmann beschrieben hat, im Laufe einiger Zeit beschwerdefrei gehen. Eine Plattfußeinlage scheint auch in diesen Fällen von Vorteil zu sein.

An dieser Stelle will ich noch einmal an den oben beschriebenen ersten Fall von v. Winiwarter erinnern. Es handelt sich dort allerdings nicht um einen reponierten Fall. Ich erwähne ihn hier jedoch deshalb, weil dort ein starker Plattfuß sich ausbildete, und weil man in jenem Fall angesichts der ausgedehnten Knochenbrüche auch sicherlich Zerreißungen der Ligamente annehmen darf. Der Fuß heilte unter starker Synostosenbildung zwischen II. Metatarsus und II. und III. Keilbein als ausgesprochener Plattfuß. Trotz all dieser Zerstörungen konnte der Pat. nach einiger Zeit mit einer Plattfußeinlage beschwerdefrei gehen.

Etwas weniger günstige Ergebnisse als die vollständige liefert die teilweise Reposition. Doch ist auch hier das Resultat sehr verschieden. Die partiell reponierten Lisfranc'schen Luxationen geben oft trotz nicht idealer Stellung der Fußknochen ganz gute Resultate. So berichtet z. B. Quénu und Kuss über den Fall Villard-Destot:

Es handelte sich um eine frische Luxation nach außen oben. Es gelang nur eine teilweise Reduktion, worauf der Fuß in einen Gipsverband gesteckt wurde. Dieser wird nach 3½ Wochen entfernt, einige Tage später beginnt der Kranke zu gehen. Leclerc hat diesen Fall später wieder gesehen. Der Gang des Verletzten war kaum merklich hinkend, sonst vollständig beschwerdefrei. Die Deformation der Mittelfußknochen hatte jedoch denselben Grad erreicht, wie vor der Reposition.

Aehnliche Fälle sind noch mehrere in der Literatur verzeichnet, doch stehen diesen auch eine Reihe anderer gegenüber, in denen das endgültige Resultat eben doch ein ungenügendes blieb, so z. B. in dem von Lenormant veröffentlichten Fall Chaput I.

Dieser beobachtete einen Fall von divergenter Luxation, und zwar war der I. Metatarsus zusammen mit dem Os cuneiforme I nach innen, die übrigen Mittelfußknochen nach oben außen und etwas rückwärts luxiert. Die Reduktion gelang so weit, daß der I. Metatarsus und das I. Keilbein wieder an der richtigen Stelle lagen, während die Basis des II. Metatarsus noch deutlich als Vorsprung auf dem Fußrücken hervortrat. Einige Zeit später wurde wieder ein Röntgenbild angefertigt, auf dem man erkannte, daß der I. Metatarsus an normaler Stelle geblieben war, während sich eine Reluxation der übrigen Metatarsen fast bis zum früheren Grade ausgebildet hatte. Auf diese Weise wurde das endgültige Resultat kein besonders gutes, wenn auch das Gehen leidlich ging, so daß Pat. zu einem blutigen Eingriff sich nicht entschließen konnte.

Was die Resultate der nicht reponierten Fälle betrifft, so befinden sich unter den 68 Fällen von Bayer 9 nicht reponierte, teilweise deshalb nicht reponiert, weil man sie zu spät erkannte, teilweise, weil

die Reposition nicht gelang. In 2 von diesen 9 Fällen war das Gehvermögen nach einiger Zeit gut (Lehmann und Smith II), in einem 3. Fall wurde wenigstens nach einigen Jahren ein einigermaßen gutes Resultat erzielt (Dolmage), die übrigen 6 Fälle blieben alle in ihrer Funktionsfähigkeit mehr oder weniger beschränkt. Besser sind die Resultate in der Statistik von Quénu und Kuss, die nach näherer Besprechung von 10 nicht oder vergebens behandelten Fällen zu dem Schlusse kommen, daß sich bei allen Fällen, die lange genug beobachtet werden konnten, eine genügende Wiederherstellung des Gehvermögens einstellte. Von den oben mitgeteilten 16 Fällen neueren Datums konnte in 5 Fällen eine Reposition nicht erreicht werden:

Die 3 Fälle Ziegler's sind ausnahmslos zu spät erkannt worden, als daß eine unblutige Einrenkung hätte versucht werden können. Eine Operation wurde abgelehnt. Trotzdem ist das Resultat zufriedenstellend. Ferner wurde oben schon der Fall v. Winiwarter angeführt, der mit Plattfußbildung und Synostosenbildung heilte. Auch hier konnte Pat. beschwerdefrei gehen. Nicht ganz so gut ist das Ergebnis im Fall Petit: Die divergente Luxation war erst 3 Wochen nach dem Unfall festgestellt worden, aber nunmehr gelang die Reposition nicht mehr und eine Operation wurde nicht ausgeführt. Es dauerte eine geraume Zeit, bis Pat. ein leidliches Gehvermögen erreichte.

Jedenfalls läßt sich sagen, daß zwar eine ganze Reihe nicht reponierter Fälle ein ausgezeichnetes Gehvermögen wieder erlangte, daß aber bei vielen andern nur ein beschwerlicher und schmerzhafter Gang sich wiederherstellte. Auf jeden Fall wird man nach wie vor jeden Fall von Lisfranc-Luxation mit allen Mitteln zu reponieren suchen.

Es bleiben noch die operativen Resultate: Aus der Statistik von Bayer lasse ich Fall Mörz (Luxation des I. Metatarsus nach oben mit nachfolgender Entfernung des I. Metatarsus) und Fall Blanquinque-Lasalles (Luxation des I. Metatarsus nach innen mit nachfolgender Entfernung des I. Metatarsus) unberücksichtigt, da diese Fälle von Fischer als nicht sicher angesehen werden. Im Fall Abadie-Tournée mußte eine Amputation unterhalb des Talus vorgenommen werden, da die Zerstörungen an Knochen und Weichteilen allzu ausgedehnte waren, als daß eine Reposition möglich gewesen wäre. So scheidet auch dieser Fall aus. Es bleiben dann noch 13 Fälle, in denen eine blutige Reposition ausgeführt wurde und die von Quénu und Kuss zusammengestellt und ausführlich besprochen werden. Unter diesen 13 Fällen befinden sich 8, die unmittelbar nach dem Unfalle oder wenigstens kurze Zeit nachher operiert wurden und 5 Fälle, die erst nach Wochen oder Monaten zur Operation kamen:

1. Douglas: Verrenkung des ganzen Mittelfußes nach außen. Nach Eröffnung des Lisfranc'schen Gelenkes von innen her erkannte man, daß sich eine Strecksehne zwischen I. Metatarsus und I. Os cuneiforme eingeklemmt hatte. Die Sehne wurde entfernt und die Reduktion gelang anstandslos. Die Heilung ging glatt von statten, so daß der Verletzte 40 Tage später seine Arbeit als Metzger wieder ausführen konnte.

2. Steffen: Verrenkung des ganzen Mittelfußes nach außen oben. Schnittführung längs des inneren Fußrandes. Die Untersuchung in situ zeigt, daß fast alle dorsalen Bänder zwischen Tarsus und Metatarsus zerrissen sind außer der Kapsel des I. Metatarsalgelenkes. In diese Kapsel war neben dem II. Metatarsus ein Fenster eingerissen, in das sich die Sehne des M. tibialis anterior eingezwängt und so die Reposition unmöglich gemacht hatte. Nach Befreiung dieser Sehne gelang die Einrenkung mühelos, und der Pat. kann schon nach 3—4 Wochen beinahe beschwerdefrei gehen.

3. Schuhmacher: Verrenkung des ganzen Metatarsus nach oben. Die Operation wurde von Krönlein folgendermaßen ausgeführt: 5 cm langer Schnitt über die innere Fußkante und das I. Keilbein. Die Bänder des I. Metatarsus waren zwar zerrissen, aber eine Reduktion des I. Metatarsus mißlang, deshalb 2. Schnitt über Würfelbein und Basis des IV. Mittelfußknochens. Ein erneuter Repositionsversuch mit dem Elevatorium mißglückt gleichfalls, so daß eine dritte Incision über der Basis des II. Metatarsus ausgeführt wurde. Diese war außerordentlich fest fixiert und hatte das Haupthindernis bei den früheren Repositionsversuchen gebildet. Man entschloß sich, die Basis des II. Metatarsus zu resecieren und das I. Keilbein zu exstirpieren. Nach monatelanger Nachbehandlung des Fußes heilte dieser als Plattfuß, doch gewann Pat. eine leidliche Gehfähigkeit.

4. Bayer: Luxation des Mittelfußes nach außen oben verbunden mit einer Fraktur des Malleolus internus, ferner Absprengungen an den Basen des II. und III. Metatarsus und ausgedehnter Bänderzerreißung. Das Lisfranc'sche Gelenk wird quer eröffnet, vom I. Metatarsus und I. Keilbein werden 2 kleine Knochenstückchen abgesprengt, von den übrigen Gelenkflächen einige Knorpelstückchen entfernt, bis die Reposition gelingt. Der Fuß heilte als Plattfuß mit Konsolidierung des I. Keilbeins und I. Metatarsus. Nach einigen Monaten ist der Gang zwar etwas hinkend aber beschwerdelos.

5. Fischer: Verrenkung des I. Metatarsus nach oben außen mit Fraktur des I. Keilbeins und Zerreißung der äußeren Haut. In diesem Fall ist ein abgerissenes Keilbeinstück eingeklemmt. Nach seiner Entfernung ist die Reposition einfach. Das funktionelle Resultat wurde sehr gut.

6. Mangenot: Unvollständige Verrenkung des I. Metatarsus nach oben. 4 cm langer Schnitt über dem Zwischenraum zwischen I. Metatarsus und Os cuneiforme I und Eröffnung des Gelenks. In den I. Metatarsus und das I. Keilbein wird je ein Loch gebohrt und beide Knochen mittelst eines Elfenbeinstiftes zusammengetrieben. Die Heilung erfolgte in 3 Wochen. Der Fall konnte später wieder kontrolliert werden. Die Luxation hatte sich nicht wieder hergestellt, der Gang war schmerzlos, leicht hinkend.

7. Weischer: Verrenkung des ganzen Mittelfußes nach oben. In diesem Falle wurden die Keilbeine und das Würfelbein entfernt. Die Heilung war nicht primär; es kamen einige Strecksehnen zur Nekrose. Und trotzdem war das Resultat nicht schlecht zu nennen.

8. Quénu und Kuss: Verrenkung des Mittelfußes nach außen oben mit Bruch an der Basis des I. Metatarsus und des I. Keilbeins. Von einem Querschnitt aus wurden 2 Fragmente des I. Keilbeins exstirpiert, glatte Heilung. Der Gang wurde schmerzlos, nicht kinkend

Die weiteren 5 Fälle waren z. Z. des operativen Eingriffes schon veraltet.

9. Lenormant: Verrenkung des ganzen Mittelfußes nach außen oben. Die Luxation blieb vorläufig bestehen, doch waren die Deformierungen des Fußes sehr beträchtlich, und der

Gang selbst nach 6 Wochen noch sehr schlecht. 3 Monate nach dem Unfall Operation. Nach Durchschneidung der Extensorensehnen mußte mit dem Meißel vorgegangen werden, um die Callusmassen zwischen Mittelfußknochen und Tarsus zu beseitigen. Nach teilweiser Resektion des I. Keilbeins gelang die Reduktion der Metatarsen, die in ihrer jetzigen Stellung durch 3 Metalldrähte festgehalten wurden. Nach Schluß der Hautwunde wurde der Fuß auf 4 Wochen in einen Gipsverband gesteckt. Nach dessen Abnahme zeigte sich, daß die Luxation sich teilweise zurückgebildet hatte. Trotzdem bekam Pat. eine normale Beweglichkeit seines Fußes.

10. Annequin: Luxation des I. Metatarsus nach oben. Die Verrenkung wurde erst nach 15 Tagen erkannt, Repositionsversuche erfolglos. Nach 3 Monaten Operation. Hautschnitt etwa 6 cm lang längs der Sehne des M. extensor longus. Ein Stück der Basis vom I. Metatarsus, das nach oben herausragte, wurde reseciert und das Lisfranc'sche Gelenk mobilisiert. Ausgezeichnetes Resultat.

11. Nimier: Luxation des I. Metatarsus nach unten unter das I. Keilbein, des II. Metatarsus nach oben (unvollständig). Nach Exstirpation des I. Keilbeins gelang die Reposition des I. Mittelfußknochens nur unvollständig. Das Resultat war nicht einwandsfrei.

12. Hornus: Luxation des I. und II. Metatarsus nach oben. Auch in diesem Fall war es Aufgabe der Operation, die luxierten Knochen zu mobilisieren, was man durch Abmeißelung einer nach oben vorspringenden Kante des I. Metatarsus erreichte. Darauf gelang die Reposition. Resultat gut.

13. Engelbach: Luxation des ganzen Mittelfußes nach außen unten. Die erste Diagnose lautete auf eine Fraktur der Mittelfußknochen. Erst nach 2 Monaten erkannte man im Röntgenbilde die Luxation, deren Reduktion natürlich nur auf blutige Weise erfolgen konnte. Man resecierte die 3 Keilbeine, dekapitierte die Basis des V. Metatarsus und vollzog so die Einrenkung. Resultat leider unbekannt.

Ich habe diese Fälle von blutiger Reposition hier einzeln angeführt, um ihre funktionellen Ergebnisse vor Augen zu führen und mit den konservativ behandelten Fällen zu vergleichen. Unter den 12 genannten Resultaten sind nur 2 nicht ganz zur Zufriedenheit ausgefallen. Die übrigen 10 kann man durchweg als günstig und unter ihnen verschiedene als ausgezeichnet bezeichnen. Die besten Resultate ergaben diejenigen Operationen, wo es nur galt, ein eingeklemmtes Weichteil- oder Knochenstück zu befreien, wie es im Falle Douglas, Steffen und Fischer war. Aber auch die übrigen Fälle, in denen Exstirpationen und Resektionen von Knochenteilen erforderlich waren um die Mittelfußknochen wieder an ihre richtige Stelle bringen zu können, heilten meist mit gutem funktionellem Resultat. Ein Unterschied zwischen frischen und veralteten Fällen besteht, soweit das Resultat in Betracht kommt, nicht.

Vergleiche ich nun diese Ergebnisse mit denen der unblutigen Behandlung, so kann man jedenfalls soviel sagen, daß die operative Behandlung der Lisfranc'schen Luxationen eine sehr aussichtsreiche Behandlung für die Fälle darstellt, die sich primär nicht reponieren lassen und die nach vorausgegangener Reposition ein schlechtes oder nur mäßiges funktionelles Resultat ergaben. In allen diesen Fällen ist eine operative Behandlung dringend zu empfehlen.

Literatur.

Ausführliche Angaben über die ältere Literatur finden sich bei: Bayer, Die Verrenkungen der Mittelfußknochen im Lisfranc'schen Gelenk. Sml. klin. Vortr. 1904. N. F. M. 372. — Lénormant, L'intervention chirurgicale dans les luxations irreductibles et anciennes de l'articulation de Lisfranc. Arch. génér. de chir. Paris 1908. Nr. 6. — Quénu et Kuss, Luxations du metatarse. Revue de Chir. 1909. — Grunert, Luxationen im Lisfranc'schen Gelenk. D. Ztschr. f. Chir. Bd. XCII. 1910. — Fischer, Luxation der I. Metatarsalknochen. Ebenda. 1904. Juli. Bd. LXXIV.

Neuere Literatur: Goulland, Luxation du I Metatarse par chute de cheval. Arch. de méd. et pharm. milit. 1910. — Pétit, Luxation totale divergente de l'articulation tarsométatarsienne droite. Ebenda. 1911. — v. Winiwarter, Luxationen im talonavicularen und im Lisfranc'schen Gelenk. D. Ztschr. f. Chir. Bd. CXV. S. 233. — Young, Three unusual cases of dislocation of the metatarsus. (Glasgow med. journ. 1912). — Ziegler, Luxation im Lisfranc'schen Gelenk. Fortschr. auf dem Gebiet der Röntgenstr. 1911. Bd. XVII. Heft 1. — Jeney, Fall von plantarer totaler Luxation im Lisfranc'schen Gelenk. Wien. m. W. 1913. Nr. 7. — Brockmann, Luxationen im Bereiche des Mittelfußes. D. Ztschr. f. Chir. Bd. CXIX. S. 278.

XI.

AUS DER

CHIRURGISCHEN KLINIK ZU WÜRZBURG.

DIREKTOR: PROF. DR. ENDERLEN.

Die subkutane Bronchuszerreißung.

Von

Dr. **Joseph Vierheilig.**

Unter „Bronchuszerreißung" verstehen wir quere Abrisse der beiden Hauptbronchen sowie der übrigen größeren Bronchen (I. und II. Grades); nicht in Betracht kommen alle Verletzungen der kleinen und kleinsten Bronchen, wie sie mit Rupturen des Lungenparenchyms jederzeit einherzugehen pflegen.

Obwohl nun der menschliche Thorax außerordentlich häufig Verletzungen unterworfen ist, so gehören die queren Bronchuszerreißungen doch zu den größten Seltenheiten, eine Erscheinung, die leicht erklärlich ist, wenn man die geschützte Lage der Bronchen und ihre feste Struktur berücksichtigt. Und so ist auch die Literatur über Bronchuszerreißungen nicht sehr umfangreich; bis vor kurzem fanden sich 16 Fälle, die hier aufgeführt werden mögen:

1. A. Webb[1]) (1848): Zerreißung des l. Hauptbronchus durch Ueberfahrenwerden; außerdem Leber- und Milzruptur sowie mehrere Rippenbrüche. Sofort nach dem Trauma trat der Tod ein.

2. Th. Jackson[1]) (1850): Th. P., tot ins Spital eingeliefert, einige Minuten vorher von einem beladenen Wagen überfahren. L. Lunge schwamm in einem die Pleurahöhle anfüllenden, flüssigen Bluterguß und war von ihrer Ansatzstelle völlig losgelöst. L. Stammbronchus, Lungenarterie und Venen quer durchrissen, die benachbarte Lungenpartie stark zerfetzt. Lungensubstanz nur sehr wenig knisternd. Einige Rippen der l. Seite frakturiert

1) Zit. nach Tiegel.

und verlagert. Herzbeutel durch Bluterguß ausgedehnt. An der Außenseite der r. Lungenvene breiter Riß. Herzkammern stark kontrahiert und blutleer.

3. Biermer[1]) (1862): 33 j. Mann wird nachmittags 4 Uhr auf Bauchseite liegend von einem Frachtwagen überfahren, wobei ein Rad über l. Schulterblattgegend hinweggeht. Eine Stunde nach dem Unfall: Livid gedunsenes Gesicht. Große Dyspnoë. Wiederholt wird blutiger Schleim ausgeworfen. Puls voll, beschleunigt. Schmerz im Oberteil der l. Thoraxhöhle, Stechen in der Brustwand. An Hals, Brust, Rücken Hautemphysem, scheinbar von der Halsgegend ausgehend und ständig fortschreitend. Splitterbruch der l. Scapula und Clavicula sowie mehrere Rippenfrakturen linkerseits.

Wegen des zunehmenden Zellgewebsemphysems Incision im Hals und in beiden Pectoralisregionen. Aus den Schnittwunden entleeren sich Luftblasen. Die emphysematöse Geschwulst sinkt ein, die Atmung wird besser. — Am folgenden Morgen ist das Emphysem wieder bedeutend, gegen 5 Uhr höchste Erstickungsgefahr. Venaesectio (375 ccm) bringt Erleichterung. — Um 9 Uhr V. ergibt die Perkussion hinten r. und l., soweit das Emphysem reicht, tympanitischen, oben l. sehr hellen Schall; unten vom VII. Brustwirbel an Dämpfung. Bei gleichzeitiger Auskultation hat der Perkussionsschall metallischen Charakter. „Links tubares, amphorisch-metallisch klingendes Atmen, dessen Inspiration höher klingt als Exspiration; die Tonhöhe der Inspiration steigt während des Inspirationsaktes um einen halben Ton." Bei einzelnen Bewegungen Tintement metallique und während des Hustens metallisches Rasseln. Beim Sprechen erscheint l. o. in der Nähe der Wirbelsäule Stimme von amphorisch-metallischem Charakter. Vorn sonortympanitischer Schall, die metallischen Phänomene viel schwächer ausgeprägt. Herztöne schwach und klingen in der Aortagegend metallisch. Rechterseits ist der Stimmfremitus abgeschwächt, l. völlig aufgehoben.

Trotz neuer Incisionen steigert sich in den folgenden Stunden Atemnot, Emphysem und Venenstauung — 22 Std. nach dem Unfall Exitus. — Obduktion: Hochgradiges Emphysem des Thorax- und des Halsunterhautzellgewebes, Abknickung des Sternums in der Artikulation des Corpus und Manubrium, Fraktur der l. Clavicula, zahlreiche Rippenbrüche (II.—VIII. Rippen l., II.—IV. Rippen r.) in der Gegend der Capitula. Doppelbrüche (an hinterer und vorderer Biegung) und mehrfache Infraktionen an III. und VI. Rippe l. und an der IV. Rippe r. — Rippenfragmente nur ganz schwach dislociert. Trümmerbruch der l. Scapula. Lungen liegen zurückgesunken ganz hinten unten in der Brusthöhle. Herzbeutel ausgedehnt, Herz nach r. verdrängt. Im l. Brustraum ca. 1½ Schoppen Blut, mit Gerinnseln gemischt. L. Lunge hat sich auf etwa ein Drittel ihres Normalvolums retrahiert, von fester Konsistenz, zeigt zahlreiche Ekchymosen und dunkle Färbung. Lungenverletzungen fehlen, dagegen ist der l. Hauptbronchus in der Nähe der Bifurkation quer abgerissen. Aus dem ca. 3 mm vom zentralen Stumpf abstehenden peripheren Bronchusstumpf hängt ein kleiner Schleimhautzipfel sowie ein mit Blut gemischter Schleimpfropf heraus. Im zentralen Bronchusstumpf ein dem erwähnten Schleimhautzipfel entsprechender Defekt. L. Lunge in allen Partien atelektatisch, in der r. Lunge Atelektase des Oberlappens, Mittel- und Unterlappen gut lufthaltig. Peripherie emphysematös. Pericard weist einen, Innenwand des r. Vorhofs mehrere Risse auf. Pleura costalis hat außer stärkeren Blutsuffusionen in der Nähe der Wirbelsäule mehrere, sehr geringfügige Einrisse.

4. Marmaduke Sheild[2]) (1889): Ein 47 j. Mann wurde durch Brustquetschung zwischen Wagendeichsel und Mauer getötet. Sternum und sämtliche wahren Rippen r. ge-

1) Biermer, Ueber Pneumothorax. Schweiz. Ztschr. f. Heilk. 1863. Bd. 2.
2) Zit. nach Tiegel.

brochen, Bruchstücke ins Mediastinum dislociert, die der frakturierten l. III. und IV. Rippe in die Brusthöhle verlagert. L. Stammbronchus an seiner Abgangsstelle völlig abgerissen; ins mediastinale Gewebe hatte ein reichlicher Bluterguß stattgefunden. Abgesehen von einem Pericardriß waren die übrigen Brustorgane intakt; auch die Lungen nicht zerrissen, sondern nur gequetscht.

5. Pressel[1]) (1895): Ein 38 j. Mann wird von einem Wagen überfahren. 8 Std. nach dem Unfall Exitus. — Obduktion: Einige Rippenfrakturen r. vorne. Aeußere Verletzungen fehlen. In der r. Pleurahöhle Blut, r. Bronchus ist am Lungenhilus total durchgerissen.

6. C. Geill[2]) (1899): Ein 2 j. Mädchen wird von einem Wagen überfahren und augenblicklich getötet. Obduktion: Fraktur im Bereich der Wirbelsäule sowie des einen Humerus und einer Clavikel. Im Parenchym der r. Lunge ein Riß, der l. Bronchus völlig durchtrennt, in der l. Pleurahöhle reichlich Blut.

7. H. Hoffmann[3]) (1905): Ein 7 j. Junge wird von einem Sandwagen überfahren und sofort getötet. L. 4 Rippen (VII.—X.) gebrochen, r. Rippen intakt. Beide Bronchen in der Hilusgegend völlig abgerissen; l. Lunge intakt, r. zeigt einen großen Riß. Die Pleuren zeigen mehrfache Verletzungen. Leber zertrümmert.

8. Colin King[4]) (1907): Ein 4 j. Mädchen wird um 3 Uhr N. von einem Wagen niedergeworfen. Auf dem Transport ins Krankenhaus, wo um 4 Uhr die Aufnahme erfolgt, wird mehrmals Blut ausgehustet. Pat. ist kollabiert, subnormale Temp., beschleunigter Puls. Cyanose besteht nicht, Atmung 28. R. alle Rippen intakt, l. vier (V.—VIII.) Rippen gebrochen. Die Atmung wird größtenteils von der l. Brusthälfte besorgt, die r. Thoraxhälfte macht nur ganz ungenügende Exkursionen. L. Auskultation und Perkussion normal, r. starker, trommelartiger Perkussionsschall, amphorisches Atmen. Jede Umlagerung der Pat., die auf der r. Seite zu liegen pflegt, verursacht Bluthusten, daher wird von einer Untersuchung der hinteren Lungenpartien Abstand genommen. Im Laufe des Tages wird noch viermal Blut ausgehustet. — Am folgenden Tag leidlich guter Zustand; Respiration 48, Temp. normal, Cyanose besteht nicht. — Am übernächsten Tag Verschlimmerung. Puls und Temp. steigen, Cyanose. Auskultations- und Perkussionsbefund wie am ersten Tage. Erweiterung der r. Pleurahöhle durch Luft. Punktion der r. Pleurahöhle unterhalb des Angulus scapulae. Die hiezu erforderliche Umlagerung löst sofort starken Bluthusten aus. Gegen 10 Uhr abends — 55 Stunden nach dem Trauma — Exitus. — Obduktion: R. Lunge völlig kollabiert, in der r. Brusthöhle ca. 60 g Blut. An der Lungenwurzel ein kleiner Pleuriß, sonst ist die Pleura intakt. R. Bronchus ca. 1,5 cm von seinem Abgang völlig abgerissen. Blutgefäße intakt. Verletzungen innerhalb der l. Pleurahöhle nicht nachzuweisen. Doch sind l. 4 Rippen (V.—VIII.) frakturiert, ohne daß die Fragmente verlagert sind; r. keine Rippenfrakturen. Sonstige Organverletzungen fehlen.

---

1) Pressel, Ueber den Tod durch Ueberfahrenwerden. Inauguraldiss. Berlin 1895.

2) C. Geill, Die Ruptur innerer Organe durch stumpfe Gewalt. Vierteljahrsschrift für gerichtliche Medizin 1899. Bd. 18.

3) H. Hoffmann, Innere Verletzungen. Vierteljahrsschrift für gerichtliche Medizin 1905. Bd. 29.

4) C. King, Rupture of the right bronchus by injury. Brit. m. J. 1907.

9. Guibal und Mory[1]): Ein Artillerist wird vom Protzen herabgeschleudert und fällt r. unmittelbar neben dem 1600 kg schweren Wagen nieder, wobei er auf den Rükken zu liegen kommt und ihm ein Rad in querer Richtung in Brustwarzenhöhe über den Thorax fährt. Der Verletzte schleppt sich mühsam 4 m weit fort, klagt über heftige Schmerzen in der ganzen Brust, fühlt sich sehr elend. Zwei Minuten nach dem Unfall: Pat. bei klarem Bewußtsein, Atmung sehr mühsam, doch normal. Cyanose des Gesichtes besteht nicht, doch fällt dessen fahles Aussehen auf. Mehrere Rippenfrakturen, mäßiges Emphysem der Haut. Beim Husten wenig rotgefärbter Auswurf. Plötzlich breitet sich das Hautemphysem vom Hals nach dem Nabel zu rasch aus, das Gesicht wird cyanotisch, die Halsvenen schwellen an, starker Exophthalmus tritt auf. Atmung äußerst mühsam, plötzlicher Atemstillstand, Puls noch voll, kräftig und regelmäßig. Nach 8—10 Minuten Herzstillstand und Exitus. — Obduktion: Keine äußeren Verletzungen. Hautemphysem an Brust und Hals. 3 Rippen (r. V., l. III. und IV.) sind gebrochen. Der Bruch der IV. r. Rippe hat zu einem Riß der parietalen Pleura und zu oberflächlicher Quetschung der l. Lunge geführt. Die Pleurahöhlen enthalten weder Luft noch Flüssigkeit[2]). Beide Hauptbronchen von der Trachea losgerissen; die Rißstellen von lufthaltigem Zellgewebe umgeben. Organ- und Gefäßverletzungen fehlen.

10. M. Tiegel[3]): Am 14. II. 10 wird gegen 9 Uhr N. ein 6 j. Knabe eingeliefert, der am Spätnachmittag von einem Wagen überfahren worden war. Nähere Angaben über den Unfall können nicht gemacht werden, jedoch legen es die an Brust und Bauch vorhandenen Sugillationen sehr nahe, daß das Rad über Brust und Bauch ging. — Das Kind liegt auf der l. Seite, ist sehr unruhig und blaß. Cyanose besteht nicht, wohl aber leichte Benommenheit. Atmung beschleunigt und sehr mühsam; Inspirationen flach, Puls 160. Leib aufgetrieben, bei Betastung schmerzhaft, nirgends Resistenz oder Dämpfung. Mehrmals Erbrechen. Im Erbrochenen kein Blut. Am Thorax keine äußeren Verletzungen. Perkussion ergibt l. helltympanitischen Schall, Auskultation abgeschwächtes, normales Vesikuläratmen. Mäßiger Bluthusten, kein Hautemphysem. Am Schädel keine äußeren Verletzungen. Im l. Gehörgang klare Flüssigkeit, die man für Liquor halten könnte.

Diagnose: 1. Schädelbasisbruch sowie wahrscheinlich Verletzung des Gehirns. 2. Intraabdominelle Verletzung. 3. Geringfügige Ruptur der Lunge.

15. II. Um 2 Uhr nachts Exitus. — Obduktion: L. Thorax stärker gewölbt als rechts. Zwerchfell r. in Höhe der IV. Rippe, l. in Höhe des VI. Intercostalraums. R. Zwerchfellhälfte schlaff, l. stark gespannt und konvex nach unten vorgewölbt. L. ist die Pneumothoraxprobe stark positiv, r. negativ. Beide Pleurahöhlen frei von Blut und sonstiger Flüssigkeit. R. Lunge o. B., l. total kollabiert, gegen die Wirbelsäule gedrückt. Die Brustorgane werden in toto herausgenommen. Beim Einblasen von Luft durch die Trachea blähen sich die Lungen nicht auf, die Luft entweicht aus dem total querdurchrissenen l. Hauptbronchus. Ränder der Bronchusstümpfe gezackt, nicht gequetscht; Schleimhaut etwas vorgequollen, in der Umgebung kein Blut. Pleura der l. Lunge ist völlig intakt. Herz, Bauchorgane, Schädel,

1) Guibal und Mory, Mort rapide par rupture de deux bronches primit. immédiatement au dessous de leur origine. Archiv de méd. et de pharm. milit. 1907. Bd. 49 und 50.

2) Tiegel hält diese Angabe für unrichtig und glaubt an einen Beobachtungsfehler. Wir kommen später nochmals auf die Sache zurück.

3) M. Tiegel, Die quere Zerreißung des Bronchus nebst experimentellen Versuchen über zirkuläre Bronchusnaht. Bruns' Beitr. 1911. Bd. 71.

Hirn, Brustwandung weisen keine Verletzungen auf; auch Wirbelsäule o. B., nur in der Gegend des Lungenhilus ist eine leichte blutige Imbibition des Periosts und der Pleura im Bereich des Abgangs der Rippen vorhanden.

11. Straßmann[1]): 14 j. Individuum wird von einem Automobil überfahren und getötet. Außer Hautabschürfungen an Arm und Knie äußerlich keine Verletzungen, auch am Thorax nicht. R. 3 Rippen frakturiert (III.—V.). Ob Verletzungen der Pleura vorhanden waren, wird nicht angegeben. Die r. Lunge ist völlig von ihrem Hauptbronchus abgerissen.

12. Zangger[2]): Komplette Bronchuszerreißung r. bei einem Kind ohne nähere Angaben über Entstehung, Symptome usw.

13. A. J. Bruce Leckie[3]): Einem 9 j. Jungen fuhr ein Automobil über den Brustkorb. Allgemeines Hautemphysem, 8 Std. nach dem Trauma Exitus. Am Thorax keine Verletzung, r. Pneumothorax. Der r. Hauptbronchus war an seiner Abgangsstelle völlig von der Trachea abgerissen.

14. Schönberg[4]): Ein 3 j. Knabe wird von einem schwer beladenen Wagen überfahren. Starke Atemnot. An Hals, Schultern, Brust, Gesicht Emphysem. Atemgeräusch abgeschwächt, l. amphorischer Klang. Herz nicht zu perkutieren, Töne l. leise zu hören. Lungenbefund läßt auf Pneumothorax schließen. Tatsächlich ist auch l. die Pneumothoraxprobe stark positiv. Rippenverletzungen nicht vorhanden, deshalb muß man annehmen, daß das Hautemphysem durch Einpressen von Luft ins Mediastinum erzeugt wird. Zur Entlastung Gummidrain in die l. Pleurahöhle. 5 Std. nach Aufnahme Exitus. — Sektion: Im Gesicht, am Hals, sowie an der Brust Haut stark geschwollen und knisternd. Abdomen ziemlich aufgetrieben und gespannt. Unterhautzellgewebe von Brust und Hals stark von Blut durchsetzt. R. Oberschenkel ist zwischen mittlerem und unterem Drittel quer frakturiert. Brustkorb völlig intakt. Beide Lungen sind gut retrahiert und kollabiert. In den Pleurahöhlen kein flüssiger Inhalt. Vorderer Teil des Mediastinums stark von Luft durchsetzt. Pleuren glatt und spiegelnd, stellenweise kleine, scharfbegrenzte, subpleurale Luftansammlungen. Gegen den Hilus zu ist das Gewebe der l. Lunge mäßig durchblutet. L. Hauptbronchus hart am Hilus der Lunge vollständig quer durchgerissen. Die äußeren Wandschichten sind etwas höher durchtrennt als die inneren. Das umgebende Gewebe mäßig durchblutet. Ueber dem l. Vorhof und Ventrikel eine ca. 4—5 cm im Durchmesser haltende, subepicardiale Blutung; Herzhöhlen leicht erweitert. Pulmonalgefäße intakt.

15. Schönberg: Auf einen 25 j. Mann fällt ein schwer belasteter Kohlenwagen. — Cyanose, Atmung stridorös, 40—50. Starke Schmerzen. Ueber der r. Thoraxhälfte tympanitisch-heller, lauter Schall. Hinten unten bis zur Höhe des VIII. Brustwirbeldornfortsatzes Dämpfung. L. normaler Lungenschall. R. vorn überall lautes, amphorisches Atmen, l. Vesikuläratmen. Druck auf Thorax sehr schmerzhaft. V. l. Rippe in der Mamillarlinie,

---

1) Straßmann, Die tödlichen Verletzungen durch Automobile. Verhandlungen der VII. Tagung der Deutschen Gesellschaft für gerichtliche Medizin. Karlsruhe 1911.

2) Zangger, Diskussion zu Straßmann's Vortrag. Verhandlungen der VII. Tagung der Deutschen Gesellschaft für gerichtliche Medizin. Karlsruhe 1911.

3) A. J. Bruce Leckie, Traumatic rupture of the right bronchus from intrathoracic pressure. Brit. med. J. 1912.

4) S. Schönberg, Bronchialrupturen bei Thoraxkompression. Berl. klin. W. 1912. Nr. 47.

VI., VII., VIII. Rippe r. in hinterer Axillarlinie sehr druckempfindlich. Crepitation nicht deutlich. Stärkere Palpation löst Hustenanfälle aus. Am Abdomen, das r. leicht gespannt ist, weder deutliche Druckempfindlichkeit, noch Dämpfung. Röntgenbild: In der r. unteren Thoraxpartie ein bis zur Höhe der Herzspitze reichender Schatten. Lungen kollabiert. Rippenfrakturen mit Sicherheit nicht nachzuweisen. Kurze Zeit nach Aufnahme starke Hämoptoë und Exitus. — Sektion: Vor dem Jugulum ist das Unterhautzellgewebe und die Muskulatur von Blut durchsetzt. Im Bereich des Thorax, besonders l., Rippenperiost und darüberliegendes Bindegewebe ebenfalls stark blutig durchtränkt. Bei Einstechen in die r. Thoraxhälfte unter Wasser entleert sich reichlich Luft, l. Pneumothoraxprobe negativ. Mediastinum stark durchblutet, von Luftblasen durchsetzt. R. Lunge stark retrahiert und kollabiert. In der r. Pleurahöhle ca. 50 ccm dunkles, flüssiges Blut. An der Innenfläche des Oberlappens ein klaffender, 2—3 cm messender Pleurariß. Lungengewebe stark durchblutet und luftarm. L. Lunge gut lufthaltig bis auf zahlreiche, kleine, z. T. konfluierende Herde. Mikroskopisch wird in zahlreichen Gefäßen Fett gefunden. R. Hauptbronchus dicht am Abgang der unteren 2 Hauptäste quer durchrissen. Wundränder gezackt. Zwischen dem unteren Hauptast und dem r. Stammbronchus besteht noch eine schmale bindegewebige Verbindung. Distale und proximale Bronchusenden dislociert, liegen in einer mit Blut ausgefüllten Höhle. Das umliegende Gewebe stark durchblutet.

Die klinische Diagnose hatte auf Lungenzerreißung und Pneumothorax r. und l. Lungenquetschung gelautet, auch war an eine rechtsseitige Bronchuszerreißung gedacht worden.

16. Schönberg: Ein 12 j. Mädchen wurde von einem vierräderigen Karren überfahren. — Sensorium benommen, leichte Cyanose, große Blässe. Pupillen weit, Stirne schweißbedeckt. Puls undulierend, nicht zu zählen. Atmung oberflächlich, unregelmäßig. Rippenfrakturen nicht nachweisbar. Herzdämpfung l. verschwunden, desgleichen ist l. weder Spitzenstoß zu fühlen noch ein Herzton zu hören. 2 Querfinger vom r. Sternalrand entfernt sind die Herztöne ganz leise hörbar. Ueber der Vorderseite des l. Thorax hört man bei tiefen Atemzügen lautes, vesikuläres Atmen. In Höhe des IV. Intercostalraums, etwas nach innen von der Mamillarlinie hört man ein dem Ohre sehr nahes, starkes, blasendes, bronchiales Atemgeräusch, „als ob dicht am Ohre durch eine offene Röhre geblasen würde". Dieses letztere auskultatorische Phänomen, verbunden mit den Symptomen eines linksseitigen Pneumothorax führt zur Wahrscheinlichkeitsdiagnose eines linksseitigen Bronchusabrisses. Während der Untersuchung Exitus. — Obduktion: Keine äußeren Verletzungen. Zwerchfell l. in Höhe der IV., r. in Höhe der V. Rippe. L. Pneumothoraxprobe positiv. L. Lunge stark retrahiert und kollabiert. In l. Pleurahöhle ca. 300 ccm dunklen, flüssigen Bluts. Thorax sowie Pleura parietalis intakt. Herzbeutel ohne flüssigen Inhalt, etwas nach r. verschoben. Herz leicht vergrößert, enthält reichlich flüssiges Blut. In Larynx und Trachea blutiger Schleim. L. Hauptbronchus knapp vor seinem Eintritt in den Lungenhilus quer durchrissen. Wundränder, die ca. 2 cm klaffen, ziemlich scharf. Die äußeren Wandschichten des Bronchus intakt; in der Mucosa ca. 1 cm oberhalb des proximalen Bruchendes eine zirkulär verlaufende Fissur. Das der Rißstelle anliegende Gewebe in großer Ausdehnung von Hämorrhagien durchsetzt. Gewebe im Mediastinum anticum stark durchblutet. L. Lunge klein. Das untere Drittel des Oberlappens ist vom übrigen Lappen bis auf einen ca. 1 cm breiten, 1,5 cm langen und 3 mm dicken pleuralen Lungenrest fast völlig abgerissen und hängt nur am Hilus mit der übrigen Lunge durch eine 3 cm breite Gewebsbrücke zusammen. An den Rißflächen sind zahlreiche durchrissene Bronchen und Gefäße sichtbar. Nach vorne geht der Riß auch auf den obersten Teil des Unterlappens über, wodurch ein 2 : 3 : 3 cm großes Lungenstück bis

gegen den Hilus zu vom übrigen Lungengewebe abgerissen ist. Parenchym beider Lappen zäh, dunkelrot, sehr luftarm. R. Lunge überall gut lufthaltig und blutreich. Bronchen und Gefäße, Pleura costalis und Thorax intakt. In den Lungenkapillaren mikroskopisch reichlich Fett. Die sonstigen Organe o. B.

Die Kasuistik der Bronchuszerreißungen wird durch einen auf der chirurgischen Universitätsklinik zu Würzburg beobachteten und behandelten Fall erweitert, der, wenn es sich auch nicht um eine Hauptbronchuszerreißung handelt, interessant und wichtig genug ist um veröffentlicht zu werden, zumal hier zum erstenmal am Lebenden eine Bronchusnaht ausgeführt wurde. Wir lassen die Krankengeschichte dieses Falles folgen:

17. Ein 2½ j. Kind wird am Nachmittag des 20. IV. 13 von einem Weinfuhrwerk überfahren, wobei das r. Rad über den Thorax des auf den Rücken zu liegen kommenden Kindes geht. Der Knabe wird direkt in das Spital gebracht.

Befund: Starke Dyspnoë. Das Kind atmet schwer und saccadiert. Gesicht und Oberkörper stark cyanotisch. Die Blaufärbung und Gedunsenheit dehnt sich über Kopf, Hals und obere Körperhälfte aus. Bei der Atmung schleppt die r. Thoraxhälfte deutlich nach. Hautblutungen an Hals, Rumpf oder Gesicht bestehen nicht. Temp. 36,8, Puls 140, kaum fühlbar. Ueber der r. Thoraxhälfte abnorm lauter, voller, tympanitischer Perkussionsschall; Dämpfung besteht nicht; Lungengrenze am unteren Rand der VIII. Rippe, anscheinend nicht verschieblich. Atmungsgeräusch sehr leise, erscheint von der l. Seite her fortgeleitet. Succusion nicht vorhanden. Die l. Thoraxseite zeigt im Vergleich zur r. relative Dämpfung; Atemgeräusch rein vesikulär, viel schärfer und deutlicher als rechts. Herzspitzenstoß 2 Querfinger breit l. von der Mamillarlinie im V. Intercostalraum fühlbar. Dämpfung nach l. wesentlich verbreitert. Ueber dem Sternum besteht noch heller Schall, das Herz ist stark nach l. verdrängt. Töne rein und regelmäßig. Bauch etwas aufgetrieben und gespannt; überall tympanitischer Perkussionsschall, nirgends Druckempfindlichkeit. Leberdämpfung nicht vergrößert; Erguß nicht nachweisbar. Patellarreflexe fehlen.

Wegen rasch zunehmender Atemnot Punktion der r. Thoraxhöhle im VI. Intercostalraum in der Scapularlinie. Hiebei wird der Kolben der Spritze mit ziemlicher Wucht herausgeschleudert und es entweicht reichlich Luft. Nachdem diese ausgetreten ist, entleeren sich geringe Mengen Blutes. Die Luftmenge wird vom Innern des Thoraxraumes aus sofort wieder ersetzt und entweicht durch die in situ gelassene Kanüle in rhythmischem Strom. Nach der Punktion bessert sich die Atemnot etwas. Diagnose: Rechtsseitiger Ventilpneumothorax infolge von Lungenruptur oder Verletzung eines großen Bronchus.

Sofortige Operation (Prof. H o t z): Chloroformnarkose. Der Hautweichteilschnitt beginnt in Höhe der VII. Rippe, 4 cm r. neben der Wirbelsäule, und steigt nach außen bogenförmig auf bis zur IV. Rippe in der Axillarlinie. Nach Ablösen von Haut und Muskulatur werden 2 Rippen (V. und VI.) umstochen und peripher von diesen Ligaturen mit der Knochenschere durchtrennt. Durch Auseinanderhalten der Thoraxwunde erhält man ein sehr gutes Uebersichtsbild: Im Pleuraraum finden sich mäßige Mengen Bluts. Die Lunge ist völlig kollabiert. Am hinteren Hilus, der gut zugänglich ist, entsprechend dem der Wirbelsäule anliegenden Teil der Lunge, gewahrt man am Unterlappen eine von oben nach unten ca. 3 cm lange, 1,5 cm tiefe Rißwunde mit zackigen Rändern. Im freigelegten Lungenriß findet sich das 3 mm weite Lumen eines querdurchrissenen Bronchus (Bronchialast II. Grades). Die Bronchusränder werden durch

4 Catgutnähte durchgreifend miteinander vernäht, darüber wird Lungenparenchym fest vereinigt. Luftaustritt findet nun nicht mehr statt. Es gelingt leicht durch Vorziehen der Lunge aus der Thoraxwunde auch die Vorderfläche der einzelnen Lappen zu übersehen. Man findet sowohl an der unteren Fläche des Oberlappens, wie auch an der Oberfläche des Mittellappens, also gegen den Sulcus interlobaris hin, je eine 2 und 1,5 cm lange Rißwunde des Parenchyms; auch diese beiden Wunden werden vernäht. Die Pleurahöhle wird nun ausgetupft. Im Mediastinum besteht geringes Emphysem. Nun werden die Rippen aneinandergezogen und durch durchgreifende Nähte miteinander vereinigt; darüber Muskulatur mit Catgut vernäht, dann fortlaufende Hautnaht. Kurz vor Schließung der Wunde tritt vorübergehend Atemstillstand ein, das Herz schlägt weiter. Auf künstliche Atmung und Sauerstoffinhalation tritt alsbald die spontane Atmung wieder ein. Zum Schluß wird die Luft in der Pleurahöhle durch Punktion und Aspiration entfernt. Die Lunge entfaltet sich, der Perkussionsschall wird wie l., die Atmung wird normal vesikulär, die Herzdämpfung hat wieder ihre normale Lage. Die Cyanose ist fast völlig verschwunden. Kampfer und Kochsalzinfusion. 4 Std. später keine Cyanose mehr. Weil der Puls schlecht ist, wird subkutane Kochsalzinfusion wiederholt. — 24. IV. 13: Keine Cyanose. Puls 144, sehr elend, das Kind ist bewußtlos, in der Magengegend geringes Emphysem. Mittags 12 Uhr ganz plötzlich Exitus. — Gerichtliche Sektion: Fast völlige Atelektase des r. Unterlappens, nicht ganz so starke Atelektase des r. Ober- und Mittellappens; an Pericard und Thymus starke Ekchymosen. In der r. Pleurahöhle geringe Reste von Blut, sowie etwas seröses Exsudat. Pneumothorax besteht nicht. Starke Thrombosierung des Sinus longitudinalis und einiger Mesenterialvenen. In der Gegend der r. Niere, des Pankreas, des Magens und der Milz Ekchymosen. Subpleurales Emphysem der l. Lunge. Ferner Ekchymosen des Zwerchfells. Der Musc. bracchioradialis am r. Arm ist völlig durchtrennt.

Entstehung der Bronchuszerreißungen.

Wie uns ein Einblick in die Kasuistik der Bronchialrupturen zeigt, kommen weitaus die meisten (14 von den oben angeführten 17 Fällen = 82,4%) durch Ueberfahrenwerden zustande. 2 Fälle (Fall 4 und 15) haben eine andere Entstehungsursache und in einem Fall (12) vermissen wir jede Angabe über die Art der Entstehung. Immer aber handelt es sich um eine heftig einwirkende, stumpfe Gewalt, und zwar dürfte die Richtung der Gewalteinwirkung stets die sagittale sein; sicher bewiesen ist letztere Annahme durch die näheren Angaben in den Fällen 3, 4, 9, 10 und 17.

Spitze Gewalten führen nach unseren Erfahrungen niemals zu Bronchialrupturen, obwohl dies nicht ganz außerhalb des Bereichs der Möglichkeit liegt; es müßte eben dann der Bronchus direkt von der einwirkenden Gewalt getroffen und durchschnitten oder abgerissen werden, was aber durch die außerordentlich geschützte Lage der Bronchen doch nur schwerlich vorkommen dürfte.

Was den Verletzungsmechanismus beim Zustandekommen der Bronchialrupturen betrifft, so haben sich im Laufe der Zeit verschiedene Anschauungen ausgebildet.

Wohl allgemein aufgegeben ist die Ansicht, daß die Bronchuszerreißung durch den infolge der Kompression des Brustkorbs gesetzten Ueberdruck der

Thoraxluft bedingt sei. Man nahm an, daß die Thoraxkompression bei gleichzeitig reflektorisch erfolgendem Glottisschluß die Lungenluft unter erhöhten Druck setze und daß dann die unter hohem Druck befindliche Luft den Bronchus zum Platzen bringe. — Sollte nun wirklich die komprimierte Luft einen so hohen Druck, wie er zweifellos zur Sprengung der resistenten Bronchuswandung notwendig wäre, entfalten, so müßte doch sicherlich vor allem das viel zartere und weitaus weniger widerstandsfähige Gewebe des Lungenparenchyms betroffen werden. Nun treten aber gerade bei Bronchuszerreißungen die Parenchymszerreißungen derartig auffallend in den Hintergrund — in den meisten Fällen wird von Lungenverletzungen nichts erwähnt, in vielen (vgl. Fälle 3, 4, 8, 9!) sogar direkt hervorgehoben, daß Lungenverletzungen nicht vorliegen —, daß von einer Innendruckwirkung nicht die Rede sein kann.

Eine weitere Annahme war die, daß dislocierte Rippenfragmente den Bronchus quetschen und durchdrücken könnten. Ein Einblick in unsere Kasuistik zeigt uns aber unwiderleglich, daß auf diese Weise keine Bronchuszerreißung zustandekommt: Entweder fehlen überhaupt Rippenfrakturen (Fälle 6, 10, 13, 14, 16) oder doch wenigstens im Bereiche jener Thoraxhälfte, wo die Bronchialruptur gesetzt wurde (7, 8), oder aber die Fragmente sind wenig oder gar nicht dislociert. Und wo wirklich von einer Verlagerung der Bruchstücke die Rede ist, so ist auch hier infolge der geschützten Lage der großen Bronchen nicht anzunehmen, daß die dislocierten Fragmente die Bronchuszerreißung verursacht haben.

Eine weitere Vorstellung ist die, daß beim Zustandekommen der Bronchialruptur ähnliche Verhältnisse vorliegen wie beim Abriß beweglicher Bauchorgane von einer festen Fixationsstelle. Aber auch diese Meinung ist, wie auch Tiegel[1]) betont, irrig. Denn erstens fehlt die „feste" Fixationsstelle; die Trachea, die hier als Fixationspunkt in Betracht käme, ist viel beweglicher als z. B. die Radix mesenterii. Zweitens fehlt aber namentlich die freie Beweglichkeit der Lungen (man vergleiche die Beweglichkeit des Darms!). Und erhält wirklich eine Lunge infolge einer perforierenden Thoraxverletzung durch Eintritt der Außenluft in die Pleurahöhle eine größere Beweglichkeit so kommt es gerade dann, wie wir später bei Schilderung der anatomischen Verhältnisse sehen werden, niemals zu einer Bronchuszerreißung.

Tiegel[1]) erklärt sich nun den Verletzungsmechanismus folgendermaßen: Durch die in sagittaler Richtung erfolgende Kompression des Thorax wird die Mittelpartie der Brustwand keilförmig zwischen beide Lungen hineingetrieben. Hiedurch werden die Lungen auseinandergedrängt und es kommt zur Ueberdehnung der beiden Bronchen, wodurch schließlich die Zerreißung erfolgt.

1) Tiegel, Die quere Zerreißung des Bronchus nebst experimentellen Versuchen über zirkuläre Bronchusnaht. Bruns' Beitr. 1911. Bd. 71.

Schönberg[1]) erkennt Tiegel's Auffassung an, hält aber noch eine Kombination für möglich; er meint nämlich, daß bei einem mit Luft gefüllten und abgeschlossenen Bronchus diese Keilwirkung viel eher zur Geltung komme und den Bronchus nicht zerreiße, sondern zum Platzen bringe. Er glaubt, daß in diesem Fall keineswegs vor allem Lungengewebe verletzt werden müßte und beruft sich hiebei auf Puppe[2]), der sagt, daß die Elastizität des Gewebes am Hilus und an den Bronchen geringer sei als die des Lungengewebes, und daß aus diesem Grunde die meisten Lungenverletzungen am Hilus festgestellt werden.

Meines Erachtens ist neben der Anschauung von Tiegel und Schönberg über den Verletzungsmechanismus noch eine andere zulässig. Ich stelle mir das Zustandekommen einer Bronchusruptur folgendermaßen vor:

Eine heftig einwirkende, stumpfe Gewalt komprimiert den Thorax in sagittaler Richtung. Hiedurch wird der ventrodorsale Thoraxdurchmesser verkürzt, während der bilaterale eine Verlängerung erfährt. Da nun die Lungen, solange keine perforierende Thoraxverletzung besteht, der Brustwand luftleer anliegen, so sind sie gezwungen, den durch die Kompression gewaltsam verursachten Exkursionen des Thorax nach den beiden Seiten hin zu folgen, wodurch notwendigerweise eine Spannung der Bronchen und, sobald die Elastizitätsgrenze überschritten wird, eine Zerreißung derselben stattfinden muß.

Für diese Anschauung spricht auch ganz besonders der Umstand, daß Bronchuszerreißungen nie auftreten, wenn die von außen einwirkende Gewalt den Thorax im Augenblick ihrer Einwirkung perforiert; in diesem Fall tritt sofort zwischen Lunge und Thoraxwand Außenluft ein, die Lunge ist nun nicht mehr genötigt, den Wandexkursionen zu folgen, es kommt infolgedessen — wenigstens im Bereich der von der Perforation betroffenen Brustseite — auch zu keiner Bronchusüberdehnung, also auch zu keinem Bronchusabriß.

Mit dieser meiner Ansicht stimmt auch die Tatsache überein, daß die Bronchuszerreißungen nur in jugendlichem Alter vorzukommen pflegen — in jenem Alter, wo die Elastizität der Brustwandung noch weitgehende Exkursionen nach den Seiten hin zuläßt. In höherem Alter, wo die Thoraxelastizität gering ist, kommt es zum Eindrücken der Brustwandung — zur Zerquetschung der Brustorgane. In all diesen Fällen vermissen wir Bronchialrupturen, wohl der beste Beweis auch dafür, daß ein erhöhter Innendruck für die Entstehung einer Bronchuszerreißung nicht verantwortlich gemacht werden kann.

---

1) Schönberg, Bronchialrupturen bei Thoraxkompression. Berl. klin. W. 1912. Nr. 47.

2) Puppe, Atlas und Grundriß der gerichtlichen Medizin, I. Teil.

Anatomisches Bild.

Gewöhnlich fehlen bei den typischen Bronchuszerreißungen äußere Weichteilwunden. Verletzungen am knöchernen Thorax können vorhanden sein, können aber auch, wie wir oben betont haben, ganz fehlen.

Lungenverletzungen treten, wenn sie überhaupt vorhanden sind, gegenüber der Bronchusverletzung meistens zurück.

Die Pulmonalgefäße sind gewöhnlich unverletzt; ist eines derselben mit zerrissen, so kommt es zur Blutung in die Pleurahöhle.

Tiegel's Behauptung, daß der linke Stammbronchus vorzugsweise betroffen werde, läßt sich, wie uns ein Einblick in die Statistik lehrt und wie auch Schönberg richtig bemerkt, nicht aufrecht erhalten. 8 mal war die Zerreißung links erfolgt (1, 2, 3, 4, 6, 10, 14, 16), 7 mal rechts (5, 8, 11, 12, 13, 15, 17), 2 mal waren beide Hauptbronchen abgerissen (7, 9). Es scheint also nicht der linke Hauptbronchus eine größere Disposition für die Ruptur zu besitzen, sondern es scheint lediglich auf die Verteilung der auf den Thorax einwirkenden Gewalt anzukommen, ob rechtsseitige oder linksseitige oder doppelte Bronchuszerreißung eintritt.

Die Wundränder sind niemals gequetscht, sondern immer scharfgezackt zerrissen.

Ist neben der Bronchuszerreißung keine weitere Verletzung im Bereich des Thorax vorhanden, so findet sich kein oder nur ganz wenig Blut in der Pleurahöhle. Ein mehr oder weniger starker Bluterguß in den Pleuraraum findet sich bei Nebenverletzungen am oder im Thorax, wie bei Rippenfrakturen, die mit Zerreißungen der parietalen Pleura einhergehen, bei Verletzungen des Lungengewebes, der Pulmonalgefäße oder des Pericards.

Ziemlich selten sind Verletzungen am Herzen wahrzunehmen; gewöhnlich handelt es sich dann um endocardiale oder pericardiale Einrisse.

Eine ziemlich konstante Erscheinung ist der Pneumothorax. In 8 unserer Fälle wird das Vorhandensein eines solchen eigens betont, in 8 weiteren Fällen wird eine bezügliche Angabe vermißt und nur in einem Fall (9) wird erklärt, daß sich in den Pleurahöhlen keine Luft befunden habe. Tiegel steht, wie schon früher bemerkt wurde, dieser Angabe sehr mißtrauisch gegenüber; er steht auf dem Standpunkt, daß jede Bronchuszerreißung zu einem Pneumothorax führen müsse und ist der Meinung, daß im Falle 9 infolge eines Beobachtungsfehlers der sicherlich auch hier bestehende Pneumothorax übersehen worden sei. Meines Erachtens ist es jedoch nicht unbedingt nötig, einen Beobachtungsfehler anzunehmen. Es wäre nämlich ganz gut möglich, daß das „die Rißstellen umgebende (peribronchiale) Zellgewebe" den Austritt von Bronchialluft in den Pleuraraum verhindert und so das Zustandekommen eines Pneumothorax vereitelt hätte. Um so leichter wäre dann die Bedingung zu mediastinalem Emphysem gegeben gewesen. — Freilich läge hier eine sehr seltene Ausnahme vor, so daß wir berechtigt sind, den Pneumo-

thorax als die konstanteste Begleiterscheinung einer Bronchialruptur anzusehen.

Ebenfalls häufig beobachten wir das Hautemphysem, das dadurch zustande kommen kann, daß Luft durch Vermittlung von Pleurarissen in das Unterhautzellgewebe des Thorax gelangt und sich von dort aus weiterverbreitet. Noch viel häufiger aber scheint es vorzukommen, daß sich die Luft durch das mediastinale Zellgewebe Bahn bricht und unter der Halshaut zum Vorschein kommt, von wo dann nach der Brust und gegen den Rücken hin die Weiterverbreitung erfolgt.

Das Bild der Bronchuszerreißung kann natürlich noch durch alle möglichen Organverletzungen (Schädelbrüche, Leberzertrümmerung usf.) kompliziert werden.

Auf eine Erscheinung, die aus früheren Fällen von Bronchialrupturen noch nicht bekannt war, hat Schönberg hingewiesen, auf die von ihm in 2 seiner Fälle beobachtete Fettembolie der Lungenkapillaren. Er läßt es dahingestellt, ob die Fettembolie nur als Folge von Knochenfrakturen oder als eine Wirkung der Allgemeinerschütterung (Ribbert) überhaupt anzusehen sei. Auf jeden Fall ist es wünschenswert, daß man sich in der Folgezeit bei letal endigenden Fällen von Bronchuszerreißungen nach dem Vorhandensein einer Fettembolie umsieht. — Bei Besprechung der Prognose der Bronchusruptur werden wir nochmals zu dieser Sache Stellung zu nehmen haben.

Symptome und Verlauf.

Die zum Zustandekommen einer Bronchuszerreißung erforderliche Heftigkeit der einwirkenden Gewalt kann derartig schwere Nebenverletzungen setzen, daß im Anschluß an das Trauma sofort der Exitus eintreten kann. Eine durch weitere Organverletzungen nicht komplizierte, einseitige Bronchialruptur führt wohl niemals den augenblicklichen Tod herbei, bedingt aber sicherlich in jedem Fall einen äußerst desolaten Zustand. Schwere Shockerscheinungen, Collapszustände, hochgradige Blässe oder Cyanose sind fast immer vorhanden.

Mehr oder weniger große Schmerzhaftigkeit hängt vielleicht nicht so sehr von der Bronchialruptur als von den Nebenverletzungen ab.

Ein auffälliges Symptom ist die in allen Fällen zu beobachtende Dyspnoë. Man sieht, wie der Kranke nach Luft schnappt — man merkt ihm das Sauerstoffbedürfnis förmlich an — und doch sind die Inspirationen nur ganz flach und genügen nicht, um ein gehöriges Quantum an Luft der noch funktionierenden Lunge zuzuführen. Diese Dyspnoë ist im wesentlichen bedingt durch ein anderes, ziemlich charakteristisches Symptom, den Spannungspneumothorax, der dadurch zustandekommt, daß die Atmosphärenluft durch den Bronchusstumpf in die Pleurahöhle gelangt. Der Pneumothorax kann die höchsten Grade erreichen. Dieser Spannungspneumothorax

involviert die Lebensgefahr, nicht nur, weil die eine Lungenhälfte von der Atmung ausgeschaltet wird, sondern weil durch Verschiebung des Mediastinums auch die andere Lunge eine Kompression erleidet und durch Verlagerung des Herzens eine Knickung der großen Gefäße und damit eine hochgradige mechanische Zirkulationsstörung verursacht wird.

Hautemphysem tritt wohl überall da auf, wo Verletzungen der parietalen oder mediastinalen Pleura und des Lungengewebes im Bereich des Hilus vorliegen und wo diese Verletzungsstellen nicht durch Blut oder die kollabierte Lunge verlegt sind. Aber auch dann, wenn die Pleura völlig intakt ist, kann es zu einem Hautemphysem kommen; dies ist nämlich dann der Fall, wenn der Bronchus nahe seinem Abgang von der Trachea abreißt und sich der kurze zentrale Bronchusstumpf ins mediastinale Gewebe retrahiert. In diesem Fall sind sogar die Aussichten für das Zustandekommen eines umfangreichen Hautemphysems am günstigsten.

Der Bluthusten ist kein konstantes Symptom; er kann bedingt sein durch die Zerreißung des Bronchus selbst. Natürlicherweise kann er auch dann auftreten, wenn sich in der Pleurahöhle ein mit dem Bronchusstumpf kommunizierender Bluterguß findet, was aber bei unkomplizierter Bronchialruptur nicht der Fall zu sein braucht. Ein größerer Bluterguß wird sich in der Pleurahöhle nur dann finden, wenn Nebenverletzungen — Ruptur von Lungengewebe und Gefäßen — vorhanden sind; dann wird auch der Bluthusten stärker sein. Aus dem Grad des Bluthustens auf die Schwere der Nebenverletzungen einen Schluß zu ziehen ist nicht statthaft; können doch z. B. Rippenfrakturen mit Pleura- und Lungenrissen zu einem stärkeren Bluterguß und infolgedessen auch zu reichlicherem Bluthusten führen!

Tiegel betont, daß größere Blutmengen nur dann ausgehustet werden, wenn der Kranke auf der gesunden Seite liegt, weil dann das Niveau der Blutflüssigkeit über das Lumen des zentralen Bronchusstumpfes sich erheben kann und das Blut direkt in denselben einfließt. — Aber auch eine Umlagerung des Patienten kann, wie Fall 8 zeigt, Bluthusten auslösen. Dies kann vorkommen, wenn der Patient von der kranken auf die gesunde Seite gelagert wird und hiebei die soeben angeführte Ueberschwemmung des zentralen Bronchusstumpfs mit Blut zustandekommt oder aber wenn bei Lageveränderung des Thorax der Bluterguß in Bewegung gesetzt und dabei Blut direkt in das zentrale Bronchusstück gespritzt wird.

Was die physikalische Untersuchung betrifft, so ergibt die Perkussion gewöhnlich vollen, lauten, tympanitischen Schall. Dämpfung besteht nicht oder nur dann, wenn ein nachweisbarer Hämothorax besteht.

Ein gleichzeitig bestehendes subpleurales oder Hautemphysem kann dem Perkussionsschall der gesunden Seite eine gewisse Aehnlichkeit mit dem der verletzten Seite verleihen, wodurch die Schalldifferenz nicht deutlich aus-

geprägt und die Diagnose des Pneumothorax ziemlich erschwert sein kann.

Was die Auskultation betrifft, so tritt hier gewöhnlich das amphorische Atmen mit metallischem Beiklang in den Vordergrund. Auf jeden Fall kann es aber auch vorkommen, daß von der betroffenen Seite überhaupt kein Atemgeräusch ausgeht und man normales Vesikuläratmen, das von der gesunden Seite fortgeleitet wird und infolgedessen abgeschwächt ist, zu hören bekommt, wie es auch in dem von uns mitgeteilten Fall 17 war.

Auch Tiegel beobachtete in seinem Fall abgeschwächtes Vesikuläratmen; er hielt es jedoch nicht für fortgeleitet von der anderen Seite, sondern meint, daß es von der verletzten Seite ausgegangen sei, indem sich die Bronchusenden wieder so ziemlich vereinigt hätten.

Biermer will einen ganz besonderen Atemtypus beobachtet haben. Er hörte ein „amphorisch-metallisch klingendes Atmen, das bei Inspiration höher klingt als bei Exspiration; die Inspirationshöhe steigt von Beginn bis Schluß der Inspiration um einen halben Ton".

Schönberg teilt in seinem 3. Fall (16) mit, daß er ein dem Ohre sehr nahes, starkes, blasendes, bronchiales Atemgeräusch gehört habe, „gleich als ob dicht am Ohre durch eine offene Röhre geblasen würde". Er meint, daß vielleicht diesem Phänomen eine für Bronchuszerreißung pathognomische Bedeutung zukommen könne.

In der Folgezeit wird man ja nicht verfehlen, in den auf Bronchusruptur verdächtigen Fällen nach dem Biermer'schen und Schönberg'schen Phänomen zu suchen, aber ich halte es für sehr wahrscheinlich, daß man in der Regel keines von beiden finden wird. Denn läge ihnen wirklich die von den Autoren angenommene Bedeutung zugrunde, so wären sie sicherlich schon in mehreren Fällen wahrgenommen worden.

Diagnose.

Bis jetzt konnte die Diagnose „Bronchuszerreißung" intra vitam überhaupt noch niemals mit absoluter Sicherheit gestellt werden. Tiegel bezweifelt überhaupt, ob es jemals möglich sein wird, eine Bronchialruptur zu diagnostizieren; er meint, daß die Shockerscheinungen und die Nebenverletzungen das Bild derartig verschleiern könnten oder daß sogar ohne erhebliche Nebenverletzungen so irreführende Erscheinungen zutage treten könnten, daß die Bronchusverletzung zurücktreten und so nicht genügend gewürdigt werden könne. Er verweist hiebei auf den von ihm selbst beobachteten Fall (10).

Wenn Tiegel betont, daß die auf endothorakale Verletzungen hinweisenden Symptome nicht eindeutig seien, so ist ihm unbedingt recht zu geben; hat doch eine Bronchuszerreißung die gleichen oder doch annähernd gleichen Symptome wie eine Ruptur des Lungenparenchyms zur Folge. In

beiden Fällen kann Hämoptoe, Pneumothorax, Hämothorax und Hautemphysem bestehen.

Das eindeutigste Symptom ist jedenfalls das gewöhnlich — aber nicht immer — vorhandene auskultatorische Phänomen des amphorischen Atmens mit metallischem Beiklang. Dieser Atemtypus fehlt bei Lungenruptur immer! Freilich kann er auch bei Bronchuszerreißung fehlen, und dann müssen wir auf das wichtigste diagnostische Merkmal verzichten. Ist er dagegen vorhanden, so spricht dies stets für die Existenz einer Bronchialruptur.

Für letztere spricht auch ein stark ausgebildeter Pneumothorax ohne nachzuweisenden oder doch nur mit ganz geringem Hämothorax. Gelingt es, einen größeren Bluterguß innerhalb des Pleuraraums festzustellen, so ist wahrscheinlich eine Lungenzerreißung vorhanden; freilich kann außerdem noch eine Bronchialruptur vorliegen. Die bei Umlagerung des Patienten hie und da auftretende Hämoptoë ist zu inkonstant, als daß ihr eine differential-diagnostische Bedeutung beikäme. Biermer hält ein anderes Phänomen für pathognomisch bei Bronchuszerreißung, die bei Auskultation zu beobachtende Kraft und Artikulation der Stimme. Inwieweit dieses Symptom für die richtige Diagnosestellung von Bedeutung ist, wird uns vielleicht die Zukunft zeigen.

Wir haben nun die differentialdiagnostischen Merkmale zwischen Lungenruptur und Bronchuszerreißung besprochen. Trotz ihrer Beachtung werden wir aber wahrscheinlich nie in der Lage sein, mit absoluter Sicherheit entscheiden zu können, ob Bronchuszerreißung oder Lungenruptur vorliegt. Wohl aber dürften wir — sofern der Zustand des Patienten eine genauere Untersuchung zuläßt, immer in der Lage sein, zu sagen: Entweder liegt das eine oder das andere vor (s. Fälle 15 und 17). Für den Patienten ist es ja schließlich ziemlich gleichbedeutend, ob er eine Bronchus- oder Lungenzerreißung erlitten hat, denn diese Ungewißheit bei der Diagnosestellung bringt ihm keinen Nachteil, da für beide Fälle die Indikation der Therapie die gleiche ist: die Thorakotomie. Im Interesse des Patienten ist es also gelegen, diejenigen Symptome, die beiden Verletzungen eigen sind, richtig zu deuten. Vor allem ist die Diagnose des Pneumothorax von Wichtigkeit, insbesondere des Spannungspneumothorax, den wir in seiner gefahrdrohenden Form hauptsächlich an der Verlagerung des Herzens erkennen. Manchmal ist allerdings die Pneumothoraxdiagnose durch ein gleichzeitig bestehendes Hautemphysem erschwert, indem der aus einem Pneumothorax resultierende tympanitische Perkussionsschall durch den auch dem Hautemphysem eigenen tympanitischen Schall gewissermaßen verschleiert wird. Allerdings muß man wieder gerade bei bestehendem Hautemphysem der Brust und des Halses immer an die Existenz eines Pneumothorax denken, da ein solcher, wenn gleichzeitig parietale oder mediastinale Pleuralrupturen bestehen, immer zu einem

Hautemphysem Veranlassung gibt; und so kann schließlich sogar das Hautemphysem mit zur Diagnose eines Pneumothorax verhelfen.

Für die Erkennung eines Pneumothorax ist namentlich auch wichtig die hochgradige Dyspnoë. Tiegel meint sogar, daß schon aus dem zu beobachtenden Atemtypus — man hat den Eindruck, als ob ein gesunder Mensch bei physiologischer Inspirationsstellung durch weitere, angestrengte Inspiration noch mehr Luft einzuatmen versuche — die Diagnose auf Pneumothorax mit ziemlicher Sicherheit gestellt werden könne.

Die auskultatorischen Merkmale wurden bereits oben bei Besprechung der physikalischen Untersuchung ausführlich besprochen: Entweder hört man amphorisch-metallisch klingendes Atmen oder das von der gesunden Seite fortgeleitete, normale, jedoch abgeschwächte vesikuläre Atemgeräusch.

Auch das Röntgenverfahren leistet für die Pneumothoraxerkennung vortreffliche Dienste, und es ist nur zu bedauern, daß es nicht immer angewendet werden kann; denn nur zu oft dürfte infolge des elenden Zustandes des Patienten von dem für den Kranken lästigen, ja manchmal nachteiligen Untersuchungsverfahren (Umlagerung!) Abstand zu nehmen sein. Das Röntgenbild zeigt uns den betroffenen Pleuraraum im Vergleich zum gesunden stark vergrößert und hell durchscheinend. Die kollabierte Lunge ist als Schatten deutlich zu erkennen. Das Zwerchfell ist nach unten ausgebogen und steht in maximaler Inspirationsstellung.

So wertvoll nun auch das Röntgenverfahren für die Diagnose eines Pneumothorax sein kann, so ist seine Anwendung doch nicht unbedingt Erfordernis, da wir ein anderes Mittel zur Hand haben, das die Diagnose völlig zu sichern vermag: die Punktion. Sie gibt uns die besten, untrüglichsten Resultate, weshalb sie in zweifelhaften Fällen niemals unterlassen werden soll, zumal sie einen ganz harmlosen, ungefährlichen Eingriff darstellt, der außerdem auch noch das schlechte Befinden des Patienten ganz bedeutend zu bessern vermag, indem er die im Thoraxinnern bestehende Spannung und deren Folgeerscheinungen vermindert. Wird der Troikart in die Pleurahöhle eingestoßen, so entweicht bei vorhandenem Pneumothorax die unter höherem Druck stehende Pleuraluft. Am besten führt man die Pneumothoraxprobe so aus, daß man das freie Ende eines mit dem Troikart verbundenen Gummischlauches in ein Gefäß mit Wasser leitet. Nach erfolgtem Einstich zeigen dann die aufsteigenden Luftblasen an, daß Luft aus dem Pleuraraum entweicht. Aus der Anzahl der in der Zeiteinheit aufsteigenden Gasblasen kann man sich einen ungefähren Begriff von der in der Brusthöhle herrschenden Spannung machen.

Die Größe der Kommunikation zwischen Pleurahöhle und Bronchialtrakt — mit anderen Worten den Querschnitt des rupturierten Bronchus — schätzt Tiegel mittels seines Condomversuches ab: Auf die Kanüle wird ein Ventilcondom aufgesetzt; bei weiter Kommunikation tritt mit jeder

Inspiration Luft durch die Kanüle aus, da die Luft der Pleurahöhle rasch vom zentralen Bronchusstumpf her erneuert wird; der Condom bläht sich also auf. Bei kleinerer Kommunikation sistiert der Luftaustritt bald, da die Luft im Pleuraraum nicht schnell genug ersetzt wird — es kommt zur Entstehung eines negativen Drucks im Brustraum, der Condom wird an die Kanüle angesaugt und erst in längeren Intervallen wieder etwas abgedrängt.

Exakt gemessen kann die Spannung der Pleuraluft durch das Manometer werden.

Ebenso wichtig wie die Diagnose des Pneumothorax ist diejenige des Hämothorax, insbesondere für die Fälle, wo die Anämie im Vordergrunde steht; doch braucht ein solcher bei Bronchuszerreißungen überhaupt nicht vorhanden zu sein! Man erkennt ihn, wenn er einen höheren Grad erreicht hat, leicht an der in der unteren Partie des Brustraums bestehenden, nach oben wagrecht abschließenden Dämpfungszone, an der selten fehlenden Sukkusion, die stets ein Ausdruck der freien Beweglichkeit des Ergusses ist. Im Röntgenbild gewahrt man einen massiven, nach oben wagrecht abschneidenden, sich immer an den tiefsten Partien einstellenden Schatten; bei Thoraxbewegungen kann man dann deutlich die Niveauveränderungen wahrnehmen.

Der Bluthusten ist kaum für die Diagnose zu verwerten. Er ist, wie oben bereits angegeben, viel zu inkonstant und spricht absolut nicht für eine typische Bronchuszerreißung.

Nicht zuletzt erhalten wir, wie die mitgeteilte, allerdings noch spärliche Kasuistik beweist, aus der Anamnese einen deutlichen Hinweis auf die im Pleuraraum gesetzte Schädigung. Bei schwerer Quetschung eines noch elastischen Brustkorbes ist in erster Linie an Bronchus- und Lungenzerreißung zu denken. Der bestimmte Nachweis durch die probatorische und therapeutisch wirksame Punktion ist dann rasch erbracht.

Therapie.

Bis vor kurzem war von einer eigentlichen Therapie der Bronchialruptur noch keine Rede. Erst Tiegel brachte diese Frage durch seine an Tieren vorgenommenen Experimente in Fluß und unser Fall ist meines Wissens der erste, bei welchem am lebenden Menschen — allerdings nicht nach den Vorschlägen Tiegel's — eine operative Therapie der Bronchuszerreißung versucht wurde. Bis dahin war man darauf angewiesen, dem Patienten eine symptomatische Behandlung zuteilwerden zu lassen, man beschränkte sich darauf, die durch den Pneumothorax im Innern der Pleurahöhle bedingte Spannung herabzusetzen, indem man durch Punktion der Luft einen Ausweg verschaffte, oder man machte bis auf die Muskulatur des Halses und der Brust geführte Hautincisionen, um der im Unterhautzellgewebe angesammelten Luft freien Austritt zu ermöglichen und auf diese Weise eine Entlastung der Pleurahöhle zu erzielen.

Durch diese Eingriffe wurden natürlich nur die Folgezustände der Bronchialruptur für kurze Zeit gebessert, während die Causa nocens nach wie vor bestehen blieb. Und diese symptomatische Behandlung wird auch sicherlich in der Zukunft für einen Teil der Fälle Geltung behalten, nämlich überall da, wo der desolate Zustand des Patienten eine eingreifendere Operation nicht zuläßt. Hier werden immer die Punktion oder tiefgeführte Hautincisionen dem Patienten seinen aussichtslosen Zustand erträglicher machen oder aber der Zustand wird derartig gebessert werden, daß man eine eingreifendere Operation, die zur Beseitigung der Causa nocens führt, eher wagen kann.

Was nun die Radikalbehandlung der Bronchuszerreißung betrifft, so kommen 2 voneinander grundverschiedene Methoden in Frage; man opfert entweder die von ihrem Stammbronchus losgerissene Lunge oder den von einem Bronchus kleineren Grades losgerissenen Lungenteil, indem man die Lunge bzw. den betreffenden Teil derselben exstirpiert und den zentralen Bronchusstumpf durch Naht verschließt — oder aber man wählt die konservative, für den Kranken schonendere Methode mit Erhaltung der Lunge, die Bronchusnaht.

Die Exstirpation der Lunge mit darauffolgendem Verschluß des zentralen Bronchusstumpfes kann dann indiciert sein, wenn sich ausgedehnte Quetschungen, Zertrümmerungen oder Zerreißungen des Lungenparenchyms vorfinden, so daß eine hinreichende Funktionsfähigkeit der Lunge nicht mehr zu erwarten ist — oder wenn Verletzungen der Hilusgefäße vorliegen.

Die gewöhnlich einzuschlagende Operationsmethode dürfte wohl die Bronchusnaht sein. Tiegel zeigte durch seine Tierversuche, daß es wohl möglich ist, eine brauchbare Bronchusnaht auszuführen. Die bei seinen Experimenten gewonnenen Erfahrungen hat er nun dazu benützt, einen für den Menschen geltenden Operationsplan auszuarbeiten:

Der Hautschnitt beginnt im II. Intercostalraum in der Parasternallinie und wird möglichst weit nach hinten geführt. Nach Eröffnung der Pleurahöhle wird die III. Rippe möglichst weit hinten nach doppelter Umstechung durchtrennt und nach unten geklappt. Die Rippen werden nun kräftig auseinandergezogen und durch den Rippensperrer in dieser Lage gehalten. Hierauf wird der Oberlappen in den unteren vorderen Teil der Pleurahöhle gedrängt, wodurch der schräg von oben median nach unten seitlich ziehende Bronchus (Hauptbronchus!) sich anspannt. Durch die sich hiebei ergebende leichte Hilusdrehung kommt der anatomisch hinter den Hilusgefäßen liegende Bronchus oberhalb derselben zu liegen und ist so von der Thoraxwunde aus leicht zugänglich. Man faßt die — immer stark retrahierten — Bronchusstümpfe mit Kocher klemmen und nähert sie einander. Auf der Vorderseite sind die Nähte mit Rücksicht auf die hier ziehenden Gefäße mit Vorsicht zu legen; daher sticht man die drei oder vier ersten Nähte einzeln durch die beiden Wundränder und knüpft die Knoten erst, wenn alle diese Nähte gelegt sind. Die Knoten kommen in das Lumen des Bronchus zu liegen.

Die Fäden werden nun abgeschnitten bis auf die beiden Ecknähte, die nach Abnahme der Kocher klemmen als Haltezügel dienen, bis die beiden Ecknähte der hinteren Wand gelegt sind. Die Fäden der hinteren Nahtreihe werden von außen eingestochen und auch außen geknotet. Da die Hinterwand des Bronchus keinen Knorpel enthält, können die Wundränder eingekrempelt werden. Nach erfolgter Knüpfung werden die Fäden abgeschnitten. Nach Verschluß des Bronchus bestreicht man die Nahtstelle mit Lugol'scher Lösung und deckt sie dann plastisch mit Lungengewebe. Diese plastische Dekkung geschieht nur an der Hinterseite der beiden Hauptbronchen, da deren Vorderseite durch die Hilusgefäße schon genügend gedeckt ist. Die Lungenplastik wird ausgeführt, indem man zentral, peribronchial und peripher in das Lungengewebe einsticht und dieses durch Spannung des Fadens über die Nahtstelle herüberzieht. Die sich hiebei ergebenden Lungengewebszipfel können noch durch Nähte unter sich verbunden werden.

Die Knorpel können nach W. Meyer's [1]) Mitteilung dadurch gefügiger gemacht werden, daß man sie quetscht. Auf diese Weise lassen sie sich ganz gut einstülpen, was für die Luftdichtigkeit der Naht von Vorteil ist.

Auch vom Rücken aus läßt sich, wie unser Fall zeigt, die Rißstelle eines Bronchus sehr gut zugänglich machen. Das in Höhe der VII.—IV. Rippe angelegte Thoraxfenster kann bei jugendlichen Individuen sehr leicht weit geöffnet werden. Man erhält von hinten her direkten Zugang zum Lungenhilus, kann die Basis des Oberlappens, den ganzen Mittel- und Unterlappen leicht vorlagern und revidieren. Das Operationsfeld an der Lunge liegt dann im Niveau der Rippenresektion und schließlich lassen sich auch Blutansammlungen sehr leicht entfernen.

Nach unserer einmaligen Erfahrung möchten wir auch ein zweitesmal die dorsale Thorakotomie der Tiegel'schen Methode vorziehen.

Die Naht selber kann nach Tiegel's Vorschlag wohl ausgeführt werden. Ebenso ist die Deckung der Nahtstelle mit Lungengewebe sicherlich sehr vorteilhaft; einmal dient sie zur Entlastung der Bronchusnaht, dann bildet sie aber auch einen Abschluß gegen die Pleurahöhle, der — wenn auch nicht völlig luftdicht — doch sicherlich genügt, um nicht allzu großen Luftmengen den Austritt in den Pleuraraum zu ermöglichen. Ganz luftdicht wird sich wohl niemals eine Bronchusnaht herstellen lassen. Am ehesten dürfte dies noch zu erreichen sein bei der Naht jener Bronchen, die innerhalb des Lungenparenchyms selbst gelegen sind. Hier bietet das die Nahtstelle umgebende, ebenfalls vernähte Lungengewebe einen ziemlich dichten Abschluß gegen den Pleuraraum.

Nach erfolgter Radikaloperation wird man nun vor allem dafür Sorge tragen müssen, dem Patienten über die Zeit, welche die Bronchusnaht bis zur völligen Vernarbung, d. h. bis zur Erzielung einer vollständigen Luftundurchlässigkeit braucht, hinwegzuhelfen — vor allem also das Zustande-

1) Zit. nach Tiegel.

kommen einer höheren Luftspannung im Pleuraraum zu verhüten. Dies kann man auf verschiedene Weise versuchen: Entweder verschließt man die Hautweichteilwunde nicht völlig und führt ca. 8 Tage lang eine Dauerdrainage aus. Nach Ablauf der 8 Tage verschließt man die Wunde durch Naht und aspiriert mittels an einer anderen Stelle eingestochenen Troikarts die noch im Innern des Pleuraraumes befindliche Luft.

Oder man schließt die Operationswunde völlig und punktiert des öfteren die Thoraxhöhle und aspiriert die Luft, die sich im Innern des Pleuraraums jedesmal wieder angesammelt hat.

Am vorteilhaftesten dürfte es jedoch sein nach völligem Verschluß der Hautweichteilwunde an einer andern Stelle, und zwar an der bei Lage des Patienten am tiefsten gelegenen, ein Dauerdrain einzulegen; hiedurch wird erstens die Luft aus dem Thoraxinnern abgeführt und so das Zustandekommen eines Spannungspneumothorax verhütet; zweitens wird aber auch dafür gesorgt, daß allenfalls gelieferte entzündliche Sekrete freien Abfluß haben. Nach Ablauf von 8 Tagen wird — wenn keine Komplikationen aufgetreten sind — das Drain entfernt, die Wunde geschlossen, an einer andern Stelle mittels feiner Nadel punktiert und die Pleuraluft aspiriert.

Daß tatsächlich eine sorgfältig ausgeführte Bronchusnaht den gefährlichsten Folgezustand einer Bronchialruptur, den Spannungspneumothorax beseitigen und die Lunge wieder zur Funktion bringen kann, erhellt klar und deutlich aus unserem Fall 17, wo nach Punktion und Aspiration die Lunge sich entfaltete, der tympanitische Schall dem normalen Lungenschall Platz machte und wieder normales, vesikuläres Atmen eintrat. Bei der Sektion wurde ein Pneumothorax nicht mehr gefunden.

Prognose.

Die Kasuistik zeigt, daß bis jetzt sämtliche Fälle von Bronchuszerreißung letal endigten, daß also die Prognose einer Bronchialruptur die denkbar schlechteste ist. Entweder tritt der Tod infolge der komplizierenden Nebenverletzungen sofort ein oder der Exitus erfolgt nach Stunden oder Tagen. Allerdings hatten wir es bis vor kurzem nur mit nicht operierten Fällen zu tun, erst Hotz versuchte seinen Patienten durch die Naht des Bronchusrisses zu retten; leider aber trat auch hier der Exitus ein. Dieser war jedoch nicht die direkte Folge der Bronchialruptur; der letale Ausgang wurde bedingt durch eine Thrombose des Sinus longitudinalis, die wohl eine Folge des hochgradigen Marasmus des kleinen Patienten war. Dies gibt uns die Hoffnung, daß in Zukunft die rechtzeitig ausgeführte Bronchusnaht manchen Menschen doch das Leben retten wird. Schönberg allerdings ist etwas skeptischer. Wie bereits erwähnt, hat er in 2 seiner Fälle in den Lungenkapillaren das Vorhandensein von Fett nachweisen können; er läßt es unentschieden, ob die Fettembolie durch Knochenrupturen bedingt oder ob sie als eine Folge der Allgemeinerschütterung des Organismus anzusehen sei.

Aber selbst wenn wir bei den schweren Traumen, die eine Bronchusruptur herbeiführen, auch mit einer Fettembolie rechnen müssen, so steht doch zweifellos die Gefahr des Spannungspneumothorax und diejenige der inneren Verblutung im Vordergrund — und diese beiden Indikationen erfordern dringend die Thorakotomie.

Literatur.

M. Tiegel, Die quere Zerreißung des Bronchus nebst experimentellen Versuchen über zirkuläre Bronchusnaht. Bruns' Beitr. 1911. Bd. 71. — S. Schönberg, Bronchialrupturen bei Thoraxkompression. Berl. klin. W. 1912. Nr. 47. — C. King, Rupture of the right bronchus by injury. Brit. med. J. 1907. — Guibal und Mory, Mort rapide par rupture de deux bronches primit. immédiatement au dessous de leur origine. Arch. de méd. et de pharm. mil. 1907. Bd. 49, 50. — Biermer, Pneumothorax. Schweizer Zeitschrift für Heilkunde 1863. Bd. 2. — C. Geill, Ruptur innerer Organe durch stumpfe Gewalt. Vierteljahrsschrift für gerichtl. Medizin. 1899. Bd. 18. — Pressel, Tod durch Ueberfahrenwerden. Diss. Berlin 1895. — H. Hoffmann, Innere Verletzungen. Vierteljahrsschrift für gerichtl. Medizin 1905. Bd. 29. — Straßmann, Die tödlichen Verletzungen durch Automobile. Verhandlungen der VII. Tagung der Deutschen Gesellschaft für gerichtl. Medizin 1911. — Zangger, Diskussion zu Straßmann's Vortrag. Ebenda. — A. J. Bruce Leckie, Traumatic rupture of the right bronchus from intrathoracic pressure. Brit. m. J. 1912. — Puppe, Atlas und Grundriß der gerichtlichen Medizin, I. Teil.

XII.

AUS DER

CHIRURGISCHEN KLINIK ZU LEIDEN.

DIREKTOR: PROF. DR. KORTEWEG.

Dauerresultat einer autoplastischen Nierentransplantation bei einem Hunde.

Von

Dr. **J. H. Zaaijer,**
erstem Assistenten der Klinik.

(Mit 6 Abbildungen.)

Während die Transplantationsfrage sich noch immer eines sehr regen Interesses erfreut, scheint es mir zur besseren Beurteilung des Wertes der autoplastischen Organtransplantationen nicht überflüssig, jetzt, nach mehreren Jahren, etwas mitzuteilen über das Schicksal des Hundes, bei welchem ich im Jahre 1908 eine autoplastische Nierentransplantation ausgeführt habe.

Es scheint mir dieses destomehr angezeigt, weil damals diese Transplantation in einer unserer holländischen Zeitschriften publiziert worden ist, und diese Arbeit daher vielen der Fachgenossen offenbar nicht leicht zugänglich war.

24. IV. 08 wurde bei einem mittelgroßen männlichen Hunde unter Morphin-Chloroform-Aether-Narkose durch einen Schnitt den l. Rippenbogen entlang, die l. Niere freigelegt. Die Nierenarterie, Vene und Ureter wurden soweit wie möglich freipräpariert, die Niere wurde aus ihrer Umgebung isoliert, wobei sie fast ganz dekapsuliert wurde. Um die Gefäße und den Ureter wurden Fäden gelegt, welche sofort geknotet werden konnten, so daß die Niere zwar noch völlig im Körperverband lag, aber schnell exstirpiert werden konnte. Diese Wunde wurde dann tamponiert, und mit Gaze bedeckt, wonach zum zweiten Operationsfeld übergegangen wurde. In der l. Leistengegend wurde ein großer, nach außen konvexer Bogenschnitt gemacht; der so entstandene Hautlappen mit medialer Basis wurde von der Unterlage gelöst,

und so wurde die Gegend der Femoralgefäße knapp unter dem Ligam. Pouparti freigelegt. Die V. und Art. femoralis wurden isoliert, so daß sie über einige Zentimeter ganz frei lagen. Das war bei der Vene mit ihren vielen sehr dünnen, kurzen Zweigen sehr schwierig und zeitraubend. Die Arterie und Vene wurden etwa 1½ cm unterhalb des Ligam. Pouparti doppelt unterbunden und durchschnitten. Jetzt wurde zur Niere zurückgekehrt. Die Arterie und Vene wurden soweit wie möglich medianwärts ligiert und peripherwärts von der Ligatur durchschnitten. Der Ureter wurde zwischen zwei Ligaturen durchtrennt. Jetzt war die Niere frei. Sie wurde in einer mit Salzwasser getränkten Gaze aufgehoben; die Arterie und die Vene wurden über etwa 1 cm Länge sehr vorsichtig isoliert und abgebunden, wobei die Ligaturen so weit wie möglich von der Niere entfernt, angelegt wurden.

Jetzt wurde die Niere derartig gelagert, daß die Nierenarterie der Art. femoralis, die Nierenvene der V femoralis gegenüber lag. Nachdem an der V. femoralis eine leicht federnde, gummibekleidete Arterienklemme angelegt worden war, wurden die Nierenvene und die V. femoralis mit feiner, scharfer Schere knapp oberhalb der Ligaturen durchschnitten, und mit feinstem Zwirn, welcher in Salzwasserlösung (0,9% NaCl) gekocht war, mit Carrel'scher Naht, mit vier Haltezügeln verbunden. Fortwährend wurden die Gefäßlumina mit Salzlösung berieselt, was namentlich an der Nierenseite nötig war, weil aus der Niere fortwährend etwas Blut abfloß. Im ganzen wurden bei der Naht 13 Knopfnähte angelegt. Nach Fortnahme der federnden Klemme füllt sich die V. Die Naht schließt fast vollkommen. Sie wird mit feuchter Gaze bedeckt.

Die Verbindung der Arterien wurde mit drei Fixationsnähten und im ganzen mit 12 Knopfnähten in gleicher Weise ausgeführt. Nach Fortnahme der Klemme funktioniert die Naht gut, und es fließt nichts heraus. Die V. wird stark gefüllt. Auch diese Naht schließt jetzt hermetisch. Die Niere färbte sich schön hellrot. Sie fühlte normal, nicht gespannt an. Hiernach wurde die Wunde der Nephrektomie geschlossen. Inzwischen war der Ureter etwas angeschwollen. Seine Blutgefäße waren normal gefüllt, und er machte schöne peristaltische Bewegungen.

Jetzt wurde der Ureter in die Blase implantiert, nachdem das Ligamentum Pouparti gespalten war, und die Blase durch eine kleine Laparotomiewunde vorgezogen war.

Die Methode, nach welcher die Implantation des Ureters in die Blase geschah, möchte ich etwas ausführlicher mitteilen, weil sie, soweit mir bekannt, in der Literatur nicht vorkommt

Sie ist folgende: (siehe Fig. I, II, III und IV). Der abgebundene Ureter wird durch drei nicht durchgreifende Situationsnähte der Stelle der Blase gegenüber fixiert, an welcher die Implantation stattfinden wird. Die Situationsnähte werden vorderhand nicht geknöpft (Fig. I). Die Blase wird an der Stelle zwischen den Situationsnähten mit kleinem Scherenschnitt geöffnet. Eine schlanke Kocher'sche Arterienklemme, welche an ihrer Spitze die Ligatur des Ureters gefaßt hat, wird in die gemachte Oeffnung eingeführt, und an die gegenüberliegende Blasenwand angedrückt (Fig. II). Auf der andringenden Spitze wird eine minimale Incision gemacht, die Ureterligatur wird gefaßt und durchgezogen, während die Klemme ein wenig geöffnet und zurückgezogen wird. An der Ligatur wird der Ureter so weit durchgezogen, bis der Knoten erscheint, und dann werden die Situationsnähte geknöpft (Fig. III).

Unter sukzessivem Anspannen von jedesmal zwei der Situationsnähte werden jetzt sehr leicht mehrere nicht durchgreifende Nähte zwischen Blase und Ureter angelegt. Dann wird um die kleine Oeffnung in der gegenüberliegenden Blasenwand eine Tabaksbeutelnaht angelegt und dieselbe, nachdem der Ureter knapp oberhalb der Ligatur mit der Schere durchtrennt ist, zugezogen. Der Ureter zieht sich sofort nach der Durchtrennung in die Blase zurück (Fig. IV).

Diese Methode der Implantation habe ich 16 mal bei Kaninchen angewendet, um die für kürzere oder längere Zeit abgebundene Ureter wieder in die Blase zu implantieren. Zweimal entstand eine Obliteration und 14 mal wurde eine gute Neostomie gebildet.

Bei meinen Nierentransplantationen habe ich diese Methode immer benutzt. Nur einmal konnte hierbei das definitive Resultat beurteilt werden, aber hier war es ein vollkommenes.

Einer der Vorteile dieser Implantationsmethode, grade für Nierentransplantationen liegt wohl hierin, daß der Ureter erst an dem allerletzten Augenblick, wenn er in die Blase verschwindet, geöffnet wird. Eine Infektion der inneren Urinwege des Organs ist dadurch während der Operation praktisch unmöglich.

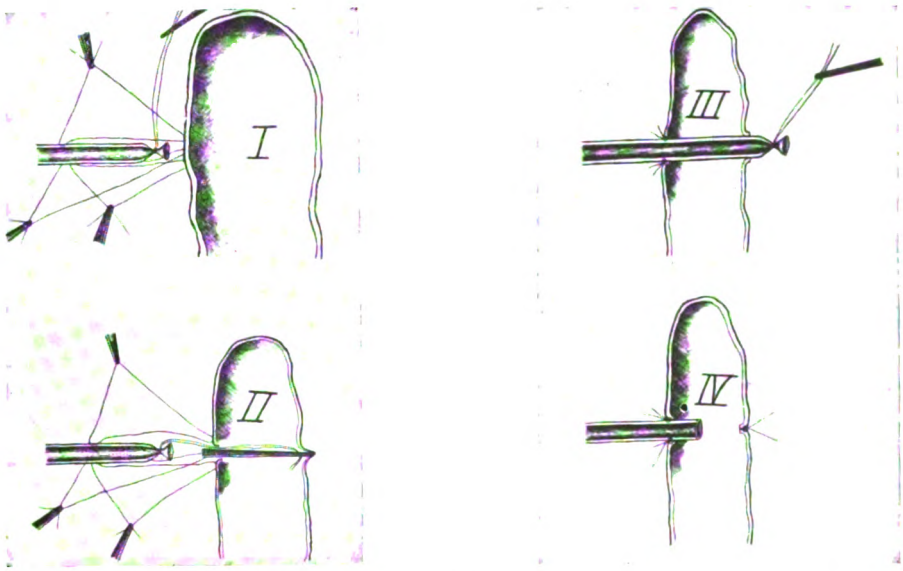

Nach Ausführung der Implantation lag der Ureter schön in einer properitonealen Fettmasse eingebettet, was für seine spätere Funktion wahrscheinlich sehr wichtig gewesen ist.

Endlich wurde auch die Leistenwunde geschlossen, wobei infolge des Bogenschnittes die Naht nirgends auf die Niere zu liegen kam.

Die Wunden wurden mit Collodionverbänden bedeckt, und ein Gipsverband angelegt, welcher den Hinterkörper und die Hinterbeine fixierte. Die ganze Operation hatte 7 Stunden gedauert. Die Niere war etwa zwei Stunden aus der Zirkulation ausgeschaltet gewesen.

Den nächsten Tag war das Tier ziemlich munter. Es wurde leicht sanguinolenter Urin entleert. Nach 9 Tagen schien der Hund ganz gut zu sein. Nach 11 Tagen wurde in Narkose der Gipsverband gewechselt, weil der l. Hinterfuß angeschwollen war. Die Wunden sahen ganz gut aus. Die Niere war ganz scharf fühlbar. Weder Größe noch Konsistenz hatten sich geändert.

Nach 18 Tagen wurde der Gipsverband entfernt. Die Wunden waren geheilt.

22 Tage nach der Operation war auch die Schwellung des l. Hinterbeins verschwunden.

16. VII. 08, 83 Tage nach der Transplantation, wurde in Narkose die r. Niere vom Rükken aus exstirpiert. Hierbei entstand eine sehr bedrohliche Blutung aus der V. renalis. Glücklich gelang es, derer Herr zu werden.

5. VIII. war die Operationswunde völlig geheilt, das Tier vollkommen normal.

In dieser Zeit ist der Urin zweimal untersucht worden. Das erstemal (5 Tage nach der Exstirpation der r. Niere) war das Resultat:

Urin etwas trübe. Reagiert sauer. Essigsäure gibt leichte Trübung, welche sich bei Ferrocyankalizusatz etwas vermehrt. Sediment: Viele Bakterien, einige hyaline und gekörnte Zylinder. Einige Leukocyten und große Epithelien. (Das Tier hat einen Tripper.)

22 Tage später war das Resultat: Urin weniger trübe, reagiert amphoter. Mit Essigsäure minimale Trübung, welche sich bei Zusatz von Ferrocyankali nicht vermehrt. Sediment: Ziemlich viel Leukocyten und große, platte Epithelien, ziemlich viel stäbchenförmige Bakterien, keine Zylinder.

Fig. 5.

Fig. 6.

Dieser Hund lebt nun seit mehr als sechs Jahren in voller Gesundheit (s. Fig. 5 und 6, welche Ende April 1914 aufgenommen wurden).

Auf Fig. 6 zeigt der Wärter mit seinem l. Zeigefinger die Stelle der Niere, deren ovale Form auf dem Bilde beigezeichnet ist. Das Tier ist so wild, daß ich es zu Hause nicht habe halten können. Es ist schon einmal weggelaufen, aber glücklich wieder zurückgekommen. Das hat ihm alles nichts geschadet.

Soweit ich fühlen kann, hat sich die Niere in den letzten Jahren gar nicht mehr geändert. Im Anfang, glaube ich, ist sie größer geworden.

Der Urin, sehr bald nach der Entleerung untersucht, ist fast klar, reagiert schwach alkalisch und hat ein spez. Gew. von 1017. Zufügung von etwas verdünnter Essigsäure ergab eine leichte Trübung, welche bei Zusatz von Ferrocyankali sich nicht vermehrte. Trommersche Zuckerreaktion war negativ.

Das Sediment enthielt etwas Schmutz, einige Kristalle und sehr vereinzelte Leukocyten. Ich kann nicht dazu kommen, die Funktion dieser Niere in irgend einer Weise, welche das Leben des Tieres auch nur irgendwie gefährden könnte, zu prüfen.

Es scheint mir, daß grade das vollwertige Leben dieses Tieres in unanfechtbarer Weise beweist, daß die Funktion einer transplantierten Niere der normalen gleich sein kann, und daß das Nervensystem der Niere eine überaus große Autonomie besitzen muß.

Soviel ich weiß, ist der Hund der längst lebende mit einer einzigen transplantierten Niere, und der einzige, bei welchem eine extraperitoneale Transplantation einen Dauererfolg gehabt hat.

XIII.

AUS DER

CHIRURGISCHEN KLINIK ZU BASEL.

DIREKTOR: PROF. DR. de QUERVAIN.

Ueber Polyposis ventriculi.

Von

Dr. **H. Heinz,**
Assistenzarzt der Klinik.

(Mit 7 Abbildungen.)

Wenn wir uns in der Literatur über gutartige Geschwülste des Magens und über ihre klinische Bedeutung orientieren wollen, gewahren wir, daß diesen Gebilden, besonders vom klinischen Standpunkt aus, keine große Bedeutung beigemessen wird. Der Grund ist klar: gegenüber den bösartigen Geschwülsten und anderen Magenerkrankungen machen die gutartigen Tumoren nur einen ganz geringen Prozentsatz aus, und wenn einmal eine gutartige Geschwulst des Magens vorliegt, so macht sie für gewöhnlich nicht derartige Erscheinungen, daß sie klinisch als solche festgestellt werden kann. Deshalb erfahren wir auch meistens erst bei der Autopsie, daß als zufälliger Nebenbefund etwa eine oder mehrere dieser gutartigen Geschwülste im Magen angetroffen wurden, und das Interesse, das diesen Gebilden entgegengebracht wird, kommt in erster Linie von seiten des pathologischen Anatomen.

Zu diesen Tumoren gehört das Auftreten einzelner oder multipler Polypen in der Magenschleimhaut; sei es als einfache Schleimhautpolypen von mehr adenomatösem Charakter, sei es als Papillom, Zottengeschwulst. Diese letztgenannte Art ist selten. Häufiger dagegen finden wir die erstgenannte Art vertreten und in der Literatur ist eine Anzahl von Fällen beschrieben, wo größere und kleinere polypöse Gebilde des Magens Erwähnung finden. Die Mehrzahl der bis jetzt publizierten Fälle von Polyposis

ventriculi, mit wenigen Ausnahmen, sind entweder rein zufällige Sektionsbefunde, oder sie bildeten eine Teilerscheinung bei ausgedehnter Polyposis intestini, z. T. mit Carcinomen kombiniert, deren Folgen den Patienten zur Operation oder zur Autopsie gebracht hatten. Oder schließlich fanden sich Polypen im Magen neben einem Carcinom, das als solches Erscheinungen gemacht hatte, so daß aus diesem Grunde die Entfernung des erkrankten Magenabschnittes vorgenommen worden war. Abgesehen von ganz wenigen Fällen (Wegele, Chosrojew, Ledderhose) ist das Vorhandensein von polypösen Gebilden im Magen klinisch nicht festgestellt worden, was begreiflich ist, da wir ja ein nur von Magenpolypen hervorgerufenes Krankheitsbild praktisch kaum kennen. Sobald damit noch eine ausgedehnte Polyposis intestini oder ein Magen- oder Darmcarcinom vergesellschaftet sind, dürfte es wohl ganz unmöglich sein, die allenfalls durch Magenpolypen hervorgebrachten Erscheinungen vom übrigen Krankheitsbilde abzutrennen und als solche richtig zu deuten.

In Folgendem möchte ich aus der Chirurgischen Universitätsklinik Basel (Prof. de Quervain) einen Fall von Polyposis ventriculi veröffentlichen, der klinisch eine Seltenheit darstellt, der aber auch vom pathologisch-anatomischen Standpunkt aus nicht uninteressant ist. Klinisch ist der Fall deshalb von Interesse, weil das Vorhandensein eines zirkumskripten papillomatösen Gebildes der Magenwand, vom oberen Teil der kleinen Kurvatur an einem Stiel in das Magenlumen hereinhängend, festgestellt werden konnte, so daß der Patient mit dieser Wahrscheinlichkeitsdiagnose zur Operation kam.

Herr O. S., 35 J. Keine familiäre Disposition; 8 Geschwister sollen gesund sein, nur gibt Pat. auf eingehendes Befragen an, daß 2 Brüder seit mehreren Jahren häufig über Magenbeschwerden klagen. Bei dem bis dahin vollständig gesunden Manne traten im Frühling 1909 zum erstenmal Beschwerden von seiten des Magens auf, nämlich Gefühl von Beklemmung in der Magengegend bei nüchternem Magen, Blähungen, Brechreiz und manchmal Erbrechen. Aus den mir von der medizinischen Universitätsklinik Basel (Prof. Stähelin) gütigst zur Verfügung gestellten Krankengeschichten ist ersichtlich, daß während eines Spitalaufenthaltes vom 1. IV. bis 8. V. 09 kein Befund erhoben werden konnte, der sichere Anhaltspunkte für die Annahme des Vorhandenseins einer Neubildung im Magen geboten hätte. Dagegen fiel schon damals auf, daß anläßlich einer Magenspülung das Spülwasser eine gleichmäßige Rotfärbung zeigte und mit blutigen Fetzen vermischt war. Auch sei der Stuhlgang manchmal schwarz gefärbt gewesen. Beim Spitalaustritt war der Pat. vollständig beschwerdefrei. Diagnose: Nervöse Dyspepsie.

Nach kurzer Zeit traten die früheren Beschwerden wieder auf, zuerst nur unbedeutend, später mit intensiver Heftigkeit. Pat. litt an Klemmen in der Magengegend 4—6 Stunden nach Einnahme der Mahlzeiten und am Morgen früh beim Aufstehen; nach dem Genuß von Speisen verschwanden die Schmerzen sogleich. Mit der Zunahme der genannten Beschwerden traten Zeichen einer rasch sich entwickelnden Anämie auf, blasse Hautfarbe, Müdigkeitsgefühl bei der geringsten Anstrengung, verbunden mit Herzklopfen und Atemnot. Schließlich gänzliche Arbeitsunfähigkeit veranlaßten den Pat., im Juli 1911 wieder auf die medizinische Klinik des Bürgerspitals einzutreten.

Aus der Krankengeschichte der medizinischen Klinik entnehme ich über diesen Spitalaufenthalt folgende Angaben:

Befund: Herabgesetzter Ernährungszustand. Abdomen schlaff, Epigastrium auf Druck empfindlich. Diffuse Resistenz in der Lebergegend fühlbar; die Leber selbst ist ziemlich tiefstehend, Milz ist vergrößert. Verbreiterung der Herzdämpfung nach links (2 Finger außerhalb der Mamillarlinie), an allen Ostien ein systolisches, kein diastolisches Geräusch hörbar. Oedeme der Unterschenkel, auffallende Blässe der Haut und sichtbaren Schleimhäute.

Die Untersuchung des Blutes ergab:

Rote Blutkörperchen	262 000
Weiße Blutkörperchen	3 500
Hämoglobin (nach Sahli)	15%

Blutbild: Vereinzelte Normoblasten, keine Myelocyten, ganz spärlich polychromatophile Zellen, Poikilocytose.

Die mehrmalige Untersuchung des Mageninhaltes ergab folgende Befunde:

Im Erbrochenen: HCl Defizit: 1 mal 20, 1 mal 56.
Gesamtacidität: 1 mal 2, 1 mal 1.

Probefrühstück (Nach ½ Stunde ausgehebert)
HCl Defizit: 36.
Gesamtacidität: 12.
Keine Milchsäure.

Bei der Untersuchung des Stuhles waren reichlich Fettsäurenadeln vorhanden, keine Muskelfasern, kein Blut; — spätere Untersuchungen auf Blut ergaben positiven Befund.

Das Resultat einer vorgenommenen Salomon'schen Probe war folgendes:

Die Magenspülflüssigkeit enthält: 0,1‰ Eiweiß (nach Esbach), 9,98 mg N. in 100 ccm.

Auffallen mußte, daß, genau wie vor 2 Jahren, auch jetzt das Spülwasser regelmäßig etwas blutig verfärbt war. Eines Tages fand sich bei genauem Durchsuchen der Spülflüssigkeit ein kleiner Gewebsfetzen vor, welcher histologisch untersucht, folgenden Befund ergab:

Auf Schnitt zeigen sich bald enge, bald cystisch erweiterte Drüsenhohlräume, ausgekleidet von einschichtigem Zylinderepithel mit basalen Kernen. Dazwischen liegt ein lockeres Bindegewebe mit reichlichen Lymphocyten und vielen Kapillaren. Anhaltspunkte für Carcinom bietet dieser Schnitt keine, da weder Polymorphie der Zellen, noch glatte Muskulatur zwischen den drüsigen Gebilden sichtbar sind.

Das Auffinden dieses Gewebspartikels brachte die Diagnose des Falles so weit vorwärts, daß damit das Vorhandensein einer Geschwulst im Magen erwiesen war. Mit Sicherheit ein Carcinom anzunehmen, verbot das histologische Bild des Gewebsbröckels; ein solches auszuschließen, erlaubten die klinischen Symptome des Falles nicht.

Während eines 8wöchentlichen Aufenthaltes auf der medizinischen Klinik besserte sich der Allgemeinzustand des Pat. etwas. Der Hämoglobingehalt des Blutes stieg unter Eisen- und Arsenbehandlung auf 35% (nach Sahli). Da jedoch die Magenbeschwerden keine wesentliche Besserung zeigten, da man vor allem, gestützt auf den histologischen Befund des obenerwähnten Gewebsfetzens, an eine Neubildung im Magen — wahrscheinlich maligner Natur — denken mußte, wurde der Pat. zu einem operativen Eingriff auf die chirurgische Klinik verlegt (7. IX. 11).

Die auf unserer Klinik vorgenommenen Untersuchungen des Pat. ergaben im wesentlichen die schon auf der medizinischen Klinik festgestellten Tatsachen. Bei Palpation des Abdomens zeigte sich die früher erwähnte Druckempfindlichkeit im Epigastrium; ganz andeutungsweise konnte man dort, links von der Mittellinie, eine leichte Resistenz fühlen. Der von uns mehrfach untersuchte Magensaft zeigte immer ganz geringe Acidität; Tumorgewebe konnte im Mageninhalt nicht mehr gefunden werden. Dagegen war sowohl im Mageninhalt wie auch im Stuhl mehrfach das Vorhandensein von Blut nachweisbar.

Ein diagnostisches Hilfsmittel, das uns hier wertvolle Dienste leistete und zur Aufklärung des Falles wesentlich beitrug, waren die auf der medizinischen Klinik und bei uns aufgenommenen Bismut-Röntgenbilder des Magens (Fig. 1).

Die Aufnahme, 1 Stunde nach Einnahme des Bismutbreigemenges, lieferte ein besonders anschauliches Bild, das ich kurz beschreiben möchte:

Der normal große, mit Bismutbrei gefüllte Magen, zeigt in seinem mittleren Drittel eine Aussparung, und wird dadurch in 2 Teile geteilt. Diese Aussparung sitzt an der kleinen Kurvatur und hängt in das mit Brei sichtbar gemachte Lumen des Magens hinein als ein Schatten von 8 cm Länge und 2½ cm Breite. Der Schatten liegt der kleinen Kurvatur hart an, doch kann man zwischen Magenwand und Schatten eine feine, hellere Partie unterscheiden, durch welche die beiden deutlich voneinander getrennt sind, bis auf eine ca. 1 cm messende Stelle am oberen Drittel der kleinen Kurvatur. Dort gehen Magenwand und Schatten ineinander über. Die Konturen dieser in das Magenlumen hineinhängenden Aussparung sind scharf begrenzt, aber unregelmäßig; sie zeigen größere und kleinere, rundliche und ovale Vorsprünge; dazwischen liegen verschieden tiefe Einbuchtungen, die, je nach ihrer Größe, bald mehr, bald weniger deutlich sich präsentieren.

Das Aussehen der Aussparung und ihr Verhalten zur kleinen Kurvatur legten die Annahme nahe, daß sie einer Geschwulst angehören mußte, die einen lappigen oder traubigen Bau hatte, an der kleinen Kurvatur an einem schmalen Stiel saß und frei in das Magenlumen hineinragte.

Ein nach 6 Stunden aufgenommenes Röntgenbild zeigte den Magen vollständig leer, die Motilität war also nicht herabgesetzt.

An Hand der Ergebnisse der auf der medizinischen Klinik und bei uns vorgenommenen Untersuchungen gelangten wir zur Ueberzeugung, daß die Beschwerden des Pat. bedingt sein mußten durch eine Geschwulst des Magens; über ihren Sitz und ihr Aussehen hatte uns in diesem Falle das Röntgenbild gut orientiert. Die hochgradige Anämie des Pat. und das häufige Vorhandensein von Blut im Mageninhalt und Stuhl bewiesen, daß dieser Tumor starke Neigung zu Blutungen haben mußte. Mit Sicherheit eine maligne Neubildung anzunehmen, erlaubten weder der histologische Befund des früher gefundenen Gewebsfetzens, noch die übrigen Untersuchungsbefunde.

Da das Allgemeinbefinden des Pat. infolge der hochgradigen Anämie den Erfolg eines operativen Eingriffes leicht gefährden konnte, da ferner die Operation nicht eine unbedingt dringliche war, warteten wir noch 14 Tage ab. In dieser Zeit stieg der Hämoglobingehalt des Blutes bis auf 40% nach Sahli); im Blutbild wurden keine Normoblasten mehr gefunden.

Bei verhältnismäßig gutem Allgemeinbefinden des Pat. wurde am 23. IX. 11 von Herrn Prof. de Quervain der Magen eröffnet und die Geschwulst entfernt.

Operations 23. IX. 11. Längsschnitt; der Magen erscheint von normaler Größe und normalem Aussehen und bietet auch bei einer ersten Palpation nichts Auffälliges dar. Bei genauerer Palpation dagegen fühlt man in demselben Massen von weicher Konsistenz, welche anscheinend von der obern Hälfte der kleinen Kurvatur ausgehen und in den Magen

hineinragen. Es wird daraufhin die Diagnose eines papillären Tumors gestellt und der Magen an seiner Vorderfläche in der Nähe der kleinen Kurvatur quer eröffnet. Es zeigt sich nun in der Tat, daß etwas oberhalb der Mitte der kleinen Kurvatur eine zottige Geschwulst etwa 4 cm breit der Magenwand bzw. der Magenschleimhaut aufsitzt und etwa 8—9 cm weit in das Mageninnere hineinhängt. Die Geschwulst hat ein grobzottiges Aussehen und eine überall gleichmäßig weiche Konsistenz. Gleichgestaltige zottige Gebilde sitzen neben der Hauptgeschwulst an 2 Stellen der hintern Magenwand auf, in einer Flächenausdehnung von 1—2 ccm. An keiner Stelle greifen die Geschwülste tiefer als die Schleimhaut. Dieselben werden nun in 2 Portionen mitsamt der die Insertionsstelle umgebenden Schleimhaut aus derselben ausgeschnitten und der Defekt von innen her mit Chromcatgut durch Naht geschlossen. Darauf wird die vordere Magenincision 3 schichtig genäht und sodann der Magen umgelegt und die Excisionsstelle an der hintern Magenfläche von außen her noch durch eine Catgutnaht der Serosa gesichert. Schluß der Bauchhöhle durch 3 schichtige Naht.

Der Pat. überstand in Bromäthyläthernarkose den Eingriff sehr gut. Der Heilungsverlauf war ein normaler, die Operationswunde nach 10 Tagen pp. vernarbt. Die Beschwerden von seiten des Magens hatten vollständig aufgehört, alle Speisen wurden nach ca. 3 Wochen anstandslos vertragen. Der Hämoglobingehalt, 10 Tage nach der Operation bestimmt, war auf 28% zurückgegangen; nach 8 Wochen war er wieder auf 38% gestiegen. Spitalaustritt am 8. XI. 11.

Was nun den entfernten Tumor anbelangt, so zeigte derselbe in bezug auf Aussehen und Aufbau folgende Eigentümlichkeiten:

Makroskopische Beschreibung des Präparates (Fig. 2): 8 : 4½ : 2½ cm großer, flach walzenförmiger Tumor. Seine Oberfläche wird gebildet von zahlreichen Höckern verschiedener Größe (1—2—5 mm). Die Oberfläche der Höcker ist glatt, vom Aussehen der normalen Schleimhaut. Getrennt werden sie durch zahlreiche Furchen, welche verschieden tief zwischen sie eindringen und vielfach untereinander zusammenhängen, so daß der Tumor im allgemeinen ein beinahe traubiges Aussehen erhält. Die Höcker sind viel größer als bei den eigentlichen Blumenkohlgeschwülsten. Daraus resultieren für die einzelnen Höcker sehr verschiedene Gestalten: bald sind sie kurz, rundlich, warzenförmig; bald sind sie länger, walzen- und blattförmig; nur ausnahmsweise zeigen sie etwas zottigen Charakter. Ueberall sind diese Gebilde von graurötlicher, glatter Schleimhaut bekleidet und zeigen nirgends ulcerierte Stellen. An einem Pol des Tumors findet sich mitten zwischen papillären Exkrescenzen die Ansatzstelle, an welcher noch etwas normale Schleimhaut hängt. Die Breite der Ansatzstelle ist etwa 1 cm. Die Konsistenz des Tumors ist überall eine gleichmäßig ausgesprochen weiche, nirgends finden sich irgendwie derbe Stellen.

Längsschnitt (Fig. 3): Länge 8 cm, Breite 4 cm. Der Tumor ist durchzogen von einem Stiel, an dem in ganzer Ausdehnung an verschiedenen Stellen einzelne Gefäßdurchschnitte (Arterien und Venen) zu sehen sind. An diesen Grundstock schließt sich ein ziemlich homogenes, weißliches Gewebe an, dessen Mächtigkeit 1—10 mm beträgt, in dasselbe laufen Verästelungen der Gefäße des Grundstockes aus, die sich weiter verästeln. Um dieses weißliche Gewebe lagert sich eine graurötliche Rindenschicht in gesagter Ausdehnung an, und zwar so, daß die einzelnen Zotten wieder verästelt sind. Die meisten zeigen einen Durchmesser von 2—3—4 mm. Die Anordnung des ganzen Gebildes mit dem Stiel und seinen Verästelungen läßt sich am ehesten mit derjenigen einer Traube vergleichen.

Ganz ähnlichen Bau zeigen auf Schnitt die beiden andern kleinen Tumoren; dieselben messen 2½ : 1 : ½ cm.

1.

2.

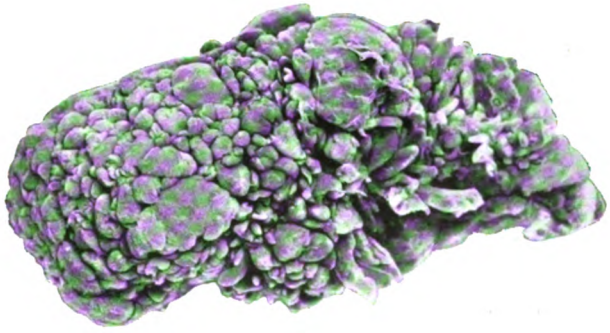

3.

Fig. 1. Tumor im Röntgenbilde. × Gasblase der Flexura lienalis. → Relative Aussporung durch den Tumor bedingt.

Fig. 2. Haupttumor in $^4/_5$ nat. Größe. Fig. 3. Längsschnitt durch den Haupttumor.

Makroskopisch zu beurteilen haben wir es im vorliegenden Falle mit einem zusammengesetzten Polypen zu tun, wie sie sich viel öfter im Darm als im Magen vorfinden. Dem Aussehen nach erscheint uns der Tumor als eine durchaus gutartige Neubildung; dafür spricht die Tatsache, daß an der Erkrankung allein nur die Magenschleimhaut beteiligt war und daß die Gebilde sich dementsprechend der Muscularis gegenüber als völlig frei verschieblich erwiesen. Die übrigen Schichten der Magenwand zeigten bei der Operation ein normales Aussehen und fühlten sich nirgends verdickt an. Mit Rücksicht hierauf und auf die Multiplizität der Veränderung, und ferner in Anbetracht des immerhin prekären Allgemeinzustandes des Pat. wurde auf einen ausgedehnteren Eingriff — weitergehende Resektion der Magenwand — verzichtet.

Beschreibung der mikroskopischen Präparate: Die vom großen Tumor angefertigten Schnitte wurden teils parallel zur Längsachse des Tumors, teils senkrecht zu derselben angelegt. Die Färbung der Präparate wurde zum Teil mit Hämalaun-Eosin, zum Teil nach van Gieson vorgenommen (Fig. 4 und 5).

An der Peripherie finden sich vorwiegend adenomatöse Bildungen; enge und weite, drüsige Hohlräume, manchmal verzweigt, von einschichtigem Zylinderepithel mit basalen, stark dunkelgefärbten Kernen, ausgekleidet. Gegen die zentralen Partien hin werden die Zellkerne höher, der Protoplasmasaum nimmt ab, und man erhält Bilder, wo die Polymorphie der Zellen sehr deutlich zutage tritt. In einzelnen Drüsenschläuchen findet sich in jenen Partien geschichtetes Epithel. Diese Formationen nehmen gegen die Kuppe des Tumors hin immer mehr überhand. Dabei zeigen sich da und dort schmale Züge glatter Muskulatur, welche zwischen den einzelnen Drüsenschläuchen sich hinziehen (Muscularis mucosae). An diesen Stellen ist die Polymorphie der Zellen weniger stark ausgeprägt. Nirgends findet sich eine Stelle, wo die tiefer wuchernden Drüsenschläuche die ganze Schicht der Muscularis mucosae durchbrochen haben. Normale Magenschleimhaut ist an der Ansatzstelle des Tumors nicht zu finden; dort und am Stiel finden sich adenomartige Wucherungen, wo eine beginnende Polymorphie der Zellen des Epithelbelages eben sichtbar wird; ein Eindringen der Drüsen zwischen die Muscularis mucosae kann an diesen Stellen nicht konstatiert werden.

Sowohl in den zentralen, wie auch ganz besonders in den peripheren Partien des Tumors sieht man die Gewebe reichlich mit Lymphocyten infiltriert; diese Infiltration ist besonders an jenen Stellen auffallend dicht, wo die Drüsenschläuche zwischen die Muscularis mucosae eindringen. Zwischen den drüsigen Wucherungen an der Peripherie sieht man überall, in spärlichem, fibrillärem Bindegewebe zerstreut, vereinzelte Plasmazellen, eosinophile Zellen und Russel'sche Körperchen.

Die zentralen Partien des Tumors werden gebildet von einem kompakten, ziemlich zellarmen, fibrillären Bindegewebe mit zahlreichen Gefäßen und ziemlich reichlichen, breiten Zügen von glatter Muskulatur.

Die aus den kleinen Tumoren gewonnenen Schnitte ergeben ganz ähnliche Bilder; dort sind die adenomatösen Bildungen an der Peripherie besonders schön zu sehen. Gegen das Zentrum zu nimmt man wieder sehr deutlich atypisches Wachstum der Zellen wahr, sowie Eindringen einzelner Drüsenschläuche zwischen Züge der Muscularis mucosae.

Wie bereits früher erwähnt wurde, konnte ich in der Literatur nur ganz wenige Fälle von Polyposis ventriculi beschrieben finden, die als solche diagnostiziert und zur Operation gebracht wurden. Einer dieser Fälle ist der von C. Wegele mitgeteilte, von dem der Verfasser sagt, daß es seines Wissens der einzige ist, der bisher zur chirurgischen Autopsie kam (allerdings

5.

4.

Fig. 4. Senkrechter Schnitt von der Peripherie des großen Tumors.
Fig. 5. Zwischen Zügen glatter Muskulatur liegende Drüsenschläuche.

unter anderer Diagnose). Hier lag noch eine Komplikation durch vorhandene Gallensteine vor, was das Krankheitsbild wesentlich beeinflußte, im übrigen aber zeigt dieser Fall in vielen Punkten große Aehnlichkeit mit dem eben beschriebenen, und ich möchte ihn deshalb hier in Kürze wiedergeben.

Es handelte sich um eine 59 j. Pat., bei welcher zunächst Anfälle von Gallensteinkolik im Vordergrund standen; später stellten sich dann Beschwerden und Erscheinungen ein, welche die Aufmerksamkeit auf ein möglicherweise vorhandenes Magenleiden lenkten. Die palpatorische Untersuchung ergab keine Besonderheiten, außer leichter Druckempfindlichkeit der Gallenblasengegend. Bei weiteren Magenuntersuchungen mit der Sonde konnte auch hier ein Gewebsbröckel gefischt werden, der, histologisch untersucht, Bilder aufwies, die den Verdacht auf ein vorhandenes Magencarcinom erwecken mußten. Die aus diesem Grunde bald vorgenommene Operation ergab beim Betasten des Magens zunächst nichts Auffälliges, die Gallenblase enthielt viele Steine, die entfernt wurden. Mit Rücksicht auf den histologischen Befund des untersuchten Gewebsfetzens wurde der Magen eröffnet und es zeigte sich nun, daß die ganze Oberfläche der Magenschleimhaut von einer Menge zottenförmiger, größerer und kleinerer, weicher Polypen besetzt war. Die Therapie bestand im Anlegen einer Gastroenterostomie zur Verhütung der Folgen einer möglicherweise einmal auftretenden Pylorusstenose; auf eine Totalexstirpation des Magens mußte verzichtet werden.

Die histologische Untersuchung eines bei der Operation entfernten Polypen ergab wieder Bilder, die zum Teil adenomatösen Drüsenveränderungen der Schleimhaut entsprechen; dagegen waren auch Stellen vorhanden, wo eine ausgedehnte Neigung zu Tiefenwachstum einzelner Drüsengruppen zwischen die Muscularis mucosae die Annahme einer im Entstehen begriffenen carcinomatösen Umwandlung der polypösen Gebilde rechtfertigte.

Der weitere Verlauf der Erkrankung ergab keine einwandsfreien Anhaltspunkte für die Annahme eines Fortschreitens von carcinomatösen Wucherungen. Bei einer Nachuntersuchung der Pat. nach 1½ Jahren war weder ein fühlbarer Tumor vorhanden, noch war die Pat. kachektisch; dagegen mußte fortschreitende Abmagerung festgestellt werden; im Stuhl war Blut nachweisbar. Ob ulcerierende Prozesse infolge fortschreitender Carcinombildung, ob häufige Abstoßung von Polypen im Magen oder Darm die Ursache dieser Blutungen waren, muß dahingestellt bleiben.

Ferner berichtet über einen ähnlichen Fall G. O. Chosrojew[1]).

Ein 36 j. Mann litt an Schmerzen in Brust und Rücken, an Blässe und Schwäche. In der Linea parasternalis links, unmittelbar unter den Rippen, konnte man zeitweise eine eigroße, bewegliche, schmerzlose Geschwulst palpieren. Die Magenuntersuchung ergab Achylie, keine HCl, keine Milchsäure; es kamen beim Aushebern mehrere Geschwulstzotten zum Vorschein, die mikroskopisch den Bau eines Adenoma polyposum aufwiesen. Erst 5 Monate später konnte die Operation vorgenommen werden. Es war parallel der großen Kurvatur ein 10 cm langer, 3—4 Finger dicker Wall, mit unebener Oberfläche fühlbar; der Tastungsbefund erlaubte die Diagnose: Polyposis ventriculi diffusa zu stellen. Aus der Magenschleimhaut wurden 6 tauben- bis hühnereigroße und eine Menge kleinerer Polypen entfernt und die Defekte vernäht. Die Pars pylorica war frei. Nach glattem Heilungsverlauf von 4 Wochen

1) Practitscheski Wratsch 1912 Nr. 49 u. 50. Die Originalmitteilung war mir nicht zugänglich; ich entnehme dem Referat von Gückel im Zbl. f. Chir. 1913 Nr. 10 die folgenden Angaben.

wurde der Pat. beschwerdefrei entlassen. Einzelne Polypen zeigten stellenweise schon carcinomatöse Degeneration.

Einen weiteren Beitrag zu dieser Art von Magenerkrankung liefert G. Ledderhose, der folgenden Fall mitteilt:

Bei einer 64 j. Pat., die im Jahre 1870 einen Typhus durchgemacht hatte und seit Ende der 80er Jahre an Durchfällen und Schleimkoliken mit gelegentlichem Blutabgang litt, traten im Jahr 1900 die ersten Beschwerden von seiten des Magens auf in Form von Krämpfen, später Erbrechen, Abmagerung. In der Magengrube war ein querer druckempfindlicher Wulst palpabel. Die Untersuchung des Mageninhaltes ergab keine freie HCl, Spuren von Milchsäure; Gesamtacidität 4. Viele kurze Bacillen waren vorhanden, keine Gärungserreger.

2 mal vorgenommene Röntgenuntersuchung zeigte mangelhafte Füllung des Pylorusteiles mit zerrissenen Konturen, unverändert bei r. Seitenlage. Die zuerst auffallend beschleunigte Entleerung des Magens verlangsamte bald, so daß nach 10 Stunden noch $^1/_6$ des Breies sich im Magen vorfand.

Die Diagnose wurde gestellt auf Tumor des Pylorus oder Narbenbildung; sehr wahrscheinlich Carcinom.

Bei der Operation war oberhalb vom gut durchgängigen Pylorus ein beweglicher kugeliger Körper von außen her zu fühlen; nach der Eröffnung des Magens kam ein kirschgroßer Polyp, mit dünnem zerreißlichem Stiel zum Vorschein, ausgehend von einer Stelle der vorderen Magenwand, nahe der großen Kurvatur, etwas oberhalb vom Pylorus — Exstirpation des Tumors an seiner Ansatzstelle mit einem Stück der Magenwand.

Von seiten des Magens ist die Pat. seit der Operation beschwerdefrei. Die kolitischen Erscheinungen bestehen, wenn auch in vermindertem Grade, noch fort, so daß Ledderhose an die Möglichkeit anderer, im Darmtractus noch vorhandener polypöser Wucherungen denkt.

Der Polyp erwies sich mikroskopisch als ein Adenom.

Das Auftreten von Schleimhautpolypen im Magendarmtractus ist eine nicht so seltene Erkrankung, wie man früher anzunehmen geneigt war; es existieren tatsächlich in der Literatur eine größere Anzahl von Arbeiten, wo derartige Gebilde beobachtet, untersucht und ausführlich beschrieben worden sind. Die weitaus größte Anzahl dieser Beobachtungen betrifft den Darm, und zwar vorwiegend den Dickdarm; der Dünndarm wird schon seltener befallen. Im Anschluß an eine Polyposis des Darmes wurde dann auch gelegentlich Polypenbildung im Magen beobachtet, doch ist die Beteiligung von seiten des Magens viel seltener, und ganz selten ist das Auftreten einer nur auf die Magenschleimhaut allein beschränkten Polyposis. Eine genaue Uebersicht über die Ausdehnung einer vorhandenen Polyposis kann natürlich nur die Autopsie liefern; eine große Zahl der beschriebenen Fälle von Polyposis intestinalis, mit und ohne Beteiligung des Magens, sind erst auf dem Sektionstisch als solche zutage getreten. Sowohl bei den von Wegele, Chosrojew und Ledderhose beschriebenen Fällen, wie auch bei dem in unserer Klinik beobachteten, wissen wir tatsächlich nicht, ob es sich um eine nur auf den Magen allein beschränkte Polypenbildung handelt, oder ob die Darmschleimhaut auch von dieser Erkrankung befallen ist. Bei

unserem Falle waren für die letztere Annahme zunächst keine Anhaltspunkte vorhanden.

Aus einer von Versé aufgestellten und bei Wechselmann angeführten Statistik über die Häufigkeit des Vorkommens polypöser Wucherungen in den verschiedenen Abschnitten des Magendarmtractus entnehme ich folgende Tabelle:

I. Coecum 3 mal,
II. Colon 4 mal,
III. Rectum 16 mal,
IV. Coecum + Colon 1 mal,
V. Rectum + Colon 13 mal
VI. Coecum + Rectum + Colon 7 mal,
VII. Ileum 2 mal,
VIII. Ileum + Colon + Rectum 1 mal,
IX. Duodenum + Colon + Rectum 1 mal
X. Magen + Jejunum + Ileum 1 mal,
XI. Magen + Coecum + Colon + Rectum 1 mal,
XII. Magen + Duodenum, Colon, Rectum 1 mal,
XIII. Magen, Duodenum, Coecum, Colon, Rectum 1 mal,
XIV. Gesamter Darmtractus; 1 sichergestellter und 1 zweifelhafter Fall.

Wir sehen also hier in 53 Fällen von Polyposis intestini 5 mal Mitbeteiligung der Magenschleimhaut, allein nur im Magen auftretende Polypenbildung bei keinem Fall.

Ebenso gibt Port eine Zusammenstellung von 14 Fällen von Polyposis des Darmtractus; nur in 1 Fall finden wir Mitbeteiligung des Magens.

Doering hat später diese Zusammenstellung von Port weitergeführt, und aus der Literatur 34 neue, sowie 2 von ihm beobachtete und beschriebene Fälle hinzugefügt; unter diesen 36 Fällen ist 5 mal eine Kombination von Polyposis des Darmes mit Polypenbildung im Magen beobachtet worden.

In der von Versé angegebenen Statistik sind die bei Port und Doering aufgeführten Fälle zum Teil berücksichtigt worden.

Diese und andere Zusammenstellungen zeigen, daß das Auftreten polypöser Wucherungen der Magenschleimhaut relativ selten ist, im Verhältnis zur Häufigkeit ihres Auftretens im Darm. In der deutschen Literatur finden sich noch nicht viele Angaben über diese spezielle Lokalisation der Polyposis des Verdauungstractus, mehr Aufmerksamkeit schenkten dieser Erkrankung die Franzosen, und es sind in der französischen Literatur eine Anzahl derartiger Fälle beschrieben. So hat u. A. Menétrier einige Fälle, die er persönlich gesehen hat, genau histologisch untersucht. Er unterscheidet bei den Polypen des Magens, nach der Art ihres Auftretens, 2 Gruppen, nämlich:

a) das Auftreten einzelner mehr oder weniger gestielter Formen,
b) das flächenhafte Auftreten,

und er benennt die erstgenannte Art „Polyadenome polypeux"; die andere ist das „Polyadenome en nappe". Der in unserer Klinik beobachtete Fall, wie auch der von Ledderhose mitgeteilte, wäre demnach zur erstgenannten Gruppe zu zählen; die von Wegele und Chosrojew beschriebenen dagegen gehören eher zur zweiten Gruppe; letztere Art des Vorkommens ist seltener.

Was die Lokalisation der Polypenbildung im Magen selbst anbelangt, so ergibt sich aus der Vergleichung aller mir zur Verfügung stehenden, beschriebenen Fälle folgende Tatsache:

Weitaus am häufigsten von der Erkrankung befallen ist der Pylorusteil und das untere Drittel des Magens, viel seltener das mittlere Drittel und ganz selten sitzen Polypen im oberen Drittel und an der Cardia.

Zwei interessante Umstände springen ferner beim Studium der Literatur über Polyposis intestini gleich in die Augen, und von den verschiedensten Autoren wird immer wieder darauf hingewiesen. Es ist dies einmal die Tatsache, daß in der Mehrzahl aller Fälle vorwiegend jüngere Leute von der Erkrankung betroffen werden, während ihr Auftreten bei älteren Leuten eher eine Seltenheit ist. Und zwar kann weiter festgestellt werden, daß, je älter die erkrankten Leute sind, umso häufiger die Polypenbildung mit dem Vorhandensein von Carcinom kombiniert ist. Auch bei der nur auf die Magenschleimhaut beschränkten Polypenbildung ist eine Bevorzugung der jüngeren Altersstufen bis zu einem gewissen Grade nachweisbar, und es ist nicht einzusehen, weshalb bei dieser für den Darm nachgewiesenen Gesetzmäßigkeit des Auftretens die Magenschleimhaut eine Ausnahme bilden sollte. Aber wir kennen noch zu wenige Fälle von Polyposis ventriculi (wenn wir alle mit allgemeiner Polyposis intestini und die mit Carcinom kombinierten Fälle eliminieren), um eine irgendwie verwertbare Angabe über ihr Verhalten in dieser Beziehung machen zu können. Da Magenpolypen als solche meistens keine Erscheinungen machen, wenn sie nicht einen abnormen Sitz oder eine sehr große Ausbreitung erlangt haben, so sind wir, wenn wir bei alten Leuten zufällig derartige Gebilde finden, nicht imstande zu entscheiden, ob ihr Auftreten unter allen Umständen ins Kindesalter oder in eine viel spätere Periode zu verlegen ist. In dem von Wegele beschriebenen Falle begannen die Beschwerden der Patientin mit dem 30. Lebensjahr; deuten wir dieselben zunächst als durch Gallensteine hervorgerufene, so erfahren wir weiter, daß erst wenige Jahre vor der Operation Beschwerden von seiten des Magens aufgetreten sind. Ob damals schon die Polyposis ventriculi vorhanden war, oder erst einsetzte, wissen wir nicht. Festgestellt wurde sie erst, als die Patientin schon 49 Jahre alt war. Auch Ledderhose's Patientin war 50 jährig, als die Beschwerden auftraten; doch litt sie schon über 10 Jahre an Erscheinungen, die wohl auf einer damals schon vorhandenen oder beginnenden Polyposis intestinalis hätten beruhen können. Dagegen hatte Chosrojew's Patient schon vom

34. Jahre ab Erscheinungen seiner Erkrankung, angeblich im Anschluß an eine Dysenterie. In dem bei uns beobachteten Falle traten die Beschwerden mit dem 33. Lebensjahre auf, mit 35 Jahren war das Vorhandensein der polypösen Gebilde konstatiert worden. Diese beiden letzteren Fälle würden demnach bei statistischer Verwendung auch zugunsten der Prädilektion für das jüngere Alter sprechen.

Der zweite äußerst interessante Umstand ist die Konstatierung einer nicht zu verkennenden hereditären Veranlagung oder familiären Disposition. So wissen mehrere Autoren von Fällen zu berichten, wo eine Anzahl Mitglieder einer Familie mit Polyposis intestini, zum Teil mit Carcinom kombiniert, behaftet waren. Ich will nur ein paar der auffallendsten Beispiele anführen, wie der von Doering beschriebene Fall, oder die Angabe von Zahlmann, der von 6 Geschwistern weiß, die alle an dieser Erkrankung gelitten haben. In den von Port gemachten Zusammenstellungen ist 5 mal Heredität nachgewiesen; dazu kommen noch 3 Fälle aus den Doering'schen Mitteilungen. — Thorbecke beschreibt 3 von ihm beobachtete Fälle, wo 2 Brüder und der Sohn des einen an Polyposis recti litten. Bei allen dreien erfolgte das Auftreten der Erkrankung im jüngern Alter. — Auch für die nur auf die Magenschleimhaut lokalisierte Polypenbildung scheint eine hereditäre Veranlagung zu bestehen, doch sind bis jetzt auch zu wenig Fälle bekannt, die statistisch in beweisendem Sinne verwertet werden könnten. Wegele, Chosrojew und Ledderhose machen von ihren Fällen keine diesbezüglichen Angaben. Unser oben beschriebener Fall ist in dieser Hinsicht nicht verwertbar; wenn der Patient auch die Aussage macht, daß 2 Brüder manchmal über Magenbeschwerden klagen, so genügt das nicht, um auch bei ihnen das Vorhandensein einer Polyposis vorauszusetzen.

Wenn wir nun die Frage nach der Entstehung der Schleimhautpolypen des Magendarmtractus kurz aufrollen, so begegnen wir 2 vollständig entgegengesetzten Ansichten. Die einen Autoren halten sie für erworbene, die andern für kongenital angelegte Neubildungen.

Diejenigen, welche Polypen als erworbene Bildungen ansprechen (Versé, Lubarsch u. A.), machen für ihr Entstehen vor allem chronische Entzündungen und andere Reizungen der Schleimhaut des Magen-Darmtractus verantwortlich. Wie chronische Reizung zu Polypenbildung führen kann, erklärt Versé dadurch, daß die Schleimhaut zunächst irgendwo sich faltet; diese gefaltete Stelle würde als Vorsprung mehr als andere Stellen gereizt; sie kann in Wucherung geraten und sich dann als polypöses Gebilde immer weiter vordrängen.

Daß chronische Entzündungen tatsächlich Wucherungen der Schleimhaut hervorrufen können, die ein polypenähnliches Aussehen erhalten, wird auch von denjenigen, die eine Entstehung auf entzündlicher Basis verwerfen, ohne weiteres zugegeben. Aber wie Wechselmann u. A.

betonen, sind derartige Gebilde histologisch eben keine Polypen; d. h. sie zeigen nicht den charakteristischen adenomatösen Bau; man vermißt bei ihrem Aufbau die Beteiligung der Submucosa und des bindegewebigen Gerüstes. Sie sind vielmehr nur Hyperplasien der normalen Schleimhaut.

Auch diejenigen Gebilde, die sich gelegentlich an geschwürige Prozesse der Schleimhaut, wie sie bei Dysenterie, Typhus, Tuberkulose vorkommen können, anschließen und entwickeln, dürfen nicht mit Polypen verwechselt werden. Auch sie entsprechen in ihrem histologischen Aufbau keineswegs den wahren Polypen, sie besitzen eine fibröse Struktur, Drüsenwucherungen zeigen sie nicht. Wechselmann schlägt für solche Gebilde, zur Unterscheidung von den eigentlichen Polypen, den Namen fibroide- oder Granulationspolypen vor.

Zu denjenigen, die an der Theorie festhalten, daß Polypen erworbene Gebilde sind, gehören auch die Anhänger der Infektionstheorie, d. h. diejenigen, welche parasitäre Einflüsse für deren Entstehung geltend machen wollen. Es sind Fälle bekannt, wo das auffallend massenhafte Vorkommen gewisser Darmparasiten mit Polypenbildung im Darmtractus kombiniert war: u. a. beschreibt Funkenstein einen derartigen Fall. Daß parasitäre Einflüsse bei der Entstehung von Tumoren des Magen-Darmtractus unzweifelhaft eine Rolle spielen können, hat neuerdings Fibiger einwandfrei bewiesen. An einer großen Reihe von Experimenten konnte Fibiger nachweisen, daß bei Ratten das Vorhandensein einer bis dahin noch nicht beschriebenen Nematodenart eine Erkrankung der Magenschleimhaut hervorzurufen imstande ist, die in ihrem initialen Stadium Epithelhyperplasie und Entzündung, in weitern Stadien Papillombildung aufweist, aus welcher sich dann maligne Epitheliome bilden können, mit Metastasierung in andere Organe. Es ist ihm auf diese Weise bei seinen Untersuchungen gelungen, ein metastasierendes Carcinom an gesunden Tieren zu erzeugen, und daraus ergibt sich die gewiß nicht unberechtigte Schlußfolgerung, daß auch in der Pathologie des Menschen die Helminthen bei der Entstehung der Geschwülste wahrscheinlich eine Rolle spielen, wenn vielleicht auch nur eine bescheidene.

Einzelne Autoren (v. Hansemann, Lubarsch) halten auch für möglich, daß Polypen infolge Reizwirkung, von einem schon vorhandenen Carcinom ausgehend, entstehen können.

Allen diesen Theorien schroff gegenüber stehen die Anhänger der Anschauung, daß Polypen kongenitale Neubildungen sind und auf Entwicklungsstörungen beruhen (Ribbert, Borrmann, Wechselmann u. A.). Ueber das Zustandekommen dieser Keimausschaltung, resp. über die darüber herrschenden Ansichten verweise ich auf die am Schluß der Arbeit diesbezüglich angegebene Literatur. Auf dem Boden dieser Auffassung über die Entstehungsweise eines Polypen lassen sich der histologische Aufbau dieses Gebildes und sein weiteres Verhalten in bezug auf Wachstum,

sowie auch die oben erwähnten Tatsachen von Heredität und Bevorzugung des jugendlichen Alters in einleuchtender Weise erklären und vereinbaren. Darum hat diese Anschauungsweise in der Tat auch zahlreiche Verfechter.

Was aber das auslösende Moment betrifft, das jene embryonalen Störungen zum Wachsen veranlaßt und aus der vorhandenen embryonalen Anlage das mehr oder weniger umfangreiche adenomatöse Gebilde eines Polypen werden läßt, so wissen wir darüber mit Sicherheit nichts Bestimmtes zu sagen. Wenn auch mancherlei Theorien diese Frage zu klären versuchen, so hat bis jetzt doch keine die wahre Ursache einwandfrei und überzeugend klarzulegen vermocht. Irgend ein Reiz muß vorhanden sein, der jene „Anlage" zur weiteren Proliferation veranlaßt, und manche Autoren machen nun hier wieder den Reiz irgendeiner akuten oder chronischen Entzündung dafür verantwortlich. Wieder andere sehen ein chronisch einwirkendes Trauma als Ursache an; auch der Einfluß von seiten vorhandener Darmparasiten wird geltend gemacht. Es ist wohl möglich, daß alle diese Momente eine wachstumsauslösende Rolle zu spielen imstande sind. Gerade für Fälle von Polyposis ventriculi wird mit Vorliebe die Entzündung, in Form katarrhalischer Reizungen der Magenschleimhaut angeschuldigt, sei es für die Genese als ursächliches, sei es für das Wachstum eines Polypen als auslösendes Moment. Unser Fall ist nicht geeignet, zur Klärung dieser Frage etwas beizutragen; wir erfahren über frühere Schädigungen der Magenschleimhaut nichts. Die Beschwerden des Patienten traten ziemlich akut und heftig auf; wir müssen annehmen, daß beim Beginn der Beschwerden das polypöse Gebilde schon eine gewisse Größe erreicht hatte und als solches gleich von Anfang an die Beschwerden auslöste. Die Annahme, daß erst im Verlaufe der während 2 Jahren bestehenden Beschwerden die Polyposis entstanden sei, erscheint in diesem Falle nicht wahrscheinlich.

Daß aus Schleimhautpolypen des Verdauungstractes sehr häufig ein Carcinom hervorgeht, darüber sind sich alle Autoren einig. Aber nicht jeder Polyp wird ein Carcinom. Das Auffinden von Polypen im Magen-Darmkanal bei ganz alten Leuten ist ein nicht seltener Sektionsbefund, wo die histologische Untersuchung dartut, daß das Gebilde einen durchaus gutartigen Aufbau, vom Charakter eines gewöhnlichen Adenoms besitzt. Doch kann man sich mit Recht fragen, ob aus diesen Polypen nicht Carcinome hätten entstehen können, wenn sie längere Zeit vorhanden gewesen, und wenn ihre Träger noch länger am Leben geblieben wären. Ist die Konstatierung des momentan gutartigen Charakters eines derartigen Gebildes beweisend dafür, daß nicht einmal ein Carcinom daraus werden kann? Die erschreckend große Zahl der Fälle, wo eine Kombination von Polyposis mit Carcinom vorhanden ist, oder wo Carcinome vorliegen, deren Entwicklung auf einen vorher bestandenen Polypen einwandfrei nachgewiesen werden kann, gibt auf jene Fragen deutliche Antwort.

Sieht man sich im allgemeinen nach der Häufigkeit des Vorkommens von Carcinom bei Polyposis des Magen-Darmtractus um, so gewahrt man, daß in ungefähr der Hälfte der Fälle Carcinom festgestellt wurde. Die Kombination kann eine mannigfache sein. So wurde z. B. beim Vorhandensein eines Carcinoms des Darmes eine gutartig aussehende Polypenbildung im Magen gefunden, oder bei Magencarcinom Polyposis des Darmes. Oder es waren nur im Darm oder nur im Magen Carcinome neben Polypen da, oder die allein noch vorhandenen Carcinome im Magen und Darm ließen an vorhandenen Ueberresten ihren Ursprung aus Polypen noch nachweisen (H a u s e r, B o r r m a n n).

In D o e r i n g's Statistik von 50 Fällen finden wir 24 m a l Carcinom, bei V e r s é unter 57 Fällen 22 m a l. F u n k e n s t e i n glaubt, daß ungefähr d i e H ä l f t e der beobachteten Fälle krebsig waren; W e c h s e l m a n n schätzt die Neigung zu Carcinombildung auf 50—60%; bei T h o r b e c k e's Zusammenstellung ergeben sich 50%. Das im allgemeinen Gesagte gilt auch im Speziellen für die Polyposis der Magenschleimhaut; auch hier treffen wir die gleiche Neigung zu krebsiger Neubildung. H a u s e r hat bei seinen Studien über das Zylinderepithelcarcinom des Magens und Dickdarms u. a. 26 Magencarcinome untersucht und erwähnt darunter 3 m a l das Vorhandensein polypöser Gebilde; B o r r m a n n, der 65 Fälle von Magencarcinom untersuchte und beschreibt, fand darunter 4 m a l polypenartige Bildungen, die sich histologisch als Krebs erwiesen. Es existieren noch eine ganze Reihe derartig beobachteter und untersuchter Fälle; sie alle zeigen, daß wir den Schleimhautpolypen unter keinen Umständen als ein harmloses Gebilde hinstellen dürfen.

Haben wir polypöse Wucherungen vor uns, die durch ihr Verhalten und ihren histologischen Bau sich als Carcinome erweisen, so handelt es sich in der Mehrzahl der Fälle um Adenocarcinome. Diese in polypösen Wucherungen auftretenden Carcinome zeichnen sich in vielen Fällen durch ein relativ langsames Wachstum aus; sie bleiben oft längere Zeit nur auf den Polypen allein beschränkt und breiten sich weniger schnell auf die Umgebung aus. H a u s e r (Das Zylinderepithelcarcinom des Magens und Dickdarms) sagt darüber auf S. 28 und ff.:

„In anderen Fällen hat die Neubildung ihren Sitz lediglich in der Schleimhaut und in den obersten Schichten der Submucosa; dann bildet sie meistens mehr oder weniger breit gestielte, rundliche walnuß- bis über kinderfaustgroße, markige, dunkelgraurote Tumoren, welche, wenn sie nicht ulceriert sind, eine deutlich fazettierte Oberfläche haben, und auf dem Durchschnitt, wenigstens nach der Peripherie hin, oft einen papillären Bau erkennen lassen. Letztere Eigenschaft tritt namentlich bei oberflächlicher Ulceration der Geschwülste hervor, indem dann die Oberfläche, besonders unter schwachem Wasserstrahl, ein exquisit zottiges Aussehen zeigt. Diese papillären Formen des Zylinderepithelcarcinoms, welche nicht so selten im Magen und im Dickdarm angetroffen werden, scheinen z. T. aus einer Verschmelzung zahlreicher, dichtgedrängter, polypöser Wucherungen hervorzugehen; z. T. aber handelt es sich dabei auch um eigentliche papilläre Geschwülste, welche zunächst einer papillären Wucherung des interglandulären Gewebes und des Oberflächenepithels ihren Ursprung verdanken. Es sind diese papillären Geschwülste wohl die gutartigsten Formen von Zylinder-

epithelcarcinom und bilden den Uebergang der eigentlich papillären und polypösen Geschwülste zum Carcinom."

Wie schon erwähnt, hat Borrmann derartige Tumoren bei der Untersuchung von 63 Fällen von Magencarcinom auch gesehen und er sagt, daß man ihrer Form nach und aus dem Umstand, daß der bindegewebige Grundstock in ihnen ausgedehnt mitwächst, sie als aus Polypen hervorgegangen ansehen könne. Diese Tumoren zeigen keine große Neigung zu Tiefenwachstum.

Der Begriff der Gutartigkeit ist aber da, wo es sich um ein Carcinom handelt, nur ein relativer. Wenn ein derartiges Carcinom auch langsam wächst, so werden sich doch einmal die Folgen seiner zerstörenden Wirkung geltend machen müssen. Und wenn wir die übrigen bekannten Fälle in dieser Hinsicht prüfen, so sehen wir bald, daß es meistens mit der Gutartigkeit nicht so weit her war, besonders bei den Tumoren des Darmes, und die Prognose muß unter allen Umständen sehr vorsichtig gestellt werden. Die möglichst frühzeitige Feststellung des Vorhandenseins einer derartigen Geschwulst bietet natürlich die beste Aussicht auf deren erfolgreiche radikale Entfernung; dieselbe kann aber nur bei isoliert auftretenden polypösen Gebilden geschehen. Da, wo eine allgemeine stark ausgedehnte Polyposis besteht, läßt sich dem Vordringen einer einmal aufgetretenen Carcinombildung wohl kaum auf die Dauer Einhalt tun. Da nun besonders im Magen das Auftreten einer über die ganze Magenschleimhaut ausgebreiteten Polyposis eher selten ist, da man es meistens mit isoliert dastehenden polypösen Gebilden zu tun hat, die, wenn sie gefunden werden, leicht zu entfernen sind, so ist hier die Aussicht auf dauernden Erfolg eine bessere, selbst wenn bereits ein Carcinom vorliegt. Daß sogar bei schon ziemlich weitgehender Carcinombildung die Heilungsaussichten keine schlechten sind, zeigt u. a. ein Fall, den Herr Prof. de Quervain vor 13 Jahren operiert hat (Gander). Die Geschwulst hatte ausgesprochen papillär-polypösen Charakter, infiltrierte freilich schon adenocarcinomatös die unter ihr liegende Magenwand, und es wurde der größte Teil des Magens entfernt. Die Patientin lebt heute noch und erfreut sich des bestens Wohlbefindens.

Ueber die Frage, ob wir es mit einem gutartigen oder mit einem schon im Uebergangsstadium zur Bösartigkeit befindlichen, polypösen Gebilde der Magen- und Darmschleimhaut zu tun haben, kann jeweils nur die histologische Untersuchung Aufschluß geben. Makroskopisch beurteilt können derartige Geschwülste in bezug auf ihr Aussehen und ihr Verhalten oft einen durchaus gutartigen Eindruck machen. Sie zeigen zunächst eine sehr geringe Neigung zum Uebergreifen auf die Nachbarschaft und zu Tiefenwachstum; sie sind deshalb meistens auf ihrer Unterlage vollständig frei verschieblich, und die den Stiel umgebende Schleimhaut sieht normal aus. Wie sehr man sich aber täuschen würde, wenn man beim Vorhandensein dieser, im allgemeinen einen gutartigen Tumor charakterisierenden Eigenschaften von der Gutartig-

keit eines solchen Polypen überzeugt wäre, zeigt die mikroskopische Untersuchung, die uns in sehr vielen Fällen in den mehr distal vom Stiel gelegenen Partien des Polypen schon weit fortgeschrittene Carcinombildung finden läßt. Ist das Carcinom schon so weit fortgeschritten, daß die Präparate eindeutige Bilder liefern, dann ist die Erkennung der Erkrankung leicht. Schwierig ist die Diagnose aber da, wo eben die ersten Anfänge zum Uebergang in das Krebsstadium in Bildung begriffen sind. Bei den meisten größeren Polypen zeigt das Aussehen der Drüsen und ihr Epithelbelag schon beträchtliche Abweichungen vom Aussehen der normalen Schleimhaut. Die Epithelzellen der gewucherten Drüsenschläuche können bereits weitgehende Veränderungen ihrer Form aufweisen, so daß eine Entscheidung für oder gegen Carcinom unter diesen Umständen manchmal Schwierigkeit bereitet. Während in dieser Frage einzelne Autoren nicht allein auf diese Veränderungen des Epithels das Hauptgewicht verlegen, sondern noch verlangen, daß das mehr oder weniger entartete Epithel an irgend einer Stelle Neigung zum Durchbrechen der Membrana propria und zum Eindringen zwischen die Muscularis aufweist, sind für H a u s e r die Epithelveränderungen von großer Wichtigkeit. Diese Veränderungen bestehen in: Verlust der physiologischen Funktion, Polymorphie der Zellen und Neigung zu mehrschichtigem Auftreten. Wo wir derartig verändertes Epithel in Wucherungen finden, ist die Diagnose auf Carcinom zu stellen, auch wenn wir Tiefenwachstum noch nicht nachweisen können.

H a u s e r sagt in seiner Arbeit über: „Das Zylinderepithelcarcinom des Magens und Dickdarms“ auf S. 107:

„Auch erleiden bei der nicht krebsigen, atypischen Wucherung die Schleimhautdrüsen des Magens und Dickdarms niemals jene weitgehenden Veränderungen, wie bei der krebsigen Entartung; namentlich wird der stets einschichtige Epithelbelag bei der einfachen atypischen Drüsenwucherung ausnahmslos von sehr regelmäßigen, zylindrischen oder kubisch geformten Zellen gebildet, während bei der krebsigen Entartung sehr häufig schon die Schleimhautdrüsen sich durch wenigstens stellenweise mehrschichtigen Epithelbelag, ja selbst Verlust des Drüsenlumens und Polymorphie der Zellen auszeichnen. Derartige Veränderungen des Drüsenepithels, ebenso jene eigentümlichen, mit einer Streckung des Drüsenschlauches verbundenen Formveränderungen der Drüsen, wie sie für manche Fälle von Carcinoma solidum und gelatinosum beschrieben wurden, kommen bei einfacher, atypischer Drüsenwucherung niemals vor, sondern ausschließlich bei der krebsigen Entartung der Schleimhaut.“

Und weiter auf S. 108:

„Finden sich bei der mikroskopischen Untersuchung die erwähnten Formveränderungen der Schleimhautdrüsen und ihres Epithelbelages, so liegt zweifellos eine krebsige Erkrankung, sei es primärer oder sekundärer Natur, vor; selbst in solchen Fällen, wo die Geschwulst noch vollkommen gestielt, oder wenigstens, bei breiter Basis, noch nicht mit den tiefen Gewebsschichten verwachsen erscheint.“

Sind die Veränderungen der Drüsen und ihres Epithelbelages noch nicht so weit fortgeschritten, daß sie den eben erwähnten Grad erreicht haben, so

gestaltet sich die Entscheidung für oder gegen Carcinom schon schwieriger, sofern man eben nicht jede derartige beginnende Veränderung als sicheres Zeichen eines auftretenden Carcinoms auffassen will. Da wir nun tatsächlich an den meisten Polypen irgendwo eine Stelle finden können, wo eine Entartung des Epithels im Sinne von H a u s e r zu finden ist, so kämen wir schließlich auf den Standpunkt, in jedem Schleimhautpolypen den Vorläufer eines Carcinoms zu erblicken. Dieser Ansicht gegenüber verhalten sich aber viele Autoren vollständig ablehnend (B o r r m a n n).

Wenden wir diese Tatsachen auf den in unserer Klinik beobachteten Fall an, so müssen wir in Anbetracht des Umstandes, daß an einzelnen Stellen stark ausgesprochene Polymorphie der Zellen und das Vorkommen glatter Muskulatur zwischen einzelnen Drüsenschläuchen beobachtet wird, unsere Diagnose auf C a r c i n o m stellen, auch wenn das makroskopische Aussehen der Geschwulst und ihr Verhalten zunächst für Gutartigkeit sprechen.

Auch dieser Fall zeigt wieder die Berechtigung, jedem Schleimhautpolypen des Magens und Darmes mit großem Mißtrauen zu begegnen, und es muß als eine Unterlassungssünde angesehen werden, wenn nicht jedes derartige, am Lebenden gewonnene Gebilde ausgiebig mikroskopisch untersucht wird. Sofern durch die mikroskopische Untersuchung nicht einwandfrei das Gegenteil bewiesen werden kann, ist jede derartige Geschwulst zum mindesten als carcinomverdächtig anzusehen. Wenn es auch sicher übertrieben ist, prinzipiell jedes Adenom oder jeden Schleimhautpolypen als ein Vorstadium von Carcinom aufzufassen, so kann anderseits nicht geleugnet werden, daß das Vorhandensein von Polypen im Magen-Darmtractus eine erhöhte Disposition zu Carcinombildung und damit für den Träger eine nicht zu unterschätzende Gefahr darstellt, besonders wenn es sich um eine ausgedehnte Polyposis handelt.

Die P r o g n o s e unseres Falles ist unter diesen Verhältnissen zum mindesten dubia.

Seit dem Spitalaustritt des Pat. hatte ich Gelegenheit, ihn von Zeit zu Zeit zu kontrollieren und will darüber noch einige kurze Mitteilungen beifügen. Beschwerden von seiten des Magens sind bis jetzt weggeblieben; der Pat. hatte sich während der Dauer seiner Erkrankung an den Genuß von ganz leicht verdaulichen Speisen gewöhnt und ist auch nach der Operation von dieser Gewohnheit nicht abgekommen, aus Furcht vor dem Wiederauftreten der früheren Beschwerden. Die während 3 Malen in längeren Zeitabschnitten vorgenommenen Untersuchungen des Magensaftes ergaben höhere Aciditätswerte als früher; jedesmal war freie Salzsäure vorhanden, keine Milchsäure, kein Blut. Im Stuhl konnte dagegen 2 mal Blut nachgewiesen werden. Der Hämoglobingehalt des Blutes stieg zunächst und betrug im April 1912 43%, dann sank er aber im Laufe des Sommers und Herbstes auf 30% zurück. Im Blutbild zeigten sich weder kernhaltige rote Blutkörperchen, noch Myelocyten.

Der Pat. hatte sich gegen das Frühjahr 1912 hin körperlich etwas erholt; dann trat ein Stillstand ein, und im Laufe des Winters und Frühjahrs 1913 war ein Rückgang des Wohlbefindens zu konstatieren. Es zeigten sich wieder hochgradige Anämieerscheinungen, verbunden mit Herzbeschwerden, so daß der Pat. längere Zeit bettlägerig war. Eine auffal-

lende Besserung stellte sich dann aber im Sommer 1913 ein; der Pat. kam im Herbst zu einer Nachuntersuchung und wies gegenüber früher eine ansehnliche Zunahme des Körpergewichtes auf und klagte auch jetzt nicht über seither aufgetretene Magenbeschwerden. Der Hämoglobingehalt des Blutes betrug damals aber nur 31%. Ob in diesem Falle die Anämie bedingt ist durch andere, im Darm vorhandene polypöse Gebilde mit häufigen Blutungen, ob die Magenschleimhaut von neuem davon befallen wurde, oder ob im Magen-Darmtractus irgendwo ein Carcinom aufgetreten ist, das noch keine örtlichen Erscheinungen macht, können wir nicht entscheiden. An Hand des ganzen bisherigen Verlaufes erscheint uns aber das Fortbestehen einer Polyposis intestinalis als wahrscheinlich. Wir werden den Fall auch weiterhin nicht aus den Augen lassen.

Da, wie schon früher hervorgehoben wurde, polypöse Gebilde des Magens selten Erscheinungen machen, so ist es selbstverständlich auch recht schwierig, frühzeitig ihr Vorhandensein festzustellen, und doch ist ihre möglichst frühzeitige Feststellung von größter Wichtigkeit für den weiteren Verlauf der Erkrankung. Sind die Tumoren schon ausgedehnt krebsig entartet oder betrifft ihre Ausbreitung den ganzen Magen-Darmtractus, dann sind auch die Heilungsaussichten für den Patienten bedeutend schlechtere.

Wie die Fälle von Wegele und Chosrojew, sowie der unsrige zeigen, sind wir gelegentlich bei Sondenuntersuchungen des Magens imstande, Bröckel von derartigen Geschwülsten abzureißen und im Mageninhalt aufzufinden; freilich spielt hier der glückliche Zufall eine große Rolle. Es sollte jedoch nie versäumt werden, bei Magenuntersuchungen mit der Sonde regelmäßig die herausgezogene Magensonde, sowie auch den Mageninhalt auf möglicherweise vorhandene Gewebspartikel zu untersuchen. Beim Mageninhalt ist diese Untersuchung allerdings unsicher und zeitraubend, wenn es sich um Speisereste handelt; einfacher gestaltet sich die Durchsuchung von Spülflüssigkeit. Werden derartige Gewebsfetzen gefunden, so müssen wir immer an die Möglichkeit einer vorhandenen Polyposis ventriculi denken.

Bei unserem Fall hat das Röntgenbild dann die exaktere Diagnosenstellung noch erleichtert; es orientierte uns genau über den Sitz und die Form der Geschwulst. Bei solitär auftretenden, gestielten Tumoren kann demnach die Röntgenuntersuchung unter Umständen zur genaueren Diagnosenstellung wertvolle Dienste leisten, wie es auch Ledderhose's Fall zeigt; ob sie uns aber auch über das Vorhandensein einer ausgedehnten, flächenhaften Polyposis deutlichen Aufschluß zu erteilen imstande ist, wissen wir noch nicht.

Andere diagnostische Hilfsmittel zur Feststellung einer Polyposis ventriculi besitzen wir zurzeit nicht; die von seiten der Patienten geäußerten Beschwerden, sowie der Chemismus des Magens ergeben keine verwertbaren Anhaltspunkte.

Unmittelbar nach Abschluß der vorliegenden Arbeit wurde mir vom Direktor des pathologisch-anatomischen Institutes, Herrn Prof. Hedinger,

noch ein Präparat von polypösen Gebilden des Magens zur Verfügung gestellt.

Das Präparat ist in Gelatine eingebettet und wird als Demonstrationsobjekt in der Sammlung des pathologisch-anatomischen Institutes aufbewahrt. Wir ließen auf unserer Klinik eine photographische Aufnahme davon anfertigen; Beschreibung und mikroskopischer Untersuchungsbericht sind in wörtlicher Wiedergabe dem Sektionsprotokoll 1913 Nr. 570 entnommen (Fig. 6).

Das makroskopische Aussehen dieser Tumoren zeigt mit dem bei unserem Falle beschriebenen Präparat auffallende Aehnlichkeit; die beiden der Magenschleimhaut aufsitzenden Gebilde sind zusammengesetzt aus vielen größeren und kleineren Zotten, traubig an einem Stiel angeordnet und hängen an diesem Stiel in das Mageninnere hinein.

Fig. 6.

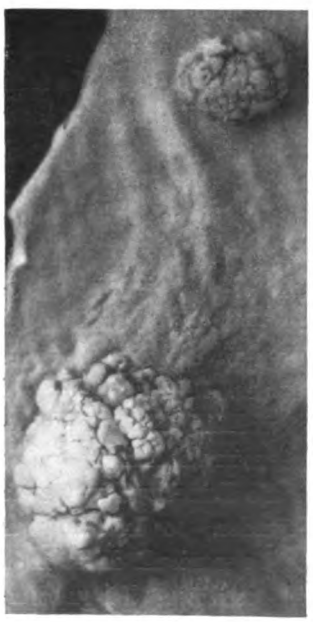

Das Präparat wurde gewonnen bei der Autopsie eines 55 j. Mannes; im Sektionsprotokoll finden sich darüber folgende diesbezügliche Angaben: „Magen mit wenig schleimigem Inhalt. An der Hinterwand, in der Nähe der großen Kurvatur, ein 5 : 4 : 3 cm messender, an einem dünnen Stiel aufsitzender, papillärer Tumor; die einzelnen Papillen teils von grau-rötlicher, teils von gelblich trüber Farbe; in der Größe zwischen 2—5—6 mm variierend. Etwas mehr pyloruswärts, ebenfalls an der Hinterwand, ein zweiter 3 : 1½ : 2 cm messender Tumor von genau dem gleichen Bau. Schleimhaut dazwischen etwas blaß. Pylorus o. B.“ Im übrigen Darmtractus waren keinerlei polypöse Wucherungen zu finden; es handelt sich also in diesem Falle um eine allein auf die Magenschleimhaut lokalisierte Polypenbildung.

Die mikroskopische Untersuchung dieser anscheinend gutartig aussehenden Tumoren ergab: „Typischer papillärer Zylinderzellenkrebs mit reichlichen unregelmäßig drüsenschlauchartigen Bildungen; dazwischen stellenweise starke Lymphocyteninfiltration und glatte Muskulatur.“

Im Vergleich zu dem bei uns beobachteten Falle stellen diese Tumoren ein vorgerückteres Stadium der krebsigen Umwandlung dar; sie zeigen äußerlich noch das Aussehen vollständig gutartiger Polypen, wurden aber schon bei der Autopsie als maligne Neubildungen erkannt, da sich bereits Krebsmetastasen im Schädeldach vorfanden.

Der Pat., von dem das vorliegende Präparat stammt, war vom 19. VI. bis 13. X. 13 in Behandlung der medizinischen Klinik des Bürgerspitals (Prof. Stähelin). Das klinische Bild der Erkrankung und ihr Verlauf waren laut der mir gütigst zur Disposition gestellten Krankengeschichte kurz folgende:

Seit Sommer 1912 litt der 55j., bis dahin gesunde Mann an Beschwerden unbestimmter Natur im Abdomen, bestehend in Schmerzen und öfters auftretendem Gefühl von Leere in der Magengegend. Im Herbst 1912 sei eine Appendektomie vorgenommen worden, worauf Besserung eintrat; seit Frühjahr 1913 zeigten sich die nämlichen Beschwerden wieder. Auf die medizinische Klinik kam der Pat., weil Atemnot und Urinbeschwerden ihn plagten.

Bei der Untersuchung des Abdomens ließ sich kein nach einer bestimmten Richtung hin verwertbarer Befund erheben; das Abdomen war etwas aufgetrieben und druckempfindlich in der Magengrube und über den median gelegenen Partien der Leber. Sonst waren die Bauchdecken weich, leicht eindrückbar, keine besondere Resistenz zu fühlen.

Außer den Atembeschwerden infolge Lungenemphysem klagte der Pat. im weiteren Verlaufe häufig und immer wieder über Schluckbeschwerden; er hatte stets das Gefühl, daß die Passage der Speisen durch den Oesophagus verlangsamt sei. Röntgenaufnahmen des Oesophagus und Magens, mit Bariumbreigemenge gefüllt, zeigten tatsächlich ein sehr langsames Passieren des Breies durch den unteren Oesophagusabschnitt; der Brei blieb oberhalb der Cardia liegen und trat nur durch einen ganz dünnen Kanal in den Magen. Im Magen selbst ließen die Bilder nichts Abnormes erkennen. Prüfungen des Chemismus des Magens ergaben stets Salzsäuredefizit und ganz geringe Werte der Gesamtacidität. 1 mal wurden im Mageninhalt auch blutige Fetzen gefunden, deren mikroskopische Untersuchung aber keine Tumorzellen erkennen ließ.

Fig. 7.

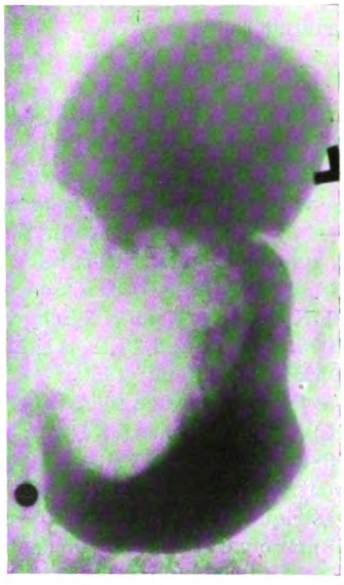

Im Verlaufe des Spitalaufenthaltes traten immer häufiger Schmerzempfindungen unbestimmter Art auf, bald in der Magengegend, bald in der Lebergegend, bald über das ganze Abdomen diffus verteilt; irgend eine fühlbare Resistenz in der Magengegend konnte nie festgestellt werden. Zugleich nahm eine beträchtliche Anämie überhand; der zuletzt bestimmte Hämoglobingehalt des Blutes betrug 27%. Zunehmende Entkräftung, Exitus 13. X. 13.

Das Bild der Erkrankung dieses Falles zeigt im Vergleich mit den unsrigen in manchen Punkten gewisse Aehnlichkeiten, die aber zu einer sicheren Diagnosenstellung auf Polyposis ventriculi nicht verwertbar sind, da sie ja nichts Spezifisches darstellen.

So fallen einmal die geringen Aciditätswerte des Magensaftes auf, die in beiden Fällen immer wieder festgestellt wurden; ferner das Vorhandensein einer hochgradigen Anämie. Die Beschwerden dieses zweiten Falles weisen eine Eigentümlichkeit auf, welche bei unserm Patienten nie vorhanden war, nämlich ein deutlicher auch im Röntgenbild gut sichtbarer Cardiospasmus, der die Passage der Speisen im Oesophagus beträchtlich erschwerte. Es wäre denkbar, daß dieser Cardiospasmus ausgelöst wurde durch das Vorhandensein der beiden polypösen Wucherungen, denn außer diesen beiden Tumoren zeigte der Magen und auch der Oesophagus keine Veränderungen.

Bei der Untersuchung blutiger Fetzen im Mageninhalt war man in diesem Falle nicht so glücklich, durch Nachweisen von Tumorgewebe eine diesbezügliche Diagnose stellen zu können; ebenso war die Röntgenuntersuchung des Magens, die bei unserm Falle so wertvolle Dienste leistete, diesmal ohne Erfolg.

Nachtrag.

Im Augenblick der Drucklegung gelange ich noch in Besitz eines von einer hochgradig anämischen Pat. stammenden Operationspräparates eines Magencarcinoms, in welchem sich neben einem faustgroß in den Magen ragenden Carcinom von glatter Oberfläche ein unabhängig davon in der Magenwand sitzendes, grobzottiges, polypöses Gebilde findet, dessen Stamm an umschriebener Stelle die ganze Magenwand durchsetzt. Erst seit 3 Monaten hatten sich Beschwerden eingestellt, bestehend in Druckgefühl in der Magengegend, zunehmender Anämie und allgemeiner Schwäche, ohne daß wesentliche Funktionsstörungen des Magens vorlagen. Schon palpatorisch konnten wir durch die Bauchdecken hindurch den Tumor feststellen, das Röntgenbild (Fig. 7 S. 249) zeigte mit selten schöner Deutlichkeit seinen Sitz und Ausdehnung in Form einer großen Aussparung an der kleinen Kurvatur.

Die mikroskopische Untersuchung des Präparates, ausgeführt vom pathologisch anatomischen Institut Basel ergab ein Carcinoma cylindrocellullare ventriculi, partim papillomatosum.

Literatur.

1) Bardenheuer, Arch. f. klin. Chir. Bd. 41. 1891. — 2) Borrmann, Das Wachstum und die Verbreitungswege des Magencarcinoms. Jena 1901. — 3) Brissand, Du polyadénome gastrique. Arch. gén. de méd. 1885. — 4) G. O. Chosrojew, Praktitscheski Wratsch. 1912. Nr. 49 u. 50. Ref. Zbl. f. Chir. 1913. Nr. 10. — 5) Doering, Arch. f. klin. Chir. Bd. 83. 1907. — 6) Fibiger, Ztschr. f. Krebsforschung 1913. Bd. 13. H. 2. — 7) Funkenstein, Ztschr. f. klin. Med. Bd. 55. 1904. — 8) Gander, Du cancer précoce de l'estomac. Diss. Bern. 1904. — 9) Hansemann, Virchow's Arch. Bd. 184. 1897. — 10) Ders., Berl. klin. W. 1905. Nr. 12 und 13. — 11) Hauser, Das Zylinderepithelcarcinom des Magens und Dickdarms. Jena 1890. — 12) Ders., D. Arch. f. klin. Med. Bd. 55. 1895. — 13) Kaufmann, Lehrbuch der spez. pathol. Anatomie. S. 424 ff. 1909. — 14) Ledderhose, D. m. W. 1913. Nr. 48. — 15) Lubarsch, Virchow's Arch. 1888. Bd. III. — 16) Matsuoka, Zur pathol. Anatomie des Carcinoma papillosum ventriculi. Bruns' Beitr. Bd. 46. 1905. — 17) Menétrier, Des polyadénomes gastriques et leur rapport avec le cancer de l'estomac. (Arch. de physiol. 1888.) — 18) Meyer, Ueber multiple Polypenbildung im Darm und deren Beziehung zur Krebsentwicklung. Diss. Gießen 1890. — 19) Napp, Ueber die Bildung polypöser Adenome und Carcinome in der atrophischen Magenschleimhaut. Diss. Freiburg 1900. — 20) Oseki, D. Ztschr. f. Chir. Bd. 118. 1912. — 21) Petrow, Ein Fall von multiplen Polypen im Magen und Darm mit Uebergang in Carcinom. Ref. im Zbl. f. Chir. 1896. — 22) Port, D. Ztschr. f. Chir. Bd. 42. 1896. — 23) de Quervain, De l'origine des néoplasmes malins. Sem. méd. 1903. Nr. 39. — 24) Ders., Ueber die Stellung der Geschwülste unter den Naturerscheinungen. Vogel, Leipzig 1913. — 25) Ribbert, Ergänzung zur Geschwulstlehre. Bonn 1906. — 26) Ders., Zweite Ergänzung zur Geschwulstlehre. Bonn 1907. — 27) Ders., Das Carcinom des Menschen. Bonn 1911. — 28) Schwab, Bruns' Beitr. Bd. 18. 1897. — 29) Sklifosowsky, Virchow's Arch. Bd. 153. — 30) Thorbecke, D. Zeitschr. f. Chir. Bd. 126. H. 5—6. 1914. — 31) Tyovity, Bruns' Beitr. Bd. 84. H. 2. — 32) Versé, Ueber die Entstehung, den Bau und das Wachstum der Polypen, Adenome und Carcinome des Magendarmkanals. Leipzig 1908. — 33) Wechselmann, Bruns' Beitr. Bd. 70. 1910. — 34) Wegele, Ueber Polyposis ventriculi. Mitt. Grenzgeb. Bd. 19. 1909. — 35) Wolff, Die Lehre von der Krebskrankheit. Jena 1911. — 36) Zahlmann, zitiert nach Doering, Arch. f. klin. Chir. Bd. 83. 1907.

XIV.

AUS DER

CHIRURGISCHEN KLINIK ZU MÜNCHEN.

DIREKTOR: GEH.-RAT PROF. DR. v. ANGERER, EXC.

Pathogenese und Therapie des Prolapsus recti*).

Von

Privatdozent Dr. **Alwin Ach,**
I. Assistent der Klinik.

(Mit 2 Abbildungen.)

Die Ansichten über die Entstehung des Mastdarmvorfalles sind noch nicht völlig geklärt. Es besteht eine große Differenz in den Meinungen, speziell zwischen der älteren herrschenden Ansicht Esmarch's und der neueren von Jeanell. Esmarch steht auf dem Standpunkte, daß der Mastdarmvorfall durch Lockerung der unteren Befestigungsmittel durch Zug von unten her aus dem Prolapsus ani entstehe und legt speziellen Wert auf den vorhergegangenen Darmkatarrh. Jeanell vertritt die Ansicht, daß der Prolaps durch Lockerung der oberen Befestigungsmittel entsteht, und legt der vorausgegangenen Obstipation großen Wert bei. Beide nehmen allerdings an, daß die Bauchpresse den Prolaps zustande bringt. Neuere Gesichtspunkte wurden in dieser Frage gebracht von Waldeyer und Ludloff.

Zunächst möchte ich einige von Waldeyer ausführlich erörterte anatomische Momente berühren.

Nach Waldeyer beginnt der Mastdarm erst in der Höhe des 3. Kreuzbeinwirbels und zerfällt in zwei Teile, die Pars pelvina und die Pars perinealis. Die erste reicht vom 3. Kreuzbeinwirbel bis zum Durchtritt in das Diaphragma pelvis in der Höhe des unteren Endes der Prostata, die zweite vom Eintritt ins Diaphragma pelvis bis zum Anus; die Pars pelvina verläuft schräg von hinten oben nach vorn unten und ist nach vorn konkav. Die Pars pelvina ist stark zur Ampulle erweitert und verhältnismäßig beweglich aufgehängt,

*) Nach einem Vortrag.

die Pars perinealis viel enger und fest in den Beckenboden eingemauert, ca. 7 cm oberhalb des Anus springt in die Pars pelvina die Plica transversalis scharf hervor und verengert hier das Darmlumen. Die Befestigung der Pars pelvina oben findet statt durch den Zusammenhang mit dem Colon pelvinum und dadurch durch das Mesocolon pelvinum am Promontorium, ferner durch das Peritoneum, das sich vom Blasenfundus als Excavatio rectovesicalis auf die Vorderseite des Rectum hinüberschlägt und schräg nach oben zum Promontorium zieht.

Eingeschlossen ist das Rectum durch die Fascia rectalis, die aber noch Zwischenräume zwischen sich und dem Rectum und dem Kreuzbein läßt, die mehr oder weniger mit Fett ausgepolstert sind.

Demnach bleibt also der Pars pelvina immer noch eine größere Beweglichkeit in sagittaler Richtung.

Ausschlaggebend für die Pathogenese der Mastdarmprolapse ist die Beziehung des Rectums zum Peritonealsack. Dieser liegt überall den Wandungen des Beckenabdominalraums fest an bis auf die Gegend der Excavatio rectovesicalis. Hier bleibt ein Raum zwischen Peritoneum, Kreuzbein und Diaphragma pelvis frei. Bei jeder Kompression der Abdominalhöhle, bei der Bauchpresse, wird die Excavatio rectovesicalis in diesen Raum hineingetrieben eben nach der Richtung des geringeren Widerstandes. Wir haben an dieser Stelle eine Anlage zu einer inneren Hernie. Hinter und unter diesem physiologischen Bruchsack der Excavatio rectovesicalis zieht nun das Rectum nach vorn herunter schräg über dem Schlitz im Beckenboden. Es muß also bei der Bauchpresse höheren Grades die Vorderwand des Rectum in den Schlitz des Beckenbodens hineingepreßt werden. In normalen Verhältnissen bestehen nun verschiedene Hemmungen, das Rectum ist nicht nur ein häutiger Schlauch, sondern ein muskulöses Rohr, das sich durch Kontraktion versteift und dadurch fester anspannt, und diese Kontraktion fällt gerade mit der Bauchpresse zusammen. Die ganze Gegend um das Rectum ist bei normalen Individuen ausgepolstert mit reichlichem Fettgewebe, das normale Peritoneum hat an sich eine gewisse Straffheit, die allzugroße Exkursionen nicht zuläßt.

Anders aber bei Prolapskranken. Hier sind diese Widerstand leistenden Gewebe durch verschiedene Prozesse geschwächt oder schon der Anlage nach anormal.

Wenn wir die verschiedenen Kategorien dieser Kranken durchsehen, so treffen wir zunächst auf eine sehr große Gruppe von Männern, welche schon lange an chronischer Obstipation gelitten, oder andere, welche Typhus und Dysenterie durchgemacht haben. Bei dieser Gruppe ist anzunehmen, daß die Darmmuskulatur des Rectum paretisch ist und nicht genügend Widerstand leisten kann. Außerdem sind diese Leute mager und entbehren so des Widerstandes, der durch das Fettpolster in diesem Beckenraum geleistet wird.

Die andere Gruppe besteht aus Frauen entweder im Alter der häufigsten Geburten oder im Alter der Menopause, in der Zeit, wo auch sonst andere Brüche, besonders Diastase der Recti sich einstellen.

Eine dritte Gruppe sind die Kinder. Hier prävaliert der chronische Darmkatarrh als veranlassendes Moment, der schließlich ebenfalls die Muskulatur der Rectalwand atrophisch macht und zum Abusus der Bauchpresse führt. Außerdem sind beim Kinde anatomische Momente gegeben, welche die Entstehung eines Prolapses begünstigen. Das Os coccygis steht in der Verlängerung des Os sacrum, also gerade nach unten, es ist noch keine Excavatio sacrococcygea vorhanden. Außerdem ist die Muskulatur des Beckenbodens beim Kinde noch sehr schwach entwickelt.

Bei allen diesen Patienten werden die Exkursionen der Excavatio rectovesicalis nicht mehr oder ungenügend gehemmt. Diese Peritonealtasche vertieft sich, und da der Stuhl meistens im Hocken abgesetzt wird, so fallen in diese Tasche Darmschlingen hinein und die Excavatio rectovesicalis oder rectouterina wird zur Hernie. Dieser Bruchsack, dessen Hinterwand mit durch das Rectum gebildet wird, buchtet die Vorderwand des Rectum immer mehr nach unten aus und lockert die Fascienverbindung an der Prostata. An dieser Stelle springt aber gerade die Plica transversalis in das Darmlumen vor. Und wie die Valvula Bauhinii mit Vorliebe in das weite Colon bei der Invaginatio ileocoecalis vorgetrieben wird, so wandert hier die Plica transversalis in die weite Ampulle als Prolapsus recti; es evertiert sich schließlich die ganze Ampulle und erscheint als Prolapsus ani et recti vor dem Anus. So kommt es, daß dieser Prolaps eine ganz charakteristische stumpfkegelförmige Gestalt mit querovalem Lumen hat und stets in seiner vorderen Lippe einen Bruchsack mit oder ohne Inhalt birgt.

Es entsteht also nicht erst der Prolapsus recti und bildet sich sekundär die Rectocele aus, sondern es entwickelt sich von Anfang an eine Hernie des Beckenbodens durch den Rectumschlitz. Diese unterscheidet sich nur dadurch von anderen Hernien, daß die Hinterwand dieses Bruchsackes durch das Rectum gebildet wird, dessen obere Befestigungen dem jahrelangen Zerren durch die Hernie nicht widerstehen können und gelockert werden.

Dies ist der erworbene Tiefstand der Douglasfalte, es wurde aber auch ein angeborener abnormer Tiefstand der Douglasfalte beobachtet, der leicht ein ursächliches Moment für einen Prolaps darstellen kann. Es ist diese Erscheinung auf die embryonale Entwicklung zurückzuführen; beim Embryo finden wir die Plica Douglasii bis auf den Beckenboden reichend, in einzelnen Fällen bis an die Wurzel der Pars membranacea urethrae, so daß also sogar die ganze Hinterfläche der Prostata von dem Peritoneum bedeckt ist; in ähnlicher Weise wie beim Processus vaginalis peritonei verkleben nun die beiden aufeinanderliegenden Blätter des Peritoneums in mehr

oder weniger ausgedehnter Weise. In letzterem Falle haben wir den erwähnten angeborenen Tiefstand des Peritoneums.

Wenn ich nun auf die Therapie des Mastdarmprolapses zu sprechen komme, so müssen wir palliative Maßnahmen und operative Verfahren unterscheiden. Die palliativen Maßnahmen erstrecken sich auf die medikamentöse Therapie, die einerseits intern verordnet, die Behebung der bestehenden Enteritis und der allgemeinen Schwächezustände bezweckt, andererseits extern durch Applikation von ätzenden und adstringierenden Substanzen eine Besserung des Zustandes erstrebt. Hierher gehören auch die Verband- und Apparattherapie, die Heftpflasterverbände sowie die sog. Mastdarmträger, die mit Pelotten oder Gummiballons versehen sind, ferner die Massage- und Elektrizitätsbehandlung. Hierdurch versucht man, den Tonus der Muskulatur des Rectums sowie des Beckenbodens wieder herzustellen.

Alle diese erwähnten Verfahren sind angebracht bei den Prolapsen der Kinder, und hier wird man auch sehr gute Resultate zeitigen können; mit der Thure-Brandt'schen Massagebehandlung wurde allerdings angeblich auch Besserung bei Erwachsenen erzielt, Heilungen wurden jedoch nicht beobachtet, infolgedessen ist bei Erwachsenen nur die operative Therapie angezeigt. Dieselbe richtet sich nun ganz nach den Anschauungen der Autoren über den Entstehungsmechanismus der Prolapse. So kommt es, daß wir die Unzahl der Operationsmethoden in drei Hauptgruppen einteilen können.

Die erste Gruppe bezweckt die Verengerung des Sphinkters resp. die Stärkung des Beckenbodens; hierher gehören außer der Paraffininjektion nach Karewski, vor allen Dingen die Silberdrahtmethode von Thiersch. Neuerdings hat man diesen Silberdraht zu ersetzen versucht durch einen schmalen Fascienstreifen, der oberhalb des Sphincter ext. rings um das Rectum angelegt und eng vereinigt wird. Diese Fascienstreifen haben sich fast durchgehends unter Eiterung abgestoßen. Eine Verengerung des Sphinkters stellte Dieffenbach dadurch her, daß er aus den hinteren Sphinkterpartien je ein dreieckiges Stück aus Schleimhaut und Haut excidierte inkl. Sphinkter. Nach Zusammenziehen der Wundflächen durch Etagennähte wurde eine wesentliche Verengerung des Sphinkters erzielt. Eine weitere Reihe von Autoren verengerten den Sphinkter dadurch, daß sie den hinteren Schenkel des Sphinkters durch Naht aufeinanderpaßten. Hofmann ging in der Weise vor, daß er durch einen Bogenschnitt den postanalen Teil des Sphinkters, außerdem den Rectococcygeus und die Levatorfasern freilegte. Durch quer angelegte Nähte wurde hier im postanalen Teil ein guter Verschluß gebildet und zugleich der Anus nach vornen verlagert. Diese Methoden wurden noch dahin erweitert, daß man zu dieser Sphinkterverengerung und Beckenbodenplastik noch die sog. Rectoplicatio hinzufügte, dieselbe besteht darin, daß man in der Am-

pulle des Rectums durch quer angelegte Nähte Längsfalten herstellt und so die Ampulle verengert.

Hieher gehört auch das Rehn-Delorm'sche Verfahren, das zu gleicher Zeit den Uebergang zur zweiten Gruppe der Resektionsmethoden darstellt. Das Verfahren besteht darin, daß die den Prolaps deckende Schleimhaut abpräpariert wird, bis sie in einem Zylinder nach abwärts hängt. Der Muskelzylinder wird nun durch mehrere Reffnähte nach oben zusammengefaltet und verengert so nach seinem Emporschieben die Sphinkteröffnung rein mechanisch. Der Schleimhautzylinder wird nun nach außen an der Haut fixiert, die überschüssige Schleimhaut wird excidiert. Eine totale Entfernung des Mastdarmprolapses erzielen Nicoladoni und Mikulicz und andere Autoren mit der totalen Resektion des Prolapses (nähere Beschreibung des Verfahrens sowie Hinweis, daß die Methode einen ziemlich ausgiebigen Eingriff bedeutet, der eine gute operative Technik voraussetzt. Die Resultate bei dieser Methode sind schlecht, was in Anbetracht des nach der Operation bis in den Damm herabreichenden Peritonealtrichters nicht zu verwundern ist. Hier ist auch zu erwähnen das Verfahren der elastischen Umschnürung von Weinlechner.

Die dritte Gruppe der operativen Verfahren umfaßt die Suspensionsmethoden. Hierher gehören die Rectopexie von Verneuil und König, letzterer fixierte mit einigen Nähten das etwas hochgezogene Rectum von einer Wunde im Damm aus an dem Os sacrum. Czerny legte sich mit parasakralem Schnitt das Rectum frei, nahm die Rectoplicatio vor und fixierte das Rectum an den durchschnittenen Fasern des Ligamentum spinoso- und tuberoso-sacrum. Es erübrigt noch die Colopexie zu erwähnen, deren Hauptverfechter Jeannel, v. Eiselsberg, Ludloff sind. Sie stehen auf dem Standpunkt, daß die Pathogenese des Mastdarmprolapses eingeleitet wird durch ein Nachgeben der oberen Fixationsmomente des Rectums. Jeannel nimmt die Ventrofixation vor, während v. Eiselsberg z. T. mit der Resektion der S-Romanumschlinge und Ludloff mit partieller Ausschaltung der S-Romanumschlinge die Colopexie durchführen. Rotter legt das hochgezogene Colon in der Beckenschaufel extraperitoneal, um eine festere Verlötung zu bekommen. Auch die Methoden von Bardenheuer und Wenzel, die den abnormen Tiefstand der Douglasfalte durch Verödung derselben beseitigen und die Ventrofixation resp. die Colopexie anwenden, gehören in diese Gruppe.

Wenn wir ein Resümee ziehen über die bestehenden Methoden, so ist direkt anzuempfehlen, bei jeglichem Prolapsus recti zunächst einen Versuch zu machen mit der Thiersch'schen Silberdrahtmethode. In Anbetracht dieses minimalen Eingriffes und der noch immerhin guten Resultate ist sicher ein Versuch mit dieser Methode vor allen anderen Methoden angezeigt. Auch die Rehn-Delorm'sche Methode bringt ziemlich gute

Resultate. Schlecht sind jedoch die Resultate mit den Resektionsmethoden. Die bisherigen Suspensionsmethoden mit Ventrofixation oder Colopexie bringen ebenfalls nach den eingehenden Statistiken von Garrè, v. Eiselsberg u. A. über 50% Recidive. Der Fehler bei diesen Methoden liegt darin, daß kein richtiges Fixationsmaterial und kein richtiger Fixationspunkt gegeben sind, denn die Fixation an dem Peritoneum kann als solche erfahrungsgemäß nicht gelten.

Um diesen Fehlern zu begegnen, nahm ich als Fixationsmaterial einen Lappen der Fascia lata und als Fixationspunkt das feste Cooper'sche Ligament und schuf eine neue Suspensionsmethode (Rectopexie), welche ich zum ersten Male vor 2 Jahren ausführte und auf dem 2. bayerischen Chirurgentag 1912 (6. Juli) veröffentlicht habe. Auf dem Chirurgenkongreß 1913 habe ich in Kürze darüber referiert.

Ich gehe bei der Operation dermaßen vor, daß ich mittels suprasymphysären Querschnittes bei Beckenhochlagerung und starkem Anziehen des Colon pelvinum den Douglas freilege. Nach Incision des Peritoneums mobilisiere ich ringsherum das Rectum sehr weit nach unten bis in die Nähe des Sphinkters, außerdem dringe ich weit zwischen Scheide und Rectum nach unten vor. Nun entnehme ich dem Oberschenkel einen ca. 25 cm langen, 8 cm breiten Lappen der Fascia lata und übertrage ihn als Fixationsmaterial für das Rectum und die Vagina. Der unten längsgespaltene Lappen wird mit dem einen Streifen hinten um das Rectum fast zirkulär herumgeführt und mit einer größeren Anzahl von Nähten am Rectum fixiert. Der andere Streifen wird vorne zwischen Rectum und Vagina weit nach unten gebracht und mit seinen freien Rändern zunächst am Rectum und dann auch an der oberen Hälfte der Vagina fixiert. Um Adhäsionen vorzubeugen, wird der Fascienlappen extraperitoneal gelagert, und zwar derart, daß das Peritoneum nach Herauspräparieren und Zurücklagern des rechten Ureters durch das rechte Ligamentum latum bis zum horizontalen Schambeinast unterminiert wird. Hier wird nun der Fascienlappen, nachdem durch starkes Anziehen desselben Rectum und Vagina so weit als möglich nach oben gezogen sind, mit einer Reihe von Knopfnähten am Cooper'schen Ligament fixiert. Der freistehende Rand wird nun abermals extraperitoneal in die Bauchdeckenwunde verlagert und hier an der Muskulatur mit Nähten fixiert.

Ich habe diese Methode bei 2 Patientinnen durchgeführt.

Die erste, A. H., 34 Jahre alt, Kassiererin aus Freising, welche seit dem Jahre 1899 an einem Prolapsus recti litt. Im Jahre 1901 wurde sie mit der Thiersch'schen Silberdrahtmethode mit kurzem vorübergehendem Erfolg operiert. Wegen eines hochgradigen Prolapsus recti (14 cm lang) et vaginae kam sie vor 2 Jahren in die Münchner Klinik, wo ich sie in oben ausgeführter Weise operierte.

Bei der zweiten Pat. handelt es sich um eine 31 j. Bergmannsfrau A. S. aus Unterpeißenberg, welche im August 1913 mit einem etwa 12 cm langen Rectumprolaps der Münchner Klinik zuging.

1.

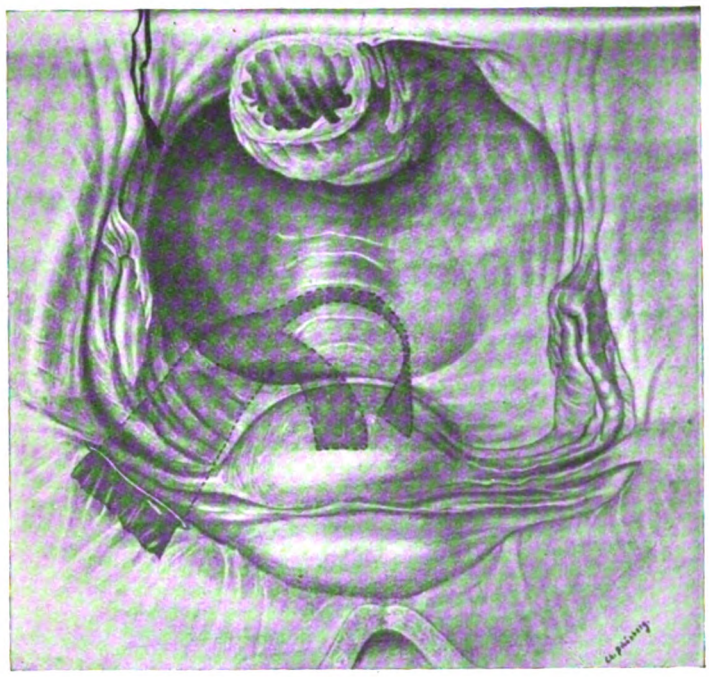

2.

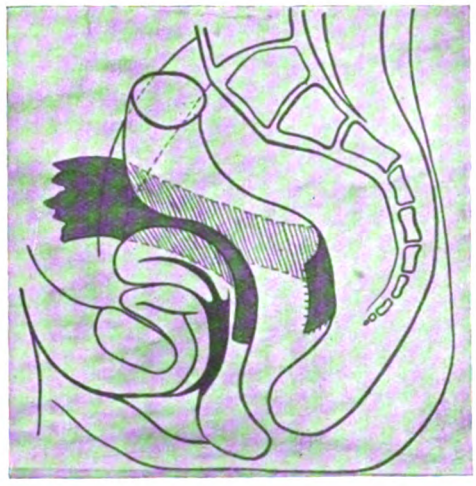

Fig. 1 zeigt den Fascienlappen in situ von oben betrachtet.
Auf Fig. 2 ist der Fascienlappen eingezeichnet in einen Sagittaldurchschnitt des Beckens.

Ausdrücklich möchte ich bemerken, daß bei beiden Patientinnen zu der oben erwähnten Operation keinerlei Sphinkter- oder dammverengernde Operation vorgenommen wurde, um sehen zu können, ob eine reine Suspensionsmethode in der Verwendung eines richtigen Fixationsmaterials und eines festen Fixationspunktes nicht genügt, um das Wiederauftreten des Prolapsus recti zu verhüten.

Wie eine genaue Untersuchung vor kurzem ergab, sind beide Patientinnen, welche vor 2 Jahren resp. 8 Monaten zur Operation kamen, völlig recidivfrei, der Anus ist trichterförmig eingezogen, es besteht bei starker Anwendung der Bauchpresse nicht der geringste Schleimhautvorfall.

Auf Grund dieser beiden Resultate glaube ich, die von mir angegebene Methode bei ähnlich gelagerten schweren Fällen zur Nachahmung empfehlen zu können.

XV.

AUS DER

CHIRURGISCHEN KLINIK ZU MÜNCHEN.

DIREKTOR: GEH.-RAT PROF. DR. v. ANGERER, EXC.

Ueber subkutane Nierenrupturen *).

Von

Privatdozent Dr. **Alwin Ach,**
I. Assistent der Klinik.

Wenn ich hier vor dem Forum von Chirurgen über subkutane Nierenrupturen spreche, so kann ich mich wohl mit Fug und Recht hauptsächlich auf die Indikationsstellung zur operativen Behandlung beschränken. Denn über das Zustandekommen derartiger Verletzungen, über die pathologisch-anatomischen Veränderungen vom einfachen Einriß in das Nierenparenchym mit eventuell breiter Eröffnung des Nierenbeckens bis zur völligen Zertrümmerung oder Abreißung der Niere von Gefäßen und Ureter sowie über die Symptome (Shock, Hämaturie, spontane Schmerzen, Tumor in der Nierengegend, Zeichen schwerer innerer Blutung) besteht Klarheit. Ebenso klar ist man sich allerdings über unser Unvermögen, die Erkrankungssymptome mit der Art und Schwere der Verletzung in Einklang zu bringen. Die Unterscheidung in leichte und schwere, harmlose und gefährliche Verletzungen auf Grund der vorliegenden Symptome hat sich in der Praxis nicht bewährt und läßt sich zur Indikationsstellung nicht verwerten. Dies geht zur Evidenz aus der Sammelstatistik Suter's hervor: die Mortalität betrug bei den 427 konservativ Behandelten, also sog. leichten Fällen, 20,6%, bei den 143 konservativ Operierten 14,6%, bei den 131 Nephrektomierten, also den schwersten Fällen, 16,7%.

Und wenn man nun die häufigsten Todesursachen bei den Nierenverletzungen näher betrachtet, so steht an erster Stelle die Blutung. Wir finden sie als Blutung ins retroperitoneale Bindegewebe sowie in die Bauchhöhle und als

*) Nach einem Vortrag.

Hämaturie. An zweiter Stelle steht die Eiterung, welche von der inficierten Niere aus sich einstellt, weiterhin die Urininfiltration. Zur Ausschaltung resp. möglichsten Vermeidung dieser Komplikationen fordert Voelcker die Ableitung der Indikationsstellung zu einem operativen Eingriff auf Grund folgender Punkte:

1. sind große Blutgefäße der Niere zerrissen?
2. ist das Nierenbecken zerrissen oder der Ureter?
3. ist die verletzte Niere aseptisch oder inficiert?
4. bestehen Nebenverletzungen?

Bezüglich einer der Nebenverletzungen, der Peritonealverletzung, führt Voelcker die Unmöglichkeit der Diagnosenstellung aus. Hinsichtlich der übrigen drei Punkte weist er aber mit vollem Recht darauf hin, „daß wir von einer regulären cystoskopischen Untersuchung mit eventuellem Ureterenkatheterismus die wertvollsten Aufschlüsse erwarten können". Sicher ist, daß wir aus dem mit dem Ureterenkatheterismus gewonnenen Urin darauf schließen können, ob die verletzte Niere inficiert ist oder nicht. Ebenso einwandsfrei können wir z. B. bei guter Funktion der verletzten Niere eine geringe Verletzung derselben annehmen. Wenn Voelcker aber annimmt, daß bei fehlender Urinabsonderung aus dem Nierenbecken und Abfließen von Blut auf eine schwere Nierenverletzung mit Nierenbeckenzerreißung geschlossen werden muß, so möchte ich diesen Befund doch nicht als eindeutig hinnehmen. Wenn auch die von Voelcker gestellte Diagnose wahrscheinlich ist, so ist sie doch nicht sicher, wie er behauptete, denn die Möglichkeit einer reflektorischen Anurie bei gleichzeitiger Verletzung einer Niere wäre nicht ausgeschlossen. Ich habe den Wert der Cystoskopie und des Ureterenkatheterismus bei einer Nierenverletzung vor 6 Jahren schon kennen gelernt. Auch hier wurde nur durch diese Untersuchungsmethode die Schwere der Verletzung erkannt und der Patient konnte hierdurch mit partieller Erhaltung der Niere gerettet werden.

Außerdem konnte ich mit der cystoskopischen Untersuchung bei 2 Kranken aus der guten Funktion der verletzten Niere auf eine leichte Verletzung schließen und die Patienten durch konservative Behandlung der Heilung zuführen.

Wenn wir bei Nierenrupturen die Indikation zu unserem Vorgehen stellen müssen, so gibt es eine Reihe der schwersten Zerreißungen, welche ohne weiteres auf Grund des Allgemeinzustandes oder der objektiven Erhebungen der Operation zugeführt werden müssen. In den andern Fällen werden wir versuchen, mit allen klinischen Untersuchungsmethoden, vor allem der Cystoskopie inklusive Ureterenkatheterismus uns Klarheit zu verschaffen über Art und Schwere der Verletzung.

Aber zu optimistischen Hoffnungen darf man sich nicht hingeben. Es wird immer noch trotz aller klinischen Untersuchungsmethoden, trotz Cystoskopie, eine Reihe von Nierenverletzungen geben, die nicht richtig zu be-

werten sind, und der Prozentsatz derselben wird nicht klein sein. Es ist deshalb dringend anzuraten, bei allen Fällen von Nierenrupturen, welche nicht absolut klar gelagert sind, lieber operativ vorzugehen, als schließlich zu warten, bis Urininfiltration oder Infektion eingesetzt haben oder der Patient sich verblutet hat. Ein aktives Vorgehen kann hier nur Nutzen bringen.

Was nun die Art des operativen Eingriffes angeht, so halte ich ein operatives Vorgehen mit möglichst konservativer Tendenz als einen sehr gangbaren und sicheren Weg. Selbst bei totaler querer Zerreißung der Niere mit breiter Eröffnung des Nierenbeckens (1 mal 2 Risse, und die Capsula fibrosa von der Niere völlig losgelöst) konnte ich in 2 Fällen durch Naht der Niere und Kompression derselben durch straffes Uebernähen mit dem umgebenden Bindegewebe Heilung erzielen, wie nachträgliche Cystoskopie zeigte, mit nur minimal verminderter Funktion.

XVI.

AUS DER

CHIRURGISCHEN KLINIK ZU MÜNCHEN.

DIREKTOR: GEH.-RAT PROF. DR. v. ANGERER, EXC.

Ueber die operative Behandlung der Wanderniere *).

Von

Privatdozent Dr. **Alwin Ach,**
I. Assistent der Klinik.

(Mit 3 Abbildungen.)

Für die operative Behandlung der Wanderniere sind unzählige Methoden erfunden und beschrieben, ein Zeichen, wie unsicher der Erfolg dieser Verfahren ist. Es ist daher der Standpunkt sehr vieler Aerzte und vor allem der Gynäkologen, die Wanderniere rein konservativ mit Mastkur und entsprechenden Leibbinden zu behandeln und auf operative Hilfe zu verzichten, nicht ohne weiteres von der Hand zu weisen. Mit Hilfe der erwähnten Leibbinden, deren beste wohl die Braccobinde darstellt, sollen die Bauchdecken, die normalerweise als Binde wirken, deren Wirkung aber bei erschlafften und ausgedehnten Bauchdecken in Wegfall kommt, ersetzt werden. Durch die Mastkur bezweckt man eine Vermehrung des intraabdominellen Inhaltes, speziell eine Vermehrung des Fettes in der Umgebung der Niere. Während nun das Fettlager der Niere rein mechanisch ein Niedersinken der Niere verhindert, wirkt der vermehrte intraabdominelle Inhalt in der Form einer Pelotte durch Druck von vornen nach hinten.

Wenn ich nun auf die Indikationen zur operativen Behandlung der Wanderniere näher eingehe, so möchte ich von vorneherein bemerken, daß selbstverständlich hier nur von der reinen Ren mobilis die Rede sein wird, nicht aber von der Dystopie der Niere, von der angeborenen Verlagerung der Niere. Die dystopischen Nieren sind bekanntlich fast durchgängig sehr fest fixiert. Einer Fixierung dieser dystopischen Niere an nor-

*) Nach einem Vortrag.

maler Stelle stehen bestimmte anatomische Veränderungen im Wege, es ist dies häufig gelegen in dem Ursprung der Nierengefäße, die ebenso wie der Ureter durch ihre Kürze eine Verlagerung in die normale Nierengegend nicht gestatten.

Ein operativer Eingriff ist absolut indiciert bei den höchsten Graden der Wanderniere, der sog. Ren migrans. Hier findet man die Niere tief unten in der Fossa iliaca, eventuell im kleinen Becken oder in der linken Bauchseite, die Gefäße des Nierenstiels sind außerordentlich verlängert, die Niere hat ein Mesoren bekommen durch ihre Entwicklung in den Peritonealsack hinein, sie hängt wie der Testis am Samenstrang und ist infolge ihrer außerordentlichen Beweglichkeit durch Drehung ihres Stieles sehr schweren Komplikationen ausgesetzt. Diese Nieren werden meist durch Anstemmen des unteren Pols an die Bauchwand, in selteneren Fällen des oberen Pols, sehr leicht um 90 oder 180° gedreht, es tritt eine Abknickung des Ureters und der Nierengefäße ein, und wir bekommen einen mit außerordentlich heftigen Schmerzen einsetzenden Symptomenkomplex. Die Schmerzen steigern sich häufig bis zur Unerträglichkeit, es tritt heftige Uebelkeit und Erbrechen auf, zuweilen Ohnmachtsgefühl und Collaps, kleiner Puls und kalter Schweiß, Schüttelfröste und, wenn der Zustand länger dauert, hohes Fieber. Das Abdomen ist in der Gegend der verlagerten Niere außerordentlich druckempfindlich. Bei deutlicher Palpation fühlt man meist nur eine äußerst druckempfindliche Resistenz, in besonders glücklichen Fällen einen ausgesprochenen prall-elastischen rundlichen Tumor. Durch Abknickung der Vena renalis kommt es zu starken Stauungserscheinungen in der Niere und einer vermehrten Spannung in der Nierenkapsel, durch Behinderung des Urinabflusses infolge Ureterknickung zu einer mehr oder weniger stark ausgeprägten Dilatation des Nierenbeckens; es handelt sich um die Erscheinungen einer sogenannten Einklemmung der Niere, um eine akute Hydronephrose. Wenn sich dieser Zustand weder spontan durch Ruhelage auf dem Rücken zurückbildet, noch durch Repositionsmanöver sich beseitigen läßt, so ist die Operation angezeigt. Dieselbe besteht in der Behebung der Torsion mit gleichzeitiger Fixation der Niere, in der Nephropexie oder Nephroraphie. Wegen der Gefahr der akuten Hydronephrose ist deshalb bei der Ren migrans rein prophylaktisch die Nephropexie angezeigt.

Bei der sog. einfachen Wanderniere (Ren mobilis) ist, wenn überhaupt Beschwerden von seiten der Wanderniere vorliegen, zunächst die konservative Therapie durchzuführen, und erst wenn diese, wie es ja häufig der Fall ist, versagt und Störungen der Nierenfunktion, des Magendarmkanals, Schmerzen und schwere Nervensymptome restieren, die sich mit Wahrscheinlichkeit auf die Wanderniere zurückführen lassen, erst dann tritt die Operation in ihre Rechte. Vorsicht ist jedoch geboten bei der Indikationsstellung in Fällen, bei denen die Ren mobilis nur eine

Teilerscheinung einer allgemeinen Gastroenteroptose darstellt. Bei solchen Patienten, die oft außerordentlich nervös, z. T. hysterisch sind, kann man selbstverständlich durch die Nephropexie allein keine Heilung erwarten. Es genügt wohl ein Hinweis auf die Störungen in der Magenentleerung, die Störung in der Entleerung der abführenden Gallengänge, die Stauungen im Colon, zunächst bedingt durch Knickung am linken Colonknie, außerdem durch Faltenbildung am S-Romanum. Zu bedenken ist ferner der Tiefstand und die Kompression des rechten Colonknies; das Colon ascendens mit dem Coecumkopf ist infolgedessen stark dilatiert, es kommt zu entzündlichen Zuständen und zu sekundärer Appendicitis. Auf der anderen Seite kommen nach Edebohls in 60% der Wandernieren Störungen an der Appendix dadurch zustande, daß durch die verlagerte Wanderniere ein Druck auf den horizontalen Teil des Duodenums und die diesen kreuzende Vena mesaraica stattfindet. Die Vena mesaraica führt das venöse Blut aus der Appendix ab, es kommen deshalb venöse Stauungen in der Appendix zustande, welche zu Entzündungszuständen und ausgesprochener Appendicitis führen können.

Wenn man sich also entschließt, in solchen Fällen eine Nephropexie vorzunehmen, so muß man gewärtig sein, daß man später noch weiterhin operativ eingreifen muß. Wenn man auch eine Enteroanastomose am S-Romanum, eine Gastropexie oder Hepatopexie voraussichtlich ersparen kann, so wird doch voraussichtlich eine Appendektomie, eine Raffung des Quercolons, mit extra-peritonealer Fixation des rechten Colonknies an normaler Stelle notwendig, auch muß man das Coecum mobile angehen. Wie ich mich überzeugen konnte, kann man hiermit gute Resultate erreichen. Man muß aber auch damit rechnen, daß man schließlich am Schluß aller dieser Operationen vor dem Faktum steht, daß die Operationen nichts genützt haben, da infolge der eingreifenden Bauchoperationen Verwachsungen mit den bekannten Adhäsionsbeschwerden ausgelöst werden, die bei nervösen Patientinnen zu unerträglichen Zuständen führen.

Was nun die leitenden Gesichtspunkte bei der Durchführung der Nephropexie anlangt, so muß nach Ansicht der meisten Autoren zunächst darauf geachtet werden, daß die Niere wirklich immobilisiert wird, dann muß die Fixation in einer Lage stattfinden, welche sich soweit als möglich der normalen nähert und den freien Abfluß des Urins durch den Ureter gestattet. Außerdem ist unbedingtes Erfordernis, daß das Nierenparenchym so wenig als möglich geschädigt wird, auch muß bei der Freilegung der Niere darauf Rücksicht genommen werden, daß das Nierenbecken und der obere Teil des Ureters der Inspektion und Palpation zugänglich sind. Nur auf diese Art ist es ermöglicht, Hydronephrosen resp. eine Dilatation des Nierenbeckens oder Knickungen und Verwachsungen des Ureters nachzuweisen und darauf hinzuwirken, daß die Mündung des Ureters in das Nierenbecken sich am tiefsten Punkte des Nierenbeckens befindet, um den freien Ab-

fluß des Urins zu sichern. Um eine solide Fixation der Niere zu erzielen, ist es außerdem unerläßlich, daß zwischen Niere und hinterer Bauchwand kein Fettgewebe verbleibt.

Der Methoden zur operativen Behandlung der Wanderniere gibt es gar viele. Viele ähneln sich sehr und es besteht so die Möglichkeit, sie in verschiedenen Gruppen unterzubringen.

Des im Jahre 1879 von Martin geäußerten radikalen Vorschlags, die Wanderniere durch Nephrektomie zu beseitigen, möchte ich nur kurz Erwähnung tun. Er fand einige Anhänger. Die hohe Mortalität aber (25%) sowie der Gedanke, daß man ein völlig normales außerordentlich wichtiges Organ auf diese Weise opfert, ließen diese Methode in der Chirurgie keinen Fuß fassen, und so wurde im Jahre 1881 die Mitteilung der ersten Nephropexie durch Hahn überall mit Freuden begrüßt. Hahn legte sich mit Simon'schem Lendenschnitt die Niere frei und fixierte lediglich die Fettkapsel mit Nähten, nachdem er sie stark angezogen hatte. Da alle nach dieser Methode behandelten Fälle sofort recidivierten, fügte Hahn im gleichen Jahre diesen Nähten der Fettkapsel noch Nähte hinzu, die durch die Capsula fibrosa gingen. Da auch bei dieser Methode die Zahl der Recidive erschreckend groß war, nahm eine ganze Gruppe von Autoren die Nephropexie ohne Nähte vor. Man versuchte, die Fixation der Niere dadurch zu erreichen, daß man die Wunde tamponierte mit einer imprägnierten Gaze, meist Jodoformgaze. Es wurde also eine Heilung per secundam angestrebt. Der Hauptvertreter dieser Gruppe ist Jaboulay, der nach Freilegen und Resektion der Fettkapsel dieselbe an den Wundrändern fixierte und so die Niere in die Hautwunde selbst vordrängte. Er nannte sein Verfahren die Exonephropexie. Diese Methoden hatten alle den Nachteil, daß die Niere mit der Hautnarbe direkt fest verbacken war, die Niere wurde, da in der Narbe häufig ein Bauchbruch auftrat, stark vorgedrängt und war mit ihrer Druckempfindlichkeit allen traumatischen Insulten ausgesetzt.

Da bei den erwähnten Methoden die gewünschten Resultate ausblieben, gingen Bassini und Guyon weiter und legten noch Nähte durch das Nierenparenchym an. Lloyd ging noch einen Schritt weiter, spaltete die Capsula fibrosa der Niere und löste sie z. T. ab, nahm also eine partielle Dekortikation vor. Basierend auf dem Lloyd'schen Vorgehen entstanden nun eine ganze Reihe von Methoden, die von partieller bis totaler Dekortikation und mit gleichzeitiger Tamponade (wie Kocher und Fedoroff) oder nur mit Parenchymnähten einhergingen. Es entstanden so die Methoden der kapsulären Nephropexie, deren beste Vertreter die Methoden von Edebohls, Obalinski und Albarran die heute noch herrschenden sind. Zu den Parenchymnähten wurde am meisten Catgut gewählt oder aber Silberdraht, da Seide nicht resorbiert wird und zu starke Indurationen setzt, zumal sie leichter in dem Nierengewebe durchschneidet.

Da nun die Untersuchungen von Moore und Corbett dargetan haben, daß jede Operation an den Nieren, selbst eine einfache Naht, einen erheblichen Teil der Nierensubstanz schädigt und die Schädigung der Nierensubstanz sich über das Operationsfeld hinaus erstreckt, wodurch die Funktionsfähigkeit der operierten Niere, wenn auch in geringem Grade so doch nachweisbar herabgesetzt wird, erschienen mehrere Vorschläge über rein kapsuläre Nephropexien, so die von Liek, Vogel und Narath. Morris entnimmt der fibrösen Kapsel einen Lappen und zieht ihn durch einen Schlitz im Psoas, wo er ihn durch Nähte fixiert, während Sottocasa aus dem Quadratus lumborum einen

Muskellappen von einigen Zentimeter Länge und 1 cm Breite bildet und diesen in einen 2 cm langen und 1 cm tiefen Einschnitt der Niere fixiert. Er leitet hiemit die Gruppe derjenigen Autoren ein, die der Myonephropexie huldigen. In dieselbe Gruppe sind einzureihen die Methoden von Jacobovici und Jianu.

Was nun die mit den erwähnten Methoden erzielten Resultate anlangt, so muß man hier unterscheiden zwischen kurativen und operativen Erfolgen. Unter ersteren versteht man die Beseitigung der Beschwerden und unter den operativen Erfolgen das Gelingen oder Mißlingen der Fixation. Nach den bestehenden Statistiken kontrastieren diese kurativen und operativen Erfolge in auffallender Weise, und ich stehe auf dem Standpunkt, daß das Fehlen eines kurativen Erfolges bei vorhandenem operativem Erfolg so zu erklären ist, daß eben die scheinbare völlige Immobilisierung der Niere doch nicht der Tatsache entspricht. So häufig ist die Fixation der Niere nur an einer Stelle vorhanden, es besteht die Möglichkeit des Schaukelns der Niere, es tritt so eine Anteversion des oberen oder unteren Poles ein oder aber es werden bei der Freilegung der Niere Dilatationen des Nierenbeckens oder Knickungen und Verwachsungen des Ureters nicht berücksichtigt, Momente, die den mangelnden kurativen Erfolg wohl erklären lassen. Nach einzelnen Statistiken werden mit den besten bestehenden Methoden der Nephropexie bei ca. 1% Mortalität ca. 50—60% operative Heilung erzielt; dieser Prozentsatz entspricht aber nicht dem anderer Statistiken, und ich glaube, daß man als höchsten Prozentsatz durchschnittlich 40% Heilungen annehmen kann.

Die bisherigen Methoden der Nephropexie kranken fast alle daran, daß eine richtige Fixationsmöglichkeit nicht gegeben ist. Die zur Fixation dienenden Gewebe, Fettkapsel, Nierenparenchym, Capsula fibrosa und Muskulatur sind wegen ihrer Brüchigkeit und Zerreißlichkeit in den meisten Fällen zur Fixation nicht geeignet. Die Nähte schneiden durch, und die große Zahl der Recidive ist damit begreiflich.

Um nun ein festes Fixationsmaterial zu erhalten, ging ich von dem Gedanken aus, die derbe Fascia lata hierzu heranzuziehen, und ich habe eine Methode ausgearbeitet, welche ich zum ersten Male vor fast 3 Jahren ausgeführt und auf dem 2. bayerischen Chirurgentage im Jahre 1912 (6. Juli) veröffentlicht habe; auf dem Chirurgenkongreß 1913 habe ich in Kürze über die ersten 10 Fälle referiert.

Der Gang der Operation ist folgender: Freilegen der Niere mit Simon'schem Lendenschnitt und Luxation derselben. Hierauf wird an der vorderen wie an der hinteren Fläche der Niere eine ca. 7 cm lange Incision durch die Capsula fibrosa angelegt und die Capsula fibrosa stumpf von dem Nierenparenchym von einer Incision über die Konvexität der Niere zur anderen Incision abgelöst. Einen ca. 20 cm langen und 6 cm breiten, dem Oberschenkel entnommenen Fascia lata-Lappen zieht man nun von einer Incision zur anderen unter der Capsula fibrosa hindurch und vernäht die

1.

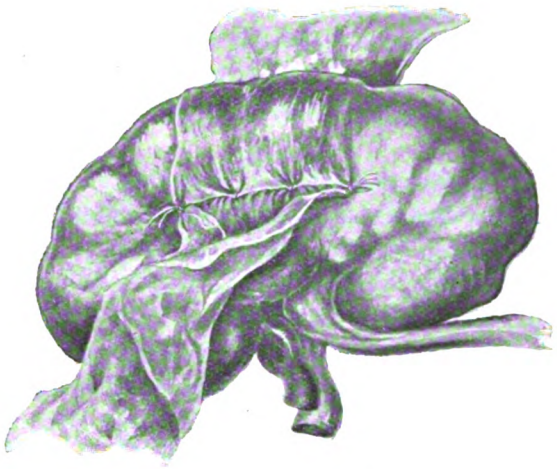

2.

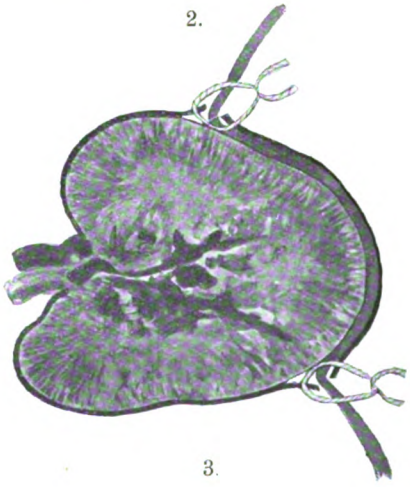

3.

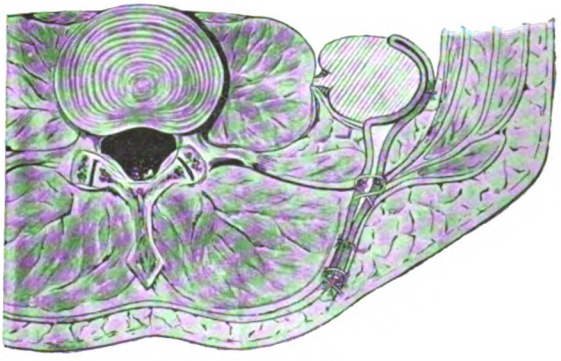

beiden Incisionen (Fig. 1), indem man hierbei gleichzeitig den Fascienlappen mit jeder einzelnen Naht zweimal durchsticht (Fig. 2). Als Endresultat hat man nun die in ihrem Capsula fibrosa-Sack vollständig eingehüllte Niere mit einem derben vorderen und hinteren Zügel, die sich zur Fixation sehr gut eignen. Nach Reposition der Niere werden diese Zügel an das tiefe wie an das oberflächliche Blatt der Fascia lumbodorsalis fixiert (Fig. 3).

Ich hatte bis jetzt Gelegenheit, bei 17 Patienten die erwähnte Methode durchzuführen. Die ersten Operationen liegen schon fast 3 Jahre zurück. Die Fascienlappen heilten in allen Fällen glatt ein. Der operative Erfolg ist in allen 17 Fällen ein vollständiger, es wurde keine Niere mehr mobil, der kurative Erfolg ist in allen bis auf einen Fall vorhanden, hier handelte es sich um eine Hysterica, die zwar eine Besserung zugibt, aber nicht geheilt ist.

Auf Grund dieser Erfahrungen mit meiner Methode bin ich wohl berechtigt, dieselbe zu empfehlen, zumal die Heilresultate zum Teil auf fast 3 Jahre zurückgehen.

XVII.

AUS DER

CHIRURGISCHEN KLINIK ZU MÜNCHEN.

DIREKTOR: GEH.-RAT PROF. DR. v. ANGERER, EXC.

Ueber die Technik bei Kropfoperationen *).

Von

Privatdozent Dr. **Alwin Ach,**
I. Assistent der Klinik.

(Mit 1 Abbildung.)

Wenn wir die überaus zahlreichen Publikationen über die Technik bei Kropfoperationen einer näheren Betrachtung unterziehen, so finden wir fast regelmäßig im Vordergrund des Interesses stehend die Frage der Blutstillung, die Schonung des Nervus recurrens und die Sorge um die Epithelkörperchen. Diese drei erwähnten Punkte waren es hauptsächlich, welche bezüglich der Art der Durchführung der Kropfoperation so große Meinungsverschiedenheiten heraufbeschworen. Auf der einen Seite wird die Excision des Kropfes verlangt, auf der anderen die Resektion gepredigt, an dritter Stelle die Enukleation durchgeführt. Für die mannigfachen Kropfformen aber ist keine einheitliche Operationstechnik durchführbar, die Wahl der Methode richtet sich nach Art und Lokalisation des Kropfes. Außerdem spielten zur Steigerung der Meinungsverschiedenheiten noch Unklarheiten bezüglich der feineren anatomischen Verhältnisse mit; es wurden hierdurch Mißverständnisse geschaffen, die im Verein mit genannten Punkten bis zum heutigen Tage noch keine Einigung erzielen ließen. Betreffs der Anatomie Wandel geschafft zu haben, ist hauptsächlich das Verdienst de Quervain's, der in seiner Arbeit „Zur Technik der Kropfoperation" die für die Kropfoperation in Betracht kommenden Fascien- und Spalträume ausführlich beschreibt.

*) Nach einem Vortrag.

Wenn ich nun zur Beschreibung unserer Kropftechnik übergehe, so möchte ich kurz vorher noch bemerken, daß die Patienten abends vor der Operation ½—1 g Veronal bekommen und eine Stunde vor der Operation 0,02 Pantopon subkutan. Von Morphium und Skopolamin-Pantopon sind wir abgekommen, bei Darreichung des Skopolamins haben wir 2 mal Exitus beobachtet, 1 mal 7 Stunden nach der Operation, die ganz glatt verlaufen war, ganz plötzlichen Herztod; die Sektion ergab absolut normale Operationsverhältnisse, aber eine Myocarditis und eine Thymus persistens. Im zweiten Falle handelte es sich um eine Trachealstenose mit doppelseitiger Struma, die z. T. retrosternal entwickelt war. Patient bekam schon vor der Operation eine Asphyxie und konnte trotz sofortiger Operation und Tracheotomie nicht mehr gerettet werden. Aus bekannten Gründen wird die Anwendung der Narkose vermieden und Lokalanästhesie angewandt, und zwar nur für den Hautschnitt werden 3—4 ccm einer halbprozentigen Cocainlösung injiciert.

Wenn ich nun auf die operative Technik eingehe, so werde ich erstens die Technik bei einseitigem Kropf, 2. bei doppelseitigem Kropf, 3. bei Kropf des Isthmus, 4. bei retrosternalem Kropf und 5. bei Basedow-Struma besprechen.

Was die Technik bei einseitigem Kropfe anlangt, so wende ich zur Freilegung des Kropfes bei Frauen den Kragenschnitt an, bei Männern aber und bei sehr großen Kröpfen fast immer den Winkelschnitt. Nach der Durchtrennung der Haut und des Platysmas werden selbst die kleinsten Hautgefäße mit Bergmann-Schiebern gefaßt und die auf der Fascie gelegenen Venae jugulares ant. et obliq. werden vor der Durchtrennung doppelt unterbunden. Die vorderen Halsmuskeln, Sternohyoideus, Sternothyreoideus werden eventuell ganz durchtrennt, und bei großen Kröpfen wird sogar der Sternocleidomastoideus eingekerbt. Auf jeden Fall schont man die Muskulatur so weit als möglich, ohne sich natürlich hierdurch die Operation selbst zu erschweren. Es liegt nun die äußere Kropfkapsel vor, welche ich stumpf einreiße und bis zu den Venae accessoriae ablöse. Nach doppelter Unterbindung dieser Venen wird der Kropf luxiert, indem man außerhalb der äußeren Kropfkapsel mit den zwei Zeigefingern in die Tiefe geht und den Kropf eventuell unter Benützung der Kropffaßzange heraushebt. Nun erfolgt bei Hochheben des unteren Pols und Einlegen eines Hakens nach unten die Unterbindung und Durchtrennung der Vasa thyreoidea ima, etwas entfernt vom Kropf, während direkt am Kropfe an den Gefäßen eine Klemme angelegt wird. Der untere Pol wird nun zurückgelegt und der obere hochgehoben mit Einlegen eines Haut und Muskulatur zurückhaltenden Hakens nach oben. Die obere Arterie wird nun freigelegt, und es kann hier der Stamm an seiner Teilungsstelle in den vorderen und hinteren Ast oder die beiden Aeste getrennt unterbunden werden. Die Gefäße werden durchtrennt nach Anlegen einer Klemme hart an der Capsula propria des Kropfes. Der obere und untere

Pol des Kropfes sind nun frei und der Kropf kann nun bequem medial verlagert werden. Man geht jetzt außerhalb der äußeren Kropfkapsel in die Tiefe an den Stamm der Art. thyreoidea inf., der nach dem Vorschlage K o c h e r's und d e Q u e r v a i n's extrafascial unterbunden wird. Von einer Durchtrennung der Arterie nehme ich Abstand. Die Inferior ist zuweilen außerordentlich stark entwickelt, häufig sehr brüchig, besonders bei Kranken mit Basedow, Arteriosklerose und Alkoholikern. Es ist deshalb bei der medialen Verlagerung des Kropfes Vorsicht geboten, damit das Gefäß nicht abreißt. (Beachtung und Isolierung der der Arteria aufliegenden kleinen Sympathicus-Aestchen). Der Truncus des Nervus sympathicus kommt fast nie zu Gesicht. Nun geht man mit zwei anatomischen Pincetten durch die äußere Kropfkapsel und legt den Nervus recurrens frei. Derselbe verläuft normalerweise zwischen Trachea und Oesophagus von unten nach oben, ist aber beim Kropf häufig verlagert, er ist vor oder hinter der Art. thyr. zu finden, meist

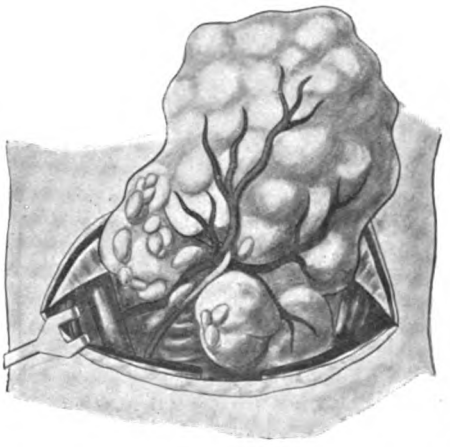

zieht er aber durch die Gabel der Art. thyr. inf. Ich halte es für absolut notwendig, den Recurrens freizulegen, resp. sich über seinen Verlauf genau zu informieren. Bei Lagerung des Nerven vor der Arterie oder in der Gabel derselben wird der Nerv durch die Luxation häufig sehr weit nach oben gezogen (s. Figur) und es könnte der Nerv, wenn man auf die Freilegung verzichtet, sehr leicht durchschnitten oder durch Zerrung, Quetschung oder Unterbindung geschädigt werden.

Ist nun die Unterbindung der Arterie und die Freilegung des Nerven erfolgt, so schneidet man am oberen Pol hart am Kropf die ä u ß e r e K r o p f k a p s e l ein, insofern dies noch nicht bei der Unterbindung der Superior geschehen ist, geht stumpf, sich hart an die Capsula propria des Kropfes haltend, mit der stumpfen Schere oder Finger zwischen Kropf und Trachea vor. Man kann die C a p s u l a p r o p r i a sehr leicht von der Trachea auf weitere Strecken ablösen. Von der Seitenfläche des Kropfes hängt nun von den

Venae accessoriae nach unten eine Membran, die äußere Kropfkapsel, welche sich aber von der Capsula propria von innen nach außen leicht ablösen läßt bis zur Eintrittsstelle der Aeste der Thyreoidea inferior. Diese Membran wird unter Anlegen von Klemmen durchtrennt, hart an der Capsula propria des Kropfes. An der relativ zirkumskripten Stelle, an der die Capsula propria mit der Unterlage, id est Trachea, fest verwachsen ist (es entspricht dies der Eintrittsstelle kleiner Gefäßästchen in die Capsula propria) wird die Capsula propria mit der Schere incidiert und mit dem stumpfen Ende der Schere das Kropfgewebe von der Capsula propria abgehoben, so daß an dieser Stelle also nur die Capsula propria, aber kein Kropfgewebe zurückbleibt. Die Epithelkörperchen fallen mit der äußeren Kropfkapsel nach hinten und werden nicht geschädigt. Es ist bekannt durch die Untersuchungen von Landström, Delor u. A., daß außer den Gefäßanastomosen auf derselben und mit der anderen Seite auch zahlreiche Anastomosen mit trachealen und pharyngealen Gefäßästen vorhanden sind, die Epithelkörperchen sind also vollkommen ernährt. Bei dieser Methode wird der Isthmus an seiner schmälsten Stelle durchtrennt, ev. falls er verändert ist, auch mit entfernt.

Es erfolgt eine absolut exakte Blutstillung durch Abbinden der liegenden Schieber und Klemmen, und zwar werden sämtliche Unterbindungen mit Ramizwirn Nr. 1 ausgeführt mit Ausnahme der direkt an der Haut gelegenen Schieber, zu deren Unterbindung dünnstes Catgut verwendet wird. Die durchtrennten Muskeln werden exakt genäht, ebenso Fascie und Platysma, und nach Einlegen eines Zigarettendrains (mit Gaudafil umwickelt) wird die Haut mit Michel'schen Klammern geschlossen.

Bei doppelseitigem Kropfe ist die Frage aufgeworfen worden, ob man nach dem Vorschlage Kocher's einseitig den Kropf entfernen soll, oder nach dem Vorschlage v. Mikulicz die doppelseitige Resektion angezeigt ist. Ich stehe auf dem Standpunkt, daß man auf der einen Seite die Exstirpation des Kropfes vornehmen soll, und lasse ich mich bei der Wahl der Seite von dem eventuellen Resultat der Röntgenuntersuchung leiten. Auf der anderen Seite reseziere ich entweder in Keilform, oder, wenn es sich um einen retrosternalen Kropf handelt, entferne ich den unteren Pol und scheue mich hierbei nicht vor der Unterbindung der Thyreoidea inferior auf der zweiten Seite. Ich habe bei diesem Vorgehen niemals die gefürchtete von anderer Seite beobachtete Tetanie eintreten sehen, wie ich überhaupt niemals bei den von mir operierten Kranken eine Tetanie beobachten konnte, sie wird eben doch nur durch schwere Schädigung oder Entfernung der Epithelkörperchen ausgelöst. Handelt es sich um eine Cyste oder um einen scharf umschriebenen größeren colloiden Knoten, welcher die Vergrößerung der zweiten Seite ausmacht, so wird selbstverständlich die Enukleation vorgenommen.

Wird ein Kropf, der im Isthmus lokalisiert ist, durch eine Cyste oder einen größeren scharf umschriebenen Knoten verursacht, so wird die

Enukleation durchgeführt. Handelt es sich aber um eine colloide Entartung, welche diffus in die beiden Seitenlappen übergeht, so wird der Isthmus reseciert unter Anwendung des Mikulicz'schen Verfahrens.

Bei den retrosternalen Kröpfen ändert sich die Technik insofern etwas, als ich hier in allen Fällen dem Kragenschnitt den Vorzug gebe und hierbei außer dem vorderen Halsmuskel eventuell auch den einen und in ganz schweren Fällen auch den zweiten Sternocleidomastoideus partiell durchtrenne. Hier beginnt die Auslösung des Kropfes mit der Unterbindung der oberen Gefäße, hierauf wird die Inferior unterbunden, der Nerv freigelegt und der Kropf von der Trachea abpräpariert, so daß also jeglicher Zusammenhang mit der Trachea aufgehoben ist. Bei gelindem Zuge an dem oberen Pol des Kropfes gelingt es nun häufig, bei nicht allzu großen Kröpfen, die retrosternal gelegene Struma zu entwickeln. Bei sehr großen retrosternalen Kröpfen aber stellt man sich zu Häupten des Patienten, mobilisiert zunächst mit dem eingeführten Zeigefinger den Kropf und hebelt ihn nun sukzessive unter Zuhilfenahme des zweiten Zeigefingers heraus. Gelingt dies nicht, da infolge der Größe des Kropfes für die Zeigefinger kein Platz vorhanden ist, so faßt man den oberen Teil mit der Kropffaßzange, und es gelingt auf diese Art häufig, unter seitlichen Bewegungen den Kropf förmlich zu entbinden. Die Anwendung des Kropflöffels vermeide ich.

Ist in dem retrosternal gelegenen sehr großen Kropf eine Cyste oder ein großer weicher colloider Knoten gelegen, so kann man sich durch Incision und Entleerung des Inhaltes derselben bei der Entbindung des Kropfes eine Erleichterung verschaffen. Das Morcellement des retrosternal gelegenen Kropfes habe ich nie benötigt.

Bei den Basedow-Strumen wende ich zunächst keinen Jodanstrich der Haut an, außerdem wähle ich als Zugang zum Kropf immer den Winkelschnitt, weil er das Operationsgebiet besser freilegt und die einfacheren anatomisch-technischen Verhältnisse bietet und eine wegen des Operationsshockes wünschenswerte Abkürzung der Operationzseit ermöglicht. Hier beschränke ich mich selbst bei doppelseitiger Struma nur auf die Ektomie des Kropfes auf der einen Seite in der erläuterten Art und Weise und nehme höchstens eine Arterienunterbindung der anderen Seite, niemals aber eine Resektions- oder Enukleationsmethode vor, da bei diesen letzteren Methoden bekanntlich der Blutverlust ein stärkerer ist und außerdem sehr viel Gewebsstümpfe in die Wundhöhle zu liegen kommen, oder Sekret in die Wundhöhle fließt und von hier zur Resorption gelangt. Ich habe früher, als ich noch nach der Koch er'schen Methode operierte, zwei Basedowkranke am Operationstage selbst und einen am Tage darauf verloren an einer enormen Steigerung der Pulsfrequenz, die sicher wohl auf die Resorption von Kropfsekret zurückzuführen ist. Persistierende Thymusdrüsen konnten bei der Sektion nicht nachgewiesen werden. Seit Durchführung der früher geschilderten Ektomie habe ich keinen der zahlreichen Basedowfälle mehr verloren. Selbstver-

ständlich ist, daß bei jedem Basedowkranken auch nach der Thymusdrüse gesehen wird; ich hatte Gelegenheit, in sechs Fällen außer der Struma noch die vorhandene Thymusdrüse zu entfernen (das erstemal vor 4 Jahren), konnte aber nicht in allen Fällen die gewünschte Heilung oder wesentliche Besserung des Basedow erzielen.

Von 2 Patienten habe ich in letzter Zeit Nachrichten bekommen.

Der eine, dessen Befinden 2½ Jahre sehr gut war, ist seit einem halben Jahr wieder etwas abgemagert, hat Herzklopfen, Angstzustände, Schlaflosigkeit, Ermüdbarkeit. Exophthalmus, Möbius sind nicht vorhanden, aber leichter Tremor besteht, und das Graefe'sche Symptom ist positiv. Die Pulsfrequenz beträgt in Ruhe 88, nach geringer Bewegung 100. Der Puls ist labil und leicht irregulär. Der Halsumfang, welcher vor der Operation 46, nach der Operation 41 cm betrug, ist jetzt auf 41,5 gestiegen. Pat. gibt an, daß seit dem Zunehmen des Halsumfanges (objektiv ist die l. Schilddrüsenseite etwas vergrößert) die oben geschilderten Symptome, welche nach der Operation vollständig geschwunden sind, wieder eingetreten sind. Also mit der wieder auftretenden Vergrößerung der Schilddrüse traten die Basedow-Symptome wieder ein.

Eine 2. Pat. macht folgende Angaben: Pulszahl sehr verschieden, gegenwärtig 98. Nervenzustand nicht gut, sehr leicht erregt, ab und zu Schwindel, Rückenschmerzen, Kopfschmerzen, leichte Ermüdbarkeit, bei der geringsten Anstrengung oder Aufregung schlechte Nachtruhe, Verdauungsbeschwerden.

Auf eine Erscheinung möchte ich hier aufmerksam machen. Des öfteren schon fiel es mir bei Basedowkranken, bei denen keine Thymusdrüse nachzuweisen war, auf, daß eine sehr starke Anhäufung stark vergrößerter Epithelkörperchen (10—12 etwa linsen- bis bohnengroße Gebilde) vorhanden war (s. Fig.). Zu einer teilweisen Entfernung derselben konnte ich mich bis jetzt nicht verstehen (nur in 2 Fällen wurde zur mikroskopischen Untersuchung je ein Epithelkörperchen entfernt). Auffallend ist es, daß gerade bei einer schweren Basedowkranken, bei welcher keine Thymusdrüse vorhanden war und bei welcher die Strumektomie keine wesentliche Besserung des Zustandes brachte, diese enorme Anhäufung von Epithelkörperchen vorhanden war. Es legt das die Frage nahe, ob nicht Anhäufung oder Vergrößerung der vorhandenen Epithelkörperchen den mangelhaften Erfolg mancher Basedowoperation erklären lassen. Daß auf diesen Punkt nicht schon hingewiesen wurde, ist vielleicht darauf zurückzuführen, daß bei Kropfoperationen die Freilegung der Epithelkörperchen von den meisten Chirurgen geflissentlich vermieden wird.

Zum Schlusse möchte ich bemerken, daß ich die geschilderte Operationstechnik bei fast 700 Kröpfen in Anwendung brachte, niemals trat Tetanie oder postoperatives Myxödem auf, auch konnte ich keine Recurrensverletzung konstatieren.

XVIII.

AUS DER

CHIRURGISCHEN KLINIK ZU MÜNCHEN.

DIREKTOR: GEH.-RAT PROF. DR. v. ANGERER, EXC.

Beitrag zur operativen Behandlung zweiseitiger Strumen.

Von

Dr. **Wilhelm Pettenkofer.**

(Mit 9 Abbildungen.)

Seit der Beschreibung des klinischen Bildes der Cachexia thyreoipriva postoperativa durch Kocher[1]) und Reverdin 1882/83 und der Tetanie auf Grund der im Jahre 1880 erschienenen Arbeit des Schweden Iwar Sandström und den endgültigen Schlußfolgerungen daraus durch Erdheim 1906, sind der Kropfoperation zweierlei Aufgaben erwachsen, nämlich 1. die Verkleinerung der Struma zur Behebung der durch die Vergrößerung bedingten Folgen und 2. die Reduzierung der eventuellen Hyperfunktion auf die Norm oder jedenfalls die Vermeidung einer eventuellen Hypo-

1) Vgl. Anmerkung in Kocher's „Pathologie der Schilddrüse" (Vortrag, gehalten am 23. Kongreß 1906, S. 60), wonach Kocher auf seine Priorität gegenüber den beiden Reverdin's in dieser Frage verweist. Der Stuttgarter Arzt Dr. Paul Sick erwähnt im Medizinischen Korrespondenzblatt des Württemb. Aerztl. Vereins, Bd. XXXVII, Nr. 26 vom 14. August 1867 zum erstenmal postoperative psychische Veränderungen nach einer totalen Schilddrüsenexstirpation. Die Operation wurde am 18. September 1866 an einem 10jährigen Jungen vorgenommen. Am 1. Juni 1867 konstatierte Sick bei einer Nachuntersuchung eine auffallende und bedeutende Veränderung des psychischen Verhaltens. S. 205 erwähnt Sick bereits die Gefahr einer totalen Exstirpation gegenüber partiellen Excisionen. Sick stand noch unter dem Eindrucke der Regulationstheorie von Schreger-Liebermeister. P. Bruns nachuntersuchte 1884, also nach 18 Jahren, diesen Patienten und stellte eine komplete Cachexia strumipriva fest.

funktion. Die Ueberschreitungen der durch diese Kardinalforderungen gezogenen Grenzen haben zur Folge einerseits Ausfallserscheinungen von seiten der Schilddrüse (Myxoedem, Cachexia strumi- resp. thyreoipriva: Kocher, Myxoedem postopératoire: Reverdin), andererseits Ausfallerscheinungen der Glandulae parathyreoideae (Tetanie: Erdheim) oder ein Krankheitsbild, bedingt durch Ausfallerscheinungen der Glandula thyreoidea und der Glandulae parathyreoideae, das sich bald als vorwiegend Myxödem oder Tetanie präsentiert, je nach dem größeren Prävalieren der eingetretenen Schädigung der genannten Organe.

Die doppelte Aufgabe der Strumaoperation wird aus anatomischen und physiologischen Gründen bei einseitiger Ausführung zumeist leicht mit später zu erörternden Einschränkungen erfüllt. Bei der einseitigen Operation hat sich im Laufe der Jahre ein Normalverfahren herausgebildet, das ohne weiteres keiner weiteren Erklärung bedarf, da es Allgemeingut der Chirurgen geworden ist und jeder derselben es nach seinen persönlichen operativen Erfahrungen und seiner operativen Technik modifiziert. Mir persönlich hat sich die bereits von Billroth und Kocher inaugurierte präliminäre Unterbindung der Art. thyreoidea inferior und superior mit nachfolgender Resektion der Struma als bestes Verfahren bewährt. Stets lasse ich an der Basis zum Schutz des Nerv. recurrens (v. Mikulicz) und der unteren Epithelkörperchen einen Drüsenrest zurück. Wenngleich ich bei der Aufsuchung der Thyreoidea inferior prinzipiell den Nerven freilege (Billroth), da dessen Freilegung der beste Schutz vor seiner Verletzung ist und möglichst lateral von der Drüse das Gefäß doppelt unterbinde, so erscheint mir der zurückbleibende Drüsenrest dessentwillen der beste Schutz für den Recurrens zu sein, weil die Gefahr einer sekundären Schädigung des Nerven infolge Narbenschrumpfung wesentlich reduziert wird. Nur in schwierigen Fällen verzichte ich auf das Aufsuchen des Recurrens. In allen Fällen lege ich die Trachea frei, d. h. reseciere in den Isthmus, um bei eventueller Erkrankung der anderen Seite eine Trachealstenose durch Konstriktion möglichst hintanzuhalten. Der Präparierung der Trachea pflegt häufig eine Tracheitis zu folgen, die sich indessen nach 3 Tagen spätestens zurückgebildet hat.

Das oben kurz skizzierte Normalverfahren modifiziere ich mit Vorteil bei Cystenstrumen, die bei erheblicher Größe der präliminären Unterbindung der zuführenden Gefäße manchmal bedeutende Schwierigkeiten entgegensetzen können. In diesen Fällen ist es zweckmäßig, die Enukleation der Cyste vorauszuschicken, was zumeist in wenigen Augenblicken erledigt ist. Das Cystenbett wird mit einer Kompresse provisorisch tamponiert und dann sofort die sekundäre Gefäßunterbindung ausgeführt, welcher die weitere eventuelle Blutstillung im Cystenbette oder wenn nötig die Resektion des Lappens folgt. Eine fortlaufende Naht mit Fassen des Cystengrundes stillt dann leicht die Blutung. Bei diesem Verfahren können die häufig

abundanten Blutungen aus den Gefäßen rasch und sicher auf ein Minimum reduziert werden.

Die Schwierigkeit, die eingangs erwähnten Aufgaben der Kropfoperation zu erfüllen, ersteht indessen augenfällig bei der operativen Behandlung doppelseitiger Strumen oder einseitiger bei bereits früher vorausgegangener Operation der anderen Seite. Mein operatives Material weist ziemlich häufige Fälle von diffuser, d. h. die beiden Seiten inklusive Isthmus betreffender Erkrankung auf.

Wenn man sich nicht auf die Atrophie der anderen Schilddrüsenhälfte (die von manchen bestritten, von anderen zugegeben wird), verlassen und die Schilddrüsenerkrankung resp. deren Folgen wirklich operativ behandeln will, so erscheint es mir als einfache Konsequenz, auch zweiseitig zu operieren. Aus diesem Grunde operiere ich jetzt viel mehr bei diffusen Strumen zweiseitig wie früher, da die einseitige Operation, wie ich später ausführen will, gewisse Gefahren involviert und außerdem kosmetisch keineswegs befriedigende Resultate zeitigt. Bei geringer Vergrößerung allerdings der anderen Seite bei im übrigen intaktem Isthmus operiere ich selbstverständlich einseitig. Ich hatte stets die Resektion einer Seite mit eventueller Unterbindung der Art. thyreoidea superior der anderen Seite mit vielleicht nachfolgender Resektion des Oberhornes als ein unbefriedigendes Verfahren empfunden, weil vom physiologischen Standpunkte aus bei den engen Gefäßbeziehungen der einzelnen Schilddrüsenlappen untereinander diese Operationsmethode als unrationell in vielen Fällen zu erachten ist. Sie trägt der Aufgabe einer Beseitigung der mechanischen Folgen des Kropfes oft nur in ungenügendem Maße Rechnung, hinterläßt schließlich und endlich wohl in allen Fällen ein unbefriedigendes kosmetisches Resultat, und im Falle einer notwendig werdenden Operation auf der anderen Seite ist die Gefahr von Ausfallserscheinungen größer. E. Melchior (344) sagt: „Wesentlich anders dagegen liegen die Fälle, wenn nach einer derartigen Strumektomie eine Nachoperation nötig wird. Hiebei ist, wie erwähnt, die Gefahr der Tetanie eine weit größere."

Auf die Gefahren der Recidivoperation wurde übrigens bereits von verschiedenen Autoren hingewiesen. So erlebte Kümmell (Melchior 342) einen Tetaniefall nach Recidivoperation, ebenso Mac Cosh. Melchior (346) gibt als Normalverfahren bei symmetrischer Vergrößerung der Glandula thyreoidea an: Hemistrumektomie unter gleichzeitiger Entfernung des Isthmus mit Zurücklassung einer Schicht von Drüsengewebe in der Recurrensgegend, Ligatur der oberen Schilddrüsenarterie der anderen Seite, eventuell mit Resektion des Oberhornes. Hochenegg (513) nimmt eine Entfernung einer Schilddrüsenhälfte mit Zurücklassung des Oberhornes bei in situ gelassener Art. thyreoidea superior oder Resektion beider Unterhörner und des Isthmus vor [1]).

1) Gerade die Resektion der Unterhörner zeigt die größte Gefahrenklasse für Tetanie, wie Kocher, Schiller (Czerny), Pineles u. A. zeigen.

Ich möchte hier gleich einen eigenen Fall erwähnen.

Im März 1910 war ich genötigt, bei einer Pat. mit einer großen einseitigen Struma (die andere Drüsenhälfte war nur mäßig vergrößert) nach vorausgegangener präliminärer Ligatur die Resektion vorzunehmen. Im Juni 1911 erschien die Pat. wiederum mit einer sehr großen Struma auf der anderen Seite mit hochgradiger Stenose der Trachea, so daß trotz der im 7. Monate bestehenden Gravidität aus vitaler Indikation die Operation vorgenommen werden mußte. Nach dem 10. Tage trat Tetanie auf [1]).

Ich hatte nach der ersten Operation also vergeblich auf die Atrophie des anderen Lappens gewartet, wie dies v. Eiselsberg (343) angibt. Nach diesem Autor hat Wolff [2]) bei einseitiger Strumektomie wegen hypertrophischer Struma ausnahmslos einen Rückgang der zurückgelassenen Drüsenhälfte gesehen, während Reverdin, Kocher, Poncet, Wölfler u. A. „nicht selten" die gleiche Beobachtung machten. Nach Wagner (Fuhr 407, Wölfler 1014) tritt an Versuchstieren nach einseitiger Exstirpation eine Hypertrophie des anderen Schilddrüsenlappens auf. Horsley (Hohenegg 489) und Erich (Melchior 489) macht die gleiche Angabe, während Colzi, Sanquirico, Canalis, Schiff, Fuhr, Melchior, Gluck und Soerensen usw. diese Beobachtungen nicht teilen können.

Diese Erfahrungen zusammen mit anderweitigen Beobachtungen führten mich auf einen Weg der operativen Behandlung zweiseitiger Strumen, die ich jetzt stets bei Erkrankung der beiden Seiten ausführe und die ich in Kürze erwähnen will.

Bei allen einseitigen Resektionen des Isthmus bei präliminärer Gefäßunterbindung fiel mir stets auf, daß an der Schnittfläche des zurückbleibenden Drüsenrestes entweder sofort oder nach kurzer Zeit eine verschieden starke arterielle Blutung auftrat, die in einzelnen Fällen vor Anlegung der fortlaufenden Naht zwecks Vereinigung der Schnittflächen zur isolierten Unterbindung der Vorsicht wegen nötigte. Bei zweiseitiger Erkrankung verfuhr ich früher in der Weise, daß ich auf der einen Seite nach präliminärer Unterbindung der zuführenden Gefäße einen entsprechend größeren Drüsenrest wie bei einseitiger Operation zurückließ und dann auf der anderen Seite, je nach Sachlage und Beschaffenheit der Drüse (Kompressionserscheinungen, Art der Ausdehnung der Degeneration des Drüsengewebes usw.) außer dem Isthmus entweder noch den oberen oder den unteren Pol nach vorausgegangener Unterbindung des zugehörenden Gefäßes wegnahm. Bei Resektion des oberen Pols wurde also die Superior, bei Resektion des unteren Pols die Inferior unterbunden. Proximal dem zurückbleibenden Drüsenteil wurde eine Kocher'sche Unterbindungsklemme und in deren Schnür-

1) Dieser vorliegende Fall wird demnächst in einer eigenen Abhandlung in extenso behandelt erscheinen. Die Tetanie hat sich im Laufe der Jahre mit Schwankungen etwas gebessert, besteht indessen immer noch in erheblichem Grade.

2) Vgl. auch Melchior 341.

furche die Umstechungsnaht angelegt, um einer Blutung aus dem restierenden Drüsenanteil vorzubeugen [1]).

Wie bereits erwähnt, war mir stets die noch persistierende Blutung, trotz Unterbindung der beiden zuführenden Arterien, aus der zurückbleibenden Drüse aufgefallen, die nach meinen Beobachtungen gerade dann um so reichlicher war, je adhärenter die äußere Kropfkapsel mit dem Kropfe und dessen Basis mit der Unterlage (Trachea, Oesophagus) erschien. Solche Verwachsungen mit Ausschluß der Neubildungen werden insbesondere bedingt durch Cystenbildung, Erweichungen von Knoten, Blutungen, Ablagerungen von Kalksalzen, Strumitis und Peristrumitis, durch mechanische Folgen von Druck und Kompression der Unterlage durch Cysten, Colloidknoten, wachsende Struma, Röntgenbestrahlungen, Jodbehandlungen, Massage usw. usw. [2]). Die daraus folgende Peristrumitis ist um so intensiver, je mehr die sich abspielenden Vorgänge in der Nähe der Randpartien des Kropfes liegen. Je stärkere adhäsive entzündliche Veränderungen vorhanden sind, desto stärker ist die Vaskularisation und desto mehr Kollateralen sind vorhanden, was sich auch in einem größeren Blutreichtum an der Schnittfläche ausdrückt. Entsprechend der Bindegewebsproliferation im Anschlusse an Entzündungsvorgänge innerhalb der von der Kapsel umschlossenen Drüse kommt es auch zur Neubildung von Gefäßen. Es ist ja bekannt, daß selbst gefäßlose Gewebe im Anschluß oder im Zusammenhang mit entzündlichen Vorgängen vaskularisiert werden können. Diese Verhältnisse scheinen mir gerade in bezug auf die Verlötung der äußeren Kropfkapsel mit der gefäßführenden inneren Kropfkapsel einerseits und dann dem Kropfe und seiner Unterlage (Trachea, Oesophagus) von besonderer Bedeutung zu sein, ein Punkt, auf den bisher, soweit mir bekannt, noch zu wenig Gewicht gelegt worden ist.

Wölfler (407) erwähnt, daß die Verwachsung der Schilddrüse mit der Luftröhre eine physiologische Erscheinung ist und daß es bekannt ist, daß recht häufig ausgedehnte und intensive Verwachsungen des Kropfes mit der Luftröhre vorkommen. Auf Grund meiner Beobachtungen und Ueberlegungen versuchte ich in einem Falle zweiseitiger Struma, in dem speziell ausgedehnte Verwachsungen der Basis der Struma mit der Unterlage vorhanden waren, auf der einen Seite präliminäre Gefäßunterbindung mit nachfolgender Resektion und auch auf der anderen Seite die Unterbindung beider zuführender Arterien mit der Vorsicht, daß ich aus obigen theoretischen Ueberlegungen die Drüse nur so weit aus ihrem Bette hob, als es die beabsichtigte Unterbindung der Inferior erforderte. Ich legte um den

1) Die Kocher'sche Kropfquetschzange habe ich nur einige Male angewendet, aber dann verlassen, weil ich dieselbe bei der eingeschlagenen Methode nicht benötigte und da sie zudem das Gewebe zu stark quetscht.

2) Nach Gluck und Soerensen finden sich insbesondere intensive Verwachsungen bei Basedow (158).

oberen Pol der Drüse eine zunächst temporäre Ligatur und sah zu, ob die Schnittfläche Blutung zeigte. Nachdem dieser Versuch positiv ausfiel, hatte ich keine Bedenken, die zunächst temporäre Ligatur definitiv liegen zu lassen. Wie ich gleich vorweg erwähnen will, habe ich diese Vorsicht auch bei den nächsten Operationen walten lassen. Ich fügte dann noch eine Querresektion des Oberhornes hinzu, wobei ich nur so viel wegnahm, als unbedingt nötig war zur Verkleinerung des Kropfes. Der Erfolg war ein durchaus günstiger, und wiederholte ich in derartigen Fällen das Verfahren mit einer weiteren folgenden Modifikation. Auf der einen Seite das eingangs erwähnte Normalverfahren unter Zurücklassung eines größeren Drüsenrestes als bei einseitiger Operation und Entfernung des Isthmus, auf der anderen Seite präliminäre Unterbindung der beiden Gefäße möglichst in situ, und der Art. thyreoidea inferior möglichst nach außen, nahe der Carotis und dann, je nach Grad und Ausdehnung der Drüsendegeneration, eine Keilresektion der anderen Seite mit nachfolgender fortlaufender Vernähung wie zuvor. 4—5 eigene, nach dieser Methode operierte Fälle veranlaßten mich zu einer eingehenden Orientierung in der Literatur.

Dieselbe ergab, daß bereits Wölfler die Unterbindung sämtlicher 4 Arterien in einer Sitzung vorgenommen hatte und nach ihm eine Reihe von Autoren, aber — und das ist das Wesentliche! — als Ersatz für die Strumektomie resp. Resektion. Nach meiner Orientierung lagen indessen keine Berichte vor über den Versuch, doppelseitige Strumen mit Unterbindung aller 4 Arterien und gleichzeitiger zweiseitiger Resektion zu behandeln. Nach dem Studium aller einschlägigen Quellen operierte ich nun systematisch eine geeignete Serie von 18 resp. 19 Patienten nach dem geschilderten Verfahren. Der Erfolg war, kurz gesagt, in funktioneller Hinsicht ein einwandfreier, in kosmetischer Beziehung ein vorzüglicher und bezüglich Nebenerscheinungen als Folge von Ausfall der Schilddrüse einerseits und der Epithelkörper andererseits ein negativer.

Nicht unerwähnt möchte ich lassen, daß die Operationsdauer eine längere ist, entsprechend dem ausgedehnteren Eingriff, und daß man sich darüber selbstverständlich vor oder wenigstens während der Operation mit Beziehung auf den Zustand des Patienten klar sein muß. Auf die Kritik der Fälle werde ich am Schlusse der Publikation nochmals zurückgreifen. Die Nachuntersuchungen habe ich aus prinzipiellen Gründen durch einen Internisten vornehmen lassen und außerdem durch Röntgenaufnahmen mir über den Zustand der Hypophyse Kenntnis verschafft. Leider habe ich aber versäumt, schon vor der Operation entsprechende Aufnahmen machen zu lassen. Bei Nachprüfung möchte ich aus verschiedenen Gründen auf eine Kontrolle der Hypophyse vor und nach der Operation aufmerksam machen.

Nachdem in der Literatur die früher geübte operative Therapie von Strumen mittels Gefäßligatur aus verschiedenen Gründen, die noch später

zu erörtern sind, in den letzten Jahren ganz abgelehnt wurde, teilweise nur für parenchymatöse Strumen und als Voroperation bei abnorm großem Kropf reserviert und eventuell bei der operativen Behandlung des Basedow zugestanden wird, möchte ich in dem vorliegenden Teil die Berechtigung der Kombination: Unterbindung aller 4 Arterien und zweiseitige Resektion mit Wegnahme des Isthmus bei diffusen Erkrankungen der Glandula thyreoidea erörtern.

Die ersten theoretischen Vorschläge zur Unterbindungstherapie von Muys 1629, Lange 1707, Jones 1813 wurden von Blizzard 1813 zum erstenmal in die Praxis umgesetzt, wobei indessen der Pat. an Hospitalbrand starb. In der Folgezeit wurde die Operation von Walther (31 Fälle), Langenbeck, Porta usw. geübt. Wölfler war der erste, der die Unterbindung sämtlicher 4 Gefäße in einem Operationsakt empfahl und ausführte (5 Operationen). Dem Verfahren Wölflers folgen Rydygier (21 Fälle), Obalinsky (1 Fall), Billroth (5 Fälle) und Matlakowsky und Gersuny (mit einzelnen Fällen), Enochin (6 Fälle). Trendelenburg (4 bis 5 Fälle), von Dawbarn (2 Fälle), Schwitzer (4 Fälle), Mikulicz (3 Fälle).

Wichtig erscheint, daß hiebei nie Angaben über Gangrän, Tetanie, Myxödem oder Symptome, die auf solche Erkrankungen hindeuten würden, gemacht werden. In neuerer Zeit ist die Operationsmethode wiederum so gut wie verlassen oder nach v. Eiselsberg wieder nur für Basedowfälle reserviert. Th. Kocher bezeichnet die Ligatur sämtlicher Arterien als „durchaus unzulässig“ [1]) unter Hinweis auf einen selbst erlebten Tetaniefall. De Quervain (616) geht am radikalsten vor, indem er die beiden Inferiores und eine Superior ganz und von der anderen Superior den vorderen Ast, mithin 3½ von 4 Arterien unterbindet; er sah nie eine Spur von Tetanie (621). E. Melchior (347) hält den Kocher'schen Fall „für nicht recht beweisend, da hier schon vor der Operation tetanische Anfälle bestanden hatten“. Die 2 Fälle aus der Klinik von Roux (1897) starben eines Basedowtodes (De Quervain). Die Unterbindungstherapie führte in den meisten Fällen zu keinem vollkommen befriedigenden Resultat, wie insbesondere 6 Fälle von Enochin beweisen.

Man kann wohl annehmen, daß Kocher's Erfahrungen und überwiegende Bedeutung auf dem Gebiete der Chirurgie des Kropfes der Weiterverbreitung der Unterbindungstherapie nebst anderen Erwägungen und der nicht immer durchschlagenden Erfolge nicht günstig waren, so daß sie tatsächlich zurzeit ein wenig geübtes Verfahren darstellt.

Hatte ich früher auf Grund eigener Ueberlegungen und Beobachtungen und eigener Erfahrungen zögernd den bereits von Wölfler betretenen Weg beschritten und zu diesem Verfahren aber außerdem noch eine doppelseitige Resektion mit Fortnahme des Isthmus hinzugefügt, so hatte ich

1) Als vollkommen unzuverlässig bezüglich eines befriedigenden Endeffektes bezeichnen die Unterbindung von nur 3 Arterien Wölfler, Eiselsberg, Rydygier, Landström, Melchior u. A.

nach Einsicht in die aufgeführten Arbeiten keine Bedenken mehr, mein Vorgehen zu einer systematischen Methode auszubauen.

Die in der Folgezeit operierten 18 resp. 19 Fälle sind ohne Nacherscheinungen geheilt. Die Methode war kurz folgende:

Unterbindung sämtlicher 4 Gefäße, Fortnahme des Isthmus und Keilresektion beider Seitenlappen. Gegenüber früher suchte ich mich vor Verletzung des Laryngeus superior und der Laryngea superior dadurch zu schützen daß ich die Art. thyreoidea superior nicht isoliert unterband, sondern kurz nach Eintritt in den oberen Pol, nach vorausgehender Anlegung einer Klemme, wobei ich mich überzeugte, daß der Ramus posterior nicht außerhalb der Ligatur liegen blieb, da sonst mein beabsichtigter Zweck illusorisch geworden wäre. Distal etwas von der Klemme wird die Spitze des oberen Poles von dem Oberhorn getrennt. Der Vorteil liegt nicht nur in der Vermeidung von Nebenverletzungen der Gefäße und des Nerven, wie eben erwähnt, sondern auch der sicheren Anlegung einer Ligatur, die infolge Zurückbleibens der Spitze des Oberhornes nicht abgleiten kann, und endlich in einer bequemen Eröffnung des Zuganges, zur Rück- und Unterseite der Drüse selbst. Natürlich fällt bei diesem Akte mit der Arterie auch die Vene. Die Unterbindung der Art. thyreoidea inferior wird wie früher isoliert vorgenommen und zwar möglichst entfernt der Drüse, um das aus dem Stamm der Thyreoidea entspringende Gefäßdelta zu schonen und hiemit sowohl das aus einem Ast entspringende Gefäß für die Epithelkörperchen, als auch diese selbst und insbesondere die im anatomischen Teil zu erörternden Collateralen (Laryngea inferior und superior) zu schonen. Anlegung von 2 Catgutligaturen, da ich Seide nur in Ausnahmefällen verwende, ohne Durchschneidung des Gefäßes. Die Vena inferior wird nicht ligiert, wird vielmehr wegen des unbehinderten Abflusses geschont. Der untere Pol selbst wird isoliert unter Abbindung der abführenden Gefäße so weit, daß die Keilresektion, welche von Pol zu Pol läuft, bequem ausgeführt werden kann. Die Befürchtung (W ö l f l e r), daß eventuell die Gefahr eines behinderten Abflusses eintreten könnte, kann ich deshalb nicht teilen, weil meine Fälle selbst dagegen sprechen; jeder weiß, wie zahlreich und ausgedehnt überhaupt die venösen Abflußwege sind und schließlich wird durch Unterbindung der Arterien das zugeführte Blut quantitativ so reduziert, daß die übrigbleibenden Venen ihrer Aufgabe als Abzugsbahn vollauf genügen können. Uebrigens lasse ich, wie gesagt, die Vena thyreoidea inferior deshalb stehen.

Es folgt die beiderseitige Resektion unter Fortnahme des Isthmus. Die Größe resp. Ausdehnung der Resektion schwankt nach dem jeweiligen Befunde an den beiden Drüsenhälften, d. h. nach der Funktionstüchtigkeit des zurückbleibenden Parenchyms. Gerade die Reduktion der arteriellen Blutung durch präliminare Unterbindung gestattet eine viel genauere Auswahl der zur Excision resp. Resektion bestimmten degenerierten Drüsensubstanz. Insbesonders in den Fällen, wo Zweifel über die Funktionsfähig-

keit des restierenden Parenchyms auftauchen, kann man mehr von der Drüse zurücklassen, da durch die sekundäre Schrumpfung ohnedies eine weitere Verkleinerung der Drüse und damit endlich der endgültige kurative Erfolg eintritt. Im allgemeinen nehme ich von den beiden Lappen so viel weg, als nötig ist, eine symmetrische Verkleinerung des Kropfes zu erzielen. Diese Verkleinerung bezweckt, die mechanische Schädigung der Struma zu beheben, wozu in erster Linie auch die Wegnahme des Isthmus als konstringierender Ring als wesentlicher Bestandteil gehört. Die weitere Verkleinerung, die den definitiven kurativen Erfolg dokumentiert und das kosmetische Resultat auszeichnet, wird durch die sekundäre Schrumpfung auf Grund der Arterienligatur erzielt. E. Melchior (348) sagt: „Den wichtigsten Nachteil der Arterienunterbindung gegenüber den Methoden der direkten Verkleinerung des Kropfes möchte ich jedoch darin erblicken, daß wir bei diesen es völlig in der Hand haben, bis zu welchem Grade wir eine durch die Verhältnisse gebotene Verkleinerung des Kropfes erzielen wollen, während wir es bei der Arterienligatur gleichsam dem Zufall überlassen müssen, bis zu welchem Grade eine sekundäre Schrumpfung, von der doch allein der kurative Erfolg abhängt, eintritt. Auf diesen Umstand hat übrigens schon Dreesmann 1892 hingewiesen."

Ich habe bereits früher angeführt, daß der Hauptzweck, nämlich die sekundäre Verkleinerung des Kropfes, bei alleiniger Unterbindung nach den meisten Berichten zwar stets eintrat, daß sich aber diese Verkleinerung indessen erst später einstellte und zumeist in Grenzen hielt, die nicht befriedigten (Enochin usw.). Unterbindung der Gefäße und gleichzeitige Resektion tragen der Behebung der unmittelbaren mechanischen Schädigungen (Atem-, Schluckbeschwerden, Recurrensparesen) Rechnung, zeigen ein unmittelbares Resultat bezüglich der Kosmetik durch den symmetrischen operativen Eingriff, wodurch auch bei größeren zurückgelassenen Drüsenresten die Symmetrie des Halses selbst gehoben wird, die später durch weitere Schrumpfung vollkommen wird und woraus für die Trachea der Vorteil eines sicheren Haltes gegeben ist.

Die Gefahr akuter oder chronischer Ausfallserscheinungen ist bei Beobachtung der genannten Gesichtspunkte nicht gegeben und keinesfalls im höheren Grade wie bei Exstirpation resp. Resektion einer Seite und Unterbindung der Thyreoidea superior der anderen Seite mit eventuell nachfolgender Resektion noch eines Teiles der anderen Drüsenhälfte (Normalverfahren nach Melchior). Der Unterschied zwischen der eben genannten Methode und der meinen beruht doch schließlich darauf, daß bei meinem Verfahren primär eine geringere quantitative Verkleinerung mit Auswahl vorgenommen wird, daß diese Verkleinerung aber nach symmetrischen Prinzipien vorgenommen wird, und daß schließlich nach längerer Zeit durch weitere sekundäre Schrumpfung der restliche kurative Erfolg eintritt und in der Zwischenzeit dem Körper Gelegenheit zum Ausgleich gegeben wird. Dabei

ist das erreichte kosmetische Resultat von Anfang an ein entschieden günstigeres, die Gefahr des Recidives auf keinen Fall höher, nach theoretischen Erwägungen vielleicht sogar geringer [1]). Die von Kocher u. A. befürchteten Folgen vermag ich deshalb nicht zu teilen, weil mein Verfahren trotz Wegnahme des Isthmus einmal keine Aufhebung der Blutzufuhr bedingt, und andererseits eine unter denkbar günstigsten Bedingungen vorgenommene Auto- resp. Reimplantation darstellt [2]).

Ich komme auf die näheren Verhältnisse speziell dieses Punktes, der der wichtigste überhaupt in der ganzen Methode ist, später noch zurück und werde an der Hand von Beispielen aus der Literatur die Berechtigung zu dieser Anschauung erhärten. Die Drüsenreste stehen nach der Operation mit ihren basalen Teilen mit der Unterlage in Zusammenhang. Sie beziehen durch die später zu erörternden kollateralen Zufuhrwege [3]) Gefäße, und infolgedessen braucht man auf eine Vaskularisation der implantierten Drüse nicht erst zu warten, dieselbe ist vielmehr bereits vorhanden, was daraus allein schon hervorgeht, daß auch vorübergehende Erscheinungen, die auf Ausfall der Funktion der Glandula thyreoidea oder der Epithelkörperchen hindeuten würden, nicht vorhanden sind.

Ein weiterer wesentlicher Vorteil dieser Methode beruht in ihrer Technik, da die Glandulae parathyreoideae beiderseits geschont werden, nachdem bei der Keilexcision der hintere Teil der Kapsel nicht verletzt wird und die Unterbindung der Thyreoidea zentralwärts vorgenommen wird (Kocher). Die Epithelkörperchen werden aus einem Aste der Inferior oder einem Zweig der Anastomose zwischen Inferior und Superior gespeist und nach Dolore und Alamartine bestehen auch Anastomosen zu den Gefäßen der Trachea und des Pharynx. Es wäre aus theoretischen Erwägungen allein schon nicht einzusehen, warum die Epithelkörperchen einer Gangrän verfallen sollten, nachdem bereits durch Wölfler und andere Autoren bewiesen wurde, daß diese Gefahr für die Glandula thyreoidea nicht besteht. Bei der Unterbindung der Art. thyreoidea inferior knapp vor der Drüse wird die direkte Versorgung aus der Inferior (nach Geiß und Mayo [Landois 297]) erhalten. Natürlich ist die Schonung ihres arteriellen Zuflusses nicht mit Sicherheit zu ge-

1) Vgl. Rydygier.

2) Nachdem die Blutzirkulation nicht vollkommen aufgehoben ist, ist das Wort „Implantation" natürlich nicht in seinem absoluten Sinne aufzufassen, sondern es soll hiermit nur gesagt werden, daß für die weiter zu erwartende Vaskularisation durch Ausbau der bestehenden Kollateralen und außerdem durch direkte Neuschaffung von Blutbahnen, in Parallele zu einer echten Implantation viel günstigere Bedingungen gegeben sind. Das Implantat nimmt hiebei eine Stellung ein zwischen einer Reimplantation mittels Gefäßnaht und einer freien Reimplantation. Nach den Arbeiten verschiedener Autoren (Stich, Heller u. A.) bietet gerade das autoplastische Material für die Einheilung und Funktion die günstigen Chancen.

3) Vgl. Gluck und Soerensen, S. 292 dieser Arbeit.

währleisten, daß aber trotzdem keine Schädigungen auftraten, erklärt sich aus der eigentümlichen Funktion dieser Organe und aus der Tatsache, daß hier ebenfalls die günstigsten Bedingungen einer stattgehabten Autoimplantation vorliegen. Ich halte grobe, mechanische Schädigungen der Epithelkörperchen für gefährlicher als eine vorübergehende Unterbrechung der Blutzufuhr. Beide Gefahren zugleich aber sind gegeben bei der Unterbindung der Thyreoidea inferior knapp bei ihrem Eintritt in die Drüse. Eine Schädigung der Epithelkörperchen wird am sichersten vermieden bei Unterbindung der Thyreoidea inferior möglichst lateral von den Epithelkörperchen [1]). Nach Landois (297) wird an der Küttner'schen Klinik nach Freilegung des Nervus recurrens das Perithyreoideum (Kocher) mit einem eingeklemmten gerollten Tupfer oder einem stumpfen Instrumente von der gleichzeitig luxierten Struma abgehoben und nach unten gedrängt, und erst dann erfolgt die Unterbindung der Thyreoidea inferior dicht an der Schilddrüse. Offenbar gilt diese Beschreibung für einseitige Strumen, denn bei zweiseitigen wäre schließlich doch eine gröbere Verletzung der Epithelkörperchen möglich und könnte Folgeerscheinungen zeitigen.

Nicht unwichtig ist noch der Umstand, daß ich stets darauf sehe, bei der Unterbindung der Inferior bestehende Verwachsungen nur so weit, als zur Ligatur nötig, zu lösen (aus den Seite 279 angeführten Gründen), daß eine exakte Blutstillung stattfindet, und daß der eingelegte Tampon, der an der tiefsten Stelle in der Wunde liegt, entfernt von den beiden unteren Epithelkörperchen zu liegen kommt.

Bei Anwendung der beschriebenen Methode habe ich in meinen später zu erörternden Fällen darauf geachtet, daß eine starke Adhärenz der Drüse mit der Unterlage bestand. Die reinen parenchymatösen Strumaformen schienen mir deshalb am ungeeignetsten, weil sie zumeist am wenigsten sekundäre Verwachsungen infolge entzündlicher Vorgänge zeigten, während diffuse Colloid- und Cystenstrumen und insbesondere auch die Mischstrumen zumeist stärkere entzündliche Reaktionen und infolgedessen eine intensivere Ausbildung der Vaskularisation vermuten lassen. Von diesen Gesichtspunkten aus eignen sich deshalb besonders Fälle, die mittels Röntgenstrahlen oder der leider immer noch zu beobachtenden Jodtherapie vorbehandelt sind. Diese Fälle zeigen dafür aber auch den Nachteil, daß infolge der starken Verwachsungen die präliminäre Unterbindung der Gefäße sich sehr schwierig gestalten kann.

Wie ich bereits erwähnt habe, beruht mein Verfahren letzten Endes auf einer unter den günstigsten Bedingungen vorgenommenen Autoimplan-

---

1) Die Unterbindungsstelle nach Wölfler-Drobnik eignet sich nur für isolierte Ligatur und dürfte auch aus einer Reihe von anderen Gründen nur mehr in Ausnahmefällen Anwendung finden. Die Methoden von Kocher und de Quervain erlauben auch die Kombination mit weiteren Eingriffen an der Schilddrüse selbst.

tation. Um die Berechtigung der methodischen Anwendung zu beweisen, soweit dies nicht schon durch den günstigen Verlauf der operierten Fälle selbst geschehen ist, will ich auf die vorliegenden Berichte aus der Literatur zurückgreifen.

Es handelt sich bei den Epithelkörperchen und der Schilddrüse um entwicklungsgeschichtlich verschiedene Organe, die jedoch topographisch und funktionell zueinander in engster Beziehung stehen.

Die Physiologie genannter Organe kann hier nicht erörtert werden und möchte ich nur einige für die folgende Arbeit wichtige Hauptpunkte herausgreifen.

Halsted (Biedl (111)) fand, daß die Chancen einer Autotransplantation von Epithelkörperchen besser sind, wenn ein Defekt an den eigenen Epithelkörperchen vorhanden ist. Nach Biedl (111) ist dies zuzugeben mit der Einschränkung, daß ein völliger Mangel von Epithelkörperchen die Chance einer Transplantation wiederum verschlechtert.

Nach Halsted (Biedl (111)), Minkiewitsch (Biedl (113)), Landois. (299) sind Versuche einer Hyperparathyreosis durch Transplantation überschüssiger Epithelkörperchen negativ ausgefallen. Reimplantationen von Epithelkörperchen am Menschen mit Erfolg vorgenommen wurden von Halsted (Melchior 344), an Tieren von Erdheim (Biedl (87)). Nach Landois (298) sind die Epithelkörperchen ziemlich widerstandsfähige Gebilde, viel dauerhafter und widerstandsfähiger als die eigentliche Schilddrüsensubstanz, wie auch aus den Untersuchungen von Enderlen und Payr hervorgeht. Nach Benjamin (Heller 163) eignen sich die Epithelkörperchen besser als die Schilddrüse zur freien Transplantation. Nach Heller (160) u. A. verdient das autoplastische Material bei Transplantationen von Schilddrüse, Nebenschilddrüse und Ovarien den Vorzug. Nach Fuhr (437)[1]) konnte die bloße Unterbindung der größeren Schilddrüsenarterien keinen Funktionsausfall der Schilddrüse im Sinne Schiff's erzielen. Auch Colzi[2]) konnte durch bloße Unterbindung der großen Schilddrüsenarterien die schweren Folgen der Totalexstirpation nicht auslösen. Nach Biedl (193) ist „die frühzeitige funktionelle Inanspruchnahme des Organs für die Einheilung von Bedeutung".

Die in der Literatur niedergelegten Angaben bezüglich des Minimums an Schilddrüsengewebe, das zurückgelassen werden muß, sind bei gleichzeitiger Voraussetzung einer gewiß relativen Funktionsfähigkeit nicht als absolute Zahlen aufzufassen, weil abhängig vom physiologischen Werte des Drüsenrestes.

Kocher (70) verlangt bei in toto erkrankter Schilddrüse die Zurücklassung von stets über $^1/_4$ des vergrößerten Organs. Colzi (Fuhr (407))[3]) hält $^1/_4$ bei Hunden für ausreichend, Hönnike (Landois (343)) beim Menschen 30 g, Mac Cosh (Landois (345)) 20—35% der Drüse, v. Eiselsberg wenigstens ein hühnereigroßes

1) Versuch 21, 22, 23.

2) Sulla estirpatione della tiroide (Comunicazione preventiva). Lo Sperimentale 1881. Juli p. 36 (nach Fuhr S. 406).

3) „Zur Erfüllung ihrer Funktion ist nicht die ganze Drüse erforderlich . . ., wie andererseits auch die Beschränkung der Blutzufuhr durch Unterbindung der Hauptarterien ihre Tätigkeit nicht völlig beeinträchtigt."

Stück der Drüse, Biedl (Melchior (344)) entfernt etwa $^1/_{10}$ der Drüse, Hochenegg hält die Entfernung einer Hälfte der Drüse für das Tier völlig unschädlich, ja sogar noch den Verlust von $^3/_4$ der Drüse. Der Verlust von $^5/_6$ zeigt bei den Katzen bereits schwere Störungen. Halsted ging nach Hochenegg sogar bis zur Entfernung von $^7/_8$. Hochenegg glaubt auf Grund von Halsted's Versuchen allmählicher Reduktion der Drüse von einer funktionellen Anpassung sprechen zu dürfen. Fuhr (459) hält für den Hund $^1/_3$ der gesamten Drüsensubstanz für das Minimum.

Christiani und H. Salzer konstatierten nach Biedl (192), daß beim thyreopriven Tiere die Chancen der Einheilung des Transplantates günstiger sind als bei Tieren ohne vollkommenen Mangel an Schilddrüse. Nach Biedl hat die raschere und bessere Gefäßversorgung beim thyreopriven Tiere augenscheinlich ihre Erklärung in dem Bedürfnis des Körpers nach dem Schilddrüsensekret, eine Anschauung, die bereits Christiani ausgesprochen hat.

Nach Biedl (236) besitzt die Schilddrüse überhaupt ein sehr großes Proliferationsvermögen. Läßt man bei einem Hunde bei einseitiger Schilddrüsenresektion $^1/_{10}$ zurück, so regeneriert sich in wenigen Monaten dieser Rest nicht nur auf $^1/_3$, sondern es tritt auch eine Vergrößerung des anderen Lappens ein. Fuhr (446 und 447) beobachtete, daß der zurückbleibende Drüsenrest trotz Massenligaturen und Eiterung in der Wunde unverändert blieb und auch bezüglich seiner Größe keine Reduktion zeigte. Schon Mikulicz machte 1885 darauf aufmerksam, daß das Parenchym der Schilddrüse gegen mechanische Insulte und deren Folgen sich äußerst tolerant verhält. Biedl (241) erwähnt, daß die Verhinderung des venösen Abflusses aus der Schilddrüse sekundär zu histologischer und funktioneller Alteration führen kann, die Basedow nahesteht.

Wenngleich gegenüber früher sowohl das Myxödem, als auch die Tetanie bedeutend zurückgegangen ist, so ist speziell die Tetanie als Krankheitsbild nicht ganz verschwunden, während das postoperative Bild des Myxödems sehr selten geworden ist. Der Grund hiefür ist, daß auf Grund der Kocher'schen Publikation vom April 1883 die Totalexcision der Glandula thyreoidea vollkommen verlassen ist und das Zurücklassen von funktionsfähigen Drüsenteilen zumeist keine technischen Schwierigkeiten bietet. Die Tetanie hingegen wird schon aus theoretischen Erwägungen heraus (entwicklungsgeschichtlicher Verlagerung der Epithelkörperchen, verminderte Zahl derselben, funktioneller Minderwertigkeit Zurückgebliebener usw.) sich nie vollkommen ausschalten lassen, weil auch zudem technische Schwierigkeiten mitsprechen. Landois (292) berichtet die Namen von hervorragenden Operateuren, die auch bis in die neueste Zeit hinein Tetaniefälle bei ihren Operationen beobachten konnten, sei es im direkten Anschluß an die Operation oder erst in der Folgezeit. Die Beurteilung des Materials ist auch deshalb schwierig, weil das zeitliche Einsetzen der Tetanie nicht limitiert ist und ein Eintreten dieses Krankheitsbildes auch Monate bis

sogar Jahre nach der Operation beobachtet wurde. Wie weit in solchen letzteren Fällen die Operation ein ursächliches Moment abgibt, dürfte vielleicht überhaupt kaum beurteilt werden können, da noch andere Tetanie auslösende Faktoren in Frage kommen (Biedl 71, 72, Landois 278—280, 286—289 und andere Autoren). Ein Aufschluß aus dem Material, ob vorübergehende Tetaniefälle bei nachuntersuchten Patienten vorlagen, findet sich nur bei wenigen Autoren. Bei Nachuntersuchungen ist stets Chvostek'sches Facialisphänomen und Erb'sches Phänomen (Landois 284), sowie sekundäre Veränderungen der Hypophysis usw. zu beachten.

Es würde zu weit führen, alle postoperativen Kachexie- und Tetaniefälle aus der Literatur zu sammeln. Es kommt mir lediglich darauf an, zu beweisen, daß eine asymmetrische Operationsmethode bei zweiseitigen Strumen, bei der auf der einen Seite eine Exstirpation, auf der anderen Seite eventuell eine Resektion gemacht wird, an und für sich schon eine höhere Gefahr für die Tetanie involviert. Kocher (71) weist weiter auch darauf hin, daß das Auftreten von Tetanie nach einseitiger Excision dadurch zu erklären sei, daß eine Atrophie des Schilddrüsenapparates der anderen Seite und dadurch eben Ausfallserscheinungen seitens der Epithelkörperchen eintreten; andererseits kann auch durch eine wachsende Struma (Landois 288, 296) eine Schädigung der Epithelkörperchen bedingt werden, wie auch nach Erdheim durch Ueberdehnung (Biedl 95).

Nachdem die Unterlassung der Totalexstirpation, dank der Aufklärung Kocher's, Allgemeingut geworden ist, beschränke ich mich auf eine Kritik der Tetaniefälle. Kocher teilt 1906 bei 40 Fällen von Totalexcisionen 9 Tetaniefälle, und unter 30 Kachexiekranken bei partieller Kropfexcision 6 Fälle von Tetanie mit. In 5 von den letzteren 6 Fällen wurden die beiden Unterhörner entfernt, die nach eigener Angabe des Autors wegen ihrer Lagebeziehungen zu den Epithelkörperchen schon eine erhöhte Gefahr der postoperativen Tetanie darbieten. Unter 97 typischen Basedowfällen erlebte er 5 mal Tetanie und unter 60 sogenannten Pseudo-Basedowfällen nur 1 mal. Bei diesen Tetaniefällen führt Kocher die Art der Operation an, die nach ihm nahe der Totalexcision kam, nämlich 1 mal Unterbindung aller 4 Arterien (nach Melchior kein beweisender Fall, da bereits vor der Operation tetanische Anfälle bestanden), 1 mal einseitige Excision und Unterbindung der Thyreoidea superior und ima, 1 mal frühere einseitige Excision und auf der anderen Seite Ligatur der Arteria thyreoidea mit nachträglicher Resektion des Unterhorns, 1 mal Excision der beiden Drüsenhälften in größeren Zwischenräumen und 2 mal nicht näher beschriebenen Operationsmodus. Aus der Heidelberger Chirurgischen Klinik von Professor Czerny teilt Dr. Arnold Schiller 4 Tetaniefälle (Material 869) mit. Bei diesen waren größere Partien der Schilddrüse entfernt worden, und zwar war 2 mal der unvergrößerte Isthmus, je 1 mal ein mandel- und pflaumengroßes Stück eines Seitenlappens zurückgeblieben.

Ist schon bei ausgedehnten Resektionen die Gefahr einer Tetanie in erhöhtem Maße gegeben, so ist dieselbe bei partiellen Strumektomien immerhin oft vorhanden. Das von Pineles (nach Landois 294) gesammelte Material beleuchtet die Situation am anschaulichsten. Gruppe I: Die Exstirpation beider Seitenlappen mit Erhaltung des Isthmus weist 6 Fälle auf. Gruppe II: Exstirpation eines Seitenlappens, Erhaltung von Isthmus und oberem Pol des anderen Lappens 2 Fälle, Exstirpation eines Seitenlappens, alleinige Erhaltung des oberen Poles eines Seitenlappens 2 Fälle. Gruppe III: Exstirpation eines Seitenlappens bei Schonung des anderen 6 Tetaniefälle. Diese Beispiele mögen genügen. Es geht daraus hervor, daß die von Melchior (346) festgelegte Normalmethode Hemistrumektomie unter gleichzeitiger Entfernung des Isthmus mit Zurücklassung einer Schicht von Drüsengewebe in der Recurrensgegend, Ligatur der oberen Schilddrüsenarterie der anderen Seite eventuell mit der Resektion des Oberhorns immerhin noch wesentliche Gefahren gelegentlich involvieren kann. Bei Keilresektion auf beiden Seitenlappen unter Schonung der Rückseite der Drüsenkapsel, bei gleichzeitiger Wegnahme des Isthmus ist diese Gefahr vom technischen Standpunkte aus entschieden geringer. Dieser Gesichtspunkt leitet mich zu der anatomischen Unterlage des Verfahrens über.

Die Blutversorgung der Glandula thyreoidea ist eine so intensive und gehört den Gebieten so verschiedener Gefäßsysteme an, daß schon diese Tatsache zu Beginn der ganzen operativen Schilddrüsenbehandlung den Autoren aufgefallen war und Gegenstand der mannigfachsten physiologischen Theorien wurde (cf. Schreger, Liebermeister, Zesas, Meuli, Fuhr 438, Biedl usw.).

Zunächst verweise ich auf das in der Dissertation von Jäger-Luroth enthaltene Schema (Fig. 1), auf das sich auch Wölfler in seiner ersten Publikation „Ueber die Gefäßtherapie des Kropfes" bezieht.

Nach Wölfler bleiben zentralwärts der beiden Rami thyreoidei superiores die beiden laryngei superiores zurück, welche durch die Arteriae laryngeae inferiores mit den Arteriae thyreoideae inferiores kommunizieren. Mit dem Mittelstamm der Arteriae cricothyreoidae (Ast der Thyreoidea superior) pflegen in der Regel die Arteriae hyoideae, welche von der Arteria lingualis abgehen, sich zu verbinden (Henle), so daß vom Isthmus aus ein collateraler Kreislauf eingeleitet werden kann.

Von der Thyreoidea inferior geht ein Zweig an der Hinterwand der Drüse als Laryngea inferior ab, versorgt die hintere Wand des Kehlkopfes, sowohl Muskel, als auch Schleimhaut, und anastomosiert mit der Laryngea superior (Gegenbauer (235); Toldt (602), Fig. 978). Kocher befürchtet (Operationslehre p. 153) bei der Ligatur der Thyreoidea superior die Herstellung einer Collateralzirkulation bei den reichlichen Verbindungen der Rami hyoidei und laryngei. Nach Gegenbauer (240) ist der Ramus hyoideus variabel und kann gelegentlich auch aus der Arteria lingualis entspringen. Er anastomosiert mit der anderen Seite und versorgt die am oberen Rande des Hyoids inserierenden Muskel[1]).

1) Ich lasse außerdem, wie ich noch später erwähnen werde, die Gruppe der Zungenbein-Sternum- und Thyreoidknorpel-Sternummuskel in Zusammenhang mit der

Bei der Unterbindung aller 4 Gefäße wird man unwillkürlich von der Vorstellung beherrscht, daß ein so mächtiger Blutstrom zu einem so großen Organ (Kropf) plötzlich abgeschnitten wird [1]). Die Reduktion der Blutzufuhr ist indessen nur eine relative: 1. aus anatomischen Gründen wegen der bestehenden Anastomosen und 2. aus physiologischen Gründen, weil ein bedeutend verkleinertes Organ auch einer entsprechend kleineren Blutmenge bedarf. Ich machte in meinen Fällen die Beobachtung, daß die Sekretion stärker war bei der Zurücklassung größerer Drüsenreste wie bei kleineren und möchte im Zusammenhalt mit dem weiter oben Dargelegten glauben, daß es für die Ernährung und Funktion der zurückbleibenden Drüse (funktionsfähiges und genügendes Gewebe vorausgesetzt) von Bedeutung ist, keine zu großen Drüsenreste zurückzulassen.

Fig. 1.

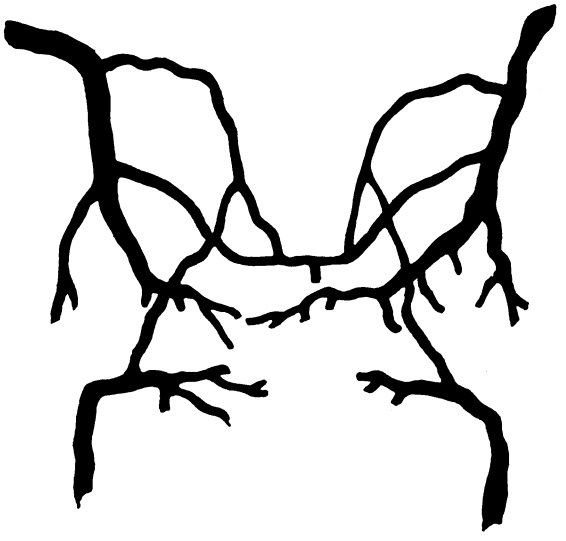

Nach Jäger-Luroth.

Die Thyreoidea superior teilt sich zumeist in einen Ramus anterior und posterior. Der Ramus posterior der Thyreoidea superior kommuniziert mit der Thyreoidea inferior. Wölf-

äußeren bindegewebigen Kropfkapsel, was sich bei der Schlußnaht für die Adaption sehr bewährt und der späteren Vaskularisation des unterliegenden Drüsenrestes als nützlich erweisen kann.

1) Nach Hürthle und Tschuewsky [F. Kraus (26)] fließt beim Hunde die gesamte Blutmenge 16 mal in einem Tage durch die Drüse. Nach Sömmerling [„Vom Bau des menschlichen Körpers" V. Bd. II. Abtlg. Seite 43, Fuhr (416)] erhält beim Menschen und auch beim Hund die Glandula thyreoidea 8 mal so viel arterielles Blut als das Gehirn. Tschuewsky [Biedl (38, 39)] berechnet das Stromvolumen per 100 Gramm Organ und pro Minute für hintere Extremität 5 ccm,

Skelett Muskel (Ruhe)	12 ccm
Kopf	20 ccm
Niere	100 ccm
Schilddrüse	560 ccm

2.

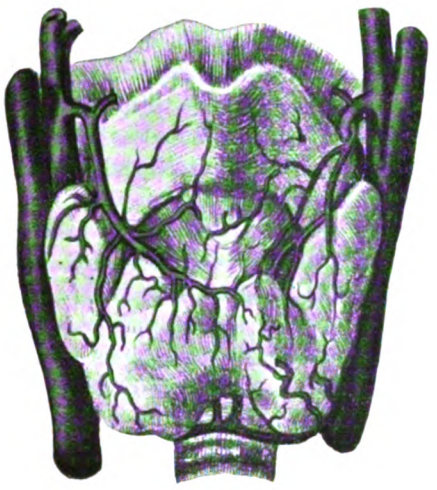

3.

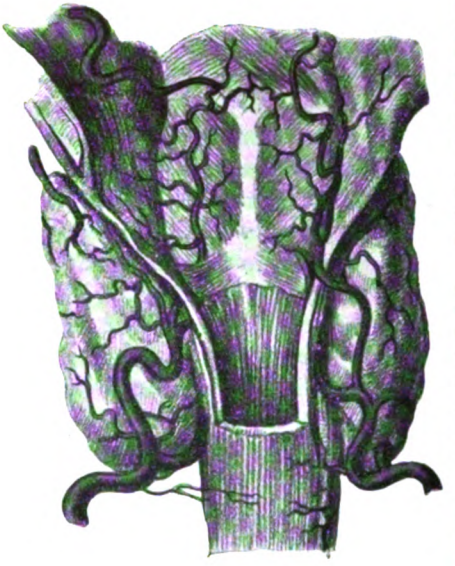

4

5.

Fig. 2—4. Nach Toldt.

Fig. 5. Nach Spalteholz.

ler schreibt: „Die Teilung der Arteria thyreoidea in einen vorderen und hinteren Ast zeigt uns, daß wir gleich oberhalb der Teilung unterbinden sollen." Hierher ist auch der Versuch Ewalds (Hocheneggs) zu rechnen, der von Kropfgefäßen aus die Gefäße der Trachealschleimhaut injicieren konnte und damit den experimentellen Beweis für die vorher genannten anatomischen Gefäßbeziehungen gab[1]). Bei den Gefäßen an Trachea und Schlundkopf, sowie Oesophagus handelte es sich nicht um Endarterien, sondern um ein Gefäßnetz, das aus den verschiedenen Zweigen des Gefäßsystems gespeist wird. Nach Corning (123) kommuniziert ein niedersteigender Zweig der Pharyngea ascendens (Hauptgefäß des Pharynx aus der Carotis stammend) mit der anderen Seite und außerdem mit den Aesten des Ramus posterior der Thyreoidea superior. (Toldt, Abb. 970.)

Außerdem kommen noch die Rami tracheales und oesophagei von der Thyreoidea inferior abstammend in Betracht (Toldt 950)[2]). Die Arteriae oesophageae (Gegenbauer (72)) 3—6, von der Aorta abgehend, geben auf- und niedersteigende Zweige, die mit den benachbarten anastomosieren, ab. Die Arteriae cricothyreoideae und Oesophagusarterien und die vielen kleinen Arterien in der Umgebung schützen nach Dreesmann vor Gangrän der Glandula thyreoidea. Nach Spaltholz (388) bezieht der Musc. sternocleidomastoideus aus der Thyreoidea superior einen Ramus sternocleidomastoideus und außerdem die Art. sternocleidomastoidea aus der Carotis externa. Der Schlundkopf bezieht außerdem noch (Spaltholz S. 395) die nasales posteriores laterales via arteria sphenopalatina aus der maxillaris interna und Rami pharyngei 2—3 teils ab- teils aufsteigend aus der Art. pharyngea ascendens.

Landström wies nach, daß die Schilddrüsenarterien keine Endarterien sind, sondern daß sie ein überaus inniges System von Collateralen darstellen. Geiß (Landois) machte insbesondere genaue Studien über die Gefäßversorgung der Epithelkörperchen und fand die Art. parathyreoidea sup. und inf. gemeinsam abgehend aus der Art. thyreoidea inf. oder aus einer Anastomose zwischen Art. thyreoidea inf. und sup. Biedl[3]) wiederum und andere Autoren konstatierten, daß die Gefäße innerhalb der Epithelkörperchen keine Endarterien sind, sondern ein inniges Kapillarnetz bilden. Nach Delore und Alamartine (De Quervain (621)) liefern die pharyngealen und trachealen Arterien akzessorische Gefäße für die Epithelkörperchen. Sie zeigten außerdem ein anatomisches System von Collateralen, die sich bis unter die Haut hin erstrecken. Gluck und Soerensen (149) geben an, daß in jedem Falle von Schilddrüsenhypertrophie auch eine entsprechende Erweiterung sowohl der arteriellen wie venösen Gefäße auftritt, also auch der Kapillaren.

An dieser Stelle möchte ich kurz über eigene Injektionsversuche sowohl an Leichen Erwachsener wie Kindern referieren, die ich durch Entgegenkommen des Herrn Professor Rückert und des 1. Prosektors Herrn Dr. Hasselwander im hiesigen anatomischen Institut ausführen konnte. Ich möchte auch gleich hier Exzellenz v. Angerer danken für die bereitwillige Ueberlassung von Leichen für diese Zwecke.

Diese Versuche förderten keine wesentlichen neuen Momente zutage und decken sich mit den Erfahrungen früherer Untersucher.

1) Einen ähnlichen Versuch machte Fuhr bei der Sektion seines Versuchshundes 22.

2) Nach Billroth und Pitha (Taf. X, Fig. 3, Nr. 7) versorgen aufsteigende Zweige der unteren Schilddrüsenpulsader den hinteren Teil der Speiseröhre und den Schlund (Art. thyreoideae inferior. ami oesophagei) vgl. außerdem Taf. X, Fig. 5 u. 6.

3) Vgl. auch Halsted und Evans.

Bei injicierten Kinderleichen war stets in wechselnder Stärke ein Gefäß (Arterie) nachweisbar, das von der Thymusdrüse an der Trachea aufwärts zum unteren Rande des Isthmus der Glandula thyreoidea zog. Bei einer weiblichen erwachsenen Leiche lief von der cervicalis profunda ein solcher Ast zur Glandula thyreoidea. Um die Blutversorgung der Glandula thyreoidea nach Abbindung der beiden Thyreoideae superiores und inferiores zu studieren, nahm ich einen weiteren Injektionsversuch an einer weiblichen Leiche vor, die eine mäßig große Mischstruma aufwies, unter folgenden Kautelen: Die Carotis externa wurde beiderseits unterhalb des Abgangs der Lingualis unterbunden. Die Carotis interna in gleicher Höhe. Die Thyreoidea inferior wurde knapp vor ihrem Eintritt in die Drüse unterbunden. Von der Carotis communis aus wird sodann die Injektion der Arteria thyreoidea resp. deren abgehenden Aeste mittels Zinnober vorgenommen. Die erste Wirkung dieser Injektion prägte sich darin aus, daß eine Streckung der Arteria thyreoidea bis zu den Ligaturstellen erfolgte. Infolge des starken Druckes wurden selbst die feinsten Gefäße der Gefäßkapsel der Drüse injiciert.

Am nächstfolgenden Tage wurden die Thyreoideae inferiores an ihrem Kreuzungspunkte mit der Carotis ligiert, ebenso die beiden Arteriae subclaviae distalwärts vom Abgange des Truncus thyreocervicalis. Der Injektionstubulus wird in die aufsteigende Aorta eingesetzt und die Injektion mit blauer Injektionsmasse vorgenommen. Bei diesem Versuche platzte leider die r. Thyreoidea inferior an der Kreuzungsstelle mit der Carotis, wo bei der Präparation ein kleiner zur unterliegenden Muskulatur ziehender Ast abgerissen war. Es mußte darum unterhalb dieser Stelle, oder besser gesagt: der gesamte r. Truncus thyreocervicalis an seiner Ursprungsstelle unterbunden werden, worauf dann nochmals eine neuerliche Injektion erfolgte. Auch bei dieser Injektion wurden in der gefäßführenden Drüsenkapsel der Glandula thyreoidea injicierte Gefäße sichtbar, indessen in wesentlich geringerem Maße wie bei der Injektion der Thyreoidea superior. Die Ursache hiefür ist in erster Linie in dem eben beschriebenen Unfall während des Versuches zu suchen, da rechterseits weniger injiciert erschien als links und außerdem in der Wahl der Ligaturstelle an der Kreuzungsstelle mit der Carotis.

Am 3. Tage wurde das Präparat in toto mit den Stümpfen der zuführenden Gefäße, Trachea, Oesophagus, Zunge und Zungenbein mit samt der Fascia praevertebralis exstirpiert Die bereits vor dem Versuche mäßig vergrößerte Drüse zeigte nach der Injektion eine deutlich sichtbare Vergrößerung. Bei der Exstirpation des Präparates konnte man auch noch eine weitere Beobachtung konstatieren, nämlich daß einzelne feine Gefäße der tiefen Halsmuskulatur durch rote Injektionsmasse deutlich in ihrem Verlaufe sichtbar waren. Auf Anregung von Herrn Prosektor Dr. Hasselwander war zunächst beabsichtigt, eine stereoskopische Röntgenaufnahme des injicierten Präparates zu machen. Leider war dies unmöglich, da der Diener zur Bereitung der Injektionsmasse statt echten künstlichen Zinnober verwendet hatte. Um trotzdem den Verlauf der verschiedenen injicierten Drüsengefäße sichtbar zu machen, wurde das Präparat einem Aufhellungsverfahren nach Spalteholz unterworfen. Meine anfängliche Befürchtung, daß der künstliche Zinnober durch das Benzol ausgelaugt werden würde, bestätigte sich nicht. Hingegen ist der blaue Farbstoff der in wesentlich geringerem Maße injicierten Gefäße aus dem Bereiche der Thyreoidea inferior bis auf ein Minimum verschwunden und nur mehr auf der Dorsalseite der Drüse nachweisbar.

Das Endresultat dieses mehrwöchigen Verfahrens gibt nachstehende Illustration (Fig. 6) wieder, die vom Universitätszeichner Skell nach dem Präparate aufgenommen wurde. In diesem Präparate geht der Ramus hyoideus entsprechend der ursprünglichen Angabe von Gegenbauer beiderseits von der Thyreoidea superior ab, während nach den meisten

anderweitigen Autoren dies zumeist ein Ast der Lingualis ist. Der Erfolg der Injektion ist am schönsten sichtbar linkerseits. Die Laryngea superior ist in der Zeichnung, da im Niveau am tiefsten liegend, dunkler und weniger scharf konturiert gehalten. Speziell linkerseits war im Präparat an zwei übereinanderliegenden Stellen die Kommunikation mit mehr oberflächlich quer verlaufenden Endzweigen der Thyreoidea superior schön und deutlich sichtbar. Auch rechterseits sind solche Kommunikationen im Präparat ersichtlich. Im Präparat selbst waren die Verzweigungen der injicierten Gefäße wesentlich stärker ausgebildet, mußten aber bei der Reproduktion im Interesse der Klarheit des Bildes weggelassen werden Beiderseits sind injicierte und verzweigte Gefäße auf der Dorsalseite des Präparates (Ramus

Fig. 6.

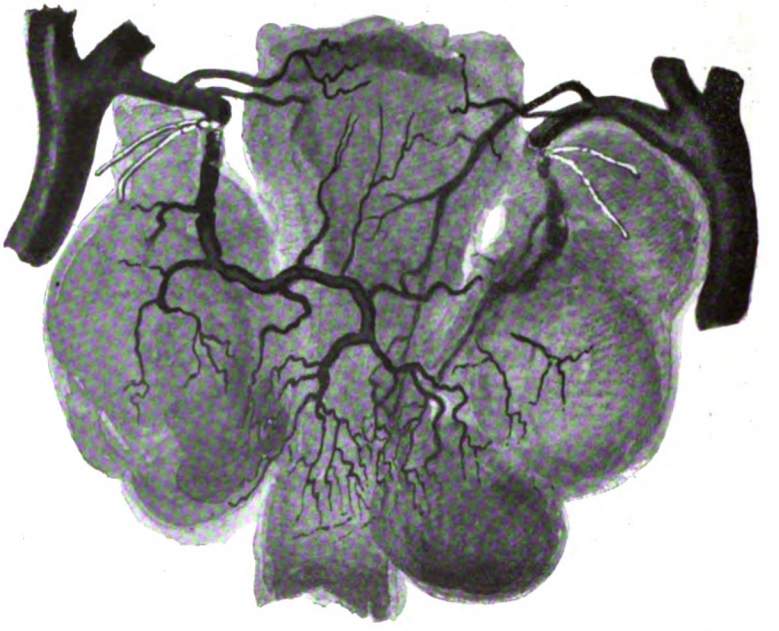

posterior der Arteria thyreoidea superior) sichtbar, die unterhalb der Ligaturstelle abgehen und mithin ebenfalls wie der vordere Ast der Thyreoidea superoir rückläufig in der Hauptsache durch die Laryngea superior injiciert wurden. Dieser Ramus posterior konnte in die Zeichnung nicht aufgenommen werden und nur links angedeutet werden, da die schwer darzustellenden Niveauunterschiede die Anschaulichkeit beeinträchtigt hätten.

Aus dem Studium der Erörterungen über die Implantationsversuche sowohl von Schilddrüse wie Epithelkörperchen und speziell der Versuche eines operativen Hyperthyreoidismus und eines Hyperparathyreoidismus gewinnt man den Eindruck, daß das Gelingen der Implantation vielleicht nicht so sehr in erster Linie abhängig ist von dem O r t der Transplantation, sondern vielmehr von dem B e d ü r f n i s des Körpers nach der Funktion dieser Organe (P a y r 793, 796, 797, 819).

Es bestehen offenbar zwischen den Epithelkörperchen und der Glandula thyreoidea einerseits und dem Körper andererseits Beziehungen, die ich als

den Ausdruck eines allgemein gültigen biologischen Gesetzes einer spezifischen physiologischen Affinität bezeichnen möchte, und die bei der Transplantation dieser Organe die experimentell erwiesene Tatsache der Lebens-, Regenerations- und Funktionsfähigkeit ermöglichen. Die Vorstellung Payr's (795) auf Grund eigener und Enderlen's Erfahrung, daß Organe mit vorwiegend innerer Sekretion eine selbständigere Stellung mit „erhöhter Vitalität" resp. Resistenzfähigkeit besitzen, als einfach gebaute Organe gegenüber anderen, komplizierter gebauten Drüsen, scheint mir nach den verschiedenen Versuchen auch anderer Autoren durchaus begründet. Demnach muß die von mir als „spezifisch physiologische Affinität" eben bezeichnete bestehende Wechselbeziehung zwischen Epithelkörperchen und Schilddrüse einerseits und dem Körper andererseits bei dem von mir gewählten Operationsmodus einer unter den günstigsten Bedingungen vorgenommenen Autoimplantation auch am greifbarsten sein. Nachdem für diese Tatsachen selbstverständlich auch die Möglichkeit einer reichlichen Vaskularisation in Frage kommt und andererseits überaus feine und vielfältige Beziehungen der chemischen Korrelation zu anderen inner sekretorischen Organen bestehen, ist diese physiologische Affinität zwischen Transplantat und Körper natürlich quantitativ nicht zu fassen. Bemerkenswert ist, daß Christiani nach Payr die Implantation in kleineren [1]) Gewebestücken empfiehlt; hier kommt eben offenbar neben der Vergrößerung der Oberfläche des Transplantates die „spezifisch physiologische Affinität" am besten zum Ausdruck.

Die Operationsmethode lehnt sich mit kleinen Modifikationen eng an die von Kocher angegebene an. Als Hautschnitt benütze ich den Kragenschnitt [2]). Haut, Fett, Platysma und unterliegende vordere Fascienscheide — der Zungenbein-Kehlkopf-Brustbein-Muskel werden in einem Lappen zurückgeschlagen. Die der äußeren bindegewebigen Kropfkapsel aufliegenden kleinen Muskel werden im Zusammenhang mit derselben quer durchtrennt und mittels stumpfer Klemmen auseinandergezogen. Ich versuche sofort auf die Thyreoidea inferior einzugehen und möglichst lateral (d. h. entfernt) von der Drüse dieselbe zu unterbinden mit der Vorsicht, die Drüse zur Schonung ihrer Adhäsionen nur so weit aus ihrer Unterlage zu luxieren, als die Erreichung des Zweckes erfordert. Ich lege 2 Catgutligaturen in kurzen Abständen, um mir hierdurch dieselben Vorteile zu sichern, wie bei Verwendung von Seide, durchtrenne aber das Gefäß nicht. Das zwischen den beiden Catgutligaturen liegende Gefäßstück nekrotisiert und verhindert auf diese Weise zum mindesten ebenso sicher eine Restitution wie eine einfache Seidenligatur.

1) Vgl. Heller (159), Enderlen, Kocher, Payr (738).

2) Rydygier 1889. „Zur Operationstechnik bei der Unterbindung der Arteria thyreoidea inferior". Zbl. f. Chir. Nr. 14. Verf. gibt an, daß diese Schnittrichtung ein besseres kosmetisches Resultat ergibt als andere Schnitte.

Die Resektion selbst erfolgt oberhalb des Eintrittes der Aeste des Hauptstammes in die Drüse. Dadurch garantiere ich mir am sichersten die Erhaltung der rückläufigen Blutzufuhr durch die Collateralen, woran auch die Epithelkörperchen dann beteiligt sind. Bei der Unterbindung der Thyreoidea inferior an der Kreuzung mit der Carotis sind die Epithelkörperchen, die aus einem Aste der Inferior oder einem Zweige der Anastomose zwischen Thyreoidea inferior und superior versorgt werden, auf die rückläufige Blutversorgung durch die auf dieser Strecke unverletzte Thyreoidea inferior angewiesen. Bei der „Ultraligatur" indessen beziehen die Epithelkörperchen die Blutzufuhr auf normalem Wege; eine Garantie indessen für die Erhaltung des zuführenden Gefäßes sowohl als für Vermeidung einer mechanischen Verletzung der Epithelkörperchen selbst kann mit Sicherheit bei der Ultraligatur wohl kaum gegeben werden.

Die Möglichkeit der confluxio a tergo beweist dann auch bei gleichzeitiger Resektion des Isthmus die noch trotzdem bestehende Blutung. Die Thyreoidea superior wird knapp am Drüseneingang in der Weise unterbunden, daß ich zumeist den oberen Pol in toto nach Herausheben aus seiner Unterlage luxiere, zwischen 2 Klemmen durchtrenne und an der kleinen restierenden Polspitze eine Umstechungsnaht anlege. Hierdurch wird auch der Zuzug zu der Rückseite der Drüse zwischen Isthmus und Seitenlappen zugängig. Es folgt dann die Keilexcision eventuell in Kombination mit Enukleation je nach dem einzelnen Falle, Wegnahme des erkrankten Isthmus [1]) und gleiche Behandlung des anderen vergrößerten Lappens. Mit fortlaufender Catgutnaht werden die beiden Seitenlappen vernäht, so daß rechts und links von der Trachea, die in ihrer vordersten Zirkumferenz jetzt vorliegt, zwei längsgestaltete Drüsenstümpfe zurückbleiben. Bei intensiven Verwachsungen zeigen die zurückbleibenden Stümpfe trotzdem oft die Tendenz, sich über der Trachea aneinander zu legen. In solchen Fällen lege ich unter mehreren Ein- und Ausstichen einen Faden durch den trachealen Rand des Drüsenstumpfes und durch die äußere Kropfkapsel, so daß ähnlich wie bei einer Einstülpungsnaht die Drüsenstümpfe nach außen gezogen werden. Auch von dieser Komplikation der Operation habe ich keinerlei Nachteil gesehen.

Die Durchtrennung des Sternocleidomastoideus vermeide ich womöglich, da man in vielen Fällen sicherlich auch ohne solche auskommt. Ich habe mit Vorteil zu wiederholten Malen den selbstverständlichen Kunstgriff verwendet, daß ich vom Narkotiseur durch seitliche Verlagerung des Kopfes eine Entspannung des Muskels herbeiführen ließ. War die Durchtrennung schließlich doch nötig, so habe ich keinerlei Nachteil hievon gesehen. Den Recurrens suche ich auf; ist er indessen schwer zu finden, so verzichte ich darauf, nachdem ich ja ohnedies oberhalb des Eintrittes der Aeste der Thyreoi-

1) Bei diffusen Strumen ist von einem Isthmus zumeist nicht mehr zu reden, da die beiden vergrößerten Schilddrüsenhälften unvermittelt ineinander übergehen.

dea inferior die Resektion ausführe. In den unteren Wundwinkel lege ich stets einen Gazestreifen ein, den ich nach 3 Tagen entferne. Aus der zurückbleibenden Oeffnung kann das Sekret genügenden Abfluß dann finden. Die Wunde selbst wird mit Etagennaht vernäht. Besser als die Beschreibung werden bildliche Wiedergaben der einzelnen Operationsakte Aufschluß geben.

Ich bemerke eigentlich etwas Selbstverständliches, wenn ich noch hinzufüge, daß von einem Normalverfahren im Sinne des Wortes nicht gesprochen werden kann. Hiemit gemeint ist eigentlich eine große Allgemeinrichtlinie. Denn wie jeder Operateur weiß, gestaltet sich jede Kropfoperation etwas anders als wie die übrigen und fordert eine Individualisierung. Die Größe des Eingriffes [1]), die Operationsdauer usw. muß stets abhängig gemacht werden von dem Zustande des Patienten. Das Operieren nach Zeit rächt sich bei Kropfoperationen nicht so sehr unmittelbar bei guter Technik, als vielmehr in dem schließlichen kurativen Effekt.

Die drei folgenden Illustrationen erläutern in Kürze den Operationsverlauf. Sie wurden nach Operationen an Lebenden durch Herrn Universitätszeichner Skell aufgenommen.

Ich möchte noch kurz die Frage: Narkose oder Lokalanästhesie berühren. Hatten wir an der Klinik von Exzellenz Angerer die Lokalanästhesie bevorzugt, so bin ich für meine Person nach modernen Gesichtspunkten eigentlich rückschrittlich geworden. Ich führe fast sämtliche Kropfoperationen nur in Narkose aus. Ich stehe auf dem Standpunkte, daß eine vorsichtig angewandte Aethernarkose bei gleichzeitig vorausgegangener Skopolaminmorphiumgabe weniger eingreifend ist, als der psychische Shok auch bei gut gelungener Lokalanästhesie.

Auch für den Operateur selbst und für den Verlauf der Operation ist eine ruhige Narkose, die ja hiebei nicht tief zu sein braucht, entschieden angenehmer, als die Situation bei einer Lokalanästhesie, wenn der Patient unruhig wird und beim Zug an der Trachea zu pressen beginnt, so daß die Venen sich ad maximum füllen. Chloroform lasse ich nur ab und zu zur eventuellen Unterstützung bei Aethernarkose geben, vermeide es aber im

1) Wölfler [Gluck und Soerensen (163)] wies bis zum Jahre 1850 bei 50 operierten Fällen eine Mortalität von 41% nach. Bruns (2071) weist bis zum Jahre 1850: 44 Operationen, von 1850—1877: 118, von 1877—1883: 240 Operationen nach. Die Mortalität beträgt nach ihm bis 1850: 41% (hauptsächlich Blutungen), von 1850—1877: 19% (nur mehr 3 Blutungen), von 1877—1883: 11%. Kocher verzeichnet 1907 mit Ausschluß von Basedow 0,3%. Nach anderen großen Zusammenstellungen [Hochenegg (508)] beträgt die Mortalität 1—2%. Kocher verlor 1911 [Gluck und Soerensen (177)] unter 461 Operationen überhaupt keinen Patienten. Bei Basedow berechnen Kocher [Gluck und Soerensen (182)] 4,5% während v. Eiselsberg und die Gebrüder Majo eine Mortalität von 1—5% aufweisen. Rehn berechnet 1901 eine Mortalität von 13,1%. Melchior (326, 237) 1910: 5% aus einer Sammelstatistik.

7.

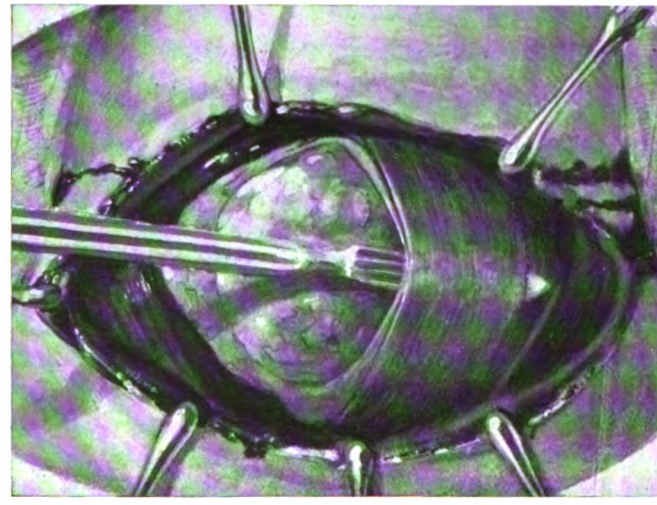

8.

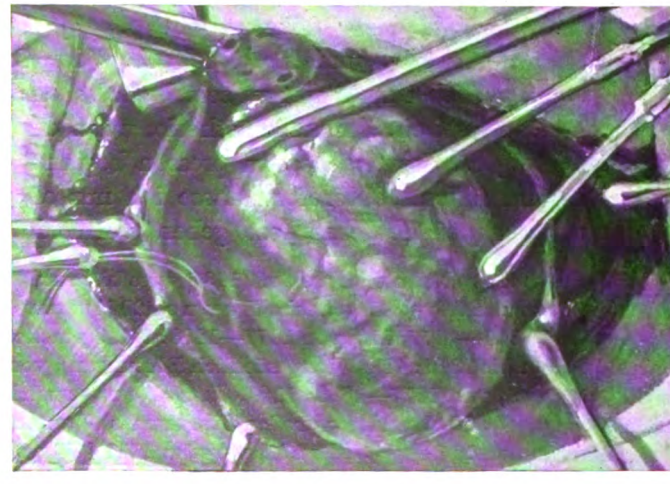

9.

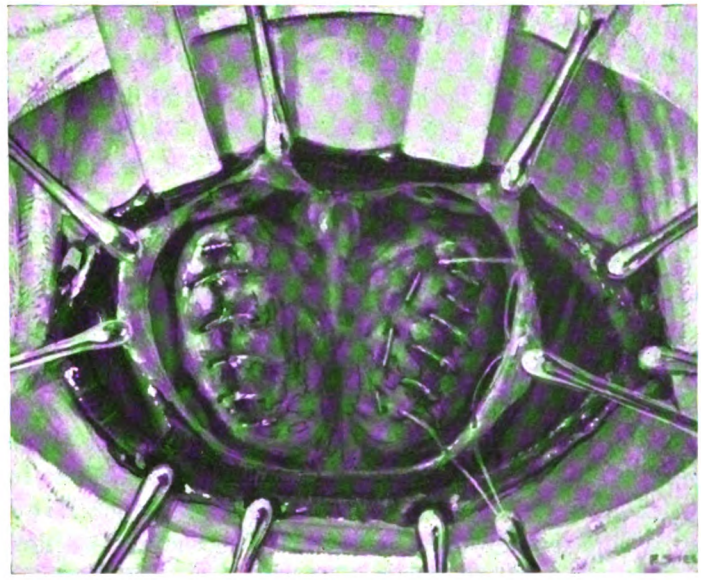

Fig. 7. Eröffnung der äußeren Kropfkapsel und Querdurchtrennung der Zungenbrustbeinmuskulatur im Zusammenhang mit der unterliegenden bindegewebigen Kropfkapsel.

Fig. 8. Durchtrennung des oberen Poles und Ligatur der Thyreoidea inf. Der Langenbeck-Haken, der die großen Gefäße auswärts verzieht, um eine möglichst laterale Unterbindung der Thyreoidea inferior zu erzielen, ist nicht gezeichnet. Durch Abziehen der großen Gefäße ist bei der Unterbindung der Thyreoidea inf. dann eine extreme Luxation des Kropfes zumeist nicht nötig.

Fig. 9. Endphase der Operation. Drüsenstümpfe fortlaufend vernäht. Auf der linken Seite ist die Suspensions- resp. Retraktionsnaht gezeichnet, die in Wirklichkeit weitere Strecken der Drüse, sowie der äußeren Kropfkapsel faßt.

übrigen wenn möglich, da doch zumeist die Kropfkranken selbst bei Fehlen von organischen Veränderungen des Herzens gegen Chloroform labil sind. Ich habe Kranke mit selbst ziemlich ausgesprochenen Herzveränderungen tadellos die Aethernarkose überstehen sehen. Die nach Kropfoperationen ab und zu auftretenden Pneumonien können nicht ohne weiteres der Narkose zur Last gelegt werden und dürften wohl, wie auch v. Eiselsberg annimmt, zumeist embolischen Ursprunges sein, weshalb auch speziell die Venen nicht ganz knapp an ihrer Einmündungsstelle unterbunden werden sollen. v. Eiselsberg (346) sah unter 137 Kropfoperationen in Lokalanästhesie 4 mal hernach Pneumonien und unter 149 in der gleichen und in allgemeiner Narkose ausgeführten 5 Pneumonien. Kocher verlor nach seiner Statistik 1895 (v. Eiselsberg 338) bei 900 Kropfoperationen keinen Patienten an Chloroformtod, hingegen einen an Aetherbronchitis [1]). Der Ausbau der Lokalanästhesie durch Braun ist indessen sicher eine äußerst wertvolle Methode, bei kontraindizierter Narkose doch die Operation ausführen zu können, und in solchen Fällen bediene ich mich ebenfalls derselben.

Im Verlaufe der vorliegenden Arbeit habe ich mehrmals im Zusammenhange von der nach Jod, Röntgenstrahlen usw. auftretenden, mehr oder minder ausgedehnten Verwachsung der äußeren und inneren Kropfkapsel und des Kropfes mit der Unterlage gesprochen. Ich möchte indessen gleich betonen, daß ich kein Anhänger der immer noch nicht auf das nötige Maß reduzierten Jod- und Röntgentherapie bin. Ich habe Nutzen speziell von der Jodtherapie wirklich nur bei reinen parenchymatösen Strumen in der Entwicklung gesehen. Kocher wies in dankenswerter Weise insbesondere 1906 auf den Mißbrauch von Jodpräparaten hin, und auch Biedl sieht bei bestehendem Kropf als Hauptschädlichkeit, die zum Basedow führende Hypofunktion auslösen kann, den Mißbrauch von Jodpräparaten an [2]). Es ist kein Zweifel, daß durch die Jodmedikation andererseits auch so starke histologische Veränderungen an früher gesundem Gewebe hervorgerufen werden können, daß daraus eine mangelhafte Funktion resultiert (Kocher). Das Gleiche gilt auch von der Jodinjektion in Cysten, die nebenbei wegen der Gefahr der Injektion in ein Gefäß schwere Gefahren bedingt. (P. Bruns 2073 erlebte z. B. 2 Asphyxien mit einem Todesfall nach 5 Minuten.)

Wer sich in Kürze über die Röntgentherapie, deren Wert oder Unwert informieren will, findet eine kurze übersichtliche Darstellung bei Melchior (324) und J. Michalski (172).

1) Vgl. auch Melchior S. 333/334.

2) Gluck und Soerensen (161) beobachteten sichere Wirkungen nur bei einfachen hyperplastischen Formen des Kropfes jugendlicher Personen. Vor Jodanwendung bei Basedowstrumen warnen sie dringend.

Am Schlusse der vorliegenden Arbeit seien noch kurz die Beziehungen zwischen Glandula thyreoidea und der Hypophyse gestreift. Nach Biedl (159) übt die hypofunktionierende Schilddrüse außer auf die anderen innersekretorischen Organe auch auf die Hypophyse einen Einfluß aus, wie ja überhaupt diese Organe untereinander in mannigfaltigsten Beziehungen stehen. Nach Schönemann tritt nach operativer Athyreosis eine Vergrößerung und Degeneration der Hypophyse auf, die röntgenologisch nachweisbar ist. Biedl und Cimorini beziehen die Hypertrophie der Hypophyse nach der totalen Thyreoidektomie nicht auf Mitentfernung der Epithelkörperchen, während Halpenny und Thompson (Biedl 158) die Veränderung der Hypophyse nicht bloß als Folge der Schilddrüsen-, sondern auch der Epithelkörperchenexstirpation ansprechen. Ich habe die in meinem vorliegenden Material aufgeführten Patienten nachträglich röntgenologisch untersucht, leider dies aber vorher unterlassen. Es wäre von größtem Interesse zu wissen, ob gewisse Größenrelationen der Hypophyse einen Schluß auf die Funktionsfähigkeit des Schilddrüsenapparates zulassen, da im positiven Falle ja eine Röntgenaufnahme vor der Operation eine Funktionsprüfung darstellen würde. Wenn eine Relation zwischen voller Athyreosis (bei gleichzeitigem Ausschluß von Ausfallserscheinungen anderer innersekretorischer Organe) und Größe der Hypophyse besteht, so ist die Annahme berechtigt, daß es auch Uebergangsphasen geben muß, die unter Umständen brauchbare Anhaltspunkte geben.

Mein Material reicht mit Ausschluß der ersten 4—5 Fälle zurück auf 1912.

Bei Fall 13 ist zu erwähnen, daß derselbe nicht als vollgültig anzunehmen ist, nachdem auf der linken Seite nur die Inferior, die ein mächtiges Kaliber aufwies, unterbunden wurde. Eine Superior konnte ich links nicht finden, sei es, daß eine Anomalie vorlag, oder daß dieselbe so gering entwickelt war, daß sie dem Augenschein entging. Weiters ist zu erwähnen, daß Fall 4 und Fall 8 Basedowstrumen waren mit ausgeprägten Basedowsymptomen, Fall 15 eine Gefäßstruma. Die durchschnittliche Dauer, während der die Operierten absolute Bettruhe nach der Operation hielten, betrug 5 Tage. Das Maximum 7, das Minimum 3. In sämtlichen 23 Fällen ist zu erwähnen, daß im Anschluß an die Operation eine Tracheitis auftrat, die indessen in sämtlichen Fällen nach Ablauf von 2 Tagen so gut wie geschwunden war. Die Heilungsdauer betrug im Durchschnitt 5 Wochen. Die Sekretion war eine verschieden starke, am stärksten bei Fall 3, wo allerdings eine enorme Höhle zurückgeblieben war. Recurrensparesen postoperativer Natur wurden in diesen 23 Fällen nicht beobachtet. Der Temperaturanstieg erreichte das Maximum zumeist am 2. Tage und überschritt nicht 38,2.

Postoperative Erscheinungen von Insufficienz der Epithelkörperchen waren nicht zu beobachten. Die Abnahme der Halszirkumferenz betrug

im Maximum 10 cm bei Fall 13, das Minimum 5 cm, bei Fall 9 und 12: Fall 8 bildet insofern eine Ausnahme, als ursprünglich schon die Vergrößerung der Schilddrüse (es handelte sich um einen typischen Basedow, der aus diesem Grunde zur Operation mir überwiesen wurde), nur eine geringe war. Trotz beiderseitiger Keilresektion und Wegnahme des Isthmus bei gleichzeitiger Unterbindung sämtlicher 4 Gefäße, betrug die bisherige Reduktion nur 1 cm.

Bei Fall 13, der am 17. November operiert wurde, trat am 14. Januar eine fast vollkommene Aphonie ein, die nach laryngologischer Untersuchung nicht organischer, sondern funktioneller Natur und ein Teilsymptom einer ausgebildeten Hysterie ist.

Die Schluckbeschwerden waren in den ersten 2 Tagen vielleicht etwas stärker wie bei anderen Methoden, wahrscheinlich dadurch bedingt, daß bei der Bildung des Kollateralkreislaufes Stauungsvorgänge mit im Spiele waren.

Die Nachuntersuchung wurde durch Herrn Prof. Brasch am 18. IV. 1914 vorgenommen, mit Ausnahme des Falles 11, bei welchem bei der vor 3 Wochen vorgenommenen Untersuchung keine Ausfallserscheinungen von seiten der Schilddrüse oder Epithelkörperchen vorhanden waren. Das kosmetische Resultat war bis auf Fall 3 ein sehr günstiges mit vollkommener Symmetrie des Halses. Durchwegs war bei seitlicher Drehung des Halses die scharfe Kontur des Sternocleidomastoideus sichtbar, die Narbe selbst linear. Bei Fall 3 ist der linke Schenkel der Narbe fast fingerbreit geworden. Der vor der Operation durch die mächtige Struma platt ausgezogene Sternocleidomastoideus ließ bei der Nachuntersuchung eine Konturierung des Halses durch den Muskelrand nicht erkennen. Die Symmetrie des Halses ist indessen ebenfalls eine vollkommene.

Die röntgenologische Hypophysenuntersuchungen [1]) erstreckten sich auf sämtliche Fälle mit Ausschluß von Fall 5 und 8, die zur Vornahme einer Röntgenaufnahme aus äußeren Gründen nicht bestellt werden konnten. Die sämtlichen Photographien ergaben bezüglich einer pathologischen Vergrößerung der Hypophyse resp. der Sella turcica negativen Befund.

Ich führe in Kürze die 23 operierten Fälle mit dem Untersuchungsresultat und den wissenswertesten besonderen Daten auf.

1. W. K., Schriftsetzer 43 J. Substernale Struma. Mischstruma. Operation 18. XII. 12. Nachuntersuchung bezüglich Ausfallserscheinungen negativ. Keine Recurrens-Parese. Narbe nahezu unsichtbar.

2. N. A., Büglerin, 38 J. Mischstruma, vorwiegend parenchymatös. Operation 4. I. 13. Nachuntersuchung bez. Ausfallserscheinungen negativ. Keine Recurrens-Parese. Narbe linear.

3. A. W., Photograph, 21 J. Mischstruma. Operation 30. IV. 13. Beiderseits Suspensionsnaht. Nachuntersuchung bez. Ausfallserscheinungen negativ. Keine Recurrens-Parese Verkleinerung des Halsumfanges 8 cm.

1) Die Aufnahmen wurden im Röntgen-Laboratorium der Herren Dr. Sielmann und Dr. Becker vorgenommen.

4. T. E., Porzellanmalerin, 37 J. Basedow-Struma. Infiltration beider Lungenspitzen und ausgeheilte Coxitis. Operation 5. VI. 13. Nachuntersuchung bez. Ausfallserscheinungen negativ. Keine Recurrens-Parese.

5. G. K., Köchin, 36 J. Colloid-Struma. Operation 16. VI. 13. Beiderseits Suspensionsnaht. Nachuntersuchung bez. Ausfallserscheinungen negativ. Keine Recurrens-Parese. Verkleinerung des Halsumfangs 7 cm.

6. V. H., Schlosser, 19 J. Mischstruma. Operation 7. VIII. 13. Nachuntersuchung bez. Ausfallserscheinungen negativ. Keine Recurrens-Parese.

7. S. L., Oberpackersfrau, 37 J. Mischstruma. Operation 17. VII. 13. Nachuntersuchung bez. Ausfallserscheinungen negativ. Keine Recurrens-Parese.

8. O. M., Oberlehrersfrau, 29 J. Typischer Basedow mit mäßiger Struma. Hysterie. Operation 21. VII. 13. Beiderseits Suspensionsnaht. Nachuntersuchung bez. Ausfallserscheinungen negativ. Keine Recurrens-Parese. Basedow geheilt. Gewichtszunahme 12 Pfund. Verkleinerung des Halsumfangs nur 1 cm.

9. H. M., Schneidermeistersfrau, 39 J. Mischstruma. Operation 9. X. 13. Nachuntersuchung bez. Ausfallserscheinungen negativ. Keine Recurrens-Parese. Verkleinerung des Halsumfanges 5 cm.

10. L. K., Verkäuferin, 27. J. Mischstruma. Beiderseits Infiltration der Lungenspitze. Operation 14. X. 13. Nachuntersuchung bez. Ausfallserscheinungen negativ. Keine Recurrens-Parese. Verkleinerung des Halsumfanges 6 cm.

11. H. A., Verkäuferin, 20 J. Beiderseits Colloidstruma. Operation 8. X. 13. Nachuntersuchung bez. Ausfallserscheinungen negativ. Keine Recurrens-Parese.

12. D. A., Schneiderin, 19 J. Colloidstruma. Operation 23. X. 13. In dem restierenden Drüsenreste noch kleine Colloidknoten nachweisbar. Nachuntersuchung bez. Ausfallserscheinungen negativ. Keine Recurrens-Parese. Verkleinerung des Halsumfanges 5 cm. Links von der Trachea ein Colloidknoten fühlbar in etwa der Größe eines Kirschkernes.

13. K. N., Buchhalterin, 35 J. Vorwiegend parenchymatöse Struma. Hysterie. Operation 17. XI. 13. Linkerseits keine Superior auffindbar. Nachuntersuchung bez. Ausfallserscheinungen negativ. Keine Recurrens-Parese. Etwas gesteigerte Reflexe Reduktion des Halsumfangs 10 cm.

14. A. T., Köchin, 22 J. Mischstruma. Im Isthmus ein größerer Colloidknoten. Operation 28. I. 14. Suspensionsnaht beiderseits. Nachuntersuchung bezüglich Ausfallserscheinungen negativ. Keine Recurrens-Parese.

15. J. R., Mechanikerlehrling, 17 J. Mächtige Gefäßstruma. Operation 5. II. 14. Nachuntersuchung bez. Ausfallserscheinungen negativ. Keine Recurrens-Parese.

16. J. R., Maler, 22 J. Struma fibrosa. Sehr starke Verwachsungen. Vorher halbjährige Jodbehandlung. Nachuntersuchung bez. Ausfallserscheinungen negativ. Keine Recurrens-Parese.

17. T. Sch., Zugeherin, 36 J. Mischstruma, vorwiegend parenchymatös Operation 13. II. 14. Beiderseits Suspensionsnaht. Nachuntersuchung bez. Ausfallserscheinungen negativ. Keine Recurrens-Parese.

18. G. T., Schlosser, 18 J. Vorwiegend parenchymatöse Struma. Sehr starke Verwachsungen. Operation 21. II. 14. Nachuntersuchung bez. Ausfallserscheinungen negativ. Keine Recurrens-Parese.

19. A. Sch., Köchin, 32 J. Mischstruma. Operation 26. II. 14. 14 Tage nach der Operation Stimme etwas belegt. Nachuntersuchung bez. Ausfallserscheinungen negativ. Keine Recurrens-Parese.

20. W. M., Köchin, 24 J. Im Isthmus fast mannsfaustgroße Cyste. In beiden Seitenlappen kleincystische Degeneration. Operation 16. III. 14. Linkerseits Suspensionsnaht. Nachuntersuchung bez. Ausfallserscheinungen negativ. Keine Recurrens-Parese.

21. E. W., Dienstmädchen, 18 J. Mischstruma. Operation 16. III. 14. Beiderseits Suspensionsnaht. Nachuntersuchung bez. Ausfallserscheinungen negativ. Keine Recurrens-Parese.

22. S. J., Schlosser, 19 J. Mischstruma. Operation 21. III. 14. Beiderseits keine Inferior zu finden, auch keine Ima. Die beiden Superiores mächtig entwickelt. Nachuntersuchung bez. Ausfallserscheinungen negativ. Keine Recurrens-Parese.

23. R. C., Kinderfräulein, 35 J. Mischstruma. Vorausgegangene Halsmassage über 2 Jahre. Operation 1. IV. 14. Sehr starke Verwachsungen. Nachuntersuchung bez. Ausfallserscheinungen negativ. Keine Recurrens-Parese. Etwas gesteigerte Reflexe.

Literatur.

Arnd, Beiträge zur Klinik der Schilddrüsentuberkulose. D. Ztschr. f. Chir. Bd. 116. 1912. — Baumgärtner, Arch. f. klin. Chir. XXXI. Bd. Heft 1. 1884. — Biedl, A., Innere Sekretion. I. und II. Teil. 1913. — Billroth und Pitta, Handbuch der allgemeinen und speziellen Chirurgie. Anatom. Tafeln 1—23, Fig. 3, 5, 6 (Taf. X) 1865. — Billroth, Ueber die Ligatur der Schilddrüsenarterien behufs Einleitung der Atrophie von Kröpfen. Wien. m. W. 1888. Nr. 1. — Blum, F., Neues und Altes zur Physiologie und Pathologie der Schilddrüse. 23. Kongr. f. Innere Med. 1906. — Blumreich, L. und Jacoby, M., Experim. Untersuchungen über die Bedeutung der Schilddrüse und ihrer Nebendrüsen für den Organismus. Pflüger's Arch. Bd. 64. 1896. — Dies., V. Exper. Untersuchungen über die Bedeutung der Schilddrüse und ihrer Nebendrüsen für den Organismus. Berl. klin. W. Nr. 15. 1896. — Braun, H., Lokalanästhesie 1913. — Bruns, P. Ueber den gegenwärtigen Stand der Kropfbehandlung. Sammlung klin. Vortr. Nr. 244. (Chirurgie 76. Okt. 1884.) — Cambria, A., Ueber die Schilddrüsenresektion nach Mikulicz. Wien. m. W. Jahrg. 36. Nr. 31. 1886. — Corning, H. K., Lehrbuch der topograph. Anatomie. 1907. — Dreesmann, H., Die chirurg. Behandlung des Morbus Basedowii. Jahrg. 18. Nr. 5. 1892. D. m. W. — Drobnik, Unterbindung der Art. thyreoid. inf. Wien. klin. W. Jahrg. 37. Nr. 3. 1887. — Eiselsberg, v., Tetanie im Anschluß an Kropfoperationen. Wien 1890. — Ders., Ueber erfolgreiche Einheilung der Katzenschilddrüse in die Bauchhöhle und Auftreten von Tetanie nach deren Exstirpation. Wien. klin. W. 1892. Nr. 5. — Ders., Krankheiten und Verletzungen der Schilddrüse. Handbuch der prakt. Chirurgie von Bergmann und Bruns. Band III, Abschnitt II. 1907. — Enderlen, Untersuchungen über die Transplantation der Schilddrüse in die Bauchhöhle von Katzen und Hunden. Mitt. Grenzgeb. Bd. 3, Heft 3 und 4. XX. 1898. — Enochin, W., Unterbindung der Schilddrüsenarterien beim Kropfe. Arch. f. klin. Chir. Bd. 80. XLIII. 1906. — Erdheim, Die Pathologie der Schilddrüse. Diskussion. 23. Kongr. f. Innere Medizin. 1906. — Fuhr, J., Exstirpation der Schilddrüse. Arch. f. exper. Pathol. und Pharmakologie. 21. Bd. Heft 5 und 6. 1886. — Gluck und Sorensen, Chirurgie der Schilddrüse. Handbuch der Chirurgie für Hals, Nase und Ohr von Katz, Preysing und Blumenfeld. Bd. IV. 1913. — Hagenbach, E., Exper. Studie über die Funktion der Schilddrüse und der Epithelkörperchen. Mitt. Grenzgeb. Bd. 18. Heft 2. XIV. 1907. — Hecker, Zur Pathologie der Schilddrüse und der Nebenschilddrüsen. Sitzungsbericht vom 15. Dez. 1906 der Gesellschaft für Natur und Heilkunde zu Dresden. (Münch. m. W. Nr. 10. 1907.) —

Heller, E., Ueber freie Transplantationen (ausschließlich der Transplantationen mittels der Gefäßnaht) 1901—1909. Erg. d. Chir. u. Orthop. Bd. I. Heft IV. 1910. — Hochenegg, S., Lehrbuch der spez. Chirurgie. Chirurgische Erkrankungen der Schilddrüse. Bd. I. Abschnitt II. 1907. — Julliard, Revue de Chir. 10 Août 1883. — Kausch, W., Beiderseitige Resektion oder einseitige Exstirpation des Kropfes? Arch. f. klin. Chir. Bd. 93. Heft 4. XLII. 1910. — Kocher, Kropfexstirpation und ihre Folgen. Ebenda. 1883. — Ders., Kropfexstirpation und ihre Folgen. Ebenda. Nr. 29. 1883. — Ders., Zweitausend Kropfexcisionen. Korr.-Bl. Schweiz. 1895. — Ders., Pathologie der Schilddrüse. 23. Kongr. f. Innere Med. 1906. — Ders., Chirurg. Operationslehre. 1907. — Kraus, J., Pathologie der Schilddrüse. 23. Kongr. f. Innere Med. 1906. — Kutschera, v., Gegen die Wasserätiologie des Kropfes. Aerztl. Verein München 18. Dezember 1912. — Landois, J., Die Epithelkörperchen. Erg. d. Chir. u. Orthop. Bd. I, Heft VII. 1910. — Matti, H., Ueber die Kombination von Morbus Basedowii mit Thymushyperplasie. D. Ztschr. f. Chir. Bd. 116. 1912. — Melchior, E., Die Basedow'sche Krankheit. Erg. d. Chir. u. Orthop. Bd. I, Heft VIII. 1910. — Mendel, E., Zur pathologischen Anatomie des Morbus Basedowii. D. m. W. Jahrg. 18. Nr. 5. 1892. — Michalski, J., Die Therapie des Morbus Basedowii. Bruns' Beitr. Bd. 29. 1906. — Mikulicz, Beitrag zur Operation des Kropfes. Wien. m. W. Nr. 1, 2, 3, 4. 1886. — Munk, Zur Lehre von der Schilddrüse. Virchow's Arch. Bd. 150. Heft 2. 1897. — Müller, Beiträge zur Histologie der normalen und der erkrankten Schilddrüse. Ziegler's Beitr. Bd. 19. 1896. — Payr, Transplantation der Schilddrüsengewebe in die Milz. Experimentelle und klinische Beiträge. Arch. f. klin. Chir. Bd. 80. 1906. — Pfeiffer und Mayer, O., Exper. Beiträge zur Kenntnis der Epithelkörperchenfunktion. Mitt. Grenzgeb. Bd. 18. Heft 3. XV. 1907. — de Quervain, Zur Technik der Kropfoperation. D. Ztschr. f. Chir. Bd. 116. 1912. — Rehn, Operationen an der Schilddrüse und Thymusdrüse. Chirurgische Operationslehre von Bier, Braun und Kümmell. Bd. I. Kap. VIII. 1914. — Reichel, Verlauf von Nachbehandlungen nach Operationen am Halse. Lehrbuch der Nachbehandlungen nach Operationen. 1909. — Rodt, v., Beitrag zur Geschichte der Schilddrüse. D. Ztschr. f. Chir. Bd. 116. 1912. — Rydygier, Zur Behandlung des Kropfes durch Unterbindung der zuführenden Arterien. Wien. m. W. Jahrg. 38. Nr. 49 und 50. 1888. — Ders., Zur Operationstechnik bei der Unterbindung der Art. thyreoidea inf. Zbl. f. Chir. Nr. 14. 1889. — Ders., Ueber die Endresultate nach Unterbindung der zuführenden Arterien bei Struma. Arch. f. klin. Chir. Bd. 40. 1890. — Schiller, A., Ueber die Kropfoperationen an der Heidelberger Klinik in den Jahren 1888—1898. Bruns' Beiträge. Bd. 24, 1899. — Sick, P., Ueber die totale Exstirpation einer kropfig entarteten Schilddrüse und über die Rückwirkung dieser Operation auf die Zirkulationsverhältnisse im Kopfe. Korr.-Bl. des württemb. ärztl. Vereins. Bd. XXXVII. Nr. 25. 14. Aug. 1867. — Spalteholz, W., Handatlas der Anatomie des Menschen. Bd. II. 1901. — Stich, R., Ueber Gefäß- und Organtransplantationen. Erg. d. Chir. und Orthop. Bd. I. Heft 1. 1910. — Tillmanns, H., Verletzungen und Krankheiten der Schilddrüse. Lehrbuch der speziellen Chirurgie. I. Teil. § 97. 1901. — Toldt, C., Anatomischer Atlas. Gefäßlehre 1900. — Wölfler, A., Die operative Behandlung des Kropfes durch Unterbindung der zuführenden Arterien. Wien. m. W. Jahrg. 39. Nr. 29 und 30. 1886. — Ders., Zur Unterbindung der Art. thyreoidea inf. beim Kropfe. Ebenda. Nr. 6. 1887. — Ders., Zur chirurgischen Anatomie und Pathologie des Kropfes und Nebenkropfes. Arch. f. klin. Chir. Bd. 40. 1890.

XIX.

AUS DER

CHIRURGISCHEN POLIKLINIK ZU MÜNCHEN.

DIREKTOR: PROF. DR. FERDINAND KLAUSSNER.

„Selbstheilung" eines traumatischen Aneurysmas.

Von

Dr. **Fritz Genewein,**

I. Assistent.

(Mit 3 Abbildungen.)

Ueber das Schicksal ausgebildeter Aneurysmen läßt sich die medizinische Literatur nur selten vernehmen, und wenn, dann berichtet sie von Perforationen des aneurysmatischen Sackes. Sonst befaßt sich die Kasuistik mit anatomisch oder topographisch ungewöhnlichen Aneurysmen, spricht sich über die Ursachen ihrer Entstehung aus, behandelt sie gelegentlich als diagnostisches Problem und beschäftigt sich, seit die Gefäßnaht in Uebung ist, mit den Ergebnissen der operativen Therapie. Die Kargheit der Gesichtspunkte, die der literarischen Behandlung des Leidens eigen ist, nimmt nicht wunder: ätiologisch meist vollkommen klar bietet der Verlauf der Krankheit mit seinem gesetzmäßigen Gang, seinen allbekannten Konsequenzen und seiner einzigen Heilungsmöglichkeit keine besonderen Variationen dar und beansprucht damit kein absonderliches Interesse. Das Recht, die Kasuistik zu vermehren, bleibt den Fällen vorbehalten, die ein eigenartiges Schicksal erfahren, wie der hier vorgetragene, in der chirurgischen Poliklinik beobachtete Fall.

Es handelte sich um einen Patienten in den besten Mannesjahren, der durch ein Trauma ein Aneurysma der rechten Arteria axillaris akquirierte, der unter den hochgradigen Folgezuständen desselben, die den Arm zu einem gebrauchsunfähigen und lästigen Körperteil machten, jahrelang und schwer zu leiden hatte, der aber schließlich ohne jede Therapie — zu der chirurgischen hatte er sich nicht entschließen können — wieder einen annähernd

normal aussehenden und zur groben Arbeit brauchbaren Arm zurückerhielt. Diese „Selbstheilung" ließ dem Fall ein besonderes Interesse abgewinnen, und darum sei er veröffentlicht. Es dürfte aber auch interessieren, auf das Krankheitsbild als solches mit seiner seltenen Großartigkeit einen Blick zu werfen.

Die Entstehungsgeschichte des Aneurysmas ist kurz folgende:

Der äußerst kräftige, hochgewachsene Mann wurde von einem Stier gegen eine Stallbarriere geworfen und fiel mit der r. Brustseite auf einer Kante derselben auf. Die nächsten Folgen dieses Traumas ließen keine schwere Verletzung vermuten: eine mehrere cm lange Quetschwunde an der Brust, Abschürfungen der Haut, unter ihr ein mäßiger Bluterguß und subjektiv kaum nennenswerte Schmerzen, das war alles, was der Unfall hinterlassen zu haben schien. Es war so gering, daß die Arbeitsfähigkeit des Mannes nur kurze Zeit beeinträchtigt war, und nach 14 Tagen, als die Wunde vollkommen verheilt war, konnte er seine Tätigkeit auf dem Felde wieder aufnehmen. Am Abend des ersten Arbeitstages bemerkte er außer einer leichten Ermüdung lediglich eine geringgradige Anschwellung des Armes, die bis zum nächsten Morgen zurückgegangen war und deshalb als Warnung, die Arbeit fortzusetzen, übersehen wurde. Dieser Tag, der 16. seit dem Unfall, wurde ihm verhängnisvoll. Nach einigen Stunden Arbeit schwoll der ganze r. Arm in erschreckender Weise und außerordentlich rasch an und hatte bis zum Abend einen Umfang erreicht, daß der Rockärmel nicht mehr darüber gezogen werden konnte.

Aehnliche Beobachtungen, daß die Entstehung des Aneurysmas durch Wochen von dem Trauma getrennt ist, sind wiederholt, namentlich im Krieg, gemacht worden. Es ist diesen Fällen gemeinsam, daß das Trauma die Arterienwand nicht in ihrer ganzen Dicke geschädigt hat, so daß noch eine Hilfskraft — und das sind eben ausgiebige Bewegungen — nötig war, das Aneurysma auszubilden. Es kann bei Gefäßkontusionen die Adventitia als die widerstandsfähigste Gefäßhaut erhalten bleiben, und die nach dem Trauma eingehaltene Ruhe und Schonung beugt einer Ausweitung des Arterienrohres an der geschädigten Stelle vor. Der Bluterguß in der Umgebung trägt bei, die Gefäßwand zu stützen. Zu früher Wiedergebrauch der Extremität führt zur Lockerung der Gefäßnarbe und macht sie nachgiebig, lockert auch das junge, aus dem Bluterguß hervorgegangene Narbengewebe, und die von der Arbeit geforderte vermehrte Blutdurchströmung und Blutdrucksteigerung formiert den aneurysmatischen Sack.

An der Schnelligkeit, mit der in unserem Falle die Stauungserscheinungen im Arm sich ausbildeten, hat wohl zu einem großen Teil der alte Bluterguß in der Umgebung schuld: er ließ dem Aneurysma wenig Raum zu seiner Entfaltung, so daß es mit der ganzen Höhe der Blutdrucksäule auf die Venenwand drücken mußte und ihr Lumen aufhob.

Ungefähr 5 Monate nach Beginn der Erkrankung kam der Pat. in die chirurgische Poliklinik. Wir haben das eindrucksvolle Bild, das der betroffene Arm darbot, festgehalten (s. Fig. 1). Man sieht darauf die unverhältnismäßige, fast herkulische Stärke des r. Armes, dessen Umfangsmaße am Oberarm 58, im proximalen Teil des Vorderarmes 56 cm betrugen,

also Maße darstellten, wie sie einem kräftig entwickelten Oberschenkel zukommen. Die Hand bildete damals noch den am ehesten normal aussehenden Teil der Extremität, später war sie aber in gleichem Verhältnis verdickt und unförmlich geworden. Sie erinnerte dann mit ihrer ödematösen, glänzenden, faltenlosen Haut und den in leichter Spreizstellung abstehenden ungegliederten Fingern lebhaft an einen großen aufgeblasenen Gummihandschuh (Fig. 2). Noch später stellten sich als Ausdruck der Zirkulationsstörung an den Fingerspitzen ziemlich tief gehende Ulcera ein. Den stärksten Eindruck im ganzen Bild aber riefen die Hautvenen hervor, die am proximalen Teil des Vorderarmes aus der teigigen Masse, in die der freie Teil der Extremität verwandelt war, herauskamen und in zahllosen Windungen von teilweise Daumenstärke am Oberarm entlang zogen und an der Brust und Schulter dicke Konvolute bildeten, die bis zum Hals herauf und bis zur Mittellinie reichten.

Was auch in der Tiefe verborgen sein mochte, das eine war schon bei der Augenscheinnahme ohne weiteres klar, daß die hauptsächlichsten Abflußbahnen des venösen Blutes der Extremität, die axillaren Venen, unwegsam geworden waren. Das gesamte Blut des Armes wurde in den Hautvenen zurückgeleitet und durch Vermittlung des Adernetzes der Schulter der Vena cava superior zugeführt.

Aber auch das Hindernis selbst im venösen Abflußgebiet und mithin die Ursache der Stauungserscheinungen war unschwer aufzufinden. Ueber der ganzen Brust vernahm man ein sausendes, mit der Herzsystole synchrones Geräusch und fühlte über dem ganzen Thorax ein leichtes Zittern und Schwirren. Es handelte sich nun nur noch um die Lokalisation des Aneurysmas, dem nach dem Auskultationsergebnis und nach der Ausdehnung des gestauten Gebietes sein Platz an der Arteria axillaris angewiesen wurde. Das stand auch im Einklang mit der Anamnese, der zufolge das Trauma in der rechten Regio infraclavicularis angegriffen hatte. Dort fand man auch die von der Quetschwunde herrührende, schwer sichtbare Narbe. Eine Pulskontrolle im gestauten Arm war unausführbar. Die interne Untersuchung hatte noch als weiteres Ergebnis eine namhafte Herzhypertrophie nachgewiesen.

Unzweifelhaft war auch die Therapie, die hier einzig in Frage kam: die Arteria axillaris mußte vor ihrer Ausweitung zum aneurysmatischen Sack unterbunden und der Arm geopfert werden. An die Möglichkeit, das Aneurysma zu excidieren und die Gefäßlumina wieder zu vereinigen, war nicht ernstlich zu denken. Der operative Eingriff war für alle Fälle recht blutreich, und eher wie nicht riskierte der Patient mit dem Verlust seines Armes sein Leben. Er vermochte sich nicht zu einer Operation zu entschließen, obwohl er während der nächstfolgenden 3 Jahre außerordentlich viel unter dem Schrecklichen seiner Krankheit und unter den hochgradigen Beschwerden, die sie ihm verursachte, zu leiden hatte.

Da trat mit einemmal eine Aenderung in dem so lange Zeit stabil gewesenen Zustand des Armes ein, er begann merklich und rasch abzuschwellen und nach einigen Wochen, da das Bild Fig. 3 aufgenommen wurde, bot er ein gänzlich verändertes Aussehen. Der Oberarm

1.

3.

2.

maß um diese Zeit an seiner dicksten Stelle 33,5 cm, der Vorderarm 30. War die Haut bisher stark gespannt und leicht ödematös gewesen, so hing sie jetzt als runzeliger, viel zu weiter Sack um die abgemagerte Extremität An der Hand hatten sich bisher nur geringe Veränderungen vollzogen. Eine leichte Abschwellung war zwar auch hier wahrzunehmen, die Venen am Dorsum manus schimmerten wieder durch die Haut hindurch, im übrigen aber war sie eine unförmliche und unbewegliche Masse geblieben, und die Ulcera an den Endgliedern der Finger bestanden unverändert fort. Es ist noch fast ein ganzes Jahr vergangen, bis auch dieser am schwersten geschädigte Teil der Extremität wieder das Aussehen einer menschlichen Hand erhielt. Mit der Zeit stellte sich auch eine ziemlich gute Beweglichkeit im Handgelenke ein, ebenso in Zeigefinger und Daumen und in den Grundgelenken der übrigen drei Finger; die Ulcera heilten aus, die Schmerzen verschwanden, und mit der Möglichkeit, den Arm wieder zu gebrauchen, kräftigte sich die Muskulatur und hob sich der Allgemeinzustand des Pat. Die Hautvenen an Arm und Schulter sind einer weitgehenden Rückbildung nicht mehr fähig gewesen. Zwar hat sich auch ihr Kaliber etwas verringert, aber die starke Schlängelung und Konvolutbildung haben sie beibehalten. Sie werden auch offenbar jetzt noch als die alleinigen Abflußwege des venösen Blutes gebraucht. Dieser Zustand beeinträchtigt die Gebrauchsfähigkeit des Armes nicht; im Vorjahre war es dem Mann möglich, sich wieder an der schweren Feldarbeit zu beteiligen.

Etwa 9 Monate, nachdem sich diese merkwürdige Veränderung, zu der ein Pendant in der Literatur nicht gefunden werden konnte, vollzogen hatte, wurde der Pat. in der chirurgischen Poliklinik nachuntersucht und hiebei die aneurysmatischen Gefäßgeräusche vermißt. Tief im Grunde der Achselhöhle war ein fast apfelgroßer, harter Tumor zu fühlen und im proximalen Drittel des Oberarmes, an der dem Gefäßverlauf entsprechenden Innenseite ein zweiter von etwa Welschnußgröße. Distal von diesem war der Brachialpuls fühlbar, die zwischen den beiden Knoten gelegene Strecke zeigte keine Pulsation.

Diesen Punkten hätte man von Anfang an mehr Beachtung und eingehendere Würdigung zuwenden sollen; denn sie allein können unserer Meinung nach das Rätselhafte der sicher ungewöhnlichen Erscheinung erklären.

Es ist nicht anders möglich, als in der Thrombosierung des aneurysmatischen Sackes, dessen Ergebnis der Tumor in der Achselhöhle ist, das Moment zu erblicken, das im Arm das gestörte Gleichgewicht in der Blutzufuhr und -Abfuhr wieder hergestellt hat. Die ganzen Stauungserscheinungen im Arm waren durch die Kompression der axillaren Venen hervorgerufen, deren Leistungsfähigkeit in bezug auf den Blutabfluß anscheinend von den Hautvenen allein nicht erreicht werden kann. Wenn nun die Thrombosierung des Aneurysmas dieses Mißverhältnis aufgehoben hat, so war das nur dadurch möglich, daß die Blutzufuhr zum Arm bei diesem Vorgang vermindert wurde. Mit dem Verschluß der arteriellen Hauptbahn wurden die Kollateralen um das Schultergelenk in Anspruch genommen, also wesentlich weniger Blut zur Extremität zugelassen, damit die Ansprüche an die abführenden Venen herabgesetzt, und diesen konnten sie nun auch gerecht werden.

Seit dem Eintritt der Thrombosierung vollzieht sich nun auch die arterielle Durchblutung des Armes auf teilweise ganz anderen Bahnen, eben

den Kollateralen der Schulter. Das Wesentliche aber ist, daß der Abfluß der Zufuhr entspricht. Das ist keine Hypothese, denn der Arm ist frei von Stauungserscheinungen.

Eine Frage ist noch offen geblieben: Wodurch ist nach 3 jährigem Bestehen des Aneurysmas plötzlich diese Thrombosierung hervorgerufen worden und wie kam es, daß der Thrombus sich noch ein gutes Stück weit distalwärts auf den Anfang der Arteria brachialis (bis zum Abgang der Profunda?) erstreckte? Und ferner: Hat vielleicht hier die Thrombose eingesetzt und ist von da aus zentralwärts vorgewachsen? Spricht der an der Brachialis fühlbare kleine Knoten zugunsten dieser Annahme? Warum wurde dann eben noch der aneurysmatische Sack, und nicht mehr, in den Thrombosierungsprozeß einbezogen?

Die Antwort hierauf wird man schuldig bleiben und damit auf die kausale Erklärung des „Heilungsvorganges" verzichten müssen. Somit stellt unsere Erklärung im Grund genommen nichts weiteres dar als eine Beschreibung der pathologisch-anatomischen Tatsachen (zuerst Aneurysma, dann Thrombosierung des Sackes) und der klinischen Erscheinungen (zuerst Stauungen, dann normale Zirkulationsverhältnisse), die sie in Beziehungen zueinander und mit den anatomischen Verhältnissen der Region in Einklang zu bringen versuchte.

XX.

AUS DER

CHIRURGISCHEN KLINIK ZU KÖNIGSBERG i. Pr.

DIREKTOR: GEH. MED.-RAT PROF. DR. FRIEDRICH.

Die dekompressive Thoraxsprengung durch longitudinale Sternotomie bei, die Luftwege komprimierendem, Aneurysma und Tumoren des Mediastinums.

Von

P. L. Friedrich.

(Mit 10 Abbildungen.)

Als ich 1909 in einem Vortrage auf dem Kongreß der american medical association[1]) und 1910 im „Zentralblatt für Chirurgie" auf Grund mehrfacher Erfahrungen eine kurze Mitteilung über die operative Zugänglichkeit „des vorderen Mediastinums vermittels querer Brustbeindurchtrennung", („Mediastinotomia anterior transversalis") machte und an beiden Stellen die Schnittführung durch Abbildungen illustrierte, war ich mir wohl bewußt, daß das dort angegebene Vorgehen nur unter gewissen Umständen für die Zugänglichmachung des Mediastinums von Wert sei. Mein damaliger anatomischer Kollege, Herr Geheimrat Gasser in Marburg, erkannte die von mir gewählte Schnittführung als die vom anatomischen Standpunkte aus beste an. Es ist daher nur schwer verständlich und wohl nicht ganz gerechtfertigt, wenn dann von anderer Seite[2]) auf Grund von 2 operativen Mißerfolgen, welche die einzige Prüfung der Methode darstellten, die ganze Methode kurzerhand verworfen wurde. Die derselben entgegengehaltenen Nachteile treffen ebensowenig generell zu, als die von Sauerbruch[3]) seinem Vor-

1) Thoracic Surgery, read in the Section on Surgery of the american medical association, June 1909. The journal of the american medical association. Dec. 1909.

2) u. 3) Sauerbruch, Bruns' Beitr. Bd. 77.

gehen (der nur partiellen longitudinalen Sternotomie) nachgerühmten Vorteile.

Ohne weiteres muß anerkannt werden, daß die von Milton zuerst 2mal am Lebenden (1mal mit, 1mal ohne Erfolg) ausgeführte moderne Spaltung des Sternums einen gelegentlich bis zu 10 cm breiten (Enderlen)[1]) Zugang zu schaffen vermag. Bei den nachher zu schildernden Fällen jugendlicher Individuen mit sehr elastischem Thorax erreichten wir sogar eine Lücke zwischen den Sägerändern des Sternums bis zu 11 cm Breite.

Verletzungen der Pleuren sind beim Versuch der Entfernung einigermaßen großer Mediastinaltumoren[2]) fast ausnahmslos unvermeidlich und brauchen, wie unsere Fälle zeigen werden, nicht die entzündlichen Komplikationen im Gefolge zu haben, denen Sauerbruch's Fälle erlagen. Niemand wird gleichwohl bestreiten wollen, daß die Mitverletzung der Pleura nicht von ernstesten Folgen begleitet sein könnte.

Die Uebersichtlichmachung des oberen vorderen Mediastinums gestaltete sich aber auch mit dem Sternumquerschnitt in meinem nachher zu schildernden Fall weit umfangreicher, als beim Längsschnitt im nachfolgenden Falle 4. Es ist, wie meist: nicht eine Methode leistet alles. Die geschickte Auswahl unter den verschiedenen Methoden, die Anpassung des eigenen Vorgehens an die jeweilige anatomische Sachlage kennzeichnet das Maß der Erfahrung und der Urteilskraft des Operierenden.

Im Folgenden mögen mehrere Fälle wegen ihrer, wie mir scheinen will, praktischen Tragweite eingehende Erörterung finden, wo ich bei Aneurysma und anderen echten Tumoren des Mediastinums dekompressiv entlastend durch transversale und totale longitudinale Sternotomie einzuwirken versucht, zunächst direkt lebensrettend gewirkt und mehrere schöne, weitere Erfolge eingeleitet habe.

1. Am Abend des 22. X. 12 kam in meiner Klinik ein 47j. Fleischer aus Elbing mit starken Atembeschwerden zur Aufnahme, die im Frühjahr 1911 ihren Anfang genommen und sich bis zu Erstickungsanfällen im Laufe des Sommers und Herbstes gesteigert hatten. Bei seiner Aufnahme glaubten wir noch eine sorgfältigere Beobachtung des Falles erst vornehmen zu können, wurden aber in der folgenden Nacht schon wegen eines schweren Erstickungsanfalles zur Tracheotomie gedrängt. Die ausgedehnte Ektasie der Hautgefäße, die starke Seitwärtsverdrängung der Trachea im Röntgenbild, hatten den Sitz der Atemstenose in die Bifurkationsgegend verlegen lassen, und nur eine lange geschwänzte König'sche Kanüle schaffte einigermaßen Erleichterung.

1) Enderlen, Ein Beitrag zur Chirurgie des hinteren Mediastinum. D. Ztschr. f. Chir. Bd. 61. S. 441 ff.

2) Bei den echten (nicht tuberkulösen) Mediastinaltumoren handelt es sich fast immer um primäre Lymphdrüsentumoren, solche von persistierender Thymus, seltener durchgebrochene Bronchial-Hilus-Carcinome, retroperiostale Tumoren des Sternums. Demgegenüber treten die Dermoidcysten (Pflanz, Grandhomme, Madelung, v. Eiselsberg) sowie die endothorakalen bis auf den Aortenbogen reichenden Strumen zurück.

Während die r. Subclavia deutlich pulsierend gefühlt werden konnte, zeigten rechte Radialis, Brachialis und Axillaris absolute Pulslosigkeit. Der vom Direktor der Kehlkopfklinik, Herrn Professor Gerber, erhobene Kehlkopfbefund bestätigte die Diagnose der Parese des l. Recurrens, „vermutlich bedingt durch Mediastinaltumor". Die l. Kehlkopfhälfte stand absolut still, die l. Aryknorpelregion war in die Höhe gezogen. Es wurde ein die Trachea weit nach links, das Herz nach links und diaphragmawärts verdrängender Mediastinaltumor angenommen, die Möglichkeit eines Aortenaneurysmas gleichzeitig in Erwägung gezogen. Ehe die Untersuchung zu einem vollen Abschluß gelangt war, trat starke Pulsbeschleunigung bis 120, Temperaturanstieg bis 40,3 ein, unter Steigerung der Kurzatmigkeit. Wir überzeugten uns, daß die geschwänzte Kanüle nicht mehr ausreichte, das Atmungshindernis zu beheben, und trotz der ungünstigen, hoch febrilen Veränderung des Krankheitsbildes entschloß ich mich noch, durch eine transversale Sternotomie, wie ich sie in obiger Publikation angegeben hatte, dem unglücklichen Kranken Erleichterung und Luft zu schaffen. Am oberen Rand der 3. Rippe wurde in ganz oberflächlicher Morphium-Chloroformnarkose ein 20 cm breiter Querschnitt quer über das Sternum geführt, die Intercostalmuskulatur beiderseits durchtrennt, das Sternum ebenfalls quer durchtrennt, die nächstoberen und nächstunteren Rippenansätze auch im Knorpelteil durchschnitten. Jetzt ließ sich das Sternum nach oben und unten so weit auseinanderziehen, daß ein 12 cm weites Klaffen des Sternums erzielt wurde, und man eine gute Uebersicht über das Mediastinum erhielt. Der Tumor füllte die ganze zu übersehende Region aus, zeigte starke Pulsation, ließ sich nach unten bis nahe an den Aortenabgang vom Herzen verfolgen. Der Sternalspalt wurde klaffen gelassen, nur die Haut darüber vernäht. Aus dem Bestehenbleiben des Spaltes konnte man gut sehen, welches Maß von Druckentlastung die Operation herbeigeführt hatte. Schon beim Rückgehen der ganz oberflächlichen Narkose konnten wir uns von der außerordentlichen Atmungserleichterung überzeugen, welche die Sternalspaltung für den Patienten herbeigeführt hatte. Die Cyanose ging unmittelbar beträchtlich zurück. Der pneumonische Prozeß griff jedoch unter Fortbestand hoher Fiebertemperatur weiter um sich, und am nächsten Tag erlag der Kranke seinem Leiden.

Die Obduktion (Dr. Lissauer) ergab ein über gänseeigroßes Aneurysma der Art. anonyma. Es enthielt große, schalenförmige Gerinnsel. Beiderseits fand sich ausgedehnte Unterlappenpneumonie aspiratorischen Charakters.

Das, was aus diesem Fall zu lernen war, war, daß eine schwere Kompression der Luftwege durch Aneurysma, mit Hilfe der Tracheotomie und der langen geschwänzten Kanüle nicht zu überwinden war, während eine quere sternale Thoraxsprengung sofort die Atmung frei machte und zeigte, daß auf diesem Wege rascher und sicherer die Behebung der Kompression zu erzielen sei, als durch die Tracheotomie. Daß wir uns in diesem Fall erst so spät zu dieser Maßnahme entschlossen, als bereits beiderseitige Aspirationspneumonie hohen Temperaturanstieg und Vermehrung der Atemnot herbeigeführt hatten, wird seine Entschuldigung in der Neuheit des Weges finden, den wir zu betreten wagten. Fest hielt ich aber die Ueberzeugung, daß gelegentlich bei Erstickungszuständen, die durch mediastinalen Tumordruck

bedingt seien, sobald wie möglich eine sternale Thoraxsprengung auszuführen sei.

Im Dezember 1912 gingen uns, annähernd gleichzeitig, zwei weitere Fälle sehr ausgedehnter mediastinaler Tumorbildung bei 2 jugendlichen Individuen zu. Der eine betraf einen 12 jährigen Schüler aus Minsk (Rußland), der zunächst in der medizinischen Klinik Aufnahme gefunden hatte und von dort wegen Cyanose und Atemnot zwecks eventueller Tracheotomie der chirurgischen Klinik zugeführt worden war. Der zweite Fall betraf eine 16 jährige Verkäuferin L. aus Rössel in Ostpreußen, die zu gleichem Zweck der chirurgischen Klinik direkt von ihrem Hausarzt, Sanitätsrat Dr. Grünberg in Rössel, überwiesen wurde. Die Krankengeschichten der beiden Fälle sind folgende:

2. M. K., 12 j. Schüler. Die Krankengeschichte der medizinischen Klinik (Prof. Schittenhelm) sagt Folgendes: Gesunde Familie. Der Knabe war bis zur jetzigen Erkrankung immer gesund: diese setzt im September 1912, mit Anschwellen des Gesichtes, besonderse im Bereich des l. Unterkiefers, ohne Schmerz, ohne Fieber ein. November Schwellung der l. Halsseite, die in den folgenden Wochen rasch zunahm und auf die r. Seite übergriff. Bald fühlte sich die Schwellung knollig-höckrig an; sie verursachte geringe Schmerzen. Im Monat Dezember traten Atembeschwerden ein, bläuliche Verfärbung des Gesichtes, insbesondere der Lippen. Herzklopfen. Bei der Aufnahme in die medizinische Universitätsklinik am 22. XII.: mäßiger Ernährungszustand, blasses Aussehen, Cyanose der Lippen und der Hände, etwas Vorwölbung der Bulbi, dyspnoische, beschleunigte Atmung, leichter Stridor. Puls klein, mäßig gespannt, links weniger fühlbar als rechts, 138 in der Minute. Temp. 37,4. Starke Verbreiterung des Halses durch massige Drüsenpakete zu beiden Seiten, links stärker als rechts, beides über Mannsfaustgröße. Die Geschwulstmassen füllen die Supra- und Infraklaviculargruben aus und setzen sich in das Mediastinum hinein fort. Die Palpation läßt in den Geschwulstmassen einzelne verschieden große Drüsen durchfühlen; sie sind gegen die Tiefe fixiert.

Die äußere Haut ist darüber gut verschieblich. Halsumfang 43,5 cm. Lungengrenzen vorn rechts 7. Rippe, schlecht verschieblich. Ueber beiden Lungen eine beiderseits von der Mittellinie her bis über die Mamillarlinie reichende Dämpfung, die links in die Herzdämpfung übergeht und weit nach oben und unten reicht. Ueber der Dämpfung abgeschwächtes Atmen, über den übrigen Partien verschärftes Vesikuläratmen. In der Nähe der Trachea deutlicher Stridor. Hintere Grenzen: 10. Brustdorn, schlecht verschieblich. In den unteren Partien beiderseits eine schmale Zone absoluter Dämpfung, nach oben verschärftes Vesikuläratmen. Herz: Spitzenstoß nicht genau lokalisierbar, ziemlich starke Pulsation über der ganzen l. Seite, bes. in Herzregion fühlbar. Herztöne rein, Traube'scher Raum: gedämpfter Perkussionsschall. Leber nach abwärts gedrängt. Beiderseits vergrößerte Inguinaldrüsen. Die Röntgendurchleuchtung ergibt eine starke Verschattung in der ganzen Thoraxmitte, die sich wie ein großes Quadrat ausnimmt (s. die beigefügte Fig. 1); sie reicht in gleicher Breite bis herab zum Zwerchfell. Beiderseits geringes Exsudat im Pleuraraum. 26. XII. Dyspnoe stärker, ziemlich starker Husten. 27. XII. Zunahme der Dyspnoe. Deswegen Verlegung in die chirurgische Klinik. Hier nach kurzer Beobachtung am 31. XII. Thoraxsprengung durch longitudinale Sternotomie (Friedrich) in Lokalanästhesie. Die beigefügte Abbildung zeigt

den von mir gewählten Hautschnitt (Fig. 2). Er wird bogenförmig nach rechts geführt, der Lappen über das ganze Sternum nach links herübergeklappt. Der Schnitt reicht von der l. Oberschlüsselbeingrube bis nahe zum Processus xyphoideus, hat im ganzen eine Länge von 25 cm. Nachdem so die volle Sternalübersicht gewonnen, wird das Sternum genau in seiner Mitte von oben bis unten mit der elektrischen Radsäge durchtrennt. Die beiden Sternalhälften werden mit Haken auseinandergezogen. Man übersieht jetzt einen großen Tumor, der auf sämtliche Organe des Brustraums starken Druck ausübt. Die Luftröhre wird anscheinend von der Tumormasse umschlossen. So wie man die Sternalhälften wieder vom Hakenzug freiläßt, tritt eine spontane Diastase der beiden Sternalhälften während der Atmung von $3^1/_2$ cm ein. Dieses Maß entspricht der Größe der erzielten Druckentlastung. Mit großer Mühe gelingt es nur, und nicht ohne einen Pleuraeinriß, ein Stück der Tumormasse zwecks mikroskopischer Untersuchung zu enukleieren. Mit einem Zipfel Pericard ist der Pleurariß rasch übernäht und geschlossen. Ohne irgendwelche Knochennaht am Sternum wird die Diastase des Sternums erhalten, und die Haut darüber durch Naht fest vereinigt. Bei geringem Blutverlust Dauer der Operation 40 Minuten.

Dem Eingriff folgt bald erhebliche Beschleunigung der Respiration, bis 55 in der Minute, der Herzaktion bis 140 Pulsschläge. Temp. erreicht in der Folge nur einmal die maximale Höhe von 38,5; fällt dann wieder rasch zur Norm ab (4. Tag nach der Operation). Das in der r. Pleurahöhle schon vor der Operation vorhandene und jetzt vielleicht etwas vermehrte Exsudat wird punktiert (300 ccm.), ist blutig-serös; seine bakteriologische Prüfung war leider unterlassen worden. Die Atmungsbeschleunigung geht danach zurück. Am 9. Tag nach der Operation Entfernung der Nähte, allenthalben primäre Wundheilung. Innerhalb kurzer Zeit namhafte Besserung des subjektiven Befindens. Pat. geht wieder frei umher ohne Cyanose, ohne Kurzatmigkeit. Einleitung subkutaner Kakodyl-Injektionskur.

Vergleichende Sternalmessungen ergeben 6 Wochen nach der Operation ein Klaffen der Sternalhälften um 3 cm. Die vom Druck entlasteten Lungenpartien bieten helleren Schall, zeigen geringere Verschärfung des Vesikuläratmens. Linkerseits ist anscheinend die Verschieblichkeit des unteren Lungenrandes wieder vermehrt. — Die mikroskopische Untersuchung des entnommenen Tumorstückes ergibt (siehe die beifolgende Fig. 3) ein verschiedenzelliges, vorwiegend kleinzelliges Rundzellensarkom mit zahlreichen Erweichungsherden. Der Fall zeigt sonach eine hervorragend günstige, unmittelbare Beeinflussung der lebenbedrohenden Druckwirkung eines Mediastinaltumors durch die dekompressive totale longitudinale Thoraxsprengung.

3. L. Hildegard, 16 J., Verkäuferin, Rössel. (Behandelnder Arzt Sanitätsrat Dr. Grünberg, Rössel.) Aufnahme am 19. XII. in die chirurgische Klinik. Seit ca. 14 Tagen bemerkt Pat. Anschwellung am linken oberen und seitlichen Brustbeinrand und eine Verhärtung in der l. Achselhöhle. Seit 8 Tagen plötzliches Anschwellen beider Wangen; Atmung seit mehreren Wochen etwas erschwert, beim Atmen leichter Schmerz. Zessieren der Menses seit 3 Monaten. Bei der Aufnahme in die Klinik zeigt das mittelgroße, kräftig gebaute Mädchen noch einen guten Ernährungszustand, gleichmäßig geschwollene, cyanotische Wangen. Der Thorax ist gut gewölbt; starke Venenzeichnung über der vorderen Brustwand. Linkerseits zwischen den Ansätzen der 2.—4. Rippe markiert sich eine besonders deutliche Ausladung des Thorax. Hier derbes Resistenzgefühl ohne Druckempfindlichkeit. Lungen hinten beiderseits oberhalb und etwa 2 Fingerbreit nach abwärts von der Spina scapulae

1.

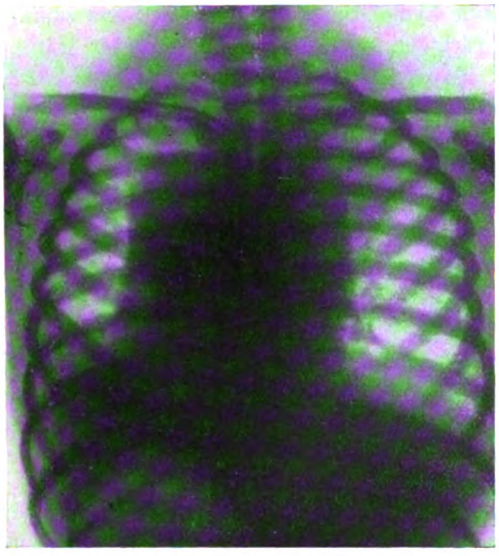

2.

3.

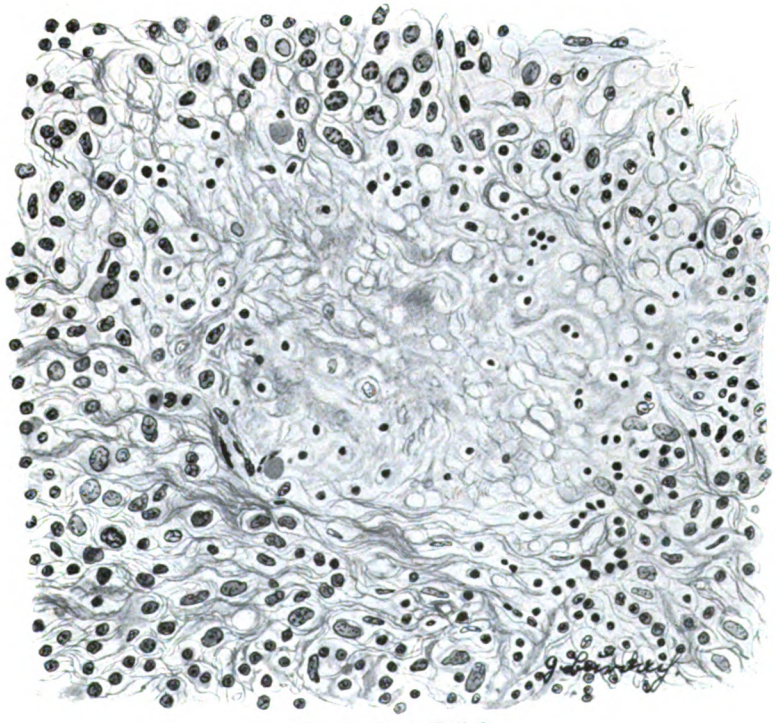

Fig. 1—3 zu Fall 2.
Fig. 1. 7 Tage vor der dekompress. Thoraxsprengung.
Fig. 2. 40 Tage nach der dekompress. Thoraxsprengung. Zeigt die von mir gewählte Schnittführung.
Fig. 3. Mikroskop. Tumorbefund.

starke Dämpfung mit bronchialem Atmen; unterhalb der Dämpfung normaler Klopfschall und Vesikuläratmen; untere Lungengrenzen gut verschieblich. Vorn Dämpfung und Bronchialatmen beiderseits, vom Schlüsselbein abwärts bis zur 4. Rippe; unterhalb der 4. Rippe anscheinend normaler Lungenbefund. Thorakale Lymphdrüsen linkerseits in Fossa supra- und infraclavicularis, sowie in der Axilla beträchtlich geschwellt und von derber Härte. Die Röntgenuntersuchung (s. Fig. 4) ergibt: Ueber der Mittelpartie beider Lungenfelder eine tiefe Verschattung, welche links 8 cm nach außen von der Wirbelsäule, rechts 6½ cm nach lateral von der Wirbelsäule reicht. Die Verschattung hat annähernd Quadratform. Ihre Seitenkonturen verlaufen fast parallel dem Sternalrande. Links unten eine dem Herzschatten entsprechende Ausbiegung. Mehrtägige Beobachtung ergibt, daß Pat. in horizontaler Lage nicht zu liegen vermag. Bei Einnahme der Lage im Bett, namentlich Rückenlage, tritt immer sofort Dyspnoe ein. Die Drüsentumoren nehmen nachweisbar während unserer Beobachtung an Umfang zu.

Am 31. XII. dekompressive Thoraxsprengung (Friedrich) durch longitudinale Sternotomie. In vorwiegend lokaler Analgesie bogenförmiger Hautschnitt (s. Fig. 5). Zurückklappen des Lappens, Uebersichtlichmachen des ganzen Sternums; Aufschneiden desselben in gerader Linie in ganzer Länge des Sternums mit elektrischer Säge und Knochenschere; Auseinanderziehen der Sternalhälften. Jetzt zeigt sich das Mediastinum von einer großen, festen Tumormasse ganz eingenommen. Nach Durchtrennung der r. Mammaria interna wird unter Verwendung des Tiegel'schen Druckdifferenzapparates beabsichtigtermaßen die r. Pleura eröffnet, um den Tumor eventuell zu mobilisieren. Bei 5 cm breitem Klaffen des Sternums lassen sich alle Manipulationen gut ausführen, doch gelingt nur eine teilweise Tumorabtragung. Die Pleura wird wieder zugenäht, die Sternalhälften breit klaffen gelassen, die Haut exakt vernäht. Am 5. Tag nach der Operation ist die Cyanose, wie sie vor der Operation bestand, vollständig geschwunden; das Temperaturmaximum nach der Operation betrug 38° C. Aus der r. Pleurahöhle werden in den nächsten Tagen 100 ccm blutig-seröser, bakterienfreier Flüssigkeit durch Punktion entleert. Am 9. Tag nach der Operation Entfernung sämtlicher Nähte, reaktionsloser Wundverlauf, Pat. fieberfrei außer Bett, fühlt sich subjektiv wohl. Weiterer Verlauf ganz ungestört. Pat. Tags über dauernd außer Bett: hat keine Dyspnoe mehr, zeigt Körpergewichtszunahme, frische Gesichtsfarbe, keine Spur von Cyanose. Subkutane Kakodyl-Injektionen. 6 Wochen nach der Operation trotz Tumorprominenz des gegen die Narbe heranwachsenden Tumors keinerlei Cyanose, keine Atemnot; beim Atmen dehnt sich hauptsächlich die untere Thoraxhälfte aus. Im Liegen ist der Atmungstypus rein abdominal. Die Außenränder des Sternums sind 6½ cm voneinander entfernt. Das Klaffen der Sternalränder beträgt reichlich 3 cm. Herzdämpfung nach links um 4 cm verschoben, Spitzenstoß im 5. Intercostalraum 2½ cm nach außen von der Mamillarlinie. Beiderseits kompensatorisches Volumen pulmonum auctum. Deutlich nachweisbare untere Lungengrenze hinten beiderseits in Höhe des 11. Dornfortsatzes, doch beiderseits nachweisbar verschieblich. Ueber der ganzen Lunge außerhalb der Dämpfungsbezirke nicht verschärftes Vesikuläratmen. Die Tumoren in der Fossa supraclavicularis sind größer und fester. Das Röntgenbild zeigt die Randkonturen unschärfer als vor der Operation. Mikroskopische Untersuchung (s. beifolgende Fig. 6): Gemischtzelliges, teils Riesenzellen-, teils Rundzellensarkom.

Im ersten Fall ist nach Abschluß unserer Behandlung sofort die Tiefenbestrahlung in der medizinischen Klinik begonnen worden und hat, wie Fig. 7

4.

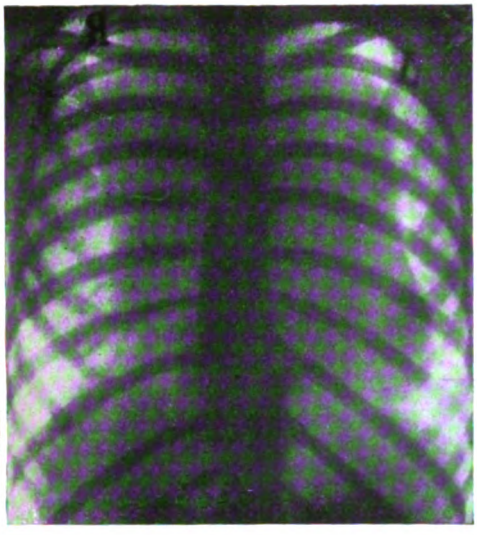

5.

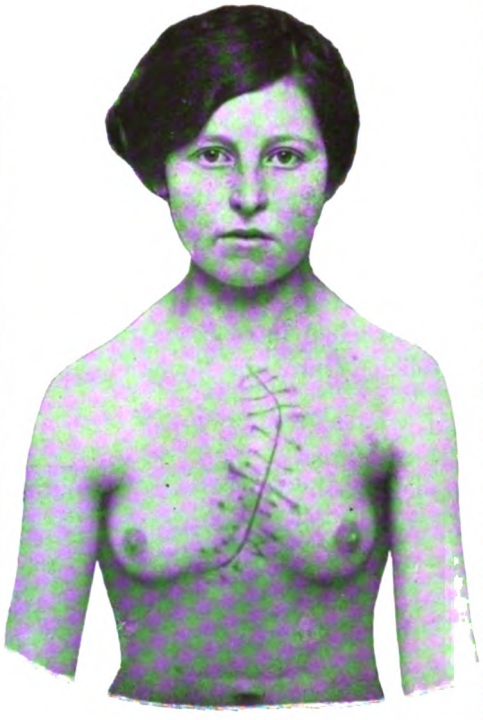

6.

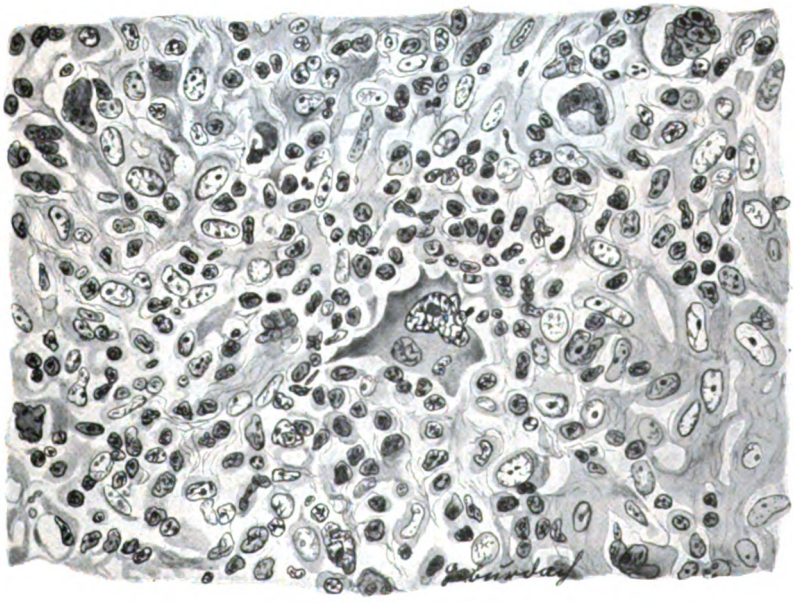

Fig. 4—6 zu Fall 3.
Fig. 4. 12 Tage vor der dekompress. Thoraxsprengung.
Fig. 5. 40 Tage nach der dekompress. Thoraxsprengung. Zeigt die gewählte Schnittführung.
Fig. 6. Mikroskop. Tumorbefund.

zeigt, ein hervorragend günstiges Ergebnis gehabt. Sie wird bis jetzt seit drei Monaten angewendet.

Inwieweit durch die operativ gesetzte Sternaldiastase auch die Bedingungen für die Röntgen-Tiefenbestrahlung noch günstiger gestaltet werden können, mag hier nur angedeutet sein.

Im Fall 2 entzog sich leider Patientin zunächst drei Monate jeder weiteren Behandlung und wurde erst am 10. Mai erneut aufgenommen und nunmehr in der chirurgischen Klinik der Tiefenbestrahlung unterzogen. In der Zwischenzeit war der Tumor flach halbkugelig linkerseits nach außen zu gewuchert, ragt an der Brustwand flach halbkugelig vor, hat diese aber vor sich hergetrieben und es ist nun die interessante Tatsache zu verzeichnen, daß trotz beträchtlichen Tumorwachstums keine Stenosenerscheinungen, keine Cyanose bestehen. Durch die Nachgiebigmachung der Brustwand ist anscheinend die

7.

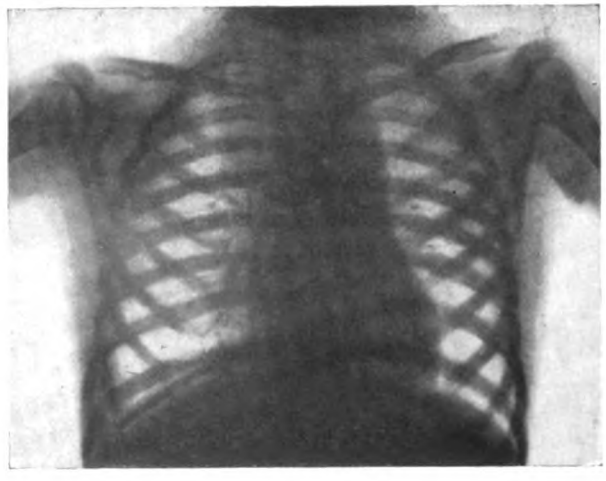

Fig. 7 zu Fall 2: 4 Monate nach der dekompress. Thoraxsprengung und wirksam durchgeführter Röntgentiefenbestrahlung.

Hauptwucherung gegen die Richtung des geringsten Widerstandes erfolgt, die longitudinale Sternaldurchtrennung hat diese Wucherungsmöglichkeit ohne Entstehung von Kompression der Thoraxinnenorgane geschaffen. Die seit dem 10. Mai von uns geübte Tiefenbestrahlung führt zu nachweisbar bedeutendem Tumorschwund und beträchtlicher Hebung des Allgemeinbefindens.

Ich habe die Krankengeschichten dieser Fälle ziemlich eingehend wiedergegeben, weil sie den objektiven Beweis des Nutzens unserer Maßnahmen erbringen und sie mir geeignet erscheinen, die ganze Frage der dekompressiven Thoraxsprengung bei mediastinalen Tumoren zu beleuchten. Es steht hiernach fest, daß 2 Fälle von Mediastinaltumor, wo

die durch die Tumormassen bedingte Kompression der Gefäße und der Luftwege zu zunehmender Cyanose und zunehmender Atemnot führten, durch die dekompressive Thoraxsprengung mit Hilfe der longitudinalen Sternotomie zunächst über die drohende Lebensgefahr hinweggeführt worden sind, und daß Zeit für anderweite Behandlung gewonnen wurde.

Wenn Eingriffe, wie die hier geschilderten, einen unmittelbaren Nutzeffekt haben sollen, müssen Bedingungen vorhanden sein, welche nach der Brustbeindurchtrennung es auch wirklich ermöglichen, daß eine Erleichterung für die Atmung eintrete.

Diese Bedingungen liegen einesteils im Tumor selbst, seinem anatomischen Aufbau, seiner Fixation gegen die Brustwand begründet, anderenteils in der relativen Beweglichkeit des Brustkorbes, wie er namentlich in jugendlichem und mittlerem Lebensalter anzutreffen ist. Die das höhere Lebensalter häufig begleitende Thoraxstarre wird demgegenüber zum Hindernis für den Erfolg. Nach dieser Richtung ist der noch weiter zu schildernde Fall 4 außerordentlich lehrreich.

Wenn nämlich ein mediastinaler Tumor gleichmäßig hart und fest konzentrisch die Trachea einengt, oder durch Einbruch in die Lichte der Luftröhre und ihrer Aeste die Luftwege direkt zu verschließen beginnt — wie im noch zu schildernden Falle 4 —, so können natürlich druckentlastende Maßnahmen einen Effekt nicht erzielen.

Ist die Tumormasse in feste Verbindung mit der Brustwand getreten, so ist ebenfalls die dekompressive Wirkung der Operation erst dann möglich, wenn die Tumormassen von der Brustwand gelöst sind, wie in den obigen beiden erfolgreich behandelten Fällen geschah.

Liegt endlich eine große senile Starre des Brustkorbs vor, so wird die einfache Längsdurchtrennung des Brustbeins ein größeres Bewegungsspiel für die Atmung noch nicht ermöglichen.

Die an sich naheliegende Frage, welche Atmungsschädigung die Brustbeindurchtrennung als solche bedingt, muß zurückgestellt werden gegenüber der Tatsache des Erfolges nach Brustbeindurchtrennung bei stenosierenden, zur Asphyxie führenden Tumoren.

Ein Fall von ungewöhnlicher Tumorhärte, so daß nach der Thoraxsprengung nicht eine Nachgiebigmachung des Tumors gegenüber Trachea und Bronchien eintreten konnte, — wo ferner in bis dahin nicht diagnostizierbarer Form die Tumormassen im unteren Abschnitt der Trachea in die Tracheallichte eingebrochen waren, ist nun der folgende:

4. R., 57 L., Lehrer aus K. (Kreis Lyck). Erste Symptome der jetzigen Krankheit bei dem bis dahin gesunden Mann Mitte Oktober 1913: Ohne erkennbare Ursache zunehmende Heiserkeit, so daß Mitte November Pat. bereits nicht mehr verständlich reden konnte. Dann folgte Rückgang der Heiserkeit unter gleichzeitigem Auftreten rasch zu-

nehmender Schwellung an beiden Halsseiten. Beim Essen und Sprechen Druckgefühl im Hals, Schmerzen zwischen den Schulterblättern, ausstrahlend nach dem r. Arm, leichte Ermüdbarkeit desselben. Anfang Dezember starke Schwellung der ganzen r. Gesichtshälfte, starke Gewichtsabnahme, Rückgang des Appetites.

Befund bei der Aufnahme am 17. XII. 13 in die medizinische Klinik (Prof. Schittenhelm): reduzierter Ernährungszustand, Hautfarbe blaß, im Liegen cyanotisch; Haut schlaff und welk, Unterhautfettgewebe stark reduziert; Schwäche der Muskulatur. Stark verdickter Hals, stärkere Venenzeichnung über der r. vorderen Brusthälfte und über dem r. Arm. R. Vena cephalica tritt stark hervor, r. Pupille bedeutend enger als die linke; Konjunktivalreflex rechts aufgehoben. Die die Halsverbreiterung bedingenden Tumoren partiell verschieblich. Probeexcision der Drüsen ergibt: Lymphosarkom. Thorax gut gewölbt, dehnt sich gleichmäßig. Herz: Geringe Verbreitung der Herzdämpfung nach rechts, leichtes systolisches Geräusch über der Aorta (Reiben?). Herzaktion irregulär,

8.

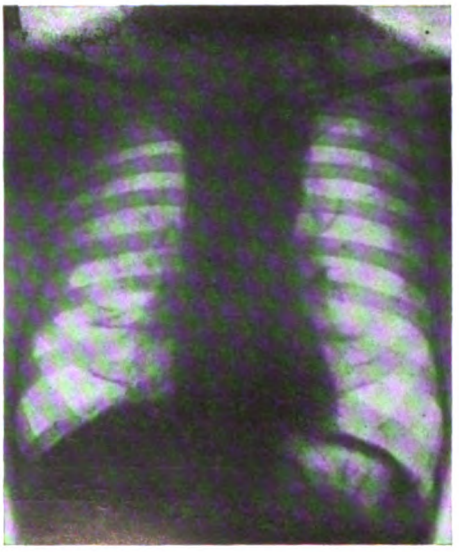

Fig. 8 zu Fall 4.

selten Extrasystolen. Blutdruck 130. R. Pupille enger als die linke, ebenso die r. Lidspalte enger als die linke. Verstärkte Venenfüllung der r. Brusthälfte, des r. Armes; Recurrensparese rechts, Urin frei von Eiweiß und Zucker. Encytolinjektionsbehandlung.

16. I. Zunahme des Mattigkeitsgefühls, zunehmende Gewichtsabnahme, stärkere Dyspnoe, Gesicht stärker gedunsen. Schüttelfrost wird in Zusammenhang mit der Injektionsbehandlung gebracht. — 19. I. Heiserkeit in Zunahme. Parese des r. Stimmbandes deutlich. — 1. II. Schmerzzunahme in der r. Halsseite, im r. Arm, Schwellung der r. Gesichtshälfte. R. Lidspalte jetzt bedeutend enger als die linke, ebenso r. Pupille bedeutend kleiner als die linke, r. Bulbus etwas zurückgesunken. Am l. Unterkieferwinkel und an der r. Halsseite vom Processus mastoideus an längs des vorderen Trapeziusrandes nehmen die Drüsentumoren und druckempfindliche Infiltratbildung zu, ebenso die Schwellung beiderseits der Axillardrüsen. — 2. II. Starke Allgemeinbeschwerden, starke Atemnot, hochgradige Cyanose.

— 4. II. Auftreten von Schluckbeschwerden. — 11. II. Schwellung der l. Gesichtshälfte zurückgegangen. Großes, derbes, hoch hinaufreichendes Drüsenpaket am Hals, starke Schmerzen im l. Oberarm. (Röntgenbefund s. Fig. 8.) — 14. II. Tumoren am Hals höckrig, derb, Halsumfang 45 cm. Bei schlechtem Allgemeinbefinden bedrohliche, anfallsweise sich steigernde Kurzatmigkeit mit Cyanose, Verlegung in meine chirurgische Privatklinik.

Mit Rücksicht auf die schwere Kurzatmigkeit und Cyanose wird trotz schlechten allgemeinen Kräftezustandes sofort nach Aufnahme noch eine Thoraxsprengung versucht, da nach dem Sitz der Trachealkompression von einer Tracheotomie hinreichende Erleichterung nicht mehr erwartet werden kann. Es wird wieder die mediane Durchtrennung des Sternums durchgeführt, möglichst unter örtlicher Anästhesie. Aber schon dabei zeigt sich, daß die Tumorfixation gegen die Brustwand eine so gleichmäßig feste ist, und daß eine so hochgradige, senile Thoraxstarre vorliegt, daß nach der Brustbeindurchtrennung es nicht zu einer Diastase der Sternalhälften, sondern zu einem Uebereinanderschieben derselben kommt, der mechanische Effekt also nicht erzielt wird. Ebensowenig wie die Gesamtdurchtrennung würde eine Durchtrennung vom Manubrium bis zur 4. Rippe Atmungsentlastung gebracht haben. Es wird noch der Versuch gemacht, durch Abtragung der Sägeränder des Sternums beiderseits längs der Schnittlinie ein gewisses Klaffen zu erreichen. Hierbei ziemlich beträchtlicher Blutverlust aus der Spongiosa des Sternums wegen fortbestehender Cyanose. Während dieses Aktes vorübergehender Collaps ähnlich dem bei Eintritt von Luft- oder Fettembolie. Der Eingriff wird vom Pat. zunächst noch überstanden; im Lauf des Nachmittags vorübergehendes Erholungsgefühl, am Abend Eintritt des Exitus ohne vorherige Steigerung von Atemnot oder Cyanose.

Das Obduktionsprotokoll (Prof. Kaiserling, Dr. Lissauer), ergibt, daß der Mediastinaltumor in die Trachea durchgebrochen ist, starke Bronchitis, Pleuraverwachsungen und starkes Lungenemphysem bestehen. Die Lungen sind beiderseits hinten und oben fast flächenhaft verwachsen, die Pleura verdickt. In der r. Spitze eine derbe Schwiele. Der namentlich dem vorderen Mediastinum angehörende, gut faustgroße Tumor ist holzartigderb, auf der Schnittfläche gleichmäßig und setzt sich nach unten zu plattenförmig auf die äußere Seite des Herzbeutels fort; er ist hier noch 2 cm dick. Der Tumor setzt sich gleichmäßig nach oben zu fort beiderseits bis zum Kieferwinkel, die großen Halsgefäße sind vom Tumor ebenfalls fest ummauert. Die Wand der Trachea ist von höckrigen Tumormassen durchwuchert. Herz o. B. (Nur Sektion der Brusthöhle gestattet.) Die mikroskopische Untersuchung des Haupttumors bestätigt die Diagnose: Lymphosarkom.

Dieser Fall zeigt die sehr viel ungünstigeren Bedingungen 1. des höheren Lebensalters bei vorhandener seniler Thoraxstarre, er zeigt 2. weiter die fast selbstverständliche Unbehebbarkeit der Atmungsstenose bei Tumordurchwucherung in die Lichte der Trachea. Diesen Kranken konnten sonach dekompressive Maßnahmen aus rein mechanischen Gründen eine Erleichterung nicht mehr bringen.

Noch einige wenige Bemerkungen seien zur Technik des von mir gewählten Vorgehens erwähnt: Es hat sich für die rasche Durchtrennung des Sternums die Verwendung der elektrischen Radsäge mehr bewährt als die der Sternalschere (beispielsweise derjenigen von Schumacher). Ein Eingehen mit dem Finger zwischen Tumor und Manubrium, wie Sauerbruch

vorschlägt, um sich den Weg von oben her zu bahnen, war in den drei geschilderten Fällen absolut unmöglich. Der Versuch wurde gemacht, aber bei der Festigkeit der Tumorverwachsung gegen das Sternum würden schwere Nebenverletzungen, insbesondere der Gefäße, unvermeidbar gewesen sein. Ein longitudinales Durchtrennen des Sternums nur in seinem oberen Abschnitt, wie es ebenfalls Sauerbruch (l. c.) für die Zugänglichmachung des vorderen Mediastinums vorgeschlagen, würde in den Fällen 2 und 3 mit breit bis aufs Diaphragma reichender Tumorbildung eine ausreichende Druckentlastung nicht gebracht haben. In solchen Fällen bewährt sich nur die totale, longitudinale Sternotomie (s. Fig. 9). Es bleibt noch zu untersuchen, ob es sich empfehlen kann, nach der Brustbeindurchtrennung beiderseits noch die Ränder des Sternums abzutragen (Fig. 10). Hierdurch läßt sich noch ein wesentlich breiterer Raum für eventuell nachfolgende Strahlentherapie gewinnen. Die Verwendung eines Druckdifferenz-

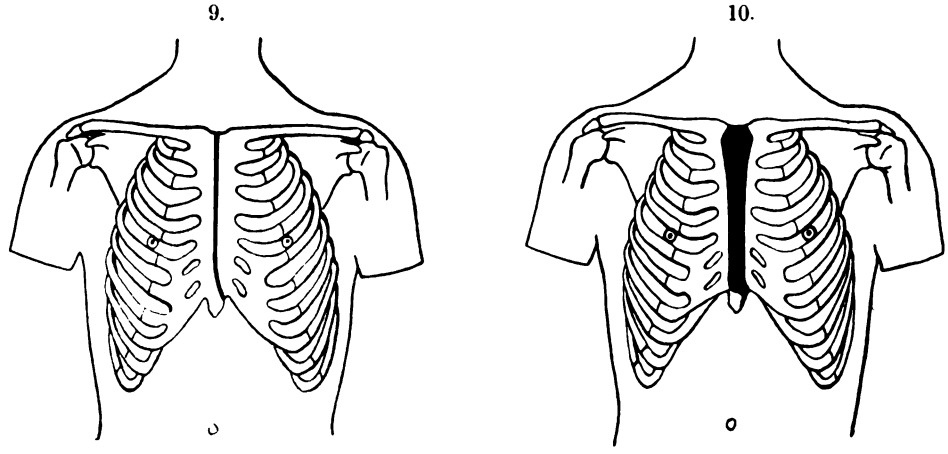

Fig. 9. Schematische Darstellung der Sternaldurchtrennung bei der dekompress. Thoraxsprengung.
Fig. 10. Dasselbe mit nachfolgender Abtragung der Sternalränder zur Verbreiterung des Spaltes.

apparates ist erwünscht, wenn beabsichtigter- oder unbeabsichtigtermaßen die Pleura eröffnet wird. Der ganze Eingriff ist unter örtlicher Anästhesie durchführbar.

Namentlich bei älteren Leuten und in Fällen, wo der Sternumdurchsägung sofort die Diastase der Sägeränder folgt, wird man im allgemeinen gut tun, sich zunächst nur mit der Durchsägung zu begnügen, von weiteren Tumorlösungen zunächst Abstand zu nehmen.

Daß die mikroskopische Untersuchung in den behandelten Fällen Sarkom ergab, ist nochmals hervorzuheben. Es macht sich neuerdings die Bestrebung geltend, jedweden Mediastinaltumor nur mit Bestrahlungstherapie anzugehen (Rostoski)[1]. Ihr Effekt gewinnt natürlich auch dann

1) Verh. des Vereins f. Natur- u. Heilkunde zu Dresden, ref. Münch. m. W. 1914.

Bedeutung, wenn die mikroskopische Beurteilung des fraglichen — ab und zu tuberkulösen! — Drüsentumors sichergestellt ist. Inwieweit Tumoren, welche schon eindeutige Stenosensymptome machen, noch der erfolgreichen, die Stenose behebenden, Bestrahlungstherapie zugänglich sind, entzieht sich meiner bisherigen Erfahrung. Jedenfalls ist das zu betonen, daß, wenn Röntgenbild oder noch mögliche Bronchoskopie einen tiefen Sitz der Stenose von Trachea oder Hauptbronchien ergeben, dann die Tracheotomie aus unserer Therapie verschwinden und die dekompressive Thoraxsprengung durch transversale oder longitudinale Sternotomie an ihre Stelle treten muß.

XXI.

AUS DER

CHIRURGISCHEN KLINIK ZU KÖNIGSBERG i. Pr.

DIREKTOR: GEH. MED.-RAT PROF. DR. FRIEDRICH.

Ueber die Bedeutung und die Schädigung des Pleuraendothels bei Operationen und beim künstlichen Pneumothorax.

Von

Privatdozent Dr. **Hans Boit,**
Oberarzt der Klinik.

Die Bedeutung des Pleuraendothels selbst ist gegenüber anderen Faktoren, die man für die Verschiedenheiten der Resistenz der Pleura in Anspruch genommen hat, bisher noch nicht ausreichend gewürdigt worden.

Die Inanspruchnahme unserer Königsberger Klinik mit lungenchirurgischen Aufgaben, wie sie durch die Studien meines Chefs, Geheimrat Prof. Friedrich, auf diesem Gebiete bedingt ist, hat mich mehrere Jahre bereits mit der Physiologie der Pleura, insbesondere ihren Bedingungen von Resorption, Infektion, Resistenz beschäftigen lassen.

In mehreren Arbeiten bin ich bereits bestrebt gewesen, hiervon Zeugnis abzulegen [1]).

Die experimentellen Studien von Nötzel am Kaninchen berechtigen zu der Annahme, daß die normale Pleurahöhle ebenso wie die Peritonealhöhle eine Resistenz gegen Infektionserreger besitzt, welche derjenigen von Haut- und Muskelwunden überlegen ist. Es werden in der tierischen Pleurahöhle Bakterienmengen ohne Schaden vertragen, welche größer sind als die intravenös-tödliche Dosis. Eindringen von Luft in die Pleurahöhle und Zusammensinken der Lunge, mit Erhaltung eines intrapleuralen Luftvolumens, setzte eine größere Empfänglichkeit für Infektion. Es blieb dabei

1) Zbl. f. Chir., März 1913; Bruns' Beitr., 1913. Bd. 86; Verh. der Naturforscherversammlung in Wien (mit Projektionsdemonstrationen). 1913.

unentschieden, ob die durch den Pneumothorax bedingte Veränderung der Zirkulations- und Resorptionsbedingungen hierbei eine größere Rolle spiele, als der durch den Lungencollaps gesetzte „tote Raum" zwischen Lunge und Thoraxwand; aber zweifellos gehören nach N ö t z e l diese beiden Wirkungen zusammen.

Für die Operation am Menschen — so nimmt N ö t z e l an — werden wir mittels Ueberdruck- oder Unterdruckkammer dieselben Bedingungen für die Asepsis schaffen können, unter welchen wir an allen andern Körperstellen bereits mit Erfolg operieren.

Demgegenüber stellte T i e g e l auf Grund zahlreicher Beobachtungen am Tier und auch mehrfacher Erfahrungen am Menschen fest, daß die Pleurainfektion nach einem länger dauernden Eingriff a u c h b e i A n w e n d u n g d e s D r u c k d i f f e r e n z v e r f a h r e n s und bei peinlichster Asepsis eine recht häufige und bedenkliche Komplikation darstellt. Er weist darauf hin, daß in der Praxis eine ganze Reihe Momente hinzutreten, die sehr wohl eine Schädigung und damit Resistenzverminderung der Pleura zu bedingen vermögen, die auch schließlich durch eine Beseitigung des zurückbleibenden Pneumothorax nicht ausgeglichen werden können. Breite, längere Zeit bestehende Eröffnung der Pleurahöhle, sehr intensiver Kontakt der Pleura mit der ein- und austretenden Luft, unvermeidliche Abkühlung und Austrocknung, mechanische Insulte durch die Hand des Operateurs, durch eingeführte Kompressen und schließlich durch das sorgfältige und schonendste Austupfen des eingeflossenen Blutes, sind in praxi bei jedem endothorakalen Eingriff mehr oder weniger in Rechnung zu setzen.

Experimente am Kaninchen lieferten ihm den Beweis, daß jeder endothorakale Eingriff, und sei er auch noch so schonend ausgeführt, für das anscheind überaus zarte und leicht verletzliche D e c k e n d o t h e l der Pleura e i n e s e h r s c h w e r e S c h ä d i g u n g bedeutet. Es werden mikroskopisch-feinste wunde Stellen geschaffen, an welchen die eingebrachten Keime Eingang finden.

In der p r i m ä r e n E n d o t h e l s c h ä d i g u n g sei also das eine Moment zu suchen, das der operativen Pleurainfektion ihren schlimmen Verlauf gebe.

Das zweite Moment sei durch den postoperativen Pleuraerguß gegeben, der zu einer hochgradigen Kompression der Lunge und als Folge davon zu schweren Störungen der Lungenzirkulation führe. Durch die Zirkulationsstörung sei ein Hauptabwehrmittel des Organismus gegen die Pleurainfektion ausgeschaltet.

Auch B u r c k h a r d t berichtete über Versuche am Kaninchen, nach denen Injektionen von Bakterienkulturen in die Brusthöhle in einer Dosis, die ohne Pneumothorax vertragen wird, zur Pleuritis führen, wenn man gleichzeitig einen Pneumothorax setzt, und zwar auch, wenn man nur einen partiellen Pneumothorax macht. Ein partieller Pneumothorax bleibe nun

nach jeder Thorakotomie zurück, es gelinge nicht, durch Druckdifferenz alle Luft aus der Brusthöhle herauszubekommen. Ueberall, wo Luft zurückbleibe und die Kohäsion der Pleurablätter fehle, unterlägen etwa in der Brusthöhle vorhandene Bakterien nicht der Einwirkung der sich gegen einander verschiebenden Pleuraflächen, welche die Bakterien auf eine große Fläche verteilen und mit der Lymphe, welche die Bakterien teils direkt vernichte, teils fortschaffe, in Berührung bringe.

Mit der Einführung des künstlichen Pneumothorax in die Therapie der Lungen- und Pleurakrankheiten hat auch die innere Medizin ein erhöhtes aktuelles Interesse an den Beziehungen zwischen Pneumothorax und Pleurainfektion gewonnen.

Das relativ häufige Auftreten tuberkulöser Pleurainfektionen im Verlauf des künstlichen Pneumothorax veranlaßte K ö n i g e r, diese Frage einer erneuten experimentellen Prüfung zu unterwerfen. Er fand, daß in der Kaninchenpleura bei Staphylokokkeninfektion durch einen geschlossenen Pneumothorax die Infektion befördert und der Krankheitsverlauf ungünstig beeinflußt wird. Die Wirkung war um so stärker, je größer der Pneumothorax war. Der Pneumothorax übe also eine regelmäßige und tief eingreifende Wirkung auf die gesamte Pleurafunktion aus. Die Ursache dieser Funktionsstörung sei um so sicherer in mechanischen Verhältnissen zu suchen, als sie in erster Linie von der Größe des Pneumothorax, bzw. von der Größe der Raum b e e n g u n g überhaupt abhängig sei.

Zu diesen Ausführungen von K ö n i g e r auf dem Kongreß für innere Medizin 1913 führte F r i e d r i c h u. a. aus, daß zweifellos jedwede Einbringung von Luft in den Pleuraraum der physiologischen Gesundheit des Endothels sehr nachteilig wird. Jedes dem Pleuraendothel verwandte endotheliale Gewebe, auch das des Peritoneum, der Synovialhaut der Gelenke, vertrage außerordentlich schlecht die längere Berührung mit irgendwelcher gasförmigen Substanz, sei es atmosphärische Luft oder sonst welche. Jedes Einbringen von Gas zwischen die Pleurablätter drücke, welches Gas es auch immer sein möchte, die physiologische Leistungsfähigkeit, auch die der bakteriellen Abwehr des Endothels herunter.

B r a u e r beobachtete beim Menschen, daß die Pleura bei bestehendem Pneumothorax leichter einer Infektion verfällt, als normalerweise. Einige Male sah er das Auftreten schwerer Pleurainfektion dann, wenn der Punktierende bei ungeschicktem Vorgehen durch den Luftraum hindurch die kranke Lunge angestochen hatte, und wenn nun von der kranken Lunge aus der Pleuraraum inficiert wurde. Gelegentlich müsse wohl auch ein Durchwandern von Krankheitserregern durch die Lungenpleura angenommen werden, ganz besonders bei übermäßiger Drucksteigerung im Pneumothorax scheine dieses vorzukommen.

Wiederholt sah er im Anschluß an das Einsetzen einer Angina eine Pleurainfektion auftreten, und er vermochte dann in dem Exsudat die glei-

chen Erreger nachzuweisen wie auf dem Tonsillarabstrich. Diese Beobachtungen erweisen ihm die gesteigerte Vulnerabilität der Pleura bei Pneumothorax.

Nach v. Muralt ist die in etwa 50% der künstlichen Pneumothoraxfälle früher oder später auftretende Pleuritis exsudativa auf ein Uebergreifen der Tuberkulose auf das Brustfell zurückzuführen. Allgemeine Schädigungen wie Erkältungen, Anstrengungen u. a. begünstigen ihren Beginn; öfter treten sie direkt nach Einfüllungen auf. Man sehe sie bei sehr schweren chronischen oder bei akuten Tuberkulosen häufiger als bei mittelschweren chronischen Formen. Die tuberkulösen Exsudate seien anfangs rein serös und lymphocytär. Sie können klein bleiben, innerhalb weniger Tage bis mehrerer Monate resorbiert werden. In einem großen Prozentsatz steige aber der Erguß während langer Perioden, werde trüb, dann eitrig, polynukleär und stark tuberkelbacillenhaltig und führe zu dicken Pleuraschwarten. Heiße, mischinficierte Exsudate seien selten und beruhten entweder auf Infektion von innen (Perforation der Lunge, akute Allgemeininfektion) oder von außen.

Ueber ähnliche Erfahrungen bezüglich pleuritischer Exsudate beim künstlichen Pneumothorax wird in den zahlreichen Arbeiten berichtet, die heutigentags dieses Thema behandeln.

Der Pleuraerguß kann in jedem Stadium der Pneumothoraxbehandlung auftreten, kann serös oder purulent, akut oder chronisch sein.

Die Häufigkeit des Ergusses wird zwischen $\frac{1}{3}$—$\frac{1}{2}$ der mit Pneumothorax behandelten Fälle angegeben. Dumarest hatte sogar unter 51 Fällen von artifiziellem Pneumothorax 30 mal ein Exsudat, von denen 17 eitrig wurden.

Die bakteriologischen Untersuchungen der Exsudate ergaben, daß ein Teil steril ist, andere enthalten Tuberkelbacillen; nur in seltenen Fällen wurden Staphylokokken, Streptokokken oder Pneumokokken gefunden. So stellte Arthur Mayer bei 46 mit Pneumothorax Behandelten 18 mal ein Exsudat fest, das 8 mal Tuberkelbacillen, 2 mal Staphylokokken, 1 mal Pneumokokken enthielt; die übrigen waren trotz exaktester Untersuchung frei von Bakterien.

Allgemein wird angegeben, daß die Exsudate zumeist einen gutartigen Charakter zeigen. v. Muralt beobachtete sogar häufig mit Eintritt und während des Bestehens eines großen Exsudates bei schwerer kranken Individuen eine auffallende Besserung. Er nimmt an, daß hierbei noch nicht geklärte serologische Kräfte eine Rolle spielen müssen.

Fasse ich die Ergebnisse der klinischen und experimentellen Beobachtungen nach Pleuraoperation und beim artifiziellen Pneumothorax zusammen, so wird durch die traumatische Läsion der Pleurafläche bei der Operation und durch das Eindringen von Luft und Gasen in die Pleurahöhle, sowie durch den Collaps der Lunge die Resistenz der Pleura herabgesetzt.

Diese verminderte Widerstandsfähigkeit erklärt Nötzel durch die Veränderung der Zirkulations- und Resorptionsbedingungen und durch den infolge des Lungencollaps gesetzten toten Raum. Tiegel beweist durch Experimente am Kaninchen, daß ein Moment der operativen Pleurainfektion die mechanische Endothelschädigung ist. Als zweites Moment nimmt er Zirkulationsstörungen infolge Lungenkompression durch den postoperativen Pleuraerguß an. Königer sieht die schädigende Wirkung des geschlossenen Pneumothorax auf die Pleura in mechanischen Verhältnissen, da er sie in erster Linie von der Größe des Pneumothorax abhängig fand.

Beim künstlichen Pneumothorax wird das Hineingelangen von Tuberkelbacillen, bzw. von Eitererregern in die Pleurahöhle in der Mehrzahl der Fälle durch das Sprengen von pleuritischen Verwachsungen infolge des Pneumothoraxdruckes erklärt (Léon und Paraf, Jaquerod, Galliard, Amrein und Lichtenhan), aber auch infolge Anstechens der Lunge bei der Einführung des Gases (Brauer, v. Muralt, Léon und Paraf, Jaquerod, Arthur Mayer), oder durch Eröffnung einer oberflächlich gelegenen Kaverne infolge der durch die Insufflation erzeugten Drucksteigerung (Bard, Forlanini), oder durch mangelhafte Asepsis (Jaquerod, v. Muralt), oder durch akute Allgemeininfektion (v. Muralt).

Auf die Bedeutung der Endothelschädigung für die Entstehung der postoperativen Pleurainfektion beim Kaninchen hat auf Grund des Experimentes Tiegel hingewiesen. Bei intrathorakalen Operationen würden durch Läsion des Endothels mikroskopisch feinste wunde Stellen geschaffen, an denen die eingebrachten Keime Eingang finden. Die Beobachtungen und Untersuchungen A. Mayer's über den künstlichen Pneumothorax zeitigten ebenfalls das Resultat, daß durch den Pneumothorax eine Schädigung des Pleuraendothels entsteht.

Meine experimentellen Arbeiten über das Pleuraendothel, die mich seit 1912 beschäftigen, führten zu dem Ergebnis, daß die Endothelzellen der Pleura hochorganisierte Zellen sind, welche die Pleurahöhle weitgehend gegen Infektion zu schützen vermögen, andererseits aber sehr leicht lädiert und vernichtet werden können.

Das Pleuraendothel beim Kaninchen, Hund und Menschen ist für gewöhnlich flach und besitzt einen freien Saum protoplasmatischer Fortsätze, die große Aehnlichkeit mit dem Bürstenbesatz der Nierenepithelien der gewundenen Harnkanälchen und dem Cutikulasaum der Darmepithelien aufweisen.

Bei Flüssigkeitsinjektion in die Pleurahöhle und bei Exsudatbildung nimmt das Endothel eine mehr kubische bis zylindrische Form an und zeigt eine feine Längsstreifung des Protoplasmas. Es beginnt zu wuchern, so daß es unter Umständen mehrschichtig wird, eventuell mit dendritischer An-

ordnung der Zellen. Die Protoplasmafortsätze sind offenbar Resorptionsorgane der Zellen. Denn bei der Injektion von Oel in den Pleuraraum lassen sich feinste Fettröpfchen in ihnen nachweisen, die von hier in den Zelleib aufgenommen werden. Im Protoplasma liegen sie vielfach in Längsreihen angeordnet und werden von diesem in die subendothelialen Lymphspalten übergeführt. Auch interzellular finden sich feinste Fettröpfchen entweder frei liegend oder in Leukocyten eingeschlossen.

Corpuskuläre Elemente, wie Carmin und Tusche, finden wir ebenfalls intra- und interendothelial, zum Teil von Leukocyten phagocytiert, ebenso Erythrocyten und Bakterien.

Erythrocyten zerfallen auffallend schnell sowohl, auf als auch in den Endothelien in kleinste Partikel. Die Endothelien nehmen dann einen dunkelbräunlichen Farbenton an, weil sie mit kleinsten Erythrocytenteilchen vollgepfropft sind. Offenbar produzieren die Endothelien Stoffe, welche die Erythrocyten auflösen.

Erwähnen möchte ich hier Untersuchungen von Zahn und Chandler über die Aufhebung der Blutgerinnung in der Pleurahöhle. In die geschlossene Pleurahöhle geleitetes Blut gerinnt nicht, wenn es in möglichst ergiebigen Kontakt mit der Pleura kommt. Nicht nur die spontane Gerinnungsfähigkeit des Blutes wird durch Kontakt mit der Pleura aufgehoben, es kann danach auch künstlich durch Zusatz gerinnungsfördernder Substanzen (Kalksalze, Thrombin, Thrombokinase) in allen möglichen Kombinationen nicht mehr zur Gerinnung gebracht werden. Die Verff. können über die Art der Veränderung des Blutes durch das Pleuraendothel nichts Näheres sagen.

Jedenfalls scheint erwiesen, daß die Aufhebung der Blutgerinnung auf die aktive Tätigkeit des Pleuraendothels zurückzuführen ist.

Die Phagocytose der Bakterien ließ sich besonders gut beobachten bei meinen Oesophagusexperimenten am Hund. Trat eine Nahtinsufficienz ein, so daß der hochinfektöse Oesophagusinhalt in die Pleurahöhle gelangte, trat infolge akutester Infektion so frühzeitig der Exitus ein, daß das Endothel zum Teil noch erhalten war. Die Endothelzellen waren dann oft mit Stäbchen vollgepfropft.

Auch bei der experimentellen Staphylokokkeninfektion der Pleurahöhle waren die Kokken von den Endothelien aufgenommen worden, zerstörten sie entweder, oder gingen in ihnen zugrunde.

Die Endothelzellen entfalten also eine aktive Tätigkeit, sie nehmen flüssige und corpuskuläre Teile, ganze und zerfallene Zellen und Bakterien in sich auf und können Bakterien vernichten. Sie ähneln also in dieser Beziehung den Leukocyten.

Die auffallend geringe Widerstandsfähigkeit des Pleuraendothels tritt besonders bei der Pleurainfektion hervor, da es in kürzester Zeit zugrunde geht. Zunächst beginnt es zu wuchern und zu desquamieren. Dabei zeigt

sich seine sehr schnelle Regenerationsfähigkeit. Während die Zellen noch im Absterben begriffen sind, schieben sich bereits von der Umgebung neu entstandene Zellen unter die alten herunter. Ist das Endothel zerstört, so münden die subendothelialen Lymphspalten frei in die Pleurahöhle. Der Lymphstrom ergießt sich in das Cavum, und es bildet sich ein entzündliches Exsudat.

Von der traumatischen Läsion des Pleuraendothels, auf die Tiegel hinweist, habe auch ich mich bei meinen zahlreichen intrathorakalen Tieroperationen ganz regelmäßig überzeugen können.

An Lungenteilen, die bei der Operation mit der Hand berührt und sofort exstirpiert wurden, fehlte nicht nur der Endothelbelag, sondern es fand sich schon ein serofibrinöser Belag auf der Oberfläche, ein Zeichen dafür, daß schon während der Operation die Exsudation aus den mechanisch eröffneten Lymphspalten erfolgte. Wird das Endothel zerstört, so gelangen die Bakterien und ihre Toxine in die subendothelischen Lymphspalten, dann durch die großen Lymphbahnen in das Blut, oder direkt von den Lymphspalten in die Blutkapillaren. Die baktericiden Kräfte in Lymphe und Blut führen jetzt den Kampf gegen die Infektionserreger und ihre Stoffwechselprodukte weiter.

Die direkte Resorption von löslichen Stoffen aus den Lymphspalten in die Blutkapillaren ergab sich aus folgenden Versuchen: Wurde beim Hund 1% Trypanblaulösung in die Pleurahöhle injiciert, so ließ sich die Blaufärbung genau nach der gleichen Zeit nachweisen, wenn der Ductus thoracicus und der Truncus lymphaticus dexter an ihrer Einmündungsstelle in den Venenwinkel unterbunden waren oder nicht.

Aehnliche Versuche sind bereits von anderer Seite mit dem gleichen Resultat ausgeführt worden.

Bei meinen Resorptionsversuchen zeigte es sich, daß das Olivenöl ein starkes Endothelgift ist. Diese Tatsache erklärt, weshalb das Oel in der Bauchhöhle nicht nur nicht die Bildung von Adhäsionen verhütet, sondern sogar begünstigt.

Selbst die physiologische Kochsalzlösung erwies sich als eine die Lebensfähigkeit des Endothels schädigende Flüssigkeit. Ihre Anwendung führte zu Degenerationserscheinungen in den Endothelzellen und zu ausgedehntem Endothelverlust.

Inwieweit die erhöhte Tätigkeit der Endothelzellen bei der Resorption von Flüssigkeiten zellschädigend wirkt, läßt sich nur schwer beurteilen. Immerhin sind die nachweisbaren Zellveränderungen durch die verschiedenen Flüssigkeiten graduell so weit voneinander abweichend, daß die toxische Schädigung sicher die wichtigere ist.

Da die physiologische Kochsalzlösung nicht als indifferente Flüssigkeit angesehen werden kann, so ist diese Tatsache bei den therapeutischen Maßnahmen, besonders

in der Brust und Bauchhöhle, zu berücksichtigen. Die Forderung erscheint berechtigt, sie durch eine physiologischere Lösung, vielleicht die Ringer'sche oder eine ähnlich zusammengesetzte Lösung, zu ersetzen.

Bei intrathorakalen Tieroperationen fiel mir auf, daß die freiliegende Lunge schon nach Minuten ihren feuchten Glanz verliert, trocken wird und eine leicht gerunzelte Oberfläche zeigt. Die mikroskopische Untersuchung von Hundelungen bei Operationen, die ½—1 Stunde frei der Luft ausgesetzt waren, ohne daß sie berührt wurden, ergab ausgedehnte Endothelnekrosen. Die Endothelschädigung war um so ausgedehnter, je trockener die Luft war.

Bei Kaninchen wurde ein offener oder ein geschlossener Pneumothorax erzeugt und nach 1—3 Stunden die Lunge mikroskopisch untersucht. An der freien Fläche fand sich das Endothel geschädigt, es bestanden Endotheldefekte, Desquamationen und Nekrosen. Dagegen war an der geschützten medialen Lungenfläche das Endothel ziemlich gut erhalten. Kontrollversuche zeigten den gut erhaltenen Endothelbelag.

Bei 4 Kaninchen wurde ein künstlicher Pneumothorax mit Sauerstoff angelegt. Die Röntgenuntersuchung ergab bei allen eine Verdrängung des Herzens nach rechts so weit, daß die linke Herzgrenze etwa in der Mittellinie lag. Die Beobachtung dehnte sich auf 1—7 Tage aus. Ein pleuritisches Exsudat trat in keinem Falle auf. Bei dem am 7. Tage getöteten Tier fanden sich im Mediastinum anticum nahe dem Brustbein feinste, mit bloßem Auge gerade erkennbare Luftbläschen. Die Pleura war in allen Fällen auch auf der Pneumothoraxseite spiegelnd.

Die mikroskopische Untersuchung ergab bei allen Tieren eine Endothelschädigung der Pneumothoraxseite, und auch eine geringe erkennbare Gaseinwirkung auf das Endothel der anderen Seite.

Auf der Pneumothoraxseite hatte das Lungenendothel stellenweise kubische Form angenommen. Die Kerne lagen in diesen Zellen ganz nahe der freien Fläche. Vielfach zeigten die Zellen Degenerationserscheinungen, besonders Kernveränderungen, zuweilen fehlten die Kerne ganz. Kleinere und größere Flächen waren frei von Endothel, oder wiesen nur noch Protoplasmareste auf. Verschiedentlich waren die Endothelzellen desquamiert. Das pleurale Bindegewebe war aufgelockert und enthielt vergrößerte Lücken und Spalten, die sich bis unter die Endothelzellen verzweigten. Bei dem nach 7 Tagen getöteten Tier zeigte sich bereits eine Verdickung des pleuralen Bindegewebes.

Das Parenchym der Pneumothoraxlunge war stets komprimiert. Nur in den Randpartien fanden sich geblähte Alveolen. Der Blutgehalt erschien regelmäßig größer als in der anderen Lunge. Das Alveolarepithel war in mäßigem Grade desquamiert und lag frei in den Alveolen.

In der anderen Lunge hatte das Endothel stellenweise, besonders in den Randpartien, kubische Form angenommen, zeigte auch hier und da Degenerationserscheinungen, aber wesentlich seltener. Vereinzelt bestanden kleine Endothellücken. Vergrößerung der Binde-

gewebsspalten und Alveolardesquamation fielen nicht auf. Das Lungenparenchym war stellenweise ebenfalls komprimiert, größtenteils aber gebläht.

Die Desquamation von Alveolarendothel finden wir gewöhnlich in atelektatischem Lungengewebe. Nach der Desquamation der Endothelien können die entblößten Wandflächen verkleben und miteinander verwachsen.

So können wir aus dem Befund der Alveolardesquamation mit Wahrscheinlichkeit schließen, daß durch den künstlichen Pneumothorax eine typische Collapsinduration entsteht, die noch weiter durch den Fremdkörperreiz begünstigt werden muß, den jedes Gas auf das Lungengewebe ausübt.

Die Gaseinwirkung auf der Nichtpneumothoraxseite ist bei Kaninchen und Hunden wahrscheinlich intensiver als beim Menschen, weil sie ein relativ dünneres und weniger straffes Mediastinum besitzen.

Infolge der Dünne des Mediastinums finden wir auch bei intrapleuralen Kochsalz- und Farbstoffinjektionen beim Hund und Kaninchen stets ein Uebertreten eines geringen Teils der Flüssigkeit in die andere Pleurahöhle.

Auch Breccia Gioacchino machte die Beobachtung, daß bei Hunden und Kaninchen Luft von einer Brusthöhle zur anderen übertreten kann, so daß man auch in der anderen einen vermehrten Luftdruck erhält.

Burnand beobachtete bei einem Patienten, bei dem die andere Seite suspekt war, nach Anlegen des künstlichen Pneumothorax auf der Nichtpneumothoraxseite eine fieberhafte Pleuritis serosa, die, wie er annimmt, durch Fortleitung von der operierten Seite entstanden war.

Die Entstehung durch den entzündlichen Reiz von übergetretenem Gas in die andere Pleurahöhle ist wohl am wahrscheinlichsten.

Zusammenfassung.

Fasse ich meine Untersuchungen zusammen, so ist die Pleura als eine Resorptions- und Schutzeinrichtung für die Pleurahöhle und die Lunge anzusehen. Das Pleuraendothel vermag durch Phagocytose und baktericide Kräfte Bakterien zu vernichten. Durch operative Läsion und durch die Einwirkung von Luft und Gasen wird es geschädigt und zerstört. Damit ist das wesentlichste Moment für das Zustandekommen einer Infektion von außen oder von der Lunge her gegeben.

Literatur.

1) Amrein, O. and F. Lichtenhahn, On pneumothorax treatment of tuberculosis of the lungs. Quart. journal of med. Bd. 6. Nr. 24. 1913. Ref. Zbl. f. d. g. Chir. u. Grenzgeb. Bd. 2. 1913. — 2) Bard, L., De la fréquence des fistules pleuro-pul-

monaires au cours du pneumothorax artificiel et des indications thérapeutiques qui en résultent. Semaine méd. Jg. 33. Nr. 29. 1913. Ref. Ebenda. Bd. 2. 1913. — 3) Brauer, Diskussionsbemerk. auf d. 30. Kongr. f. inn. Med. Wiesbaden 1913. Vortrag Königer. — 4) Breccia, Gioacchino, Sul pneumothorace artificiale sperimentale. Gazz. med. ital. Jg. 64. Nr. 36. 1913. Ref. Zbl. f. d. g. Chir. u. Grenzgeb. Bd. 3. 1913. — 5) Burckhardt, Hans, Ueber Infektion der Brusthöhle. Arch. f. klin. Chir. Bd. 101. 1913. — 6) Ders., Ueber partiellen Pneumothorax nach Schluß der Thoraxwunde unter Druckdifferenz. Zbl. f. Chir. 40. Jg. Nr. 41. 1913. — 7) Burnand, R., Comment se comporte le poumon opposé dans le traitement de la tuberculose pulmonaire par le pneumothorax artificiel? Presse méd. Jg. 21. 1913. Ref. Zbl. f. d. g. Chir. u. i. Grenzgeb. Bd. 3. 1913. — 8) Dumarest, F. et Ch. Murard, Cinq. ans de pratique du pneumothorax artificiel. Résultats. Bull. méd. Jg. 28. Nr. 2. 1914. Ref. Ebenda. Bd. 4. 1914. — 9) Forlanini, Carlo, La condotta della circa pneumotoracica nella tisi polmonare. Gazz. med. ital. Jg. 64. Nr. 49. 1913. Ref. Ebenda. Bd. 4. 1914. — 10) Friedrich, Diskussionsbem. auf d. 30. Kongr. f. inn. Med. Wiesbaden 1913. Vortrag Königer. — 11) Galliard, L., Pneumothorax artificiel et emphysème du médiastin. Bull. et mém. de la soc. méd. des hôp. de Paris. Jg. 29. Nr. 11. 1913. Ref. Zbl. f. d. g. Chir. u. i. Grenzgeb. Bd. 1. 1913. — 12) Jaquerod, Traitement des accidents pleurétiques survenant au cours du pneumothorax artificiel. Schweizer f. Med. 13. 1913. Ref. Ebenda. Bd. 1. 1913. — 13) Königer, Ueber experimentelle Pneumothorax-Pleuritis. Verhdl. d. Deutsch. Kongr. f. inn. Med. Wiesbaden 1913. — 14) Bernard, Léon, et Jean Paraf, L'origine des épunchements pleuraux consécutifs aux pneumothorax chez les tuberculeux (pneumothorax naturels et pneumothorax artificiels). Bull. de la soc. d'étud. scient. sur la tubercul. Bd. 4. Nr. 1. 1914. Ref. Zbl. f. d. g. Chir. u. i. Grenzgeb. Bd. 5. 1914. — 15) Mayer, Arthur, Experimentelle und klinische Mitteilungen über die nach Pneumothoraxoperationen auftretenden Pleuraergüsse. Beitr. z. Klin. d. Tuberkulose. Bd. 29. 1913. — 16) v. Muralt, Erfahrungen über Exsudate bei künstlichem Pneumothorax. VII. Suppl.-Bd. d. Beitr. z. Klin. d. Tuberkulose 1913. — 17) Nötzel, Ueber die Infektion und die Bakterienresorption der Pleurahöhle. Arch. f. klin. Chir. Bd. 80. — 18) Tiegel, Max, Ueber operative Pleurainfektion und Thoraxdrainage. Ebenda. Bd. 98. 1912. — 19) Ders., Experimentelle und klinische Studien über die postoperativen Komplikationen bei Eingriffen in der Brusthöhle. Bruns' Beiträge. Bd. 80. 1912. — 20) Zahn, Alfred und Chandler, J. Walker, Ueber die Aufhebung der Blutgerinnung in der Pleurahöhle. Biochem. Ztschr. Bd. 58. 1913. Zbl. f. d. g. Chir. u. ihre Grenzgeb. Bd. 4. 1914.

XXII.

AUS DER

CHIRURGISCHEN KLINIK ZU KÖNIGSBERG i. Pr.

DIREKTOR: GEH. MED.-RAT PROF. DR. FRIEDRICH.

Die Anästhesierung des Plexus brachialis nach Kulenkampff auf Grund von über 200 Fällen.

Von

Privatdozent Dr. **Hans Boit,**
Oberarzt der Klinik.

Braun schreibt in seiner Lokalanästhesie, daß die Plexusanästhesie nach Kulenkampff ein gefahrloses Anästhesierungsverfahren ist.

Andererseits berichten einige Autoren über Neben- und Nacherscheinungen der Plexusanästhesie, die bei der Beurteilung des Verfahrens berücksichtigt werden müssen.

Mehrfach wurden danach vorübergehende einseitige Phrenicuslähmungen beobachtet. Haertel und Keppler stellten sogar fest, daß die Zwerchfellähmung eine fast regelmäßige Begleiterscheinung der Kulenkampff'schen Anästhesie ist, und daß sie ohne subjektive Symptome verläuft.

Noch mehr Beachtung verdienen die Angaben über Schädigungen des Plexus selbst. Nach den relativ spärlichen Mitteilungen über länger bestehen bleibende Lähmungen nach der Plexusanästhesie lassen sich diese fast sämtlich auch durch andere Ursachen erklären (Fall Borchers, 3 Fälle Hirschler, 1 Fall Haertel und Keppler). In einem anderen Fall der beiden letzten Autoren scheint allerdings im Anschluß an eine Plexusanästhesie eine schwere Schädigung des N. radialis mit fast kompletter Entartungsreaktion entstanden zu sein. Daneben waren auch der N. musculo-cutaneus, Ulnaris und Medianus in den Prozeß mit hineingezogen.

Die Entstehung der Nervenschädigung stellt sich Hirschler so vor, daß bei den tastenden Bewegungen der Nadelspitze, wie sie zur Hervor-

rufung der ante injectionem zu verlangenden Parästhesien nötig sind, die in Betracht kommenden Nervenfasern direkt durchtrennt worden seien.

Haertel und Keppler halten außerdem noch durch das Manipulieren mit der Nadel kleine Blutergüsse innerhalb der Nervenscheide, ja gelegentlich innerhalb der Nervenfasern für möglich, möchten aber den toxischen Einfluß des injicierten Anästheticums in erster Linie für eine Erklärung heranziehen. Sie wollen deshalb alle diejenigen Patienten von einer Injektion in den Plexus ausschließen, die durch chronische Intoxikation (Alkohol, Blei, Arsenik) alterierte Nerven haben, oder unter postinfektiösen und anderen ähnlichen Schwächezuständen zu leiden haben. Ganz besonders aber seien die schon mit manifesten Störungen seitens des Plexus für die Kulenkampff'sche Anästhesie auszuscheiden.

Im Hinblick auf die regelmäßig eintretende Parese resp. Paralyse des N. phrenicus warnen sie vor der doppelseitigen Ausführung der Anästhesie. Aus dem gleichen Grund sollen Kranke mit Lungenaffektion, besonders Bronchitis ausgeschlossen werden, da die Phrenicuslähmung, wenn sie auch meist wohl nach wenigen Stunden zurückgeht, doch gelegentlich länger bestehen bleiben kann.

Zum Schluß ihrer Arbeit heben Haertel und Keppler hervor, daß sie trotz der gemachten Erfahrungen an dem Verfahren festhalten und seiner Anwendung nach wie vor einen breiten Raum bewilligen werden.

Diesem im Schlußsatz vertretenen Standpunkt möchten wir uns auf Grund der in unserer Klinik und Poliklinik gesammelten Erfahrungen über die Kulenkampff'sche Plexusanästhesie anschließen. Das Verfahren wurde an unserer Klinik, insbesondere der Poliklinik, wo ich selbst allein 160 Plexusanästhesien beobachtete, 202 mal ausgeführt bis heute. In 110 Fällen habe ich selbst die Plexusanästhesie gemacht, in 50 Fällen ließ ich sie von Studenten ausführen.

Bezüglich der Technik hielten wir uns an die Angaben Kulenkampff's: Erwachsene erhielten 20 ccm, Kinder unter 10 Jahren 10 ccm einer 2% NS-Lösung.

Der älteste Patient hatte ein Alter von 77 Jahren, der jüngste ein solches von 6 Jahren. Bei größeren verständigen Kindern konnte die Injektion ohne jede Schwierigkeit ausgeführt werden.

Als besonders wichtig erscheint die Tatsache, daß von den von mir beobachteten 160 Fällen keiner eine länger dauernde oder bleibende Schädigung durch die Plexusanästhesie zurückbehielt, obwohl bei einer Anzahl der Fälle die Anästhesie in Zwischenräumen von ca. einer Woche 2 mal, in 2 Fällen 3 mal auf derselben Seite zur Anwendung gelangte.

Unter den 42 nicht selbst beobachteten Fällen trat 1 mal eine komplette Armlähmung auf, die jetzt nach 5 Wochen noch unverändert besteht und auf die Konstriktion durch die Esmarch'sche Binde zurückgeführt wird.

Der 47 j. Pat. litt an einer Radialislähmung infolge von Narbenumwachsung des Nerven nach Trauma das eine Schaftfraktur des Humerus zur Folge hatte. Der Nerv wurde bei der Operation isoliert und mit Fascie umscheidet.

Die Plexusanästhesie übt in jedem Falle eine, wenn auch nur minimale toxische und traumatische Schädigung auf den Plexus brachialis aus.

Wenn Nerven bereits alteriert sind, so können schon leichte Läsionen schwere periphere Lähmungen hervorrufen, worauf Oppenheim ganz besonders hingewiesen hat.

Ich stimme deshalb mit Haertel und Keppler überein, daß bei manifesten Störungen seitens des Plexus die Kulenkampffsche Anästhesie nicht anzuwenden ist.

Die Feststellung von Haertel und Keppler, daß im Anschluß an die Anästhesie fast regelmäßig eine vorübergehende Parese, resp. Paralyse des N. phrenicus auftritt, kann ich auf Grund der daraufhin untersuchten Fälle bestätigen. Die Phrenicuslähmung setzte etwa 15 Minuten nach der Injektion ein und war gewöhnlich nach 3—4 Stunden geschwunden. Atembeschwerden traten dabei nicht auf.

In einem einzigen Falle meiner 160 Beobachtungen klagte der Patient fast unmittelbar nach der Injektion über Atemnot auf der injicierten Seite. Die sofort ausgeführte Röntgendurchleuchtung ergab halbseitige Zwerchfelllähmung mit paradoxer Atmung. Nach 24 Stunden waren die Atembeschwerden geschwunden. Bei der nochmaligen Durchleuchtung blieb die Zwerchfellhälfte noch ein wenig gegen die andere Seite zurück.

Die gleiche Erfahrung wurde von den übrigen 42 Fällen 2 mal gemacht. Bei dem einen, einem sehr mageren jungen Mann von 16 Jahren, war eine Parese des Zwerchfells noch nach 48 Stunden nachweisbar. Sofort nach der Injektion stellte sich auffallend starke Atemnot und Angstgefühl ein.

Die fast regelmäßige, 3—4 Stunden anhaltende halbseitige Phrenicusanästhesie kommt zustande, wie die Leichenversuche von Haertel und Keppler wahrscheinlich machen, durch Diffusion des Anästheticums zum Phrenicusstamm, wobei als Diffusionsträger hauptsächlich der Musculus scalenus in Betracht kommt.

Das Auftreten der Zwerchfellähmung in den 3 Fällen unmittelbar nach der Injektion spricht dafür, daß die Lösung direkt in den Nervus phrenicus injiciert ist. Die Dauer der Lähmung von 24—48 Stunden läßt vielleicht darauf schließen, daß der Nervus phrenicus beim Aufsuchen oder Injicieren des Plexus mit der Kanüle lädiert wurde.

Läsionen der Pleura, über die Haertel und Keppler berichten, kamen uns nicht vor, vielleicht deshalb, weil darauf geachtet wurde, daß die palpierende Nadel nie medial von der 1. Rippe in die Tiefe geführt wurde.

Vorübergehende Lähmung des Halssympathicus mit Verengerung der Pupille und der Lidspalte trat ziemlich häufig auf, besonders bei mageren Individuen, verursachte aber keine subjektiven Erscheinungen.

Bildete sich ein Hämatom an der Injektionsstelle, wurden dadurch Beschwerden nicht verursacht; in 1—2 Tagen war es regelmäßig wieder resorbiert. Ueber nachträglich auftretende Schmerzen an der Injektionsstelle wurde nie geklagt, die Punktionswunde zeigte nie entzündliche Erscheinungen.

Ich führte die Plexusanästhesie bei allen chirurgischen Eingriffen der oberen Extremitäten aus mit Ausnahme der Fälle, bei denen die Oberstsche Anästhesie angewendet werden konnte. Selbst in dem obersten Humerusabschnitt kann fast schmerzlos operiert werden, wie ich mich bei 2 Fällen von Osteomyelitis der oberen Humerusepiphyse überzeugte.

Unter den von mir selbst ausgeführten 110 Plexusanästhesien hatte ich 2 Versager, so daß Allgemeinnarkose notwendig wurde. 9 mal waren die Schmerzen so gering, daß sich die Operation ohne weitere Maßnahmen durchführen ließ. In den übrigen Fällen, also in 90%, waren Schmerzen nicht vorhanden.

Besonders leicht gelingt mit Hilfe der Plexusanästhesie die Reposition von Frakturen und Luxationen, weil eine absolute Erschlaffung der Armmuskulatur eintritt, wie sie sonst nur mit tiefer Narkose erreicht werden kann.

Schulterluxationen reponierte ich 12, fast alle mit auffallender Leichtigkeit. In der Hälfte der Fälle hatte der behandelnde Arzt bereits Repositionsversuche mit und ohne Narkose ausgeführt. Bei 2 Patienten war die Luxation 3, bei einem 66 jährigen Mann 8 Tage alt. Die Einrenkung gelang bei dem 1. Versuch.

Auf Grund meiner Beobachtungen kommt der bei der Plexusanästhesie fast regelmäßig auftretenden halbseitigen Phrenicuslähmung keine wesentliche praktische Bedeutung zu, da die Zwerchfelltätigkeit nach einigen Stunden wieder normal ist.

Ich habe im Anschluß an die Anästhesie nie bronchiale oder Lungenkomplikationen beobachtet, auch keine Verschlimmerung der Erscheinungen auftreten sehen, wenn ich bei Bronchitis, Lobulärpneumonie und chronischer Lungentuberkulose die Anästhesie ausführte. Ist bei diesen Leiden ein ohne Anästhesie nicht ausführbarer Eingriff notwendig, so ist die Plexusanästhesie trotz der vorübergehenden Phrenicuslähmung als die harmlosere Methode der Allgemeinnarkose vorzuziehen, falls nicht die Oberstsche Anästhesie oder die Umspritzung möglich ist.

Bleibt die Phrenicusparalyse länger bestehen, wie in einem meiner Fälle und den beiden anderen angeführten Fällen, ist wahrscheinlich ein technischer Fehler bei der Ausführung der Anästhesie dafür verantwortlich

zu machen, die Kanüle ist zu weit medial geführt worden und hat den Nervus phrenicus verletzt, vielleicht ist auch ein Teil der Flüssigkeit in den Nerven injiciert worden.

Der Phrenicus verläuft ca. 2 cm nach innen von der Einstichstelle unter dem Sternocleidomastoideus verborgen und wird nicht lädiert, wenn die technischen Vorschriften Kulenkampff's genau beachtet werden.

Länger dauernde und irreparabele Störungen des Plexus brachialis infolge der Anästhesie sind theoretisch wohl denkbar und in wenigen Fällen beobachtet worden.

Haertel und Keppler halten sie für toxico-traumatischer Natur.

Wenn die toxische Schädigung in erster Linie in Frage käme, würden wohl häufiger länger bestehen bleibende Funktionsstörungen beobachtet werden.

Am wichtigsten ist wohl das Vermeiden der traumatischen Läsion des Plexus.

Es unterliegt keinem Zweifel, daß mit grober Kanüle bei den tastenden Bewegungen der Nadelspitze, zumal wenn diese nicht vorsichtig ausgeführt werden, Quetschungen und Durchtrennungen von Nervenfasern vorkommen können, und daß auch kleine Blutergüsse infolge der Läsion in dem Perineurium und Endoneurium entstehen können.

Zu benutzen sind deshalb feine und kurz abgeschliffene Hohlnadeln, wie sie Braun empfiehlt.

Bei einwandfreier Technik und genauer Berücksichtigung der Kulenkampff'schen Angaben werden bei der Plexusanästhesie länger dauernde und irreparabele Nacherscheinungen nicht vorkommen.

Auf Grund unserer Erfahrungen halten wir die Methode der Plexusanästhesie nicht nur für eine sehr schätzenswerte Bereicherung unserer lokalen Anästhesiemethoden, sondern wir halten die Methode auch für die allgemeine Praxis für geeignet — vorausgesetzt, daß der Operierende sich eine hinreichende Uebung erworben hat und eine gewisse Vorsicht bei der Ausführung der Methode walten läßt.

Literatur.

1) Bubitzki, D. m. W. 1913. Nr. 14. — Borchers, Zbl. f. Chir. 1912. Nr. 26. — Härtel und Keppler, Arch. f. klin. Chir. Bd. 103. 1914. H. 1. — Hirschle, Zbl. f. Chir. 1913. — Klauser, Zbl. f. Chir. Nr. 16. 1913. — Kulenkampff, Bruns' Beitr. Bd. 79. 1912, H. 3. Zbl. f. Chir. 1911. Nr. 40. D. m. W. 1912. Nr. 40. — Oppenheim, Lehrbuch der Nervenkrankheiten. Berlin 1913. 6. Aufl. — Siebert, Med. Klinik. 1912. Nr. 48. — Sievers, Zbl. f. Chir. Nr. 10. 1913. — Stein, Ebenda. Nr. 16. 1913.

XXIII.

AUS DER

CHIRURGISCHEN KLINIK ZU KÖNIGSBERG i. Pr.

DIREKTOR: GEH. MED.-RAT PROF. DR. FRIEDRICH.

Ueber Aneurysmenbildung der Art. carotis externa.

Von

Dr. **Martin Jastram,**
Assistenzarzt der Klinik.

(Mit 1 Abbildung.)

Die Kasuistik der Tonsillarabscesse oder Tumoren des weichen Gaumens vortäuschenden Aneurysmen der Art. carotis ist verhältnismäßig groß, vielleicht nicht viel kleiner als die Zahl der durch Fehldiagnosen verursachten Unglücksfälle. Werner[1]) führt in seiner Arbeit über diesen Gegenstand Namen wie Dupuytren, Liston, Pirogoff und Lisfranc an, denen Irrtümer in der Diagnose dieses Leidens passiert sind, zum Teil mit dem Erfolg der Verblutung, zum Teil mit glücklichem Ausgang. Bei der Häufigkeit der solche Aneurysmen verursachenden Endarteriitis luetica liegt die auch schon von Werner und Blauel[2]) ausgesprochene Vermutung nahe, daß die Anzahl der in der Praxis vorkommenden Unglücksfälle die Zahl der Mitteilungen über solche wesentlich übersteigt. Jedes Vorkommnis dieser Art rechtfertigt deshalb schon wegen seiner großen praktischen Wichtigkeit allein seine Mitteilung.

Die in der Literatur mitgeteilten Fälle von extracraniellen Aneurysmen der Art. carotis betreffen fast ausnahmslos, soweit mir die einschlägige Literatur zur Verfügung stand, die Carotis interna.

Werner registriert bis zum Jahre 1902 mit seinem Fall zusammen 12 Fälle. Blauel (l. c.) veröffentlichte 1903 einen weiteren Fall aus der Bruns'schen Klinik, der schon wegen seiner

1) D. Ztschr. f. Chir. Bd. 67. 1902.
2) Bruns' Beitr. Bd. 39. H. 3. 1903.

Größe und seines Sitzes eine besondere Stellung beanspruchen darf. Perthes[1]) demonstrierte in der medizinischen Gesellschaft zu Leipzig am 14. XII. 09 einen Fall von Aneurysma der Carotis interna, das für einen Tonsillarabsceß gehalten war. Nachdem durch Punktion die richtige Diagnose gestellt worden war, wurde der Aneurysmasack nach Freilegung von außen exstirpiert. Nach 7 Tagen trat unter apoplektischen Erscheinungen der Exitus ein. Bei der Sektion fand sich ein Thrombus in der abnorm schwach entwickelten Art. communicans ant.

Madelung stellte einen Fall von Aneurysma der Carotis int., der durch Exstirpation geheilt war, vor. Bemerkenswert waren in diesem Falle Kopfschmerzen, Sprach- und Schluckstörungen, sowie eine Parese der l. Körperhälfte.

v. Campen[2]) berichtet über einen Fall von Aneurysma der C. interna, bei dem die Schlingbeschwerden so hochgradig waren, daß Pat. kein Wasser mehr schlucken konnte. Durch Unterbindung der Carotis communis trat Heilung ein.

Von Narath[3]) wurde in einem ähnlichen Fall die Carotis communis, externa und interna unterbunden und das dazwischenliegende Stück exstirpiert.

Zu den von Werner zusammengestellten 12 Fällen kommt also noch ein Fall von Blauel, ein Fall von Madelung, einer von Perthes und je einer von v. Campen und Narath, im ganzen also 17 Fälle. In allen Fällen handelte es sich um Aneurysmen der Carotis interna.

In unserem Falle, dessen klinisches Bild nicht wesentlich von dem mehrerer in der Literatur mitgeteilter Fälle abweicht, handelte es sich um ein gut walnußgroßes Aneurysma der Carotis externa. In der Literatur erwähnt finde ich nur einen hierher gehörigen Fall von Keith[4]), der bei einem Aneurysma der C. externa nach Hunter ligierte und den Patienten nach einigen Wochen durch Embolie der Art. fossae Sylvii verlor. Nähere Angaben über den Sitz des Aneurysmas und seine klinischen Erscheinungen standen mir leider nicht zu Gebote.

Ich lasse die Krankengeschichte unseres Falles kurz folgen:

Frau Johanne B., Schneidersfrau, 54 J., ist früher niemals ernstlich krank gewesen. Niemals Fehlgeburt. Keine Luesanamnese. Vor 4 Wochen bekam Pat., angeblich infolge von Erkältung, starke Halsschmerzen auf der r. Seite und Ohrenschmerzen. Die Schluckbeschwerden waren so stark, daß sie nur Flüssigkeit zu sich nehmen konnte. Als die Beschwerden sich verstärkten, ging sie vor etwa 14 Tagen zu einem Arzt, der einen Einschnitt an der geschwollenen Stelle im Halse machte. Hierbei soll sich nur Blut entleert haben, kein Eiter (von den Angehörigen wurde nachträglich angegeben, daß die Pat. gut „einen halben Eimer Blut" verloren hätte). Da eine Besserung der Schluckbeschwerden nicht eintrat, schickte der Arzt sie in die Klinik. Seit 8 Tagen etwas Husten und schleimiger Auswurf.

Grazil gebaute Frau in sehr schlechtem Ernährungszustand, von fast kachektischem Aussehen. Drüsen am r. Kieferwinkel geschwollen. Lungen: v. und h. u. leichte Schallverkürzung. Der ganze r. weiche Gaumen, sowie die stark vergrößerte r. Tonsille werden

1) Münch. m. W. 1910. S. 217.

2) Jahresb. d. Chir. 1904. S. 419.

3) Zit. in Jahresb. d. Chir. 1904. S. 419.

4) Jordan, Chirurgie des Halses. Handb. d. prakt. Chir. II. Aufl.

Anmerkung bei der Korrektur: In der neuesten IV. Auflage des Handbuchs der Chirurgie findet sich eine Zusammenstellung aus der Literatur über 15 Fälle von Monod und Vanverts.

durch einen fast kleinhühnereigroßen, glatten, nicht druckempfindlichen Tumor derbelastischer Konsistenz vorgewölbt. Der Tumor, dem die Uvula wie eine Appendix anhängt, reicht bis an den l. Gaumenbogen heran, nach unten bis an die Zungenwurzel und Epiglottis. Eine Pulsation ist nicht im entferntesten angedeutet.

Die Diagnose wurde mangels jeder Pulsation auf eine maligne Neubildung gestellt, wofür besonders die Konsistenz zu sprechen schien. Da die Krankheitserscheinungen jedoch verhältnismäßig akut, anscheinend im Anschluß an eine Halsentzündung entstanden waren, wurde an die Möglichkeit gedacht, daß es sich um entzündliche Veränderungen, mit einem tiefen Absceß im Hintergrunde, handeln könne. Es wurde deshalb zunächst eine Probeexcision beschlossen, um ev. dabei gleich einen etwa vorhandenen Absceß zu eröffnen. Als

Aus dem Aortenbogen links kommend die Carotis sin., rechts die Anonyma, aus der rechts liegenden Subclavia die Vertebralis. Rechts von der Teilungsstelle der Carotis communis die C. interna, links die externa. In der C. communis zahlreiche endarteriitische Herde. Dicht unter dem Aneurysma entspringen die Thyreoidea sup. und die Lingualis (beide aufgeschnitten). Aus dem Aneurysmensack kommt die Maxillaris ext. hervor (untere horizontale Sonde). Die obere horizontale Sonde steckt in der Incisionsöffnung. Die vertikale Sonde führt in die Fortsetzung der C. externa, welche die Wandung des Sackes schräg durchbohrt. In der linken Ecke des Aneurysmas Reste von Thrombenmassen.

die Lokalanästhesie gemacht wurde, bekam die Pat., die vorher nie an Krämpfen gelitten hatte, einen typischen epileptiformen Anfall, so daß von dem Eingriff zunächst Abstand genommen wurde. Nach 8 Tagen wurde der Eingriff wiederholt. In lokaler Anästhesie wurde an der für die Incision von Tonsillarabscessen typischen Stelle eingegangen. Es folgte eine abundante

Blutung, die nach sofortiger Unterbindung der Carotis externa zwar sofort stand, nach kurzer Zeit jedoch wieder einsetzte, so daß mit Billroth'schen Zangen die etwa 3 mm breite Incisionsöffnung zugeklemmt werden mußte. Hierauf stand die Blutung vollständig. Auf intravenöse Kochsalzinfusion erholte sich der Puls zwar augenblicklich, setzte aber dann nach etwa 10 Minuten plötzlich aus, zugleich stand die Atmung still. Eine sofort ausgeführte Tracheotomie, Anwendung von Sauerstoff sowie andere Wiederbelebungsversuche blieben erfolglos.

Die Sektion ergab, daß es sich um ein Aneurysma der Carotis externa gehandelt hatte, das angeschnitten war, und aus dem die tödliche Blutung erfolgt war. In den Lungen fand sich massenhaft aspiriertes Blut, außerdem war ein ziemlich hochgradiges Emphysem vorhanden. In der Carotis communis sowie in der Aorta fanden sich ausgesprochene endarteriitische Veränderungen, in der Aorta ascendens dicht über den Aortenklappen beginnende Aneurysmabildung. Die Organe zeigten sämtlich starke Blutleere.

Die Art. carotis externa wies etwa 2 cm oberhalb ihrer Teilungsstelle einen gut walnußgroßen Aneurysmasack auf. Dicht unterhalb desselben entspringen 2 gleichstarke Arterienrohre aus der Carotis externa, die als die Art. lingualis und thyreoidea sup. anzusprechen sind. Etwas oberhalb der Mitte des Hohlraums, der an seinen Wänden mit dicken thrombotischen Massen austapeziert ist, führt eine Oeffnung von nicht wesentlich größerem Kaliber als die Lingualis und Thyreoidea superior aus dem Sack heraus, um sich weiter hin in die Maxillaris interna und Temporalis zu teilen. Diese Ausströmungsöffnung geht schräg durch die Wandung des Aneurysmasackes hindurch, der sich seinerseits hinten an die ausführende Arterie, mit ihr fast parallel gehend, heranlegt. Durch diese topographischen Beziehungen des Aneurysmasackes zum schräg hindurchtretenden Arterienrohr wird eine Art von Ventilverschluß bedingt, ähnlich wie bei der Ureterneinmündung in die Blase, durch den bei praller Füllung des Aneurysmas sehr wohl eine Kompression der Arterie denkbar ist, derart, daß die Blutzufuhr zur Temporalis und Maxillaris interna abgesperrt werden konnte.

Aus dem Aneurysmasack entspringt mit einem Lumen von etwa der doppelten Größe der Lingualis ein Gefäß, das der Art. maxillaris ext. entspricht. Etwa 1 cm oberhalb dieser Stelle ist die ca. 3 mm große Incisionsstelle, aus der die Blutung erfolgte, sichtbar; diese führt durch einen ca. kleinhaselnußgroßen Hohlraum, der mit thrombotischen Massen gefüllt ist, ins Freie. Dieser Hohlraum ist offenbar ein Aneurysma spurium, ein durch herausströmende Blutmassen aufgewühlte Gewebslücke, die ihre Entstehung aller Wahrscheinlichkeit nach der Incision durch den zuerst behandelnden Hausarzt verdankt. Die Incisionsöffnung war offenbar durch thrombotische Massen, die sich infolge der Druckschwankung im Aneurysmasack verschoben hatten, verlegt worden, so daß die Blutung damals verhältnismäßig schnell zum Stehen kam.

Die Diagnose war in unserem Falle vor dem Eingriff kaum zu stellen. Die Konsistenz war die eines Tumors, der die Gegend der Tonsillen, das seitliche Gaumensegel und die Gaumenbögen sowie die seitliche Pharynxwand bis herunter in die Höhe der Zungenwurzel vorwölbte. Die Schleimhaut sah livide aus, wie man sie häufig bei malignen Tumoren dieser Gegend findet. Eine Pulsation fehlte gänzlich. Höchstens konnte man das Vorhandensein eines tief liegenden Abscesses im Hinblick auf die ziemlich plötzliche Entstehung im Anschluß an eine akute Angina differentialdiagnostisch in Erwägung ziehen. Zudem fanden sich geschwollene Lymphdrüsen am Kiefer-

winkel, die man entweder als Metastasen eines parapharyngealen malignen Tumors oder aber als Residuen der 4 Wochen vorher durchgemachten Angina deuten konnte. Das Vorhandensein dieser Drüsen bestärkte uns in der Annahme, daß die Differentialdiagnose nur zwischen Tumor oder Entzündung zu stellen sei.

Das Fehlen der Pulsation findet sich auch in anderen Fällen von Aneurysmen dieser Gegend vermerkt, so in zwei von Werner zitierten Fällen von Aneurysma der Car. interna, ferner in dem Fall von Perthes, der für einen Tonsillarabsceß gehalten wurde. Hier wurde durch Punktion die Diagnose gestellt.

Das Fehlen der Pulsation in einer ganzen Anzahl von Fällen erklärt sich wohl teils aus einer Art von Windkesselwirkung des prall mit Blut gefüllten Aneurysmasackes, teils daraus, daß der größte Teil des Hohlraums oft mit festen Thrombenmassen gefüllt ist. Im ersteren Falle steht der Hohlraum infolge der Enge des abführenden Gefäßrohres dauernd unter einem so hohen Druck, daß die vom zuführenden Arterienrohr hineingeworfene Pulswelle nicht ausreicht, dem Sack ihre Pulsbewegung mitzuteilen. Im zweiten Falle kann der Hohlraum durch Thrombenmassen so verkleinert sein, daß nur ein dünner Blutstrom durch ihn hindurchgeht, der seinerseits nicht genügt, den dickwandigen Sack rhythmisch zu heben bzw. zu erweitern. Der Verlust der Elastizität der Wandung desselben sowie gegebenenfalls seine Einbettung in chronisch entzündliches, verdicktes, schwer verschiebliches Gewebe mag unter Umständen nach dieser Richtung hin unterstützend einwirken. In unserem Falle mag auch vielfach der oben erwähnte Ventilverschluß seinen Anteil an dem Fehlen der Pulsation gehabt haben.

Das Fehlen der Kompressibilität des aneurysmatischen Tumors findet durch das Vorhandensein thrombotischer Massen sowie des oben geschilderten Ventilverschlusses ebenfalls eine ausreichende Erklärung.

Die von Syme [1]) geforderte Auskultation der Parotisgegend bei Verdacht auf Aneurysma der Carotis interna wurde in unserem Falle leider nicht ausgeführt. Vielleicht hätte sie zur richtigen Diagnose geführt, vielleicht hätte auch sie versagt; wenn man bedenkt, daß zur Erzeugung eines gut hörbaren Geräusches ein ausreichender Stromwirbel vorhanden sein muß, besteht sehr wohl die Möglichkeit, daß durch den Ventilverschluß der Durchströmungsmechanismus nicht geeignet war zur Erzeugung des Geräusches.

Auch die Probepunktion kann negativ ausfallen wie in dem Falle Werner's:

Es handelte sich hier ebenfalls um einen Tumor, der die r. Seite des weichen Gaumens stark vorwölbte, die Uvula nach links verschoben hatte und den Pharynxeingang verengend, nach oben bis zur Tubenmündung und nach unten bis zur Höhe des Kehlkopfeinganges reichte. Der Tumor war von sehr derber Konsistenz, an einzelnen Stellen etwas weicher. Die Submaxillar- und Cervicaldrüsen waren rechts leicht geschwollen.

1) Zit. bei Werner l. c.

Wegen der derben Konsistenz, dem Fehlen jeder Pulsation und dem negativen Ausfall der Probepunktion wurde an ein Aneurysma nicht gedacht und die Auskultation der Parotisgegend unterlassen. Beim Versuch der Exstirpation riß die Wand ein, die starke Blutung ließ die Natur des Tumors erkennen.

Die Genese der Aneurysmen ist abgesehen vom Trauma wohl meistenteils luetischer oder atheromatöser Natur. In unserem Falle handelte es sich wohl um eine auf luetischer Basis entstandene Aneurysmenbildung, da sowohl in der Aorta wie auch in der Carotis communis und in anderen Gefässen sich endarteriitische Veränderungen typisch luetischer Natur vorfanden. Immerhin ist im Hinblick auf die verhältnismäßig akute Entstehung der Schluckbeschwerden uud der Anschwellung im Halse im Anschluß an eine Angina die Möglichkeit nicht von der Hand zu weisen, daß durch entzündliche peritonsillitische Prozesse eine Arrosion der Gefäßwand stattgefunden hat. Es ist sehr wohl denkbar, daß dieser Vorgang sich mit dem endarteriitischen Prozeß summiert und ihn bei der Aneurysmabildung unterstützt hat, und daß so die schnelle Entwicklung des Aneurysmas zu solcher Größe zu erklären ist.

Sehr auffällig ist hinsichtlich der Beteiligung der beiden Hauptäste der Carotis communis an Aneurysmenbildung die Bevorzugung der Carotis interna; Aneurysmen der Carotis externa sind äußerst selten.

Da endarteriitische Veränderungen syphilitischer oder atheromatöser Natur in beiden Gefäßen gleichmäßig auftreten, liegt die Vermutung nahe, daß die Zirkulationsverhältnisse der C. interna sich in einer die Entstehung von Aneurysmen begünstigenden Weise von denen der C. externa unterscheiden müssen.

Aneurysmen treten mit Vorliebe dort auf, wo eine stärkere mechanische Beanspruchung der Arterienwand erfolgt, wo der Hauptanprall der heranströmenden Blutwelle auszuhalten ist. In erster Linie ist dies der Anfangsteil eines sich abzweigenden Gefäßes. Schäfer[1]) fand am Anfangsteil der C. interna eine Verdickung und opake Beschaffenheit der Intima. Er erklärt diesen Befund als hyperplastische Verdickung, die einen Schutz der hier sehr exponierten Gefäßwand gegen den Anprall des Blutes bilden soll. Auch soll nach Schäfer hier eine gesteigerte Disposition zur Atheromatose bestehen.

Zunächst gibt die Carotis interna am Halse überhaupt keine Zweige ab: ihr erster Ast ist die Ophthalmica, während sich von der Carotis externa in kurzer Aufeinanderfolge eine ganze Anzahl von großen Gefäßen abzweigen: Außer der kleinen Pharyngea ascendens und der Sternocleidomastoidea entspringt von ihr gleich hinter ihrer Teilungsstelle die Thyreoidea superior, dann in kurzem Abstand die Lingualis, Maxillaris externa usw. Diese Gefäße zweigen sich von ihrem Stamm unter verhältnismäßig großem Winkel ab. Die Kraft der Pulswelle der Mutterarterie wird durch die Tochterarterien frühzeitig geteilt. Außerdem verläuft der Stamm der C. interna in fast gerader Linie nach oben, um sich hier in seine beiden Endäste, die Temporalis und

1) Zit. bei Werner l. c.

Maxillaris interna zu teilen. Alle diese Momente lassen es verständlich erscheinen, daß die Wandung der Carotis externa weniger unter dem Anprall der Blutwelle zu leiden hat.

Außer dem Fehlen von Aesten der C. interna im Halsteil ist dieses Gefäß noch durch seine Verlaufsrichtung gegenüber der Externa ausgezeichnet [1]): die Interna verläuft nicht wie die Externa gerade nach oben, sondern bildet im ganzen 5 Krümmungen: gleich hinter der Teilungsstelle des Communis liegt eine schwach S-förmige Krümmung, eine zweite von fast horizontalem Verlauf mit nach vorn und medianwärts gerichteter Konvexität liegt dicht unterhalb der Schädelbasis. Die dritte Krümmung liegt innerhalb des Canalis caroticus, die vierte im Sulcus caroticus neben der Sella turcica, und endlich die fünfte, ebenfalls schwach S-förmige Krümmung mit nach vorn gerichteter Konvexität in der Impressio carotica des Keilbeins.

Alle diese Umstände, das Fehlen von extracraniellen Gefäßabzweigungen und somit Fehlen einer Teilung der im Gefäß strömenden Pulskraft sowie der erhöhte Widerstand, welche die Gefäßwand infolge der Krümmungen des Gefäßrohres dem Blutanprall entgegenzusetzen hat, machen es verständlich, daß die Carotis interna zur Aneurysmenbildung in höherem Maße disponiert ist als die Carotis externa.

Die Diagnose der Aneurysmen im Halsteil der Carotis, welche mit parapharyngealen oder tonsillären Abscessen oder mit Tumoren dieser Gegend in differentialdiagnostischen Beziehungen stehen, ist bereits oben erörtert worden. In allen Fällen ist bei Verdacht auf Tonsillarabsceß — um dieses Vorkommnis wird es sich bei der Häufigkeit dieses Leidens gegenüber dem relativ selteneren Vorkommen von Tumoren oder chronisch entzündlichen Veränderungen dieser Gegend, wie z. B. Tuberkulose, meistens handeln — die Gegend der Parotis zu auskultieren und eine Probepunktion zu machen. Bei negativem Ausfall beider Untersuchungsmethoden ist trotzdem an die Möglichkeit eines Aneurysmas zu denken, und es sind dementsprechende Vorkehrungen zu treffen, damit man nicht, womöglich in Gegenwart von Angehörigen des Patienten, dort, wo man einen harmlosen Eiterherd diagnostiziert hat, von einer abundanten Blutung überrascht wird, die man nur zu beherrschen imstande sein wird, wenn man die Mittel zur sofortigen Unterbindung zur Hand hat. Schlimmstenfalls wird man den Versuch machen müssen, durch Kompression der Carotis communis gegen den Querfortsatz des VI. Halswirbels der Blutung Herr zu werden, bis Hilfe zur Stelle ist.

Als Therapie wird wohl heutzutage meistenteils die Exstirpation nach Unterbindung geübt. Bei Unterbindung der Carotis communis und interna legt Mendes [2]) großen Wert auch auf die distale Unterbindung, um die unter Umständen beträchtliche rückläufige Blutung auszuschalten.

1) Vgl. Broesike, Lehrbuch der normalen Anatomie. VI. Aufl.

2) Revue de Chir.

XXIV.

AUS DER

CHIRURGISCHEN KLINIK ZU KÖNIGSBERG i. Pr.

DIREKTOR: GEH. MED.-RAT PROF. DR. FRIEDRICH.

Die Immobilisierung und Schrumpfung der Lunge durch einseitige Phrenicusresektion und deren Einfluß auf die experimentelle Lungentuberkulose.

Von

Privatdozent Dr. **W. Carl,**
Assistent der Klinik.

(Mit 12 Abbildungen.)

Zahlreiche Veröffentlichungen aus neuerer Zeit haben den Beweis erbracht, daß eine Reihe von Angriffspunkten für die operative Behandlung der Lungentuberkulose bestehen. Die heute allgemein anerkannten, prozentualiter doch sehr befriedigenden Ergebnisse der Pneumothoraxtherapie, die von eindeutigen Erfolgen gekrönte mehr oder minder ausgedehnte Brustwandentknochung durch Rippenresektion haben den Boden für weitere operative Heilversuche geschaffen. Das Prinzipielle dieser neuen Methoden läuft im wesentlichen darauf hinaus, die Lunge durch intrapleurale Gasfüllung zur mehr oder weniger vollständigen Ruhigstellung partieller Atmungsausschaltung zu bringen (Pneumothorax) oder Ruhigstellung, Funktionsausschaltung und Volumeneinengung ad maximum dadurch zu steigern, daß die Lunge mit Pleura costalis (daher Pleuro-Pneumolysis) nach Wegnahme der die Lunge gespannt erhaltenden Rippen zusammengedrängt wird.

Von Stürtz ist der Gedanke ausgegangen, durch Phrenikotomie das Zwerchfell zu lähmen, damit eine Ruhigstellung des Unterlappens zu erzielen und so bei Lungengangrän das Zustandekommen neuer Aspirationsherde möglichst zu beschränken.

Bei der Bedeutung des Zwerchfells für die Atmung, insbesondere aber auch für den Hustenakt schien es doch geboten, dem Versuch am Menschen experimentelle Studien vorauszuschicken, um wenigstens festzustellen, ob das erstrebte Ziel der Lungenschrumpfung bei gesunder und kranker Lunge auch wirklich erreicht wird. Durch eine Reihe von Versuchen sollte festgestellt werden:

1. welchen Einfluß die Phrenicusdurchschneidung und Resektion eines Stückes dieses Nerven beim Tier auf das Atmungsgeschäft ausübt,

2. welche Veränderungen sich am knöchernen Thorax und an den Thoraxorganen, speziell an den Lungen vollziehen,

3. wie der Einfluß solcher Resektionen auf die Entwicklung der experimentell erzeugten Lungentuberkulose ist.

Wenn wir unsere Versuche am Kaninchen auf den Menschen übertragen wollen, ist es nötig, sich darüber zu unterrichten, inwieweit die Versorgung des Zwerchfelles durch den Phrenicus und die Zwerchfellbewegung beim Kaninchen der des Menschen gleicht. Entsprechend dem Menschen stellt auch für das Kaninchen bei ruhiger Atmung das Zwerchfell den Hauptatmungsmuskel dar. Die nervöse Versorgung des Zwerchfelles geschieht ausschließlich durch den Phrenicus.

Für die vorliegenden Versuche kam es darauf an zu wissen, ob die Innervation des Zwerchfelles unilateral oder bilateral geschieht, ob man also bei Durchschneidung eines Phrenicus wirklich eine Zwerchfellhälfte lahm legt. Zu diesem Zwecke wurden eine Reihe von physiologischen Experimenten angestellt [1]).

Nach der anatomischen Präparation sieht man, daß beide Zwerchfellhälften getrennt d. h. jede von dem Nervus phrenicus derselben Seite versorgt wird. Es wurde der Phrenicus an seiner tiefsten Stelle am Halse freigelegt, was ohne Schwierigkeit und ohne Verletzung größerer Gefäße gelingt. Ueber die Technik dieser Maßnahmen später. Nachdem man den Nervenstamm freigelegt hat, wird dem Tier, um Reflexe bei den späteren Versuchen auszuschließen, dicht unterhalb der Medulla oblongata das Rückenmark durchstochen, und das Leben durch künstliche Atmung aufrecht erhalten. Dann wird das Abdomen quer breit geöffnet, so daß man die Zwerchfellkuppel vom Bauch aus gut übersehen kann, und das Ligamentum suspensorium hepatis noch etwas gespalten. Reizt man jetzt den freigelegten Phrenicus elektrisch, so sieht man sehr deutlich, daß nur die Zwerchfellhälfte der gereizten Seite sich kontrahiert. Besonders klar ist dieses Phänomen an den vorderen Zwerchfellschenkeln zu beobachten, die getrennt, ein jeder von dem Phrenicus seiner Seite, innerviert werden.

Nach diesen Feststellungen konnte man damit rechnen, durch eine Phrenikotomie völlige Funktionslosigkeit des Zwerchfellse zu erzielen. Die Phrenikotomie wurde in folgender Weise ausgeführt: Dem durch eine Morphiumgabe 0,005 g narkotisierten Kaninchen wurde ein Hautschnitt in der Mittellinie des Halses von dem Treffpunkt beider Mm. sternocleidomastoidei ca. 3 cm nach aufwärts gemacht. Dann sucht man sich den lateralen Rand des M. sternomastoideus und cleidomastoideus auf und hebt die Clavicula an. Nach stumpfer Zertrennung der Fasern des M. pectoralis minor sieht man in der Tiefe den Plexus brachialis verlaufen und zwischen seinen Fasern die Art. subclavia. Wenn man die Arterie nach median-

1) Herrn Prof. Weiß (physiol. Institut) sage ich an dieser Stelle für die Unterstützung bei diesen Experimenten meinen besten Dank.

wärts verfolgt, trifft man auf einen einzelnen Nervenstrang, den Phrenicus, der als einziger Nerv in dieser Gegend senkrecht nach abwärts läuft, mit den Bündeln des Plexus brachialis einen spitzen Winkel bildend. Da der Nervus phrenicus, der im wesentlichen seine Fasern aus der 4. und 5. Cervikalwurzel bezieht, auch häufig noch eine beträchtliche Verstärkung aus dem Nervus cervicalis VI. erhält, so hat es sich mir als praktisch erwiesen, den Phrenicus etwas anzuheben und ihn ein wenig aus der oberen Brustapertur herauszuziehen. Es wurde stets, bevor die Resektion eines 1—$1^1/_2$ cm langen Stückes ausgeführt wurde, die elektrische Reizung vorgenommen. Man erkennt, ob man den Phrenicus gereizt hat, daran, daß eine Kontraktionswelle am oberen Teil des Abdomens entsprechend dem Litten'schen Zwerchfellphänomen des Menschen sichtbar wird, und daß die Tiere einen eigenartigen schnarchenden Laut ausstoßen. Die Durchtrennung selbst macht keine Schmerzen. Unmittelbar nach der Durchtrennung sieht man den oberen Abdominalabschnitt der phrenikotomierten Seite still stehen. Die Tiere werden aber infolge der Ausschaltung der einen Zwerchfellhälfte nicht dyspnoisch.

Es wurden von mir Versuche angestellt an gesunden kleinen, mittelgroßen und ausgewachsenen Tieren. An diesen sollte erkannt werden, welchen Einfluß die Phrenikotomie auf die Bildung des knöchernen Thorax, auf die Lage des Mediastinums und auf das Volumen der Lungen hat. Eine Anzahl von Tieren wurde mit Tuberkulose infiziert. Die Infektion wurde, wie aus den einzelnen Protokollen ersichtlich ist, mit einer Reinkultur von Typus humanus von mäßiger Virulenz und mit Typus bovinus von stärkerer Virulenz vorgenommen. Die Art der Impfung war intravenös, 1 bis 2 mg in die Randvene des Ohres. Sämtliche Tuberkulosetiere wurden vor der Phrenikotomie geimpft, um eine gleichmäßige Verteilung der einzelnen Keime nach Möglichkeit zu gewährleisten, denn nach dem Fortfall der Zwerchfellbewegung ist die Durchströmung des Lungengewebes mit Blut und Lymphe sicherlich gegen die Norm verändert. Auch ist damit zu rechnen, daß, wenn die Zwerchfellbewegung fortfällt, das mechanische Weitertreiben in beiden Lungen durch die Atmung verändert ist zu ungunsten der phrenikotomierten Seite.

Eine Anzahl von Tieren wurde sogleich nach der Impfung phrenikotomiert, eine Gruppe erst später, wenn man annehmen konnte, daß der tuberkulöse Prozeß eine gewisse Ausdehnung erreicht hatte. In meiner Versuchsreihe finden sich Tiere, die von 30 bis zu 251 Tagen gelebt haben.

Die Ausschaltung einer Zwerchfellhälfte ist für die Fortentwickelung der Tiere belanglos, die Tiere können in gutem Ernährungszustand sein, können gravid werden, und unterscheiden sich von gesunden Tieren gar nicht.

Wenn ich die Resultate meiner Versuche übersehe, so kann man sagen: Durch die Ausschaltung des Zwerchfelles wird eine Schrumpfung des knöchernen Thorax hervorgerufen. Die Rippen sind, wie das die Röntgenbilder von Fall 85, 16, 95 zeigen, deutlich an die Wirbelsäule herangezogen, in einzelnen Fällen konnte auch bei dem autoptischen Befunde eine Abflachung des knöchernen Thorax gefunden werden.

Das Zwerchfell war, wie das bei Durchschneidung eines motorischen Nerven nicht anders zu erwarten ist, je nach der Zeitdauer, die seit der Resektion verflossen war, mehr oder weniger hochgradig atrophisch. In den extremen Fällen stellte die ihres Nerven beraubte Zwerchfellhälfte nur eine dünne durchsichtige Membran dar. Ich möchte hier gleich be-

züglich der Frage der Versorgung des Zwerchfelles durch die Intercostalnerven bemerken, daß auch die Randpartien des Diaphragmas in gleichem Sinne wie die mehr zentral gelegenen Muskelteile an der Atrophie teilnahmen. Bei Ansicht des Zwerchfelles von der Bauchseite aus in situ sah ich oft eine Verziehung des Diaphragmas nach der phrenikotomierten Seite hin.

Die Einengung des Volumens der Lunge, welche ja in praktischer Hinsicht das meiste Interesse beansprucht, war nun in einzelnen Fällen (15, 16, 96) eine äußerst hochgradige. Sie ist im allgemeinen stärker bei Verwendung junger Tiere, bei denen die Lunge dann nicht nur ihre Spannung durch den Zug des Zwerchfelles verliert, sondern auch noch im Wachstum stark behindert wird infolge einer Art Inaktivitätsatrophie; aber auch erwachsene Tiere zeigten weitgehende Differenzen im Volumen beider Lungen. Das Lebensalter spielt natürlich für die Schrumpfung des knöchernen Thorax dieselbe Rolle, auch hier sind es die jungen Tiere, welche die größeren Unterschiede zeigen.

Die Schrumpfung des Lungengewebes ist nicht in allen Fällen gleichmäßig stark gewesen. Aber im Gegensatz zu Schepelmann, der bei seinen Versuchstieren, die er zwei bis drei Monate nach der Phrenikotomie tötete, möchte ich hervorheben, daß ich einzelne außerordentlich hochgradige Schrumpfungen der Lunge gesehen habe (80, 88, 91, 30, 101, 100, 96). Die Einengung des Lungenvolumens betrifft nicht nur den Unterlappen, auf den das Zwerchfell ja direkt einwirkt, sondern auch der Oberlappen bis in den Apex der Lunge hinein ist kleiner.

War eine Lunge in ihrem Gesamtvolumen stark reduziert, dann schien das Mediastinum nach der phrenikotomierten Seite hin verlagert. Entsprechend der Zwerchfellatrophie zeigte sich gelegentlich — von Stürtz ist das als die Regel hingestellt worden — eine Auskuppelung der phrenikotomierten Seite nach der Brusthöhle zu. Diese Vorwölbung des Diaphragmas nach der Brusthöhle kommt im Röntgenbilde nicht immer gut zum Ausdruck, hier sieht man in vielen Fällen auf der phrenikotomierten Seite das Zwerchfell dachziegelartig abgeflacht. Eine Bewegung des Zwerchfelles in der Art eines Wagebalkens, wie Stütz sie beim Menschen beschrieben hat und wie er sie auch beim Kaninchen feststellen konnte, konnte ich an den Tieren nicht mit Sicherheit erkennen; es liegt dies vielleicht daran, daß die Wagebalkenbewegung bei der Kleinheit der Verhältnisse, wie sie Kaninchen darstellen, nicht zum Ausdruck kommt und daß auch die Atmung der Tiere für solche Beobachtungen eine zu frequente ist.

Bei bloßer Betrachtung auffällige Aenderungen in der Blutversorgung des Lungengewebes habe ich nicht feststellen können.

Es ist nun bis zu einem gewissen Grade überraschend zu sehen, wie wenig sich mikroskopisch Veränderungen an dem Lungengewebe finden, selbst an solchen Lungen, die makroskopisch hochgradig geschrumpft waren. So gut wie keine Zunahme des Bindegewebes, auch die Alveolen sind nicht auffallend kleiner als auf der ungeschädigten Seite. Am elastischen Gewebe der Lunge und in der Füllung der kleinen Gefäße konnte ich keine Differenzen konstatieren.

Bei den mit Tuberkulose inficierten Tieren sah ich, wenn die Schrumpfung eine einigermaßen deutliche war, stets eine geringere Entwicklung der Tuberkulose auf der phrenikotomierten Seite. Die einzelnen Tuberkel waren kleiner (Fall 21, 88, u. a.) und spärlicher auf der ruhig gestellten Seite. Diese Beobachtung trat um so deutlicher hervor, je chronischer der Verlauf der Tuberkulose war. Bei einigen mit 5 mg von Typus bovinus inficierten Tieren war die Aussaat auf beiden Seiten eine gleichmäßig hochgradige. Hier war der Verlauf der Lungentuberkulose ein außerordentlich stürmischer gewesen.

Nach diesen Versuchen darf die Phrenikotomie als solche als ein relativ harmloser Eingriff bezeichnet werden, der wohl auch noch an den schwächsten Patienten in Lokalanästhesie ausgeführt werden kann. Eine vollständige Ruhigstellung wird allerdings durch die Phrenikotomie nicht erzielt. Dazu müßte man, wie das Schepelmann am Kaninchen bereits gemacht hat, die anderen an der Atmung mitbeteiligten Nerven noch mit ausschalten, also die Aeste des Plexus cervicalis und brachialis und die Nervi intercostalis. An unserer Klinik sind zurzeit Versuche im Gang (Dr. Warstat), welche den Einfluß der Intercostalnervenresektion auf die gesunde und tuberkulöse Lunge beim Tier verfolgen. A priori läßt sich annehmen, daß dieser Akt zwar die Ruhigstellung schafft, doch die für die Heilung notwendige Schrumpfung des Brustkorbes, insbesondere der Lunge, natürlich nur so weit ermöglicht, als die Starre der Rippen dies zuläßt. Vielleicht ist für gewisse Formen der Tuberkulose ausschließlich mit der Ruhigstellung gedient (Friedrich), bei anderen, namentlich den kavernösen Formen, muß die Knochenabtragung hinzutreten. Wie weit es zulässig sein kann, bei all diesen Maßnahmen den Menschen die Möglichkeit des Aushustens zu nehmen, ist heute noch nicht zu entscheiden, muß aber bei all diesen Fragen stark in Rechnung gezogen werden. Alle Neurektomien am Atmungsapparat, welcher Art sie auch sein mögen, schränken diese Fähigkeit ein.

Gerade mit Rücksicht hierauf hat Geheimrat Professor Friedrich in allen Fällen, wo er die operative Phrenicuslähmung am Menschen ausgeführt hat, worüber er zum Chirurgenkongreß dieses Jahres berichtet hat, nur den Phrenicus am Scalenus aufgesucht und mit feiner Gefäßzange kräftig gequetscht, so daß nicht für alle Zukunft Zwerchfellähmung gesetzt wird, sondern nur auf die Dauer von voraussichtlich Monaten.

Da meine Ausführungen dem experimentellen Studium dieser Fragen gelten, unterlasse ich hier, auf weitere klinische Gesichtspunkte einzugehen.

Uebersicht der Versuchsprotokolle.

Kaninchen 5. Gew. 520 g, Alter 6 Wochen, Farbe schwarz. Resektion des r. Nervus phrenicus. Das Tier hat 41 Tage gelebt. Autopsie: Abdomen stark aufgetrieben, Darmschlingen z. T. sehr gebläht, Zwerchfellstand ohne Unterschied. Lungen beiderseits hell.

rosa, gut gebläht. Pleura frei. R. Lunge sichtlich kleiner als die linke. Im Aussehen des Zwerchfelles kein Unterschied zwischen beiden Seiten.

Kaninchen 6. Gew. 2109 g; ausgewachsenes Tier. Vorher intravenös geimpft mit Tuberkelaufschwemmung aus einer Lymphdrüse. Resektion des r. Nervus phrenicus. Das Tier hat 60 Tage gelebt. Autopsie: Zwerchfellstand rechts höher als links. Venen rechts stärker gefüllt. Volumen der r. Lunge viel geringer. Unterlappen beiderseits etwa gleichmäßig blaß. Oberlappen links mehr bläulichrot. Infiltrat besonders in beiden Oberlappen.

Kaninchen 14. Gew. 752 g. Alter 8 Wochen. Farbe grau. Resektion des l. Nervus phrenicus. Das Tier hat 34 Tage gelebt. Autopsie: Zwerchfell beiderseits kein Unterschied. Bauchseite des Zwerchfelles fleckweise bläulich verfärbt. Beiderseits eitrige Pleuritis. Die ganze l. Lunge ist erheblich kleiner als die rechte. Tod an Bronchitis. Mediastinum nach links verschoben.

Kaninchen 15 (Fig. 1). Gew. 900 g. Alter $^1/_4$ Jahr. Farbe schwarz. Resektion des l. Nervus phrenicus. Das Tier hat 30 Tage gelebt. Autopsie: Mediastinum nach links verschoben, l. Lunge deutlich weniger voluminös als die rechte. L. Lunge stark injiciert, mit vielen dunklen Herden. R. Lunge gut gebläht, zeigt nur vereinzelte Herde von dunkler Farbe. Besonders der l. Oberlappen ist braunrot verfärbt.

Kaninchen 16 (Fig. 2). $^1/_4$ Jahr alt. Farbe schwarz. Resektion des l. Nervus phrenicus. Das Tier hat 246 Tage gelebt, wurde dann getötet. Autopsie: in gutem Ernährungszustande. Zwerchfell von unten gesehen kein Unterschied beider Seiten. L. Lunge maximal geschrumpft. Färbung der Lungenfelder auf beiden Seiten gleichmäßig. L. Zwerchfell atrophisch. Die Schrumpfung der l. Lunge betrifft gleichmäßig Ober- und Unterlappen. Röntgenaufnahme: Mediastinum nach rechts verschoben, r. Zwerchfell kuppelig, linkes abgeflacht und tiefer stehend. L. Thoraxhälfte an die Mittellinie herangezogen.

Kaninchen 9. $^1/_4$ Jahr alt. Farbe schwarz. Resektion des r. Nervus phrenicus. Das Tier hat 251 Tage gelebt. Röntgenaufnahme: kein Unterschied beider Seiten; nur sieht man das Herz etwas weit nach rechts verzogen. Autopsie: r. Brustkorbhälfte wenig eingesunken. R. Zwerchfell auch in den Randteilen atropisch. Muskulatur blaß, Gefäßversorgung gering. R. Lunge makroskopisch nicht geschrumpft.

Kaninchen 8. $^1/_4$ Jahr alt, Farbe schwarz. Resektion des r. Nervus phrenicus. Das Tier hat 252 Tage gelebt. Autopsie: Zwerchfell atrophisch, Brustkorb rechts eingesunken, Zwerchfell nach rechts verzogen. R. Lunge deutlich sichtbar geschrumpft, aber nicht sehr hochgradig. Tier in gutem Ernährungszustand. Farbe der Lungen ohne Unterschied.

Kaninchen 30 (Fig. 3). Ausgewachsenes Tier, Farbe grau. Intravenöse Impfung mit 1 mg Typus bovinus. Darnach Resektion des r. Nervus phrenicus. Das Tier hat 239 Tage gelebt. Getötet am 14. III. 14. Autopsie: Zwerchfell nach rechts verzogen. R. Lunge im ganzen bedeutend geschrumpft. Schrumpfung alle Lappen betreffend, besonders geschrumpft ist der Unterlappen. Tuberkel von Hirsekorngröße in beiden Lungen, in der linken erheblich zahlreicher.

Kaninchen 21. Ausgewachsenes Tier. Farbe schwarz. Intravenöse Impfung mit 3 mg Typus humanus. Darnach Resektion des r. Nervus phrenicus. Das Tier hat 32 Tage gelebt.

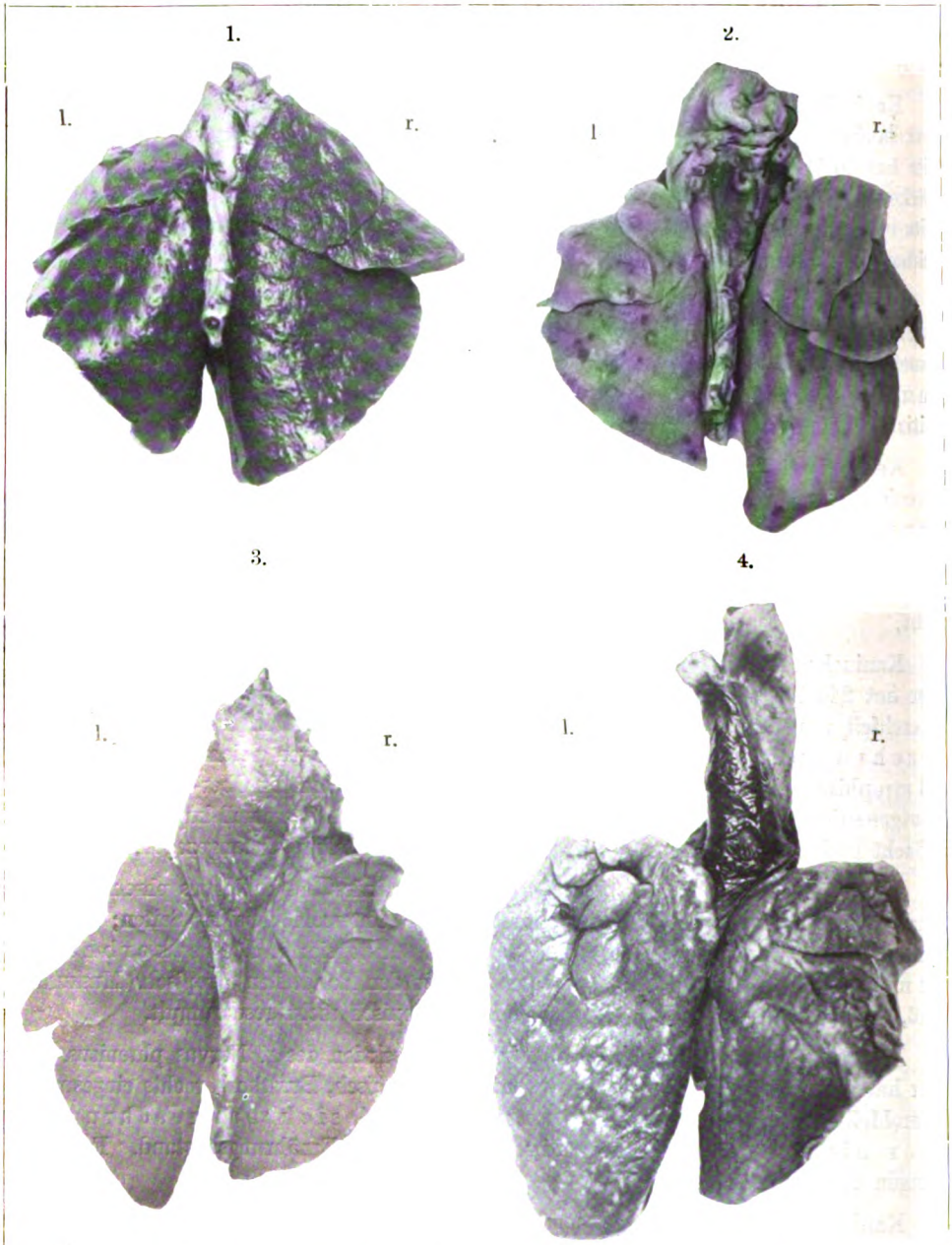

Fig. 1. Kaninchen 15. Phrenikotomie links. 30 Tage nach der Operation. L. Lunge geschrumpft.
Fig. 2. Kaninchen 16. Phrenikotomie links. 246 Tage nach der Operation. L. Lunge geschrumpft.
Fig. 3. Kaninchen 30. Phrenikotomie rechts. 239 Tage nach der Operation. R. Lunge im ganzen geschrumpft. Tuberkel links zahlreicher.
Fig. 4. Kaninchenlunge 88. Phrenikotomie rechts. Das Tier hat 104 Tage nach der Operation gelebt. In der geschrumpften Lunge wenig Tuberkel.

5.

l. r.

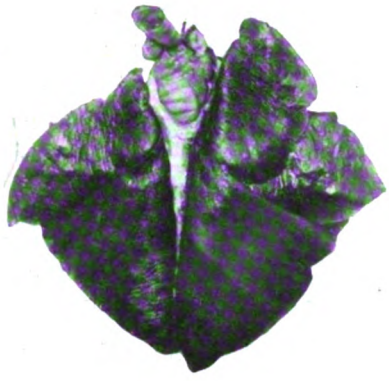

6.

l. r.

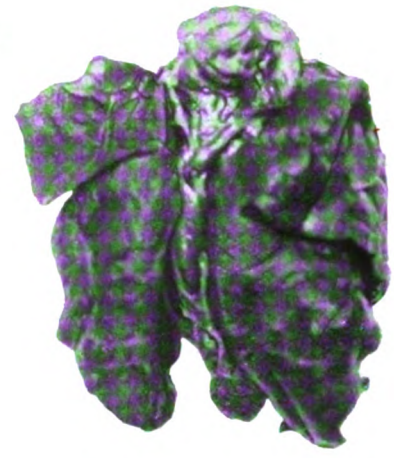

7.

l. r.

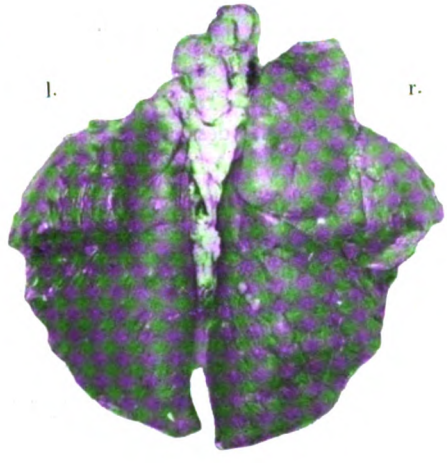

Fig. 5. Kaninchen 91. Phrenikotomie links. 53 Tage nach der Impfung mit Tuberkulose, 88 Tage nach der Operation gelebt. L. Lunge geschrumpft und weniger Tuberkel.

Fig. 6. Kaninchen 101. Phrenikotomie links. 56 Tage nach der Operation. L. Lunge geschrumpft, Tuberkulose links geringer.

Fig. 7. Kaninchen 85. Phrenikotomie links. 64 Tage nach der Impfung, 144 Tage nach der Operation gelebt. L. Lunge geschrumpft, weniger Tuberkel.

Fig. 7a. Kaninchen 85.

7a.

r. l.

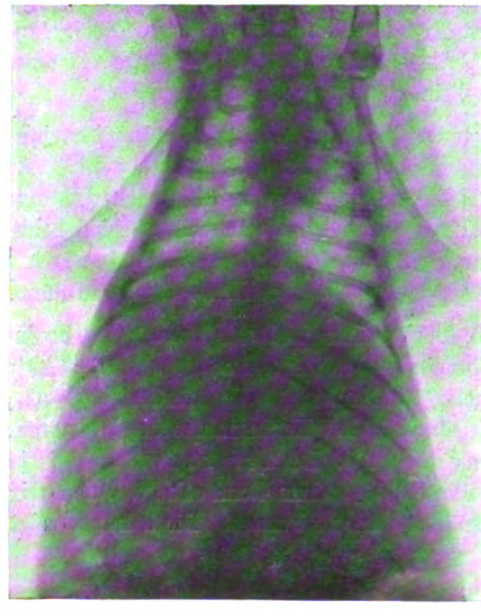

Autopsie: Zwerchfell rechts tiefer stehend als links. R. Lunge stärker mit Blut gefüllt als links. Man sieht kleine Tuberkel auf der Oberfläche der Lunge. L. Lungengewebe blasser, Tuberkel weit zahlreicher und größer als rechts. Das Volumen der r. Lunge ist weit kleiner als das der linken.

Kaninchen 88 (Fig. 4). Ausgewachsenes Tier. Intravenös mit 2 mg von Typus humanus geimpft. Resektion des r. Nervus phrenicus. Das Tier hat 104 Tage gelebt. Autopsie: sehr abgemagertes Tier. Zwerchfellstand vom Bauch aus gesehen ohne Unterschied zwischen beiden Seiten. Lunge rechts weit zurückgesunken. Die Schrumpfung betrifft hauptsächlich den Unterlappen. Die Tuberkulose ist hauptsächlich im Oberlappen lokalisiert. Die Oberlappen zeigen keinen Unterschied im Grad der Erkrankung. Unterlappen rechts erheblich weniger Tuberkulose als links.

Kaninchen 81. Ausgewachsenes Tier. Intravenös geimpft mit 2 mg Typus humanus. Resektion des r. Nervus phrenicus. Das Tier hat 168 Tage gelebt. Autopsie: es scheint das r. Zwerchfell kleiner als links und die Blutgefäße weniger zahlreich, auch schmaler im Muskelteil. Nach Eröffnung des Thorax sieht man beide Lungen gleichweit vorgelagert. Nach Herausnahme sieht man die r. Lunge im Längen- und Breitendurchmesser verkleinert, im Tiefendurchmesser vermehrt. Der l. Unterlappen zeigt eine weißliche streifige Zeichnung, auch auf der Zwerchfellseite des Unterlappens. In der r. Lunge fehlen diese Bildungen völlig.

Kaninchen 82. Ausgewachsenes Tier. Intravenös geimpft mit 2 mg Typus humanus. Resektion des r. Nervus phrenicus. Das Tier hat 152 Tage gelebt. Autopsie: r. Thoraxhälfte sehr eingesunken, bei Betrachtung des Zwerchfelles von unten sieht man die Mittellinie weit nach rechts verzogen. Das Mediastinum ist nach rechts verzogen. Im Vergleich des Volumens beider Lungen ist die rechte deutlich kleiner als die linke. Tuberkulose auf der l. Lunge ausgedehnter und die einzelnen Herde größer. Zwerchfell auf der r. Seite weniger vaskularisiert, muskulärer Abschnitt blässer und durchscheinender.

Kaninchen 91 (Fig. 5). Ausgewachsenes Tier. Mit 2 mg Typus bovinus intravenös geimpft. Resektion des l. Nervus phrenicus. Das Tier hat 53 Tage mit der unbehandelten Tuberkulose, 88 Tage nach der Phrenikotomie gelebt. Autopsie: Lunge links deutlich geschrumpft, Tuberkulose links weniger entwickelt. Im Zwerchfell makroskopisch kein Unterschied.

Kaninchen 99. Ausgewachsenes Tier. Mit 2 mg Typus bovinus intravenös geimpft. Resektion des r. Nervus phrenicus. Das Tier hat 141 Tage gelebt. Autopsie: r. Zwerchfell kleiner an Ausdehnung als linkes, Mittellinie deutlich nach rechts verzogen, Mediastinum nach rechts verzogen. Kein wesentlicher Volumenunterschied beider Lungen. Die Tuberkel sind in der r. Lunge weniger zahlreich und kleiner als links. L. Bronchopneumonie. Zwerchfell rechts atrophisch, blaß und dünn.

Kaninchen 101 (Fig. 6). Ausgewachsenes Tier. Mit 2 mg Typus bovinus intravenös geimpft. Resektion des l. Nervus phrenicus. Das Tier hat 56 Tage gelebt. Autopsie: Zwerchfellstand auf beiden Seiten gleich hoch. L. Diaphragmavene stärker gefüllt als die rechte. L. Lunge über das Mediastinum vorgelagert. Bei Herausnahme der Brustorgane im Zusammenhang erweist sich das Volumen der l. Lunge stark reduziert, über die Rückfläche der Lunge gemessen rechts 5½, links 4 cm. Die r. Lunge zeigt im Oberlappen sehr ausgedehnte blutig durchtränkte luftleere Partien. Die l. Lunge zeigt weniger ausgedehnte

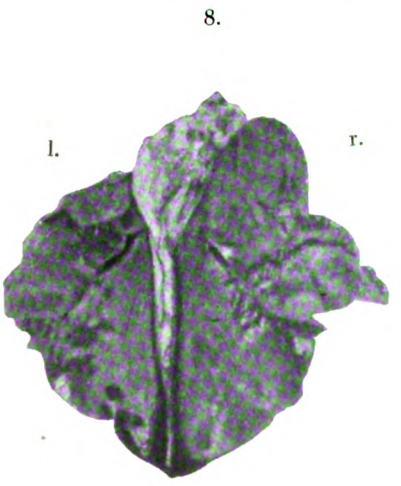

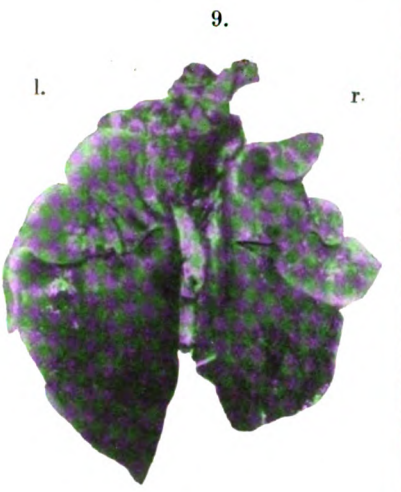

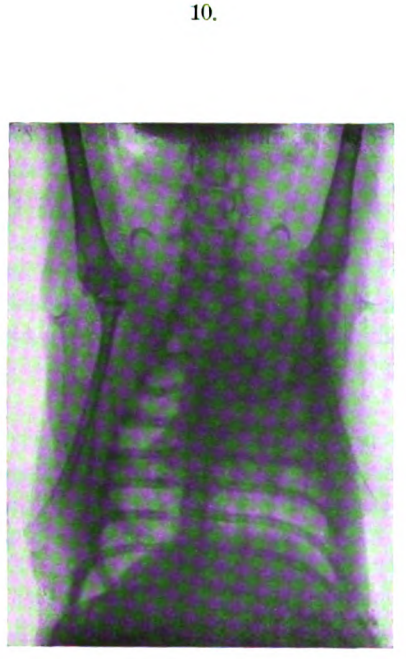

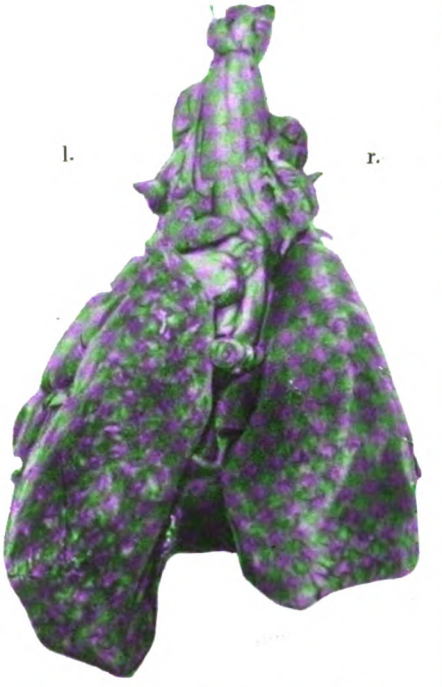

Fig. 8. Kaninchen 100. Phrenikotomie links. 211 Tage nach der Operation. L. Lunge geschrumpft und weniger Tuberkulose.

Fig. 9. Kaninchen 96. Phrenikotomie rechts. 211 Tage nach der Operation. R. Lunge geschrumpft, weniger Tuberkel.

Fig. 10. Kaninchen 95.

Fig. 11. Kaninchen 80. Phrenikotomie rechts. 32 Tage nach der Operation. R. Lunge geschrumpft. Tuberkel rechts spärlicher.

langgestreckte Gewebspartien von gleichem Aussehen. In der r. Lunge sieht man zahlreiche große Tuberkel. Die l. Lunge zeigt deutlich weniger zahlreiche entwickelte Tuberkel, außerdem sind die einzelnen Tuberkel wesentlich kleiner in der linken als in der r. Lunge. In den Nieren ganz vereinzelt Tuberkel. in der Leber zweifelhaft.

Kaninchen 85 Fig. (7 und 7 a). Ausgewachsenes Tier. Mit 2 mg Typus humanus intravenös geimpft. Resektion des l. Nervus phrenicus. Das Tier hat nach der Impfung 64 Tage, nach der Phrenikotomie 144 Tage gelebt. Röntgenaufnahme: 1 (Fig. 7 a). Brustkorb sehr geschrumpft besonders in der Spitze, wo deutlich die Heranziehung der Rippen an die Wirbelsäule zu sehen ist. Zwerchfell links abgeflacht, nicht kuppelförmig. Skoliose der Brustwirbelsäule nach links und Herüberziehen des Mediastinum nach links. Autopsie: Zwerchfell nach links verschoben, l Lunge deutlich geschrumpft, die Schrumpfung betrifft Ober- und Unterlappen gleichmäßig. Tuberkulose links weniger als rechts. Rechts sind die Tuberkel zahlreicher und größer.

Kaninchen 98. Ausgewachsenes Tier. Impfung mit 2 mg von Typus bovinus intravenös. Resektion des r. Nervus phrenicus. Das Tier hat 203 Tage gelebt. Röntgenoskopisch ist eine Heranziehung der Rippen an die Wirbelsäule nicht deutlich. Keine Differenz im Stand des Zwerchfelles. Autopsie: Zwerchfell nach rechts verzogen. Nach Herausnahme der Brustorgane sieht man deutlich die ganze r. Lunge geschrumpft, besonders im Breitendurchmesser. Die Verteilung der Tuberkulose ist auf beiden Seiten gleich.

Kaninchen 32. Ausgewachsenes Tier. Farbe weiß. Intravenöse Impfung von 1 mg Typus bovinus. Resektion des l. Nervus phrenicus. Das Tier hat 180 Tage gelebt. Autopsie: L. Zwerchfell in mäßigem Grade atrophisch. Von den Lungen ist die linke im Volumen beträchtlich geschrumpft, besonders im Breitendurchmesser. Alle Lappen sind links weniger ausgedehnt als rechts, doch ist der Unterlappen unzweifelhaft am stärksten geschrumpft. Tuberkel rechts wenige, ganz vereinzelt. links keine Tuberkulose.

Kaninchen 100 (Fig. 8). Ausgewachsenes Tier. Intravenöse Impfung mit 2 mg Typus bovinus. Resektion des l. Nervus phrenicus. Röntgenoskopisch sehr starke Heranziehung des Rippenkorbes an die Wirbelsäule durch die ganze Länge des Brustkorbes hindurchgehend. Vollständige Abflachung des Zwerchfelles. Das Tier hat 211 Tage gelebt. Tropfenherz. Autopsie: Zwerchfell links sehr atrophisch. Lunge links kleiner als rechts. Keine Tuberkulose. Die sehr starke Schrumpfung betrifft die ganze l. Lunge gleichmäßig. Ober- und Unterlappen. Mikroskopisch findet sich an Stellen, die durch Blutungen nicht verändert sind, das Stroma der l. Lunge dichter als der rechten. Größe der Alveolen unverändert.

Kaninchen 96 (Fig. 9). 4024 g. Farbe grau. Intravenöse Impfung mit 2 mg Typus bovinus. Resektion des r. Nervus phrenicus. Röntgenoskopisch deutliche Heranziehung der Rippen an die Wirbelsäule, hauptsächlich im unteren Teil des Brustkorbes. Starke Abflachung des Zwerchfelles rechts. Das Tier hat 213 Tage nach der Operation gelebt. Autopsie: Zwerchfell nach rechts verzogen und atrophisch. R. Lunge in allen Durchmessern stark geschrumpft, auch im Oberlappen. Tuberkel mit bloßem Auge und deutlicher mit Lupenvergrößerung viel weniger in der kleinen als in der l. Lunge zu

sehen. In der phrenikotomierten Lunge sieht man mit bloßem Auge gar keine Tuberkel. Farbe der r. Lunge rosa, der linken graurot.

Kaninchen 95 (Fig. 10). Gew. 3387 g. Farbe grau. Mit 2 mg Typus bovinus intravenös geimpft. Resektion des r. Phrenicus. Das Tier hat 53 Tage nach der Impfung, und 160 Tage nach der Operation gelebt. Röntgenoskopisch r. Rippen deutlich stark an die Wirbelsäule herangezogen. Einengung des Lungenvolumens über den ganzen Thorax. Starke Abflachung des Zwerchfelles. Herz nach links, Wirbelsäule nach rechts verzogen. Autopsie: Zwerchfell rechts atrophisch. R. Thoraxhälfte geschrumpft nach links verzogen. R. Lunge kleiner als die linke. Die Schrumpfung der r. Lunge betrifft den Unterlappen, weniger den Oberlappen. Entwicklung der Tuberkulose auf beiden Seiten ohne besondere Differenz.

Kaninchen 80 (Fig. 11). Gew. 2100 g. Intravenöse Impfung mit 2 mg Typus humanus. Resektion des r. Phrenicus. Das Tier hat 32 Tage nach der Operation gelebt. Autopsie: r. Zwerchfell etwas höherstehend. R. Lunge in allen Lappen erheblich geschrumpft. Tuberkel in beiden Lungen sehr zahlreich, in der rechten spärlicher.

Kaninchen 1. Ausgewachsenes Tier, mit 2 mg Typus humanus intravenös geimpft. Resektion des r. Nervus phrenicus. Röntgenoskopisch: kein wesentlicher Unterschied in beiden Thoraxhälften. Lungenfeld rechts heller als links. Zwerchfellstand ohne Unterschied. Autopsie: R. Zwerchfell nach rechts verzogen und wenig atrophisch. R. Lunge kleiner als links. Die Lungenschrumpfung auf der r. Seite betrifft hauptsächlich den Unterlappen, dieser ist in allen Durchmessern, am wesentlichsten aber im Tiefendurchmesser geschrumpft. Tuberkel mit bloßem Auge nicht erkennbar.

Kaninchen 2. Ausgewachsenes Tier, mit 2 mg Typus humanus intravenös geimpft. Resektion des r. Nervus phrenicus. Röntgenoskopisch: mäßig hochgradige Heranziehung der r. Rippen an die Wirbelsäule. Zwerchfell rechts flacher als links. Lungenfeld deutlich dunkler, Mediastinum nach rechts verzogen. Autopsie: r. Zwerchfell wenig atrophisch. R. Lunge kleiner als die linke.

XXV.

AUS DER

CHIRURGISCHEN KLINIK ZU KÖNIGSBERG i. Pr.

DIREKTOR: GEH. MED.-RAT PROF. DR. FRIEDRICH.

Beitrag zur Kenntnis, Kasuistik und Therapie der akuten atonischen Magendilatation.

Von

Dr. **Rudolf Linke.**

Eines der interessantesten Krankheitsbilder, dessen genauere Kenntnis erst wenige Jahre zurückreicht, ist das der akuten Erweiterung des Magens.

Während in der älteren Literatur nur ganz vereinzelt Mitteilungen über dieses als große Seltenheit angesprochene Krankheitsbild erfolgt sind, finden wir in der neueren Literatur eine große Anzahl von Arbeiten und Veröffentlichungen, die sich mit demselben befassen. Die Kasuistik der letzten Jahre lehrt, daß dieses Krankheitsbild keineswegs ein so seltenes ist, wie früher angenommen worden ist, sondern daß es sich um eine Erkrankung handelt, mit der jeder Arzt zu rechnen hat.

Trotz des großen Interesses, das in den letzten Jahren diese Krankheit gefunden hat, und trotz vieler kasuistischer Mitteilungen ist die Kenntnis derselben noch nicht eine allgemein verbreitete.

Diese mangelnde Kenntnis des Krankheitsbildes der akuten Magenerweiterung hat dazu geführt, daß man gegebenenfalls nicht an ihr Bestehen gedacht hat, daß sie nicht in den Kreis der diagnostischen Erörterungen gezogen worden ist, daß Fehldiagnosen gestellt worden sind, infolgedessen die richtige rettende Therapie nicht eingeschlagen worden ist oder falsche therapeutische Maßnahmen zu Ungunsten der Patienten vorgenommen wurden. Es sind eine Anzahl Fälle beschrieben, wo erst die Sektion den wahren Sachverhalt aufdeckte oder eine auf Grund einer Fehldiagnose vor-

genommene Operation zur richtigen Diagnose führte. Gar mancher Autor hat seine Erfahrungen erst aus dem ersten verlorenen Falle geschöpft. Die am häufigsten gestellten Fehldiagnosen sind Peritonitis und hoher Darmverschluß, denen, wie wir sehen werden, das Krankheitsbild der akuten Magendilatation sehr ähnlich ist. Ferner ist die Diagnose fälschlich auf innere Incarceration, Perforation eines Magengeschwürs oder Darmgeschwürs, auf abgesacktes peritonitisches Exsudat, Urämie und deletäre Chloroformwirkung gestellt worden. In einem Falle von H. W. Brown imponierte bei der Laparotomie der ektasierte Magen als Pankreascyste und wurde in die Bauchwand eingenäht. Kayser erwähnt einen Fall, wo wegen fälschlich angenommenen hochsitzenden Dickdarmcarcinom ein Anus praeternaturalis angelegt wurde und sich bei der Sektion zeigte, daß der hochgradig dilatierte Magen über dem linken Ligamentum Poupartii eingenäht war. Diese verhängnisvolle Verkennung des Krankheitsbildes hat einer Reihe von Patienten das Leben gekostet. nach Neck's Zusammenstellung aus dem Jahre 1905 betrug die Mortalität 73%, mit dem Bekanntwerden des Krankheitsbildes aber verringert sich die Sterblichkeit, die nach Payer's Angabe 1911 auf 53% gesunken ist.

Wenn schon von dem Gesichtspunkte aus, daß Mitteilungen über weitere beobachtete Fälle die Kenntnis des Krankheitsbildes verbreiten und die Bedeutung desselben dartun, die Veröffentlichung derselben geboten ist, so regen noch dazu selbsterlebte Fälle mit ihrem eigenartigen schweren Verlaufe und dem eigenartigen Befunde direkt zur Mitteilung an. Ich möchte das ungemein schwere Symptomenbild der akuten Magenerweiterung, wie es die Autoren geschildert und ich es selbst gesehen habe, hier skizzieren: Es tritt plötzlich unstillbares Erbrechen gewaltiger galliger oder dunkel verfärbter, nie fäkulenter Massen auf; der Puls wird klein, weich, frequent, die Atmung oberflächlich, beschleunigt, während die Temperatur niedrig bleibt; Stuhl- und Harnentleerung liegen danieder, Uebelkeit, ausgesprochen starkes Durstgefühl, Spannungsgefühl im Leibe quälen den Erkrankten, dessen sich ein Gefühl schwerer Erkrankung und sich bis zur Todesangst steigernde Unruhe bemächtigen, und, wenn nicht die rettende Therapie eingreift, tritt unter schnellem Verfall der Exitus letalis ein. Dieses schwere Krankheitsbild wird vervollständigt durch eine meistens schon sehr früh objektiv nachweisbare enorme Erweiterung des Magens.

Wie schon dieser plötzlich einsetzende, rasch verlaufende, düstere Symptomenkomplex auf die Wichtigkeit des schweren, scharf umgrenzten Krankheitsbildes hinweist, so ist es in gleichen Maßen der gelegentlich bei Laparotomien und stets bei zur Sektion gelangten Fällen erhobene eigenartige pathologisch-anatomische Befund, der dazu auffordert, dem Wesen und der Pathogenese des Leidens vollste Beachtung zu schenken. Der Sektionsbefund weitaus der meisten genauer beschriebenen Fälle lautet nämlich dahin, daß außer einer enormen Dilatation des Magens, der oft die ganze

Leibeshöhle ausfüllt, auch der angrenzende Zwölffingerdarm eine kolossale Aufblähung zeigt, die als der Dicke eines Armes gleichkommend beschrieben wird.

Dieser auffallende Befund hat eine Reihe von Autoren veranlaßt, das an sich schon ileusartige Krankheitsbild als Folge eines hohen Darmverschlusses aufzufassen und zwar als arterio-mesenterialen Ileus, weil die Dilatation des Duodenums in einer ganzen Reihe von beschriebenen Fällen sich bis zu der Stelle erstreckt, wo das Duodenum durch den Mesenterialschlitz hindurchtritt und in annähernd sagittaler Richtung von der von Bindegewebsbündeln begleiteten Art. mesariaca sup. gekreuzt wird (Glénard). Es wird die Ansicht vertreten, daß infolge Verlagerung des Dünndarmkonvoluts ins kleine Becken, in welchem nach der Beschreibung der Autoren die Dünndärme größtenteils als kontrahierte Stränge angetroffen werden, ein Zug am Mesenterium des Dünndarmes in der Richtung der Achse des kleinen Beckens ausgeübt und so die Wurzel des Mesenteriums mit der Art. mesaraica sup. angespannt wird, so daß das Duodenum kurz vor der Flexura duodenojejunalis abgeklemmt wird. Demzufolge ist unterhalb der Kompressionsstelle der Darm dünn und leer, während oberhalb Stauung und Dilatation eintreten. Dieser Verschluß wird dadurch ein unlösbarer, daß der sich immer mehr erweiternde Magen die Dünndärme am Emporsteigen aus dem kleinen Becken verhindert, ja sie noch mehr hineindrängt (P. Albrecht). So verstärkt einerseits die Stauung und Dilatation den Darmverschluß, die Darmokklusion wiederum ist Ursache der Vermehrung der Stauung; es liegt also ein allerungünstigster Circulus vitiosus vor. Das Anfangsglied der verhängnisvollen Kette aber ist der Kompressionsverschluß des Duodenum (P. Müller), erst sekundär kommt es zur Dilatation des Magens.

Diese Anschauung der Duodenalkompression findet gewissermaßen einen Vorläufer in der von Rokitansky, Heschl und Foerster geäußerten Ansicht, daß durch den Druck eines Darmstückes oder des Gekröses eine Passagestörung im Darme verursacht werden kann. Auch Glénard kam zu der Erkenntnis, daß die Duodenojejunalgrenze infolge der Möglichkeit der Kompression durch das Mesenterium der in seiner Durchgängigkeit am meisten gefährdete Teil des Darmtractus sei. Nach ihm besteht an dieser Stelle schon normalerweise ein Hindernis, das den Zweck hat, die Galle und den Pankreassaft zurückzuhalten, um so eine innige Vermengung mit dem Speisebrei herbeizuführen. Kundrat's Verdienst (1891) ist es, als erster den Zusammenhang zwischen der Magendilatation und dem hohen Duodenalverschluß dargelegt zu haben, indem er die Ansicht geäußert hat, daß es sich bei der akuten Dilatation des Magens um die Folge einer Duodenalkompression handle, welche ihrerseits durch das straff gespannte Dünndarmmesenterium verursacht werde.

Schnitzler (1895) hat als erster intra vitam die Diagnose auf akute Magendilatation und arterio-mesenterialen Darmverschluß gestellt. Aus anatomischen Gründen kam er zur Ueberzeugung, daß die Bauchlage den Duodenalverschluß beseitigen müsse; er hat tatsächlich in einem Falle Heilung erzielt, und sein Verdienst ist es, damit die richtige rettende Therapie vorgewiesen zu haben, denn mit der Schnitzler'schen Bauchlagerung sind, wie wir sehen werden, eine große Anzahl Fälle zur Heilung gebracht worden.

Der Erfolg der Arbeit P. Albrecht's (1899) ist es, durch Veröffentlichung der beiden trefflichen Sektionsprotokolle Hanau's, durch Angabe der einschlägigen Literatur und durch Zeichnung des Mechanismus des Leidens im oben angegebenen Sinne die Aufmerksamkeit weiter Kreise auf das in Rede stehende Krankheitsbild gerichtet zu haben.

Neben Albrecht's Arbeit ist diejenige P. Müller's aus dem Jahre 1900 als klassischer Beitrag zu nennen für die Auffassung des Leidens als primären Duodenalverschluß mit sekundärer akuter Magendilatation im Gefolge.

Diese beiden Autoren erbrachten auch durch ihre Leichenversuche den Beweis der Möglichkeit, durch Zug am Dünndarmmesenterium in der Richtung der Achse des kleinen Beckens einen kompleten Kompressionsverschluß des Duodenums zu erzielen.

Weitere Beiträge für die Auffassung und Erklärung beobachteter Fälle im Sinne P. Albrecht's finden wir in den Veröffentlichungen von Bäumler (1901), Walzberg (1902), Binswanger (1902), Langer (1903), Hopff (1903), Lehmann (1904), Tschudy (1905), Beck (1906), Landau und Rosenthal (1908), Weinbrenner (1909), v. Haberer (1909).

Es werden von den Autoren besondere Momente angegeben, die für das Zustandekommen der Duodenalverlegung disponieren, und ferner Umstände angeführt, die das Hinabsinken des Dünndarms ins kleine Becken befürworten und so durch Straffung der Mesenterialwurzel die Kompression des Duodenum herbeiführen.

Große Länge des Dünndarmmesenteriums, unvollständige Entfaltung desselben, Enteroptose, Lagerung der Duodenojejunalgrenze näher der Konvexität der Wirbelsäule, starke Lordose der Lendenwirbelsäule, hochgradige Abmagerung und Fehlen des Fettpolsters an der Kompressionsstelle werden als solche begünstigende Momente genannt. Als das Hinabsinken des Dünndarmes bewirkende Momente werden angeschuldigt: Magenüberfüllung und chronische Erweiterung desselben, insofern dadurch die Abwärtsbewegung des Dünndarms ins kleine Becken eingeleitet sein kann; andauernde Rückenlage nach Operation, besonders nach gründlicher Entleerung der Därme vor der Operation; postnarkotisches Erbrechen, das den Dünndarm ins kleine Becken drängt, desgleichen Hustenstöße, Spannung der Bauchmuskeln als Schutz vor dem Wundschmerz, wie überhaupt der Einfluß der Bauchpresse.

So wird z. B. der von Schmorl erwähnte Fall, bei dem es nach einem heftigen Lachkrampfe zu den „Erscheinungen eines schweren Unterleibsleidens" kam, welche nach ganz kurzer Zeit zum Tode führte und bei welchem die Sektion einen arterio-mesenterialen Darmverschluß aufdeckte, als durch plötzliche, heftige Wirkung der Bauchpresse entstanden erklärt.

Im besonderen nimmt Lehmann in seinem im Verlaufe einer Pneunomie entstandenen Falle an, daß neben der Bauchpressenwirkung bei den Hustenstößen auch eine Druckwirkung der infolge der pneumonischen Infiltration bedeutend schwerer gewordenen Lungen auf die Bauchorgane in Frage komme und einen Einfluß auf das Hinabsinken der Dünndärme nach dem kleinen Becken ausgeübt habe. Hopf sieht in der durch eine rechtzeitige Nephropexie bedingten Verlagerung der r. Niere und der mit ihr durch Ligamente zusammenhängenden Pars inferior duodeni eine Begünstigung für den Eintritt der Duodenalkompression, konnte er doch nach Zurückbringen der Niere in ihre pathologische Lage eine Verminderung der komprimierenden Wirkung der Radix mesenterii auf das Duodenum feststellen.

Weinbrenner meint, daß infolge von Verwachsungen in der Bauchhöhle, wie auch durch Tamponade bedingter Verlagerung von Dünndarmschlingen, Zerrungen der Mesenterialwurzel hervorgerufen werden können.

Rosenthal schuldigt Verklebungen von Dünndarmschlingen mit dem Scheidentrichter für das Zustandekommen des Krankheitsbildes an, er sah nach Lösung der zarten Adhäsionen und Tamponade des kleinen Beckens Rückgang der Ileuserscheinungen und Heilung eintreten.

v. Haberer endlich beschreibt einen Fall von „chronisch recidivierendem, arteriomesenterialem Darmverschluß", bei welchem das Dünndarmkonvolut in einer großen Nabelhernie derartig fixiert war, daß es zu einer Straffung des Mesenteriums und so zur Kompression der Pars ascendens duodeni gekommen war. Diese Angaben und Beispiele mögen genügen für die Erklärungen der Autoren für das Zustandekommen der Kompression des Duodenums, des Anfangsgliedes der verhängnisvollen Kette, die im Krankheitsbilde der akuten Magendilatation so unheilvoll sich Glied an Glied reiht.

Während nach dieser Auffassung vom Wesen und Zustandekommen des uns beschäftigenden Krankheitsbildes die enorm plötzlich zur Ausbildung gelangende Erweiterung des Magens lediglich durch mechanische Stauung und Zersetzung der gestauten Massen entstanden erklärt wird, wird die akut einsetzende Dilatation des Magens von anderer Seite als eine funktionelle Störung, als akute Atonie, als eine Lähmung des Organs gedeutet.

Ist damit schon eine grundsätzlich verschiedene Auffassung der Natur des Leidens gegeben, so ändert sich auch die Anschauung über den Mechanismus des Leidens, der von den Anhängern dieser Richtung dahin erklärt wird, daß primär der Eintritt der Dilatation des Magens erfolge und daß sekundär der Kompressionsverschluß des Duodenum bewirkt werden könne, wenn der sich immer mehr erweiternde Magen die Dünndärme nach abwärts ins kleine Becken dränge und so eine Straffung der Mesenterialwurzel herbeigeführt werde. Damit beginnt jener oben beschriebene Circulus vitiosus, indem Dilatation und Kompression sich gegenseitig verstärken; aber primär ist

nach dieser Ansicht im Gegensatz zur Annahme obiger Autoren die Erweiterung des Magens, erst sekundär kommt es zur Duodenalkompression.

Schon in der älteren Literatur finden wir Hinweise auf primäre Magenerweiterungen und Lähmungen dieses Organes. Bamberger (1855) äußert sich über das häufige Entstehen von Magenerweiterungen nach fieberhaften und anderen langwierigen erschöpfenden Erkrankungen wie Typhus, Cholera, Puerperalfieber, Tuberkulose und Chlorose, daß eine pathologische Megalogastrie zustande komme infolge Nachlassen des Tonus und immer stärker werdender Erschlaffung und Ausdehnung der Magenwand. Erdmann (1868) beschreibt eine nach einem Falle aufgetretene akute Magendilatation und kommt zu dem Schluß, daß diese infolge Paralyse der Magenwandung entstanden sei, welche sich ganz wohl aus dem Druck und der Erschütterung erklären lasse, denen die Baucheingeweide insgesamt bei dem heftigen Sturze mit nach rückwärts gebeugtem Oberkörper ausgesetzt sein mußten.

Kußmaul (1869) kam zu der Erkenntnis, daß bei übermäßiger Ausdehnung und Belastung des Magens durch Zug und Zerrung das Duodenum verlegt werden kann und zwar an der Stelle, wo der obere schwach fixierte, horizontale Teil desselben in den an der Wirbelsäule stark fixierten vertikalen umbiegt.

Aus seiner Klinik beschreibt Jakoby (1872) einen Fall von tödlich verlaufener, im Anschluß an einen Diätfehler entstandener Magendilatation und deutet denselben so, daß die primäre Erweiterung des Magens und kolossale Ueberlastung desselben den Pylorus bis zur völligen Unwegsamkeit verzerrt habe, infolgedessen das schwere Krankheitsbild in Erscheinung getreten sei. Jakoby erwähnt auch einen Fall von Traube mit „kolossaler Ektasie bei normalem Pylorus", wo die infolge zweier großer Geschwüre an der Cardia erfolgte ulcerative Zerstörung der beiden Rami gastrici nervi vagi in ursächliche Beziehung zur Magendilatation zu bringen sei. Damit ist in der deutschen Literatur zum ersten Male die Ansicht geäußert, daß die primäre Magendilatation selbst ein sekundäres Abflußhindernis zu erzeugen imstande ist, und ferner, daß eine Schädigung der zum Magen führenden Nerven eine Ursache für das Eintreten einer Atonie des Magens abgeben könne, Anschauungen, welche besonders in der englischen Literatur schon von namhaften Autoren niedergelegt wurden.

Ludwig Meyer (1889) beschreibt ebenfalls eine durch Magenerweiterung sekundär bewirkte Kompression des Duodenum und zwar folgendermaßen: „Der mit dem Anfang des Duodenum bewegliche Pylorusteil des Magens war erheblich herabgezerrt und mußte zunächst den Endteil der Pars horizontalis inferior duodeni komprimieren." Die Anschauung, daß der dilatierte Magen direkt das Duodenum komprimieren könne, findet später noch weitere Vertreter.

Hatte Naunyn (1883) schon auf das Zustandekommen von akuten Magendilatationen durch Magengärungen hingewiesen, so findet sich diese Entstehungsweise besonders hervorgehoben in den Arbeiten von Boas (1894), Fränkel (1894) und Albu (1896). Diese Autoren stellen einer durch Lähmung der Magenmuskulatur entstandenen akuten Magenerweiterung eine Dilatatio ex ingestis gegenüber, welche nach und infolge von unmäßigen Ueberladungen des Magens oder schweren Diätfehlern zustandekomme durch überreichliche Entwickelung von Gärungs- und Fäulnisprodukten, die, gleichviel ob chemisch oder mechanisch, deletär auf die Magenmuskulatur wirken.

Riedel (1892) gebührt das Verdienst, als erster der Chirurgen das Entstehen primärer akuter Magendilatationen als Folge operativer Eingriffe erörtert zu haben. Er weist

auf das häufige Auftreten dieser Komplikation nach Operationen an den Gallenwegen hin und meint, daß infolge mechanischer Schädigung der Magenwand bei dem Eingriffe, infolge häufiger Reizung und Entzündung in dem dem Magen angrenzenden Operationsgebiete und infolge Tamponade des letzteren das Eintreten einer Schwächung der Magenwand, Lähmung der Peristaltik und seröse Durchtränkung der Magenwand, Flüssigkeitsanhäufung im Magen und die Magenwand schwächendes Erbrechen bewirkt werden und zur akuten Dilatation des Magens führen.

Stieda (1900) schreibt ebenfalls dem mechanischen Momente der Zerrung des Magens bei den Operationen an den Gallenwegen eine große Bedeutung zu, besonders „da ein Teil der Manipulationen bei Gallensteinoperationen sich in der Nähe des Ganglion solare abspielt". Er sieht also neben dem mechanischen Moment Innervationsstörungen als bedeutungsvoll an, wie er auch die relativ häufigen Magenerweiterungen nach Chloroformnarkosen auf zentral-nervösen Ursprung zurückführt. Die Annahme dieser Innervationsstörungen auch auf das Duodenum ausdehnend erblickt Stieda in der akuten Atonie des Magens und des Duodenums die direkte Ursache für das Zustandekommen von Knickungen des letzteren und auch des Verschlusses an der Duodenojejunalgrenze und stellt sich damit als erster in Gegensatz zu Kundrat's, Schnitzler's, Albrecht's Lehre vom primären arterio-mesenterialen Ileus. Stieda begründet seine Ansicht etwa folgendermaßen: atonische Organe können sich ihres Inhaltes nicht mehr in genügender Weise entledigen und dehnen sich aus je nach der Menge der weiter zugeführten Massen, der Gärungsfähigkeit der stagnierenden Ingesta, der von der Schleimhaut gebildeten Sekrete. Bei Atonien wird es nun aber auch durch die abnorme Erweiterung und Füllung einzelner Abschnitte des Intestinaltractus zu Abknickungen an den Stellen kommen, wo sich Biegungen befinden und befestigte Darmabschnitte in weniger befestigte übergehen, insbesondere wenn der Füllungszustand vor und hinter dieser Stelle ein verschiedener ist; es werden sich aber auch diejenigen Stellen im Darmtractus besonders markieren, welche schon physiologischerweise der Fortbewegung des Inhaltes Widerstand entgegensetzen, aber normalerweise ohne weiteres überwunden werden. Diese Umstände treffen nun für verschiedene Stellen im Verlaufe des Duodenum zu, besonders aber für die Flexura duodeno-jejunalis, auf welcher noch das Gewicht des überfüllten Magens lastet.

Fehlt gewissermaßen in Stieda's Arbeit ein Eingehen auf das Hinabsinken der Dünndärme ins kleine Becken und das dadurch bedingte Zustandekommen der Straffung der Mesenterialwurzel, wodurch man sich trotz Stieda's Argumente immer noch eine primäre Verlegung des Duodenums herbeigeführt denken könnte, so bestreitet v. Herff (1901) das primäre Eintreten dieses Momentes mit dem Einwande, ein primäres Hinabsinken der Dünndärme ins kleine Becken sei höchst unwahrscheinlich, weil es die Bildung eines leeren Raumes im geschlossenen Peritonealsacke zur Voraussetzung hätte, und kommt zu der Ansicht, daß der dilatierte Magen erst die Dünndärme hinabdrücke und so sekundär die Kompression des Duodenums durch die angespannte Mesenterialwurzel bewirkt werde: „Erst die akute Ektasie kann sekundär das Duodenum durch Straffung der Gekrösewurzel abschließen, womit dann allerdings eine sehr unangenehme und höchst gefährliche Komplikation geschaffen ist, weil sie wiederum ihrerseits schädigend auf den Magen rückwirken muß, die erstere Ursache verstärkt und zu einer dauernden gestaltet." In diesem Satze v. Herff's ist der gegensätzliche Standpunkt zu P. Albrecht's Auffassung des Entstehens und Mechanismus des Leidens deutlich gekennzeichnet: der Kompressionsverschluß des Duodenums durch Straffung der Mesenterialwurzel ist eine sekundäre Folge der Erweite-

rung des Magens, die Erweiterung des Magens ist die Causa movens des Zustandekommens des verhängnisvollen Circulus vitiosus.

v. Herff sieht in der Chloroformnarkose eine besonders häufige Ursache der Magenlähmung, ja nennt diese geradezu eine Erscheinung von Chloroformvergiftung, hervorgerufen durch Schädigung der peripheren, besonders der motorischen Nervenapparate des Magens bei der Ausscheidung des Chloroforms in den Magen. Damit ist zum ersten Male der wichtige Gedanke zum Ausdruck gelangt, daß die nach Operationen auftretenden akuten Magendilatationen eine Folge der lähmenden Wirkung der Narkose auf den Magen darstellen, demnach die Narkose als bedeutungsvolles, ja für den Chirurgen wichtigstes ursächliches Moment für die Entstehung des Leidens hingestellt.

Kelling (1901) erbringt den ersten experimentellen Beweis, daß mit der Narkose eine Magenwandlähmung eintritt. Er blähte einem gastrostomierten Hunde durch die Magenfistel den Magen auf und konnte feststellen, daß schon bei geringem Druck die hineingeblasene Luft durch Darm und Speiseröhre entwich, während er in Narkose den Magen fast bis zum Zerplatzen aufblähen konnte, ohne daß der Magen sich seines Inhaltes entledigte. Er sieht in dieser Tatsache eine durch die Narkose bewirkte Herabsetzung der Motilität des Magens, eine Hemmung der Magenentleerung, eine Lähmung der Entleerungsreflexe. In dieser funktionellen Störung, die auch nach Verletzungen des Zentralnervensystems, besonders des Rückenmarks, ferner infolge lokaler Peritonitis z. B. nach Gallenblasenoperationen eintrete, erblickt Kelling die Ursache der akuten Dilatation des Magens, die andererseits auch zustande komme durch brüske Ueberfüllung des Magens mit Nahrungsmitteln. Während sich diese Ansicht mit der anderer Autoren deckt, macht Kelling in der Annahme, daß auch bei völliger Paralyse der Magenwand eine Entleerung des Magens durch Erbrechen allein durch die Bauchpresse bewirkt werde, für das Entstehen maximaler Dilatationen eine schon vorhandene oder mit der Dilatation erst zur Geltung kommende anatomische Anlage verantwortlich, nämlich einen retrograden Klappenverschluß an der Cardia, so daß eine Entleerung durch Erbrechen verhindert wird. Seine Versuche an Leichen sind insofern interessant, als tatsächlich mehrfach das Bestehen dieses Verschlusses nachgewiesen werden konnte, besonders aber deswegen, weil sie beweisen, daß durch Aufblähung des Magens ein Verschluß des Duodenums an verschiedenen Stellen bewirkt werden kann. Meint nun Kelling auch, daß eine primäre Stenose des Duodenums bei Bestehen des Cardiaverschlusses zur sekundären Magendilatation führen kann, so spricht er folgenden für eine richtige Deutung postoperativer Fälle wichtigen Satz aus [1]): „Der Verschluß des Duodenums ist kein Leiden, mit dem man sich tagelang wohl befinden kann. Wenn sich aber der Pat. nach der Narkose schon in einigen Tagen wohl befindet und dann erst die schweren Symptome einsetzen, so vermag ich diese Fälle nicht als primären arteriomesenterialen Darmverschluß anzuerkennen; im Gegenteile liegt es hier sehr nahe, die primäre Ursache in der Ueberlastung des durch die Narkose geschwächten Magens zu suchen."

Die Arbeit von Kausch (1901) lehrt uns den Zusammenhang zwischen akuter Magendilatation und schwerer Rückenmarkserkrankung, er sah das Krankheitsbild in zwei Fällen von Wirbelcaries und dadurch bedingtem Rückenmarksleiden in Erscheinung treten.

Borchard (1901) weist wiederum auf das Zustandekommen eines sekundären Abflußhindernisses hin, das er nach Gastrostomien und ungünstiger Fixation des Magens beobachtete und das dadurch verursacht war, daß der sich erweiternde Magen durch seine Schwere eine Schleimhautfalte vor den Pylorus zog und diesen verlegte.

1) Payer zitiert ihn irrtümlich nach Zade.

In den letzten Jahren mehren sich sowohl in der deutschen als auch in der ausländischen Literatur die Mitteilungen über beobachtete Fälle, gleichzeitig nimmt auch die Zahl der Autoren beständig zu, die in der akuten Magendilatation eine funktionelle Störung erkennen und Knickungen des Duodenums wie auch den arterio-mesenterialen Darmverschluß als eine häufige sekundäre Folge erklären.

Aus der großen Anzahl der Veröffentlichungen seien als wichtigere Arbeiten der deutschen Literatur genannt diejenigen von Hoffmann (1904), Zade (1905), Neck (1905), Lichtenstein (1906), Birnbaum (1906), Wichern (1906), H. Albrecht (1907), Thomä (1908), Kayser (1908), Borchardt (1908), Braun und Seidel (1909), Theilhaber (1909), Nakahara (1909), A. Payer (1911), Haruzo Kuru (1912).

Besonders hervorheben möchte ich den Standpunkt Kayser's, der sich als schärfster Gegner der Lehre des primären arterio-mesenterialen Darmverschlusses bekennt, dessen Existenz, wenn man so sagen darf, er überhaupt in Frage stellt. Er hält den dauernden Verschluß an dieser Stelle am Lebenden nicht für möglich, weil er zustandekommen müßte zwischen zwei pulsierenden Gefäßen, der Art. mesaraica sup. und der das Niveau der Wirbelsäule überragenden Aorta, welche Gefäße zudem den Zwölffingerdarm nicht umschließen, sondern nur gabelartig zwischen sich fassen. Er wendet sich auch scharf gegen ein primäres Hinabsinken der Dünndärme ins kleine Becken und dadurch bedingte Straffung der Mesenterialwurzel, für deren Zustandekommen nur ein Bruchteil des 500 g betragenden Gewichtes der Dünndarmschlingen in Betracht komme wegen der Reibung der Baucheingeweide untereinander. Auch vom klinischen Standpunkte aus äußert er Bedenken: es stehen der Auffassung des Leidens als eines primären hochsitzenden Dünndarmverschlusses entgegen das von allen Autoren bestätigte Fehlen vermehrter Magenperistaltik im Gegensatz zu Kußmaul's „Peristaltischer Unruhe des Magens" bei wirklich beobachteter primärer Duodenalstenose, ferner der Charakter des mühelosen, in Pausen auftretenden Erbrechens im Gegensatz zu dem qualvollen, ununterbrochenen Würgen bei manifestem hochsitzenden Ileus; schließlich die vermehrte und oft veränderte Sekretion der Magenwand als Ausdruck einer Funktionsstörung derselben.

Ebenso äußert sich auch Borchardt, daß ein Magen, welcher mit seiner Peristaltik einen Bruchteil des 500 g betragenden Dünndarmgewichtes nicht überwinden kann, atonisch ist, „denn wie soll man sich erklären, daß ein normaler Magen diesen anfangs lockeren Verschluß nicht sprengt"?

Einen weiteren wertvollen Beitrag für die Berechtigung des Zugrundelegens einer primären funktionellen Störung für das Entstehen der akuten Magenerweiterung bringt uns die Arbeit von Braun und Seidel. Diese beiden Autoren erbringen durch ihre Tierexperimente den Beweis, daß durch Beeinflussung des Nervensystems eine akute Magenlähmung erzeugt werden kann.

Sie blähten gastrostomierten Hunden den Magen auf, gaben Tartarus stibiatus als peripher, Apomorphin als zentral wirkendes Brechmittel und konnten feststellen, daß sowohl die Narkose als auch Durchschneiden der Nervi vagi, splanchnici und der obersten Rückenmarkspartien dem Magen die Möglichkeit nahmen, sich durch Erbrechen zu entleeren. Während sie nämlich durch die Magenfistel in wachem Zustande des Tieres und bei Intaktlassen seines Nervensystems eine starke Aufblähung des Magens nicht erzielen konnten, weil das Tier schon bei geringer Druckhöhe mit Ructus und Erbrechen antwortete, so gelang es in Narkose, den Magen maximal aufzutreiben, ebenso in wachem Zustande nach Durchschneiden der Nervi vagi und der oberen Partien des Rückenmarks. In tiefer Narkose gelang es niemals, Erbrechen zu bewirken; nach Durchschneidung des Splanchnici zeigte sich nur ein hemmender Einfluß auf das Erbrechen; nach Durchschneidung der Vagi blieb das peripher wirkende Brechmittel Tartarus stibiatus ohne Wirkung, das zentral wirkende Apomorphin dagegen löste Erbrechen aus; nach Durchschneiden des Rückenmarks über der Höhe des 6. Brustwirbels bleiben beide ohne Wirkung.

Es sind also Schädigungen des Zentralnervensystems, der peripheren Nerven und der Reflexbahnen, welche von einer Funktionsstörung der Magenmuskulatur begleitet sind. Sowie der Nervenapparat wieder unter normale Bedingungen versetzt wird z. B. nach Aufhören der Narkose, und andere Bahnen, z. B. beim Vagusversuch, die Reflexauslösung übernehmen, so kehrt auch die Muskulatur wieder zur normalen Funktion zurück. Damit ist experimentell bewiesen, daß Läsionen des Nervenapparates dem Magen die Fähigkeit zur Entleerung abwendig machen, das Versagen der Magenmuskulatur ist demnach eine funktionelle Störung.

Zieht man den nach Braun's Versuchen berechtigten Schluß, daß in umgekehrtem Sinne eine akute maximale Auftreibung des Magens nur möglich ist, wenn und solange die funktionelle Störung der Magenmuskulatur besteht, so wird man dieser mit Recht als auslösender Ursache der akuten Magendilatation die größte Bedeutung beimessen.

Wie auf Grund dieser funktionellen Störung, der Lähmung der Magenwandmuskulatur, die akute Erweiterung des Magens bis zur extremen Auftreibung zustandekommt, kann man sich nach Braun und Seidel's Ueberzeugung recht gut vorstellen: durch Aufstauung eingeführter Massen, durch Sekretion der Magenwand, die bei Lähmung der Magenwand nach Ansicht vieler Autoren noch abnorm gesteigert ist, durch damit bedingte Flüssigkeitsansammlung im Magen, die nach Schreiber und Krehl ihrerseits einen Reiz für vermehrten Magensaftfluß abgibt, durch Hinzutreten von Zersetzungsvorgängen tritt Ueberfüllung und Auftreibung des motorisch insufficienten Magens ein. Gleichzeitig aber wird damit die motorische Insufficienz verschlimmert und gesteigert, indem mechanisch infolge Ueberdehnung oder toxisch infolge der Gärungsprodukte die Muskulatur und die Nervenendigungen geschädigt und alteriert werden. So kann die Dilatation immer mehr in Erscheinung treten, denn die Funktionsstörung besteht fort, durch die Dilatation selbst unterhalten und begünstigt, es resultieren maximale Dilatation und völlige Atonie des Magens.

Ist nun für diese Fälle, in denen nachweislich keine primäre Schädigung der Muskelfasern des Magens erfolgt ist, sondern nur eine Läsion des Nervenapparates des Magens gesetzt ist, die Dilatation auf das Versagen der Tätigkeit der Muskelfasern zurückzuführen, so sind um so eher auf die gleiche Aetiologie die Dilatationen zu beziehen, welche bei tatsächlicher direkter mechanischer, entzündlicher oder toxischer Schädigung der Magenwandmuskulatur beobachtet werden.

So sehen wir denn stets akute Dilatation des Magens und Atonie der Magenmuskulatur nebeneinander, und es ist wohl der Satz berechtigt: „Keine akute Magendilatation ohne Funktionsstörung der Magenmuskulatur." Aus diesem Grunde ist unter den vielen Bezeichnungen, die das Krankheitsbild gefunden hat, „akute Magenlähmung" die beste, da sie den Kern der Sache trifft.

Die Annahme, daß ein Duodenalverschluß für das Zustandekommen der Stauung und Dilatation des Magens notwendig ist, ist nach diesen Ausführungen hinfällig; gegen die Berechtigung, eine etwa vorhandene Duodenalverlegung als ursächliches Moment des Leidens zu erklären, können wir nun zusammenfassend folgende Argumente geltend machen:

Die Tierexperimente beweisen, daß maximale Dilatation nur bei gesetzter Funktionsstörung der Magenwandmuskulatur zustande kommt (Versuche von Kelling, Braun und Seidel), welche daher mit zwingender Notwendigkeit als Ursache der Ueberdehnung und Ueberlastung des Magens anzuerkennen ist. Durch primäre Ueberdehnung und Ueberlastung des Magens kann das Zustandekommen eines sekundären Duodenalverschlusses erzeugt werden (Versuche von Kußmaul, Kelling, Kayser).

Das von allen Autoren bestätigte Fehlen gesteigerter Magenperistaltik — Bäumler, Schnitzler, Kundrat, Lehmann erwähnen nur leise peristaltische Wellen, während sonst allgemein gänzlicher Mangel der Peristaltik angegeben wird — berechtigt vom klinischen Standpunkte aus zur Annahme einer Lähmung der Magenwandmuskulatur (v. Herff, Kayser, Kelling, A. Payer).

Dieses Versiegen der mechanischen Lebensäußerungen des Magens berechtigt ferner, eine Duodenalverlegung vom klinischen Standpunkte aus als sekundäre Erscheinung zu deuten; denn bei wirklich primärer Duodenalstenose ist gesteigerte Magenperistaltik ein typisches Symptom, da das muskelkräftige Organ bestrebt ist, das Hindernis zu überwinden.

Wir finden in A. Payer's Arbeit eine ganze Reihe Fälle mit nachgewiesener primärer Duodenalstenose erwähnt, deren Beobachter nach A. Payer's Angabe übereinstimmend eine deutliche Magenperistaltik als typisches Symptom angeben. Ich möchte folgenden von Schmilinsky mitgeteilten Fall anführen, der für das Eintreten deutlicher Magenperistaltik auch bei tiefsitzender primärer Duodenalstenose charakteristisch ist:

„Pat. bot bei der Aufnahme das Bild äußerster Erschöpfung. Der Magen zeigte lebhafte von links nach rechts ziehende Peristaltik. Mit dem Schlauch entleerten sich große Mengen grüner Galle." Diagnose: Infrapapilläre carcinomatöse Duodenalstenose. Operationsbefund: „An der Grenze des absteigenden und des unteren horizontalen Teiles des Duodenums befindet sich eine mandelgroße, weiß aussehende, mit dem Pankreaskopfe verwachsene, knorpelharte Resistenz."

Haben wir also nachgewiesen, daß das Bestehen eines Duodenalverschlusses für das Zustandekommen einer akuten Magenerweiterung nicht notwendige Voraussetzung ist, können wir gewichtige Argumente geltend machen gegen die Berechtigung, eine etwa nachzuweisende Duodenalverlegung als primär entstanden anzusehen, ja können wir mit vollem Recht behaupten, daß durch Ueberdehnung und Ueberlastung des Magens sekundäre Duodenalokklusionen bewirkt werden können, so ist andererseits die Annahme, daß bei primärem hohen Darmverschluß zugleich eine akute Erweiterung des Magens bedingt ist, als eine durch nichts begründete, ja als eine irrige zu bezeichnen.

Es ist Axhausen (1908), der wohl als erster mit Nachdruck darauf hinweist, daß primäre hohe Darmverschlüsse keineswegs eine akute Ektasierung des Magens bedingen. Er veröffentlicht zwei Fälle, bei welchen er nach Gastroenterostomie wegen unstillbaren Erbrechens zur Relaparotomie schreiten mußte. Einmal stellte er Kompression des abführenden Schenkels durch einen derben Adhäsionsstrang nahe der Anastomose fest, das andere Mal multiple tuberkulöse Dünndarmstenosen, die oberste handspannbreit unterhalb der Anastomose, aber trotz dieser plötzlich zustande gekommenen hochsitzenden Darmunwegsamkeit, die ihren Einfluß 4 bzw. 5 Tage geltend machen konnte, war in beiden Fällen keine akute Dilatation des Magens eingetreten.

Auch A. Payer, welcher, wie oben berichtet, eine ganze Reihe einwandfreier primärer Duodenalstenosen zusammenstellt, führt an, daß die Autoren nur leichte Vergrößerungen des Magens erwähnen.

In dieser Hinsicht ist wiederum der von Schmilinsky beschriebene Fall charakteristisch: „Es zeigte sich, daß, während Lage und Größe des Magens normalen Verhältnissen entsprach, der Pylorus sowie der obere horizontale und der vertikale Teil des Duodenum beträchtlich erweitert waren." Und dies bei einem Pat., der wochenlang selbst kleinste Flüssigkeitsmengen wieder erbrechen mußte!

Auch im Falle Wilms, in dem ein Carcinom eine vollständige Stenosierung der Flexura duodenojejunalis bewirkte, ist von einer Dilatation des Magens keine Rede, trotzdem der betreffende Kranke andauernd gallig gefärbte Massen erbrochen und drei Wochen lang keinen Stuhl gehabt hatte!

In dem oben zitierten Falle Schmorl's erwähnt Kelling nichts von einer abnormen Vergrößerung des Magens, und in dem Falle Rosenthal's, den man ebenfalls als primären hohen Darmverschluß gelten lassen kann, kam bei der Relaparotomie der Magen nicht ins Gesichtsfeld, woraus A. Payer mit Recht auf keine nennenswerte Dilatation desselben schließt.

Diese Beobachtungen rechtfertigen die Behauptung, daß unmöglich eine primäre Duodenalstenose allein die Ursache einer akuten Dilatation des Magens abgeben kann.

Kommt es bei primärem hohen Darmverschluß zu einer akuten Dilatation des Magens, so kann diese nicht gewissermaßen nur als Symptom der hochsitzenden Darmunwegsamkeit angesprochen werden, und auch das in solchen Fällen beobachtete erst späte Zustandekommen von Erweiterungen des Magens zwingt mit Notwendigkeit zur Annahme, daß eine andere Ursache für ihr Entstehen geltend zu machen ist.

Ueber stärkere Magendilatationen bei primärer Duodenalstenose berichten nur Hochhaus, Kehr, Cahn, Balster.

In zwei Fällen von Hochhaus, ferner in denen Kehr's und Cahn's handelte es sich nicht einmal um maximale Dilatationen, die erst nach wochenlangem Bestehen schwerster Erscheinungen von Duodenalstenose aufgetreten waren. In Balster's Falle hatte ein Bluterguß in der Wand des Duodenums das Darmlumen fast vollkommen verlegt, und nach 14tägigem Bestehen der Ileuserscheinungen hatte sich „eine starke Blähung des Magens und noch mehr des Duodenums oberhalb der Stenose" ausgebildet. In einem dritten Falle von Hochhaus endlich fand sich „enorme Dilatation des Magens und des Duodenums mit gasförmigem Inhalt" bei Verschluß des Anfangsteiles des Jejunums durch einen Gallenstein, doch erst der dritte dem zweiten unmittelbar folgende Ileusfall mußte eintreten, ehe die akute Erweiterung des Magens erfolgte.

In den recht genau geführten Krankengeschichten dieser Fälle finden sich leider keine Angaben über das Verhalten der Magenperistaltik, doch es ist wohl berechtigt anzunehmen, daß sie keine besonders lebhafte gewesen ist. Schon aus diesem Grunde ist der Schluß gestattet, daß die primäre Stenose in diesen Fällen einen muskelschwachen Magen betroffen hat, welcher, wenn höhere Anforderungen an ihn gestellt werden, da versagt, wo der muskelkräftige Magen mit energischen Kontraktionen antwortet. Erschwerte Entleerung des Magens bedingt Hypertrophie der Muscularis und vermehrte Arbeitsleistung; das Versagen der Tätigkeit der Muskulatur muß also durch eine in derselben selbst gelegene Ursache bedingt sein: diese ist der vermehrten Inanspruchnahme nicht gewachsen, es handelt sich also um eine funktionelle Störung.

So können wir denn mit voller Ueberzeugung erklären, daß es keine akuten Dilatationen des Magens gibt, bei denen nicht eine Funktionsstörung der Wandmuskulatur besteht, und umgekehrt, daß die Lähmung der Magenmuskulatur die Ursache der akuten Magendilatation bildet. Diese Tatsachen sind nicht nur experimentell, sondern auch klinisch fest und sicher begründet.

Es erübrigt sich noch, die Angaben der Autoren zu vervollständigen hinsichtlich der Ursachen und der Erklärungsgründe des Entstehens der Lähmung der Magenmuskulatur.

Sieht Riedel, wie oben erwähnt, die Wirkung der mechanischen Schädigung darin, daß eine seröse Durchtränkung der Magenwand zustande kommt, die die Lähmung der Muskulatur herbeiführt, so weist Walzberg auf die als Folge der Eröffnung des Bauchfells, der

Abkühlung der Eingeweide und des Betastens derselben auftretende Hyperämie der Serosa hin, auf abnehmende Spiegelung derselben und Gerinnung der Lymphe in den zarten Gefäßen, die als feine Perlschnürchen in der Serosa erkennbar werden, und Theilhaber erblickt die Wirkung mechanischer Insulte darin, daß neben Hyperämie der Serosa Oedem eintritt, infolgedessen der Tonus der Muskulatur des Magendarmtractus nachläßt, der durch den Druck der sich ansammelnden Gasmengen meteoristisch aufgebläht wird. In drastischer Weise äußert sich Körte über den Einfluß des mechanischen Moments: „Wenn man bei einer Darm- oder Magenresektion zu sehr an dem Organ zieht, dann gibt der Magen auf einmal nach, zieht sich aber nicht wieder zusammen." Direkte toxische bzw. infektiöse Schädigung der Muskelfasern und Nervenfasern nehmen an Albu, Boas, Fränkel, Braun und Seidel, wie schon oben erwähnt, ferner Neck, der das Krankheitsbild unmittelbar nach einer Veronalgabe entstehen sah, des weiteren Calmann und Nakahara, die die toxische Wirkung des Skopolamins auf die Darmzentren als auslösende Ursache angeben, und schließlich Kelling und auch Binswanger, die eine lokale Peritonitis für eine Schädigung der Magenwand verantwortlich machen.

Bezüglich der Wirkung der Inhalationsnarkose weisen v. Herff und Kelling darauf hin, daß es überhaupt eine postnarkotische Erscheinung ist, daß der Magendarmkanal meteoristisch wird, eine Ansicht, der sich auch A. Payer anschließt. Denkt Stieda an zentralnervöse Einflüsse, so nimmt v. Herff lokale toxische Schädigung an bei der Ausscheidung des Narkotikums in den Magen; Kayser schreibt der Wirkung des verschluckten Chloroforms eine größere Bedeutung zu, während A. Payer eine Giftwirkung von dem im Blute der Magengefäße zirkulierenden Narkotikum anzunehmen geneigt ist. Dieser Autor hat den postnarkotischen Magenvorgängen durch seine 1911 veröffentlichte Arbeit das gebührende Interesse gesichert. Auf Grund der Beobachtungen an 300 Narkotisierten vertritt er die Ansicht, daß fast bei allen Patienten unmittelbar nach dem Ausklingen des narkotischen Schlafes eine deutliche Atonie und Erweiterung des Magens in Erscheinung tritt; nicht selten konnte die untere Magengrenze bis 2 Querfinger unterhalb des Nabels gefunden werden. In der Regel geht diese Parese in 12—24 Stunden zurück, bleibt sie, so dauert auch das postnarkotische Erbrechen länger, dessen reichliche Menge auf einen Hand in Hand mit der Parese gehenden Magensaftfluß hinweist. Auf die Stärke der Parese und Gastrorrhoe kommt es an, ob eine akute Dilatation angebahnt wird. Diätfehler beeinflussen die Parese in sehr ungünstigem Sinne und die Peritonealhöhlendrainage schafft für den Magen bisweilen ein labiles Gleichgewicht.

Daß die Peritonealhöhlendrainage eine funktionsstörende Wirkung auf den Magen ausüben kann, mußte auch Nakahara erfahren, der erst nach Entfernen der Tampons in drei Fällen Rückgang der

Ileuserscheinungen eintreten sah. Er spricht sich jedoch nicht klar aus, daß diese Beeinflussung auf nervösem Wege zustande kommen kann, sondern denkt mehr an mechanische Momente, ähnlich wie Riedel, indem durch Druck der Tampons auf das Duodenum Erschwerung der Magenentleerung und Erbrechen bedingt werden. Die Möglichkeit dieser Beeinflussung auf nervösem Wege spricht in der deutschen Literatur als erster Braun aus: er spricht von reflektorischer Auslösung des Krankheitsbildes durch Einlegen eines Dauerkatheters, dessen Entfernen die Erscheinungen zurückgehen und dessen notwendiges Wiedereinführen sie wiederum entstehen ließ. A. Payer sah 2 mal die Magendilatation erst endgültig zur Heilung gelangen, als er die Tampons — 1 mal bei Appendicitis, das andere Mal bei Leberabsceß — aus der Bauchhöhle entfernte.

Während sich diese Ansichten des Entstehens der Atonie der Magenmuskulatur auf eine ganze Reihe von Beobachtungen stützen, fehlen weitere Erfahrungen über die von Haruzo Kuru und jüngst auch von Arrangeli geäußerte Ansicht, daß eine Funktionsstörung der Nebennieren das Krankheitsbild zur Folge haben kann, daß also eine Störung der inneren Sekretion, die Erschöpfung des den Magen regulierenden Adrenalins, eine Ursache der Magenlähmung darstellt. Sah ersterer das Leiden im Endstadium langdauernder tuberkulöser Eiterungsprozesse entstehen und konnte er bei der Sektion starke Atrophie der Nebennieren nachweisen, so meint letzterer, daß durch das Narcoticum eine Schädigung dieses Organes gesetzt werden kann.

Wir können also mit Neck sagen, daß die verschiedensten Ursachen eine Funktionsstörung der Magenmuskulatur bedingen. Wir können aus den Angaben der Autoren ferner entnehmen, daß oft schon recht geringfügige, entferntliegende Ursachen, wie z. B. das Einlegen eines Dauerkatheters, genügen, um die schwerste Funktionsstörung der Magenwandmuskulatur auszulösen, während wir andererseits so und so oft sehen, daß selbst schwerste Magenoperationen und langdauernde Narkosen — also sowohl das am nächsten liegende als auch das häufigste ätiologische Moment — die schweren Erscheinungen nicht im Gefolge haben. Recht charakteristisch ist die Angabe Neck's, daß die Darreichung von 0,5 Veronal das Krankheitsbild bei einem Patienten auslöste, der bereits mehrfach Narkosen ohne jede nachfolgende Erscheinung seitens des Magens überstanden hatte.

Daher müssen wir mit Chavannaz und A. Payer eine individuelle Veranlagung, eine besondere Disposition mancher Menschen zur akuten Dilatation des Magens annehmen; den Beweis, daß diese tatsächlich besteht, erbringt A. Payer mit der Zusammenstellung von 5 höchst interessanten Beobachtungen, die wiederholte Anfälle bei einer und derselben Person betreffen. Zwischen den Anfällen bestanden durchaus normale Magenverhältnisse, und lag z. B. in dem von A. Payer selbst beobachteten Falle ein Zeitraum von 2 Jahren.

Die auf Grund des Studiums der Literatur über das Wesen des Krankheitsbildes der akuten Magendilatation gewonnenen Anschauungen glaube ich nun dahin zusammenfassen zu können:

Die akute Erweiterung des Magens ist der Ausdruck einer Lähmung des Organs, denn es gibt beine akuten Dilatationen mit funktionstüchtiger Muskulatur der Magenwand und ohne Funktionsstörung derselben ist ihr Zustandekommen unmöglich.

Die Lähmung der Magenmuskulatur kann verursacht sein durch zentrale wie periphere und reflektorische Innervationsstörungen, durch mechanische wie toxisch-infektiöse direkte Schädigung der Muskelfasern, vielleicht auch durch Störung der inneren Sekretion.

Es besteht eine individuelle Veranlagung dafür, daß diese Einflüsse sich als auslösende Ursache des Krankheitsbildes geltend machen, vielleicht auch eine besondere Disposition dafür, daß gerade dieses oder jenes schädliche Moment auslösend wirkt.

An der Hand dreier (in neuerer Zeit von Geheimrat Prof. Friedrich) beobachteter Fälle möchte ich nun Klinik und Kasuistik des Krankheitsbildes der akuten Magendilatation einer kurzen Besprechung unterziehen. Die Krankengeschichten sind folgende:

1. A. J., 37 J., Besitzerfrau. 4. III. 13.

Ende Dezember 1912 bemerkte Pat. in der r. Oberbauchgegend eine kartoffelgroße Geschwulst. Januar 1913 Durchfälle mit schwarzem teerfarbenem Stuhl, dabei soll schneidender Schmerz im ganzen Leibe bestanden haben. Nach 7 tägiger Dauer dieser Erscheinungen wieder ganz wohl, seitdem keine Verdauungsstörungen mehr. Wegen des ständigen Wachsens der Geschwulst sucht sie die Klinik auf.

Befund: Mittelkräftige Frau in mäßigem Ernährungszustande; am Rücken zahlreiche Naevi; Schleimhäute leicht anämisch; Herz, Lungen o. B. Urin: Eiweiß: 0, Zucker: 0, Gallenfarbstoff: 0. Abdomen: weich, mäßiges Fettpolster. Bei der Inspektion in der r. Oberbauchgegend eine Erhabenheit sichtbar, bei der Palpation ein etwa männerfaustgroßer, harter, glattrandiger, kaum druckempfindlicher Tumor festzustellen. Tumor gut abgrenzbar, auf der Unterlage mäßig verschieblich, Bauchdecken über ihm gut verschieblich. Er reicht nach oben bis 2 querfingerbreit unter den Rippenbogen und scheint durch leichte Stränge mit der Lebergegend verwachsen zu sein. Er ist bei der Respiration stark verschieblich, nach Aufrichten der Pat. nicht mehr palpabel. Beim Aufblähen des Magens wird der Tumor vom Magen nach rechts verschoben, beim Aufblähen des Darmes etwas nach hinten und stark nach oben gedrängt, auch wird er dabei undeutlicher und kleiner. Stuhl: Sanguis 0. Magenchemismus: Gesamtacidität 24; freie HCl 0; Milchsäure 0; Sanguis 0. Keine Retention. — Wismutbilder: Großer Magen, Pylorus etwas über Nabelhöhe, große Kurvatur bis 3 Querfinger über die Beckenschaufel reichend. Hochsteigende Pars horizontalis superior duodeni. Nach 4 Stunden leichte Retention, nach 11 Stunden Magen leer. — Diagnose: Pankreascyste (?).

12. III. Operation (Geheimrat Friedrich). Chloroform-Aethernarkose mit Mischapparat. Querschnitt über dem Tumor, quere Durchtrennung des r. Musc. rect. abd.

Es präsentiert sich ein faustgroßer, cystischer, prall gefüllter, runder Tumor mit hellgelber, glatter, eine feine Riffelung erkennen lassender Oberflächenwandung. Er liegt, mit seiner unteren Fläche breit mit dem Pankreaskopfe verwachsen, in der Konkavität der Duodenalschlinge. Das Quercolon zieht über den unteren Pol des Tumors hinweg, ihn bedeckend. Der absteigende Duodenalteil wird vom Tumor lateralwärts und nach vorn verdrängt. Tumor etwa in der Mitte der Pars descendens duodeni mit der Darmwand verwachsen und stenosiert hier das Darmlumen. Von hier bis zum Pylorus ist das Duodenum stark dilatiert, der Magen selbst ebenfalls erweitert. Die vordere und hintere Magenwand wird vom Tumor ins Magenlumen vorgewölbt, mit der Magenwand ist der Tumor ebenfalls verwachsen. Die Verwachsungen des Tumors mit der Magen- und Duodenalwand und mit dem Pankreaskopfe werden teils stumpf, teils scharf gelöst; stärkere Blutung bei Loslösen des Tumors vom Pankreaskopfe. Einlegen eines Drains in die Gegend des Pankreaskopfes; Schluß der Bauchhöhle bis auf die Drainöffnung.

13. III. Temp. 37,6. Puls 100, voll, kräftig, subjektives Wohlbefinden. — 14. III. ebenso. — 15. III. Erbrechen von schwarzgrau-grünlichen flüssigen Massen, in Intervallen auftretend. Wiederholte Magenspülung. Entleerung sehr großer Mengen schwärzlicher Flüssigkeit, in denen Blut nicht nachgewiesen wird, darauf subjektive Besserung. — Im Epigastrium zeigte sich eine sich bis unter Nabelhöhe ausdehnende Vorwölbung des Leibes; deutliches Plätschergeräusch, luftkissenartige Resistenz, mäßige Druckempfindlichkeit in der oberen Hälfte des an sich ganz weichen Abdomens. Stuhl und Flatus vorhanden, häufig Singultus. Temp. 37,1; der bisher volle Puls wird frequent, 126, und klein; Excitantien. Magenspülungen bewirken Einsinken des Leibes und subjektive Besserung. Abends auffallende Unruhe und Todesangst, Pat. ist nur mit Mühe im Bett zu halten. — 16. III. Vormittags Erbrechen wie gestern, ausgesprochen starkes Durstgefühl. Bei den wiederholt vorgenommenen Magenausheberungen entleeren sich überaus große Mengen schwärzlich graugrüner Flüssigkeit. Nachmittag kein Erbrechen mehr; gegen Abend werden über 1 l schwärzlich graugrüner Massen erbrochen; im Erbrochenen nie gallige Beimengungen. Trotz Excitantien, Kochsalz-Adrenalininfusion zunehmender Collaps, Benommenheit, Pulsverschlechterung und 10 Uhr 30 p. m. Exitus. — Sektion (Dr. Lissauer): Abgemagerte weibliche Leiche; in Nabelhöhe eine etwa 20 cm lange quere, glatte, mit Michelklammern versorgte Operationswunde, durch die ein Drain gelegt ist. Kopfhöhle nicht seciert. Zwerchfellstand 4. bis 5. Rippe. Nach Eröffnen der Brusthöhle zeigt sich, daß die Lunge links oben strangförmig verwachsen ist. In Pleurahöhlen und Herzbeutel kein abnormer Inhalt; Pericard spiegelnd, glänzend; Herz ziemlich klein, Muskulatur gelblich rot, Klappenapparat intakt. Pleura überall spiegelnd, Lungen ödematös, Ränder emphysematös. Nach Eröffnen der Bauchhöhle ergibt sich, daß der Magen enorm dilatiert ist, er reicht bis unter die Linea terminalis hinab und liegt mit seiner Hauptmasse in der l. Hälfte der Bauchhöhle. In der Bauchhöhle eine geringe Menge flüssigen Blutes. Der Drain führt in die Gegend des Pankreaskopfes. Peritoneum überall spiegelnd und glänzend. Dünndärme leer und eng, liegen im r. Hypogastrium auf der Beckenschaufel, zum Teil im kleinen Becken. Der an den Magen angrenzende Teil des Zwölffingerdarms[1]) zeigt enorme Blähung, der Pylorus ist weit. Der geblähte Teil des Duodenums steigt schräg nach hinten in die Höhe, hart unter der Leber hört die Blähung auf; hier findet sich eine vollkommene spitzwinklige Abknickung des Darmes, der absteigende Duodenal-

1) Diesen genaueren Befund verdanke ich einer Skizze, die Herr Assistenzarzt Dr. Kunze bei der Sektion an Ort und Stelle entworfen hat. Für die liebenswürdige Ueberlassung danke ich ihm an dieser Stelle.

ast ist eng und wird von dem geblähten Anfangsteil komprimiert. Es zeigt sich, daß es möglich ist, vom Magen aus Flüssigkeit durch die Abknickungsstelle des Darmes hindurchzudrücken. An der Vorderfläche des Pankreaskopfes findet sich eine etwa dreimarkstückgroße Operationsstelle, sämtliche Nähte sind reaktionslos. Im Magen reichliche Mengen schwarzer Flüssigkeit und Gase. Magen- und Darmwand o. B., Darminhalt: wenig galliger Schleim; Dickdarm von normaler Weite. Pankreas weich, Duct. Wirsing. o. B. Gallengänge, Gallenblase, Leber, Nieren, Nebennieren, Milz o. B.

2. K. B., 49 J., Besitzerfrau. 26. V. 13.

Vater starb an Schwindsucht; Pat. hat 5 mal geboren. Letzte Geburt 1895. 1900 sollen Schmerzanfälle in den Nierengegenden, besonders an der l. Seite, aufgetreten sein. Die Anfälle, die öfters von Erbrechen eingeleitet worden sind, sollen an Häufigkeit und Intensität zugenommen haben, die Dauer soll wenige Stunden, aber auch mehrere Tage betragen haben. Angeblich soll der Urin während dieser Anfälle dick gelb ausgesehen haben. Wegen dieser Beschwerden war Pat. 1910 in klinischer Behandlung, nach interner Behandlung gebessert entlassen. Bald traten jedoch die alten Beschwerden wieder auf, vornehmlich auf der l. Seite, besonders nach den Mahlzeiten heftigere Schmerzen. Appetit immer schlechter, Stuhlgang immer schwerer. Durch die schlechte Verdauung und das häufig auftretende Erbrechen will Pat. sehr heruntergekommen sein. Schmerzen immer am gleichen Orte, l. vom Nabel, von hier nach Kreuz- und Nabelgegend ausstrahlend. Von Zeit zu Zeit heftige Schmerzattacken in der l. Seite. Der gestrige Anfall soll mit bitterem Erbrechen begonnen und von 4 Uhr nachm. bis 12 Uhr nachts gedauert haben.

Befund: Mittelgroße, wenig kräftige Frau in dürftigem Ernährungszustande; Haut welk und schlaff. Brustkorb leicht faßförmig; Zwischenrippenräume erweitert; Perkussionsschall überall hell und laut, Auskultation ergibt abgeschwächtes vesikuläres Atmen. Herzgrenze rechts am r. Sternalrande, übrige Grenzen schwer bestimmbar, da Ueberlagerung durch lufthaltige Lunge; Töne rein, ziemlich leise. Abdomen weich, keine abnormen Resistenzen. Nieren als nicht vergrößert zu palpieren. Epigastrium links vom Nabel druckempfindlich, desgleichen l. Nierengegend. Aufblähung des Magens: Gastroptose; kleine Kurvatur dicht unterhalb des Nabels; Magen im ganzen vergrößert. Funktionell: Retention. Chemismus: freie HCl. 0, Gesamtacidität 33, Milchsäure 0, Urin: Spur Albumen; Zucker 0. Urinsediment: reichlich Leukocyten und Phosphate, keine Zylinder. Wismutbilder des Magens: Kleine Kurvatur in Nabelhöhe, große Kurvatur etwas über Höhe der Symphyse: Magen auffallend groß; Pylorus am Nabel. Nach 4 Stunden ziemlich starke Retention. Röntgenbilder der Nieren: Kein Anhaltspunkt für Nierensteine. — Diagnose: Gastroptose, chronische Magendilatation; chronische Nephropyelitis resp. Nephrolithiasis.

29. V. Operation (Geh. Rat Friedrich): Chloroform-Aethernarkose mit Mischapparat. Laparotomie vom Proc. xiphoideus abwärts. Gastroptose, Magen groß, am Magen keine Narben. Links seitlicher Schnitt durch den l. M. rect. abd. Nach Durchtrennen des hinteren Peritoneums Freilegen der l. Niere, die sich als nicht vergrößert erweist; Oberfläche narbig, sonst keine Veränderungen. — Wegen der riesigen schlaffen Erweiterung und tiefen Senkung des Magens: Gastroenterostomia retrocolica posterior mit Naht. Schluß der Bauchdecken.

30. V. Häufiges Aufstoßen, geringes Erbrechen. Temp. 37,2. Puls 84, weich; rectale Kochsalzinstillation. — 31. V. Kein Erbrechen. Temp. 37,2. Puls 80. — 1. VI. Puls kleiner, frequenter, 96. Temp. 37,4; 3 mal 1 ccm. Digalen. Aufstoßen, ganz geringes Erbrechen. — 2. VI. Früh kleiner frequenter Puls, 104; Temp. 38,0; Kampfer und Koffein. Im

Laufe des Vormittags kein Erbrechen. Gegen Mittag plötzlicher Collaps, gußweises, reichliches galliges Erbrechen, kurz darauf Exitus. — Sektion (Prof. Kaiserling): Abgemagerte weibliche Leiche. Vom Schwertfortsatz bis zum Nabel in der Mittellinie und senkrecht dazu bis zum l. Rippenbogen eine frische mit Michelklammern versorgte Laparotomiewunde. Kopfhöhle nicht seciert. Zwerchfellstand links unterer, rechts oberer Rand der 5. Rippe. Nach Eröffnen der Brusthöhle zeigt sich, daß die Lungen adhärent und beiderseits stark gebläht sind, sie berühren sich in der Mittellinie. Die Lungen sind stark ödematös, enthalten schaumiges Blut. Pleuren glatt, durchsichtig. Herz: klein, Pericard spiegelnd, Klappenapparat intakt, Schließungsränder leicht verdickt an Aorta und Mitralis; Muskulatur intakt. Hydrothorax und Hydropericard. Nach Eröffnen der Bauchhöhle zeigt sich, daß der gesenkte Magen enorm ausgedehnt ist. In der Bauchhöhle eine mäßige Menge blutig gefärbter Flüssigkeit. Peritoneum überall spiegelnd und glänzend. An der großen Kurvatur des Magens, die bis etwas unter die Höhe der Symphyse hinab reicht, typische Gastroenteroanastomose, Nähte reaktionslos. Pylorus etwas weiter als in der Norm, Duodenum nur mäßig gebläht, Dünndärme von normaler Weite, der untere Rand des Quercolons reicht bis handbreit über die Symphyse. Magen- und Darmwand o. B. Der Magen enthält reichlich Gase und über einen Liter stark grünlich gefärbte Flüssigkeit. Nähte der Gastroenteroanastomose schließen dicht; Schleimhäute an der Anastomose zeigen Schwellung, doch sind beide Schenkel des Darmes für einen Zeigefinger gut durchgängig. Milz o. B. Nieren gesenkt auf den Beckenschaufeln. Links: Nierenbecken erweitert; darin trübe, eitrige Flüssigkeit und harte griesartige Körner; schwer abziehbare Nierenkapsel, multiple Schrumpfherde in der Rinde; beginnende Papillarnekrose. Rechts gleich links, Nierenbecken ausgedehnt, nicht so verdickt wie links. Frische pseudomembranöse, eitrige Blasen-, Ureteren-, Nierenbeckenentzündung. Nebennieren, Leber, Gallenblase, Gallengänge, Pankreas o. B. — Allgemeine venöse Stauung.

3. A. G., 34 J., Besitzertochter. 19. VI. 13.

Menses mit starken Schmerzen verbunden, Stuhlgang seit langem unregelmäßig. Seit Herbst 1912 Schmerzen in der Magengegend, nach dem Rücken ausstrahlend, besonders etwa eine Stunde nach den Mahlzeiten, oft so heftig, daß Erbrechen auftrat. Appetit stets gut, direkt beim Essen angeblich Vergehen der Schmerzen; nach dem Erbrechen ebenfalls Besserung. Weihnachten 1912 bis Mai 1913 keine so heftigen Schmerzen, auch nur selten Erbrechen, nur „ein heißes ziehendes Gefühl" in der Magengegend. Mai 1913 plötzlich wieder starke Magenschmerzen, heftiges, aber nie blutiges Erbrechen; Pat. konnte angeblich fast gar nichts mehr bei sich behalten. Unter ärztlicher Behandlung Besserung, bis Mitte Juni 1913 wieder starke Beschwerden auftreten und auch des Nachts sich stechende Magenschmerzen bemerkbar machen.

Befund: Schwächlich, schlechter Ernährungszustand, sehr geringes Fettpolster; Haut überall in schlaffen Falten abhebbar. Herz, Lungen o. B. Abdomen flach weich; zirkumskripte Druckempfindlichkeit in der Medianlinie und rechts davon, handbreit über dem Nabel, undeutliche Resistenz. Chemismus: freie HCl 0; Gesamtacidität 31; Milchsäure 0. Benzidinprobe im Stuhl positiv. Wismutbild: Kleine Kurvatur in der Mitte zwischen Schwertfortsatz und Nabel, große Kurvatur direkt unterhalb des Nabels. Magen wenig vergrößert. Nach 4 Stunden starke Retention, nach 6 Stunden Spur Retention. — Diagnose: Ulcus ventriculi.

23. VI. Operation (Geh. Rat Friedrich): Beginn mit Lokalanästhesie, sodann Mischnarkose. Medianschnitt vom Brustbein abwärts. Großer Magen; Perigastritis über

Pylorus und Anfang des Duodenum; Narben distal von der Pylorusvene; ausgedehnte Perigastritis an der kleinen Kurvatur, in deren Mitte ein kallöses Ulcus, in welches die Fingerkuppe hineingelegt werden kann. — Gastroenteroanastomia retrocolica posterior mit Naht; Schluß der Bauchdecken.

24. VI. Subjektives Wohlbefinden. Temp. 36,8. Puls 60. — 25. VI. Erbrechen von schwärzlicher Flüssigkeit. Temp. 37,3; Puls 96. Magenspülung, darauf Sistieren des Erbrechens. — 26. VI. Vereinzelt Aufstoßen, stärkeres Durstgefühl; Vermeiden jeglicher Nahrungszufuhr, Kochsalzinstillation. Temp. 37,2; Puls 86. — 27. VI. Starkes Erbrechen schwärzlicher Flüssigkeit, wenig gallige Beimengungen; ausgesprochenes Durstgefühl. Wiederholte Magenspülungen, zuletzt Spülwasser blutig gefärbt, daher Aussetzen der Spülungen. — 28. VI. Epigastrium deutlich vorgewölbt, luftkissenartige Resistenz, hochgradiges Angstgefühl, Spannungsgefühl im Leibe, starker Durst. Gußweißes Erbrechen mit galligen Beimengungen, Temp. 36,6; Puls 128, klein, frequent. Pat. kollabiert. Bauchlagerung. Pat. erbricht unmittelbar nach dem Lagerungswechsel noch einmal etwa 1¼ l schwärzliche grünliche Flüssigkeit, darauf subjektive Besserung. Die Bauchlagerung wird abwechselnd mit r. Seitenlagerung den ganzen Nachmittag eingehalten. Excitantien. — 29. VI. R. Seitenlagerung abwechselnd mit Bauchlagerung, Kochsalz-Adrenalininfusion. Kein Erbrechen mehr. Subjektive und objektive Besserung. Magenblähung nicht mehr nachweisbar, Puls 86, voll, kräftig. — 5. VII. Nähte entfernt. — 6. VII. Beschwerdefrei entlassen.

In diesen drei Krankengeschichten beobachten wir das Eintreten des oben beschriebenen Symptomenkomplexes der akuten Magenlähmung, als deren Hauptmerkmale wir folgende Trias aufstellen können: Plötzlich einsetzendes Erbrechen gewaltiger schwärzlicher bzw. schwarz-galliger flüssiger Massen, rasch eintretender Collaps und enorme Erweiterung des Magens.

Das Erbrechen zeigte im Falle 1 niemals gallige Beimengungen, während bei den andern beiden Fällen diese deutlich nachweisbar waren. In keinem der Fälle hatte das Erbrechen fäkulente Beimengungen, wie denn überhaupt nur ganz vereinzelt berichtet wird, z. B. von Braun, Lehmann, Wichern, daß fäkulent riechende Massen entleert wurden.

Das Fehlen der Galle im Erbrochenen mußte zu der Annahme führen, daß im Falle 1 ein Hindernis für ihr Eintreten in den Magen bestand, welches über der Einmündungsstelle des Gallenganges in den Zwölffingerdarm zu suchen war. Es ist eine bekannte Erscheinung, daß beim Brechakt Galle in den Magen tritt, und alle Beobachter stimmen darin überein, daß bei der akuten Magenerweiterung erhebliche Mengen von Galle in den Magen übertreten, mögen sie nun eine infrapapilläre Duodenalstenose angeben oder nicht. In unserem Falle wurde leider nicht auf Pankreasferment untersucht, dessen Fehlen ebenfalls im Sinne obiger Annahme zu verwerten gewesen wäre. In den beiden anderen Fällen läßt die Anwesenheit von Galle keine exakte Deutung zu, denn sie kann sowohl durch den Pylorus als auch durch die Gastroenteroanastomose in den Magen gelangt sein.

Die Galle im Erbrochenen spricht durchaus nicht für das Bestehen eines tiefsitzenden Duodenalverschlusses, aber auch nicht gegen das Bestehen eines hochsitzenden, wie z. B. der Fall Strauß zeigt, daß die Papilla

Vateri gerade an der Abknickungsstelle sitzen kann, so daß die Galle sowohl in den Magen als auch in den absteigenden Darmabschnitt abfließen kann.

In allen drei Fällen wurden enorme Flüssigkeitsmengen erbrochen, so daß wir uns der allgemeinen Annahme anschließen, daß eine Hypersekretion der Magenwand im Spiele ist. Diese führt zur Wasserverarmung des Körpers und so entsteht, besonders da die Darmresorption fortfällt und der Magen nach Mehring's Feststellung fast gar keine Flüssigkeit resorbiert, das auch in unseren Fällen auffallend in Erscheinung getretene Durstgefühl.

Was die Art des Erbrechens anbelangt, so trat im Falle 1 und 3 — im Falle 2 erfolgte ja der rasche Exitus — deutlich der intermittierende Charakter in Erscheinung, und stimme ich Kayser auch darin bei, daß der Brechakt selbst ein müheloser ist, gewissermaßen ein Ueberlaufen des gefüllten Organs.

Eine andere Beobachtung, daß nämlich immer nur wenig und öfters erbrochen wurde, machten Kelling, v. Herff, Stierlin. Kelling führt diese Erscheinung auf einen Klappenverschluß an der Cardia zurück; v. Herff nimmt eine Abknickung an der Cardia an; war es doch in seinem Falle schwierig, die Sonde in den Magen einzuführen. Albu, und später auch andere, sah im weiteren Verlaufe seines Falles gar kein Erbrechen mehr auftreten, und er nennt diese die unheimlichsten Fälle, da sich ein vollständiges Versagen der Entleerungsfähigkeit hierin offenbare.

Auf die starke Füllung des Organes ist ferner das Spannungsgefühl zurückzuführen, über das die erste und dritte Patientin klagten. Selten werden Schmerzen angegeben, die nach P. Müller auf andere Ursachen, z. B. auf Zerrungen an Adhäsionen durch den dilatierten Magen zu beziehen sind.

Mit diesen Symptomen hängt wohl ein anderes zusammen, welches in diesen Fällen auffallend in Erscheinung trat, nämlich das starke Angstgefühl, ja im ersten Falle eine ausgesprochene Todesangst. Auf dieses Symptom weist nur Braun hin, der einen Patienten als „der Verzweiflung nahe" schildert.

Der Collaps, der im Falle 2 bald nach dem ersten gußweisen Erbrechen einsetzte und wohl hauptsächlich in der Herzschwäche seinen Grund hatte, schleicht sich gewissermaßen, um A. Payer's Worte zu gebrauchen, in den anderen Fällen mit Dauer und Zunahme der Ileuserscheinungen langsam ein.

Die objektiven Zeichen der Erweiterung des Magens konnten ebenfalls nur im Falle 1 und 3 intra vitam festgestellt werden: Vorwölbung des Leibes, Plätschergeräusch, luftkissenartige Resistenz im Epigastrium, Entleerung großer Flüssigkeitsmengen durch den Magenschlauch und darauf Einsinken der Vorwölbung. Im Falle 2 verhinderte der rasch eintretende Exitus die Feststellung. Im übrigen wurde durch Untersuchung festgestellt, daß der Leib weich und eindrückbar, daß keine diffuse Druckschmerzhaftig-

keit nachzuweisen war, und besonders, daß keine Peristaltik des Magens zu beobachten war. Dies möchte ich vornehmlich in bezug auf den Fall 3 hervorheben, bei dem die Annahme eines Circulus vitiosus nach Gastroenterostomie nahe liegen konnte. Doch in diesen Fällen, die Witzel als Magenileus bezeichnet, tritt stets eine gesteigerte Magenperistaltik auf; ihr gänzlicher Mangel führte auf die Diagnose der akuten Lähmung der Organe.

Der ungünstige Verlauf des ersten Falles lehrt mit erschreckender Deutlichkeit, daß selbst eine ausgiebige Anwendung der Magensonde, wodurch sonst eine ganze Reihe von Erkrankungsfällen günstig beeinflußt wurden, als rettendes Hilfsmittel von keinem Erfolge begleitet und ungenügend ist, eine Lehre, die leider immer von neuem bestätigt wird. Und auch im Falle 3 führte die Anwendung der Magensonde nur zur vorübergehenden Besserung, bis endlich die von Schnitzler erstmalig empfohlene Bauchlagerung angewandt und so ein Zurückgehen der bedrohlichen Erscheinungen und Verschwinden der Erweiterung des Magens herbeigeführt wurde. Im Falle 2 kam die Diagnose zu spät, eine Therapie hätte die infolge Herzschwäche Sterbende nicht mehr retten können. Aber im Falle 1 hätte wohl die Bauchlagerung eine bessere Entleerung des Magens bewirken können, sie hätte die bei der Sektion festgestellte Abknickung des Duodenums, die infolge Zerrung des schweren überlasteten Magens stabil geworden war, vielleicht mechanisch gelöst, sie hätte die Kompression des abführenden Duodenalabschnittes durch den geblähten Anfangsteil möglicherweise zum Verschwinden gebracht. Es ist eine leider noch nicht allgemein verbreitete Kenntnis, daß die Bauchlagerung bei der akuten Magendilatation die einzige Rettung bringende Therapie ist.

Borchardt und Körte machten die Erfahrung, daß es überhaupt nicht möglich war, mit dem Magenschlauche eine vollständige Entleerung des dilatierten Magens zu erreichen, ebenso schlägt Neck vor, um bessere Abflußbedingungen zu schaffen, die Ausheberung in Beckenhochlagerung vorzunehmen. Die Nachschau in der Literatur läßt die wichtige Tatsache deutlich vor Augen treten, daß eine ganze Reihe von Autoren mit dem Magenschlauche vergebens gegen die schweren Erscheinungen des Krankheitsbildes ankämpften.

Es ist, wie schon oben kurz erwähnt, Schnitzler's Verdienst, uns das zuverlässigste Hilfsmittel, ebenso einfach wie glänzend bewährt, in die Hand gegeben zu haben, das einen erfolgreichen Kampf gegen die bedrohlichen Symptome der akuten Magenlähmung ermöglicht: die Bauchlagerung. Ausgehend von dem Gedanken, daß eine Kompression des Duodenums durch die Radix mesenterii nur in Rückenlage möglich ist, kam Schnitzler zu der Folgerung, daß die Bauchlage den zustandegekommenen Kompressionsverschluß beseitigen müsse, und wirklich gelang es ihm, nachdem auch er einen Patienten verloren hatte, mit der Bauchlagerung die erste Heilung zu erzielen.

Ich könnte aus der Literatur 25 Fälle zusammenstellen, denen sich unser Fall 3 anreiht, in denen erst die Anwendung der Lagerungstherapie die schweren Erscheinungen endgültig beseitigte, was gewiß dafür spricht, daß man diese Therapie in jedem Falle in Anwendung bringen sollte.

Den eklatanten Nutzen der Bauchlagerung führt uns folgende Beobachtung Müller's wie ein Experiment vor Augen: trotz Magenspülung und Beckenhochlagerung Fortdauer des Erbrechens; nach Bauchlage sofort Sistieren des Erbrechens, Wohlbefinden der Pat., die eben noch kollabiert aussah. Abends wieder Rückenlage, sofort wieder Erbrechen, das nach Bauchlagerung wiederum sistiert. Am nächsten Tage bei einem Versuche, die Rückenlage einzunehmen, wiederum Erbrechen.

Als typisch erwähne ich ferner die Angabe Rosenthal's, daß wegen der Schwere der Erscheinungen schon alles zur Relaparotomie vorbereitet war, als man sich entschloß, die Bauchlagerung in Anwendung zu bringen, durch die mit einem Schlage ein voller Erfolg erzielt und die beabsichtigte Operation unnötig gemacht wurde.

Und so berichten sämtliche anderen Autoren über „plötzliche Besserung" und „überraschenden Erfolg", den sie mit der Bauchlage erzielt haben.

In diesem Sinne müssen auch die Beobachtungen Birnbaum's und Kayser's gedeutet werden, die ganz plötzlich unverhofften Rückgang der schwersten Erscheinungen eintreten sahen. Im Falle Birnbaum's wurde „wegen Aussichtslosigkeit" von jeder weiteren Behandlung mit Magenspülungen Abstand genommen, im Falle Kayser's wurde die nach einem Diätfehler von dem Leiden betroffene Erkrankte „sterbend" in ein anderes Zimmer gebracht. In erstem Falle trat plötzlich ein unerwarteter Umschlag ein, obwohl „baldiger Exitus" befürchtet wurde, die Kranke Kayser's genas in unmittelbarem Anschluß an den vorgenommenen Transport. Es muß in diesen beiden Fällen ein Abfließen der im Magen stagnierenden flüssigen Massen in den Darm zustande gekommen sein, ähnlich wie dies für die Bauchlagerung angenommen wird, dadurch, daß die Kompression des Duodenums gelöst und die Straffung der Mesenterialwurzel aufgehoben wird.

Die von Bäumler empfohlene Knieellenbogenlage wirkt natürlich in gleichem Sinne, und der rechten Seitenlagerung redet schon P. Müller das Wort, indem er nachweist, daß auch in dieser Lage eine Duodenalkompression durch die Mesenterialwurzel nicht eintreten könne, während A. Payer mit Recht darauf aufmerksam macht, daß bei dieser Lage die Flüssigkeit auf den Pylorus zu lagern kommt und so eine leichtere Abflußmöglichkeit geschaffen wird.

Ich bin geneigt, zunächst die Bauchlagerung für das zweckmäßigste zu halten, damit Knickungen und Kompressionen des Duodenums beseitigt werden können; denn in unserem Falle 1 hätte wohl die rechte Seitenlage den Knickungsverschluß an der Flexura superior duodeni noch verstärkt; ferner aber auch in der Erwägung, daß mit der Bauchlagerung eine Druckwirkung auf den dilatierten Magen herbeigeführt und so der Inhalt desselben gewissermaßen herausgepreßt wird, wodurch Knickungen und Kompressionsstellen im Verlaufe des Duodenums besser entfaltet und überwunden werden können. Ich möchte das Erbrechen, das im Fall 3 unmittelbar nach erfolgter Bauchlagerung auftrat, für eine mechanische Folge dieser Druckwirkung halten. Die erbrochenen Massen können entweder direkt aus dem

Magen herausgepreßt worden sein, oder sie können erst durch den Pylorus in den zuführenden Schenkel gelangt sein und durch die Gastroenteroanastomose wieder in den Magen eingetreten sein.

Wir können demnach epikritisch über den Ausgang unserer Fälle zusammenfassend bemerken: Fall 1 hätte vielleicht mit Anwendung der Bauchlagerung gerettet werden können; bei Fall 2 war es nicht mehr möglich, die Lagerungstherapie anzuwenden, denn sogleich nach dem Auftreten der ersten Erscheinungen einer Magenlähmung trat der Tod infolge Herzschwäche ein; im Falle 3 wurde mit Anwendung der Bauchlagerung ein voller Erfolg erzielt.

Der Sektionsbefund ergibt im Falle 1 eine kolossale Magenektasie und eine Blähung des Duodenums bis zur Flexura duodeni superior. Hier konnte der interessante Befund einer spitzwinkligen Abknickung des Darmrohres erhoben werden, die zur Passagestörung Veranlassung gab, zudem war eine Kompression des abführenden Duodenalteiles durch den geblähten zuführenden festzustellen. In diesem hochsitzenden Knickungsverschluß des Darmes ist das Hindernis für das Eintreten der Galle durch den weit offenen Pylorus in den Magen zu erblicken. Diesen Knickungsverschluß konnten Kußmaul, Kelling und Kayser an Leichen durch Aufblähen des Magens experimentell erzeugen, auf sein Zustandekommen weist auch Stieda hin; ferner sind wir ihm schon begegnet in der Beobachtung von Strauß.

In einem Falle v. Herffs, der erwähnt: „Anfangsteil des Zwölffingerdarm stark erweitert", kann man mit Recht auf das Bestehen dieser Knickung schließen. Direkt nachgewiesen ist er in einem Falle Kayser's, den ich kurz skizziere: „Enorme Magenektasie, Sagittalstellung der ebenfalls enorm geblähten Pars superior duodeni, dicht unter der Leber Uebergang in scharfer Knickung in den bandförmig kontrahierten abführenden Darmabschnitt", und in einem Falle von Kausch, dessen Beschreibung folgendermaßen lautet: „Unter dem Rippenbogen biegt das Organ — der kolossal ektasierte Magen und der Anfangsteil des Duodenum — plötzlich scharf in das in entgegengesetzter Richtung absteigend verlaufende Duodenum um. Von dieser scharfen Umbiegungsstelle ab ist der Darm kollabiert und leer, die Einmündung des Gallenganges befindet sich in dem absteigenden, nicht geblähten Teile des Duodenums, aber sehr wenig unterhalb der Abknickungsstelle."

In einigen anderen Fällen, die in der Literatur niedergelegt sind, ist das Vorliegen dieser Duodenalknickung auch nicht ganz von der Hand zu weisen, so z. B. im Falle Meyer's und vielleicht auch im Falle von Schulz; es muß darauf hingewiesen werden, wie auch Kayser betont, daß sich schon während der Sektion, z. B. beim Emporheben des Magens, dieser Knickungsverschluß unbemerkt lösen kann.

Jedoch ist diese Knickung des Duodenums weit seltener beschrieben, als der Kompressionsverschluß durch die Mesenterialwurzel kurz vor der Flexura duodenojejunalis. Ich finde über diese Duodenalverlegung in der Literatur 30 einwandfreie Mitteilungen, und auch in einer ganzen Reihe von Fällen, in denen ungenauere Angaben vorliegen, ist man, wie schon

P. Albrecht hervorhebt, berechtigt, diesen arterio-mesenterialen Darmverschluß mit großer Wahrscheinlichkeit als vorliegend zu erachten. Ich kann mich Kayser's Annahme nicht anschließen, der auch den Verschluß an der Flexura duodenojejunalis als Knickung des Darmrohrs oder als durch Auszerrung des Duodenums durch den schweren Magen zustande gekommen auffaßt und, wie oben erwähnt, einen Kompressionsverschluß durch die Mesenterialwurzel als Ding der Unmöglichkeit erklärt. Die Angaben der Autoren über Straffung der Mesenterialwurzel und Kompression der Pars inferior duodeni durch diese sind nicht anzuzweifeln. Konnte doch Bäumler eine fast ringförmige oberflächliche Schleimhautnekrose des Darmes an der Kompressionsstelle nachweisen, deren Entstehung allerdings durch die Anämie und allgemeine Schwäche der Kranken, die einen schweren Typhus durchgemacht hatte, begünstigt war.

Klinisch erfolgte im Falle 1 der Exitus unter den Erscheinungen des Collapses, der im Verlaufe des Krankheitsbildes eingetreten war; die Sektion ergibt keine andere Ursache für die Erklärung des Collapses als die enorme Dilatation des Magens, in dieser ist somit die Todesursache zu erblicken.

Anders liegen die Verhältnisse im 2. Falle. Wenn auch eine starke Dilatation des gesenkten Magens, der reichlich Gase und über ein Liter grünlich gefärbte Flüssigkeit enthielt, dessen Pylorus ferner etwas weiter als normal erschien, festgestellt wurde, während außer einer mäßigen Blähung des Duodenums kein abnormer Befund am Darme erhoben wurde — die akute Magendilatation braucht ja auch nicht notwendigerweise mit einer Duodenalverlegung kompliziert zu sein (Neck, Nakahara, Lichtenstein u. A.) —, so ist die akute Erweiterung des Magens in diesem Falle sicherlich nicht als Hauptursache des Collapses anzusprechen, sie stand ja auch nicht im Mittelpunkte der klinischen Erscheinungen, sondern die im Sektionsprotokolle angeführten Stigmata der Herzinsufficienz berechtigen, die klinisch hervortretende Herzschwäche als Todesursache verantwortlich zu machen. Die Herzschwäche ist um so eher eingetreten, als es sich um eine Patientin mit schwachem Organismus handelte, die durch eine chronische Erkrankung der Harnwege in ihrer Widerstandsfähigkeit geschwächt und deren Herz zudem noch durch ein Lungenemphysem in Mitleidenschaft gezogen war.

Nach dem ganzen klinischen Verlaufe und dem Sektionsbefunde müssen wir nun in allen drei Fällen eine primäre Magenerweiterung infolge Magenwandlähmung annehmen, deren Zustandekommen wir uns ferner genügend erklären können.

Es geht wohl schwer, den Knickungsverschluß des Duodenums im Falle 1 als primär entstanden zu erklären, viel näher liegt es, ihn nach Kußmaul, v. Herff, Kelling, Stieda, Kausch und Kayser als eine sekundäre Folge der Magenerweiterung zu betrachten.

Beachten wir ferner, daß der Verschluß des Darmes schon mit geringer Gewalt überwunden werden konnte, berücksichtigen wir die aus der Physiologie bekannte Tatsache, daß der Magen seinen Inhalt mit ziemlich großer Gewalt durch den Pylorus entleert, so können wir diesen losen Verschluß nicht als eine Ursache der Entleerungsunfähigkeit des Magens in den Darm ansehen, besonders wenn wir ferner bedenken, daß dieser Magen die durch die Pankreascyste gesetzte — gewissermaßen labile — Stenose sehr gut überwunden hatte.

Im Falle 2 konnte bei der Sektion gar kein Hindernis für eine Entleerung des Magens in den Darm nachgewiesen werden, und hätte sich im Falle 3, was ja nicht auszuschließen ist, eine Duodenalknickung eingestellt, so kommt für diesen Fall wie für Fall 2 die Gastroenteroanastomose als eine weitere Oeffnung in Betracht, durch die der Magen seinen Inhalt in den Darmkanal entleeren konnte. Im Falle 2 ist bei der Sektion festgestellt worden, daß trotz einer leichten Schwellung der Schleimhäute an der Vereinigungsstelle die Anastomose gut durchgängig war, und doch hatte die Gastroenteroanastomose das Entstehen einer akuten Erweiterung des Magens nicht verhindern können.

Im Falle 3 ist ebenfalls an der Durchgängigkeit der Anastomose nicht zu zweifeln, denn Patientin verließ vollkommen beschwerdefrei die Klinik und ihre früheren starken Magenbeschwerden sind geschwunden, andernfalls hätte sie sich zu einer Nachuntersuchung in der Klinik gestellt. Es hat also auch in diesen beiden Fällen sicherlich nicht ein Abflußhindernis in den Darm bestanden. Auch in diesen Fällen müssen wir mit Notwendigkeit Stauung des Mageninhalts und Dilatation auf die Unfähigkeit des Magens, sich zu entleeren, zurückführen, demnach eine primäre Lähmung des Organs als vorliegend erachten. Bei Fall 3 läßt sich außerdem noch ex juvantibus das Bestehen eines Circulus vitiosus nach Gastroenterostomie ausschließen, da es nicht anzunehmen ist, daß dieser durch die Bauchlagerung so rasch beseitigt worden wäre.

Die gleiche Annahme äußert auch A. Payer in einem von ihm beobachteten Falle nach Gastroenteroanastomosis anterior und Enteroanastomosis nach Braun. Ferner beobachteten das Eintreten der akuten Magendilatation nach Gastroenteroanastomie Smith, Chavannaz, der sich äußert, daß am allerwenigsten ein Duodenalverschluß als Ursache für die Erweiterung des Magens anzusehen ist, da ja eine Gastroenteroanastomie gemacht worden ist; sowie Mizoguchi, dessen Sektionsbefund lautet: „Gastroenteroanastomosis anterior, Magen sehr stark vergrößert, ein Teil des Duodenums ebenfalls stark meteoristisch“ und Zade, der nach einer Gastroenteroanastomosis retrocolica bei der Sektion eine enorme Dilatation des Magens und des Duodenums und das Vorhandensein eines arterio-mesenterialen Darmverschlusses feststellte: „Magen so gedehnt, daß er die Bauchhöhle fast ganz auszufüllen scheint. Der Mesenterialstrang zieht über die Pars horizontalis duodeni hinweg, wobei es sich zeigt, daß der rechts gelegene Teil des Duodenums ballonartig gespannt ist, der links gelegene dagegen sich schlaff anfühlt und nach kurzem Verlaufe in den Magen eingenäht ist. Aus dem incidierten rechts gelegenen Teile entleert sich braune Flüssigkeit,

führt man den Finger unter den Mesenterialstrang, so fühlt man einen deutlichen Druck. An der unteren Magenwand fällt auf, daß man in den zuführenden Schenkel hineinkommt. Der abführende Schenkel erscheint nur mit etwa bohnengroßer Oeffnung im Bereiche der Gastroenterostomiewunde und zieht etwas schräg von der l. Magenwand fort. Zwischen den Schenkeln erhebt sich ein kleiner Sporn, der sich leicht dem abführenden Schenkel anlegt, der abführende Schenkel erscheint deshalb wesentlich enger wie der zuführende."

Nach diesem Befunde kann man die enge Oeffnung des abführenden Schenkels nicht als Hindernis für das Abfließen des Mageninhalts durch die Anastomose ansprechen. Zade erwähnt ausdrücklich, daß man vom Magen aus in den zuführenden Schenkel hineinkommt, daß dieser aber vom Mesenterialschlitze bis zur Einmündungsstelle in den Magen sich schlaff anfühlt, daß somit nur eine Dilatation des Magens und des zuführenden Schenkels bis zur Kompressionsstelle durch die Mesenterialwurzel vorhanden ist. Hieraus ist wohl der Schluß berechtigt, daß auch in diesem Falle durch Lähmung des Organs bedingte Unfähigkeit des Magens durch die Gastroenteroanastomose vorgelegen hat. Zade, der unbedingter Anhänger der primären Magendilatation ist, erwähnt in seinen epikritischen Ausführungen nichts davon, daß dieser Befund die Deutung des Falles als primäre Magenerweiterung besonders rechtfertigt.

Diesen Fällen, in denen die Gastroenteroanastomose das Zustandekommen der akuten Erweiterung des Magens nicht verhindert hat, reihen sich diejenigen an, in denen durch dieselbe die bestehende Dilatation nicht beseitigt wurde.

Es ist hier vor allem Körte's Fall zu erwähnen, wo trotz der Gastroenteroanastomose eine solche Auftreibung des Magens zustande kam, daß am Magenfundus infolge der Ueberdehnung Nekrose der Magenwand und Perforation eintrat. Regnier sah ebenfalls keinen Erfolg dieser Operation. Kehr berichtet über eine günstige Beeinflussung des Krankheitsbildes durch die Gastroenteroanastomie, der Pat. starb jedoch zwei Tage später infolge einer cholämischen Nachblutung. In diesem Falle erfolgte jedoch keine Sektion, daher ist der Erfolg der Operation nicht unbedingt für erwiesen anzusehen. In einem zweiten Falle Kehr's handelte es sich wohl um die Heilung einer chronischen Dilatation.

Die Fälle Heile's und Tschudy's, die durch Gastroenteroanastomie günstig beeinflußt wurden, können nicht ohne weiteres als Beweis dafür angesehen werden, daß die Gastroenteroanastomose bei akuter Magendilatation eine Entleerung des Organs ermöglicht. In beiden Fällen handelte es sich um das Auftreten einer Dilatation des Magenstumpfes nach Pylorusresektion, so daß der Magen, seiner Antrumbewegungen beraubt, nicht fähig war, sich durch die Magendarmanastomose zu entleeren. Daß der Magenrest bei verhältnismäßig zu hoher Inanspruchnahme funktionell erlahmt und dilatiert wird, wird nicht wundernehmen, aber in beiden Fällen ist es denkbar, daß durch eine neue Verbindung des Magens mit dem Darme am tiefsten Punkte eine Erleichterung der Entleerung bewirkt wurde, bevor völlige Atonie des Magenrestes infolge der an ihn gestellten zu hohen Anforderungen eingetreten war.

Robinson erzielte eine Heilung durch Gastrojejunostomie, wie A. Payer anführt, jedoch mit darauf folgender rechten Seitenlagerung, deren günstigen Einfluß ja besonders

A. Payer betont. Ueber Stierlin's Fall, der die günstige Beeinflussung einer plötzlich aufgetretenen Magendilatation bei einem zehnjährigen Knaben durch Gastroenterostomie betrifft, konnte ich mir leider keine näheren Angaben verschaffen.

Wir können demnach wohl mit vollem Recht die Ansicht vertreten, daß die Gastroenterostomose das Zustandekommen der akuten Dilatation des Magens nicht verhindert und daß das Bestehen derselben durch die Gastroenterostomie nicht beeinflußt wird — in dieser Hinsicht kann ich keinen einwandfreien Fall anführen — eine Tatsache, die wir uns nur mit einer Lähmung des Magens erklären können, dem es eben unmöglich ist, sich seines Inhalts zu entledigen. In dieser Hinsicht ist auch Stieda's Hundeversuch beweisend: nach Pylorusverschluß und Gastroenterostomie entwickelte sich trotz funktionierender Anastomose eine akute Dilatation des Magens, nachdem später eine Durchtrennung der nervi vagi vorgenommen worden war. Dem atonischen Magen ist es unmöglich, sich durch die Gastroenteroanastomose zu entleeren, diese schafft keine Drainagemöglichkeit für den dilatierten Magen.

Daher ist die von Kundrat und nach ihm von vielen anderen empfohlene Gastroenterostomie als therapeutische Maßnahme gegen die akute Magenlähmung zwecklos und nutzlos. Wir müssen Stieda's Worten beipflichten, „daß nicht die Gastroenteroanastomose nach Art einer Drainage den Magen entlastet, sondern daß, soll die Gastroenterostomie Erfolg haben, eine gewisse motorische Arbeitsleistung von seiten des Magens conditio sine qua non ist". Daher verbietet sich bei der akuten Magendilatation die Gastroenterostomie, da bei paretischem Magen ein Funktionieren der Anastomose nicht statthat. Man wird auch Borchard beistimmen, der die Gefahr betont, die dieser Eingriff den meist schon kollabierten Patienten bringt und auf die technischen Schwierigkeiten hinweist, die diese Operation am dilatierten Magen bereitet: der schwere, mit Flüssigkeit gefüllte Magen ist nicht zu lüften und die entsprechende Dünndarmschlinge ist nicht zu finden, bevor der Magen entleert ist.

Von vielen Autoren, darunter auch von Stieda — wohl mit einiger Inkonsequenz —, wird die Gastroenterostomie als ultimum refugium empfohlen, wenn alle Mittel im Stich lassen, es ist aber sehr leicht einzusehen, daß gerade als letztes Zufluchtsmittel diese Operation die wenigsten Chancen und dabei die größten Schwierigkeiten bietet. Es muß mit aller Schärfe ausgesprochen werden, daß die Gastroenterostomie in der Therapie der akuten Magendilatation überhaupt nicht in Frage kommt.

Wie ungünstig überhaupt die Wirkung eines operativen Eingriffes bei bestehender Erkrankung ist, sei es nun, daß bei gestellter Diagnose Gastroenterostomie, Gastrostomie, Punktion des Magens usw. vorgenommen wurden, oder, daß es bei infolge Fehldiagnose ausgeführter Laparotomie

bzw. Relaparotomie sein Bewenden hatte, erhellt aus folgendem Ergebnis der Statistik, in der noch Tschudy's Fall, bei dem 10 Tage post operationem der Exitus infolge Pneumonie erfolgte, zu den günstig verlaufenen gezählt ist: Von 32 derartigen Fällen verliefen 7 günstig, bei den übrigen 25 erfolgte der Exitus. Mithin ergibt sich für die während des Bestehens der Erkrankung operierten Fälle eine Mortalität von über 78%.

Die günstig verlaufenen Fälle sind die oben erwähnten Fälle Tschudy's, Heile's, Kehr's (2. Fall), die ebenso wie der Fall Eward's, in welchem es sich nach A. Payer um keine exzessive Dilatation bei Verlegung des Pylorus durch ein Aortenaneurysma handelte, nicht als in jeder Hinsicht einwandfreie akute Magenlähmungen bezeichnet werden können, ferner die ebenfalls zitierten Fälle Robinson's und Stierlin's, ferner ein Fall, den Scott, Carmichael durch Gastrostomie günstig beeinflußte (auch dieser Fall ist mir ebenso wie Stierlin's leider nur im Referat zugänglich).

Dieses Ergebnis rechtfertigt gewiß den Standpunkt derer, die vor jeglicher operativer Behandlung des Leidens warnen.

Viel weniger eingreifend ist die öfters wiederholte Entleerung des Magens mit dem Magenschlauche, (nach Neck's Vorschlage mit Beckenhochlagerung) damit das Organ entleert und ihm die Möglichkeit zur Zusammenziehung gegeben wird, vielleicht auch die von Friedrich befürwortete Dauerdrainage des Magens mit Schlundsonde in Seitenlagerung. Glänzend bewährt, selbst in schwersten Fällen, als am wenigsten eingreifende therapeutische Maßnahme hat sich die Bauchlagerung nach Schnitzler, wodurch die Möglichkeit zur Entleerung in den Darm geschaffen und das Krankheitsbild oft mit einem Schlage beseitigt wird. Magenausheberung und Lagewechsel sind unsere besten Waffen gegen das bedrohliche, das Leben ungemein gefährdende Krankheitsbild der akuten atonischen Magendilatation, sie führen, frühzeitig angewandt, immer zum Ziel, wenn nicht die auslösende Ursache selbst eine therapeutisch nicht zu beeinflussende Krankheit darstellt.

Es ist ganz selbstverständlich, daß ferner jegliche Nahrungsaufnahme und Flüssigkeitszufuhr per os, nach der die Kranken bei ihrem großen Durstgefühl besonders begehren — wie Rosenthal eine Patientin als „nur immerzu nach Wasser stammelnd" bezeichnet —, zu verbieten sind. Man wird vielmehr von Kochsalzinstallationen und -infusionen Gebrauch machen, zweckmäßig mit Adrenalinzusatz, um dem drohenden Collaps vorzubeugen, daneben subkutane Injektionen von Kampfer und Koffein als Excitationsmittel in Anwendung bringen. Die Therapie hat aber frühzeitig einzusetzen, sie muß dem Eintritt der bedrohlichsten Symptome zuvorkommen.

Wenn wir vor der akuten Lähmung des Magens besonders auf der Hut sein müssen, um die geeignete Therapie rechtzeitig in Anwendung zu bringen, mag uns eine kurze Uebersicht lehren, wann und nach welchen Ursachen das Entstehen des Krankheitsbildes beobachtet worden ist.

Zunächst liegt es für unsere drei Fälle nahe, die akute Exacerbation einer chronischen Atonie des Magens anzunehmen, in allen drei Fällen, besonders im Falle 2, handelte es sich um ein bereits vor Narkose und den Magen direkt in Mitleidenschaft ziehender Operation in seiner Funktion beeinträchtigtes Organ, worauf Dilatation und Retention hinweisen. Operation und Narkose müssen wir in unseren Fällen als auslösende Ursachen ansprechen. Besonders im Falle 1 zeigt es sich, daß die Summierung von Schädlichkeiten — Operation am Magen, mechanische Schädigung bei der Operation und Narkose — besonders geeignet ist, die Lähmung der Magenmuskulatur herbeizuführen.

Daß ein insufficientes Organ eher den einwirkenden Schädlichkeiten unterliegt als ein normales, also eine chronische Atonie des Magens eine Disposition für die akute Lähmung schafft, ist ohne weiteres zuzugeben. Wir beobachten ja analog am Herzen, daß der chronisch insufficiente Herzmuskel bei gleicher Inanspruchnahme resp. Schädigung weit eher seinen Dienst versagt, als der normal funktionierende gesunde Herzmuskel. Wir finden auch in der Kasuistik bestätigt, daß in einer großen Anzahl der Fälle, vielleicht in der Mehrzahl, eine chronische Magenaffektion vor Eintritt der akuten Magendilatation bestanden hat. Aber schon Riedel weist darauf hin, daß auch ein Organ, das bei der Operation dem Auge vollkommen gesund und normal erscheint, in 24 Stunden eine Dilatation bis zur Symphyse hinab erfahren könne, und A. Payer äußert sich, daß nach dem ziemlich zahlreichen Kontingent, welches vom kindlichen Alter gestellt wird, es absolut unrichtig ist, wenn man nur die chronische Magendilatation in ihrer akuten Exacerbation als alleinige Grundlage für die akute Ektasierung annimmt. Die Ansicht Fränkel's und besonders Zades, daß stets eine chronische Dilatation die Grundlage bilde, muß also dahin modifiziert werden, daß der chronisch insufficiente Magen der einwirkenden Schädlichkeit gegenüber weniger widerstandsfähig ist als ein gesundes Organ.

Es ist nun sehr schwer, eine vollständige Zusammenstellung sämtlicher bisher veröffentlichten Fälle zu geben. Denn viele Mitteilungen, besonders der ausländischen Literatur sind schwer zugänglich, andere sind nur kurz in Referaten zitiert teilweise ohne Angabe von Ursachen und Verlauf. Ich erwähne ganz ausdrücklich, daß ich in der folgenden Zusammenstellung 29 weitere Fälle aus diesem Grunde nicht berücksichtigen konnte, nur in 173 Fällen stehen mir hinreichende Angaben zu Gebote. Die Gesamtzahl der kasuistischen Mitteilungen beträgt demnach über 200. Ferner möchte ich bemerken, daß ich Fälle, wie z. B. den von Schmorl und einen von Rosenthal, in denen sich keine Angaben über Dilatation des Magens finden, und nicht ganz einwandfreie Fälle, wie z. B. den 2. Fall Kehr's, sowie diejenigen Heile's und Tschudy's, in folgende Zusammenstellung nicht aufgenommen habe.

Von den 173 Fällen erfolgte in 95 Fällen der Exitus, in 78 Fällen trat Heilung ein. Somit ergibt sich eine Gesamtmortalität von 54,9%.

Nach Operation und Narkose sind 105 Fälle aufgetreten, ohne dieselben 68, so daß die postoperativen, postnarkotischen Fälle bedeutend überwiegen.

Von den 105 postoperativen Fällen endeten 48 letal, in 57 Fällen war der Ausgang günstig, demnach besteht bei den postoperativen Fällen eine Mortalität von 45,7%.

Von den 68 Fällen, die ohne Narkose und Operation in Erscheinung traten, endeten 47 ungünstig und nur 21 günstig; demnach ergibt sich für diese Fälle eine Mortalität von 69,1%.

Von den 105 postoperativen Fällen handelt es sich in 67 Fällen um Laparotomien, davon sind in 18 Fällen Operationen an den Gallenwegen, in 12 Fällen Operationen direkt am Magen (Gastroenterostomien, Pylorusresektion, Loslösung einer Pankreascyste), in 10 Fällen Darmoperationen (Appendektomien usw.), in 22 Fällen Operationen per laparotomiam an den weiblichen Genitalorganen ausgeführt worden; in 2 Fällen handelte es sich um Probelaparotomien.

Nierenoperationen finde ich 7 mal angegeben, davon 4 rechtsseitige Nephropexien, zu denen noch eine gleichzeitig mit einer Gallenblasenoperation vorgenommene hinzutritt.

In 5 Fällen wurden Hernienoperationen, in 3 Fällen Vaginaloperationen, je in einem Falle Castratio und Urethranaht vorgenommen.

In 9 Fällen handelte es sich um Operationen an den Extremitäten (Exartikulationen, Amputationen, Resektionen, Tenotomie usw.), einmal um Ablatio mammae.

8 mal finde ich nur „Operation" und 3 mal nur „Narkose" angegeben.

In den Fällen, die ohne Narkose und Operation auftraten, wird 11 mal Abmagerung, schwächende Krankheit oder Geisteskrankheit angegeben — darunter ein Fall nach einer Zwillingsgeburt und ein Fall bei schwerem vitium cordis —; 16 mal wird Diätfehler resp. übermäßige Ueberladung des Magens mit Nahrungsmitteln als Ursache angeschuldigt; 11 mal wird Tuberkulose (zum Teil mit Diätfehlern) angegeben; davon handelt es sich in 2 Fällen um Zerstörung des Rückenmarks infolge Wirbelcaries; in 18 Fällen werden septische bzw. infektiöse Erkrankungen angeführt, davon 7 mal Typhus, und mehrfach findet sich dabei die Angabe, daß es sich um die Rekonvalescenz von diesen Krankheiten handelt; 9 mal wird auf ein vorangegangenes Trauma hingewiesen, entweder auf einen Fall auf den Rücken oder auf eine stumpfe Gewalteinwirkung auf das Abdomen, unter welche Fälle man auch diejenigen rechnen kann, in denen das Krankheitsbild sich bei Kyphoskoliose nach Anlegen eines einengenden Gipskorsetts entwickelte. In einem Falle (Brown) blieb die Ursache ungeklärt, und im Falle Stierlin's finde ich in dem mir zugänglichen Referat leider keine diesbezügliche Angabe.

Aus dieser Zusammenstellung ergibt sich in prophylaktischer Hinsicht die wichtige Forderung, Patienten nach Narkose und Operation einerseits,

während und in der Rekonvalescenz schwächender Erkrankungen und Infektionskrankheiten andererseits die sorgfältigste Ueberwachung und Diätregelung angedeihen zu lassen, um möglichst frühzeitig die Diagnose stellen zu können und schädliche Einflüsse fern zu halten.

Die frühzeitige Diagnose der akuten Lähmung des Magens aber ist das wichtigste: Hier ist — wie P. Müller treffend sagt — die Diagnose alles, selbst die nur richtig vermutete. Denkt man nur an ihre Möglichkeit, so bereitet die Diagnose keine allzu großen Schwierigkeiten.

Wird die Kenntnis des Krankheitsbildes verbreitet, so wird die Diagnose richtig und rechtzeitig gestellt werden und gestellt werden können und die Anwendung der rettenden Therapie, die selbst in schwersten Fällen oft in überraschender Weise die drohendsten Symptome beseitigt, vor dem ungünstigen Ausgange bewahren.

Am Schlusse der Arbeit ist es mir ein Bedürfnis, meinem hochverehrten Lehrer und früheren Chef, Herrn Geheimen Medizinalrat Professor Dr. Friedrich, für die Anregung zu dieser Arbeit meinen ergebensten Dank auszusprechen. Ferner gestatte ich mir, auch an dieser Stelle dem Herrn Privatdozenten Dr. med. Boit für das stetige Interesse, das er dieser Arbeit entgegengebracht hat, meinen verbindlichsten Dank auszusprechen.

Literatur.

Ich verweise auf das umfangreiche Literaturverzeichnis bei Adolf Payer, Mitt. Grenzgeb. Bd. 22, aus dem Jahre 1911. — Haruzu Kuru, Mitt. Grenzgeb. Bd. 23. — Schmilinsky, Ebenda. Bd. 22. — Duncan Harry, Zbl. f. Chir. 1913. S. 590. — Arrangeli, Ebenda. S. 817. — Stierlin, Korr.Bl. Schweiz. Jahrg. 43. Nr. 35. — Scott Carmichael, Zbl. f. Chir 1911. Nr. 31. S. 1070.

XXVI.

AUS DER

CHIRURGISCHEN KLINIK UND KINDERKLINIK
THE JOHNS HOPKINS UNIVERSITY AND HOSPITAL
ZU BALTIMORE.

Hydrocephalus internus.

Eine experimentelle, klinische und pathologische Untersuchung *).

Von

Walter E. Dandy, M. D. und **Kenneth D. Blackfan, M. D.**

(Mit 37 Abbildungen.)

Der Ausdruck Hydrocephalus ist weiter nichts als eine Symptombezeichnung für eine idiopathische Erkrankung. Die Scheidung in akute und chronische, interne und externe, angeborene und erworbene Form legt keinen einheitlichen, sondern verschiedene Gesichtspunkte — den pathologischen, klinischen und embryologischen — zugrunde. Eine solche Klassifizierung macht die Pathogenese nur noch dunkler, statt sie zu klären. Der chronische Hydrocephalus internus, sowohl kongenital wie erworben, ist die wichtigste und häufigste Form, die man trifft.

Der Hydrocephalus internus charakterisiert sich als eine progressive Ansammlung von Cerebrospinalflüssigkeit in den Ventrikeln, die zu deren Dilatation und zu konsekutiver Atrophie der Hirnrinde führt, außerdem, wo dies möglich ist, zur Vergrößerung des Schädels. Obwohl die Erkrankung gewöhnlich letal endet, kommt es gelegentlich zu spontaner Heilung.

Zahlreiche Behandlungsmethoden sind vorgeschlagen und versucht worden, aber fast durchweg, worauf schon die große Zahl derselben hinweist, waren sie ohne Erfolg. Bei der unklaren Aetiologie kann jegliche Behandlung notwendigerweise nur empirisch sein und infolgedessen unbefriedigend. Eine

*) Eine frühere Mitteilung über diese Untersuchung ist im Journal of the American Medical Association, 1913, lxi, 2216 erschienen.

erfolgreiche Therapie kann nur auf der genauen Kenntnis und Behandlung der Ursache der Erkrankung beruhen.

Augenscheinlich wird der Hydrocephalus internus grundsätzlich hervorgerufen durch eine Anomalie, sei es in der Bildung, sei es in der Resorption der Cerebrospinalflüssigkeit oder möglicherweise in beiden. Unsere Untersuchungen haben sich — sowohl die experimentellen, als auch die klinischen — mit der Entstehung, der Pathologie und der Diagnose des Hydrocephalus internus beschäftigt.

Geschichtliches.

Der Hydrocephalus wird schon von den frühesten medizinischen Schriftstellern erwähnt. Hippokrates soll eine chirurgische Behandlung vorgeschlagen haben, die in der Trepanation des Vorderschädels bestand. Augenscheinlich dachte er, die Flüssigkeitsansammlung sei extracerebral. Galen wandte als erster der Erkrankung sein besonderes Augenmerk zu, dieselbe spielte bei seiner Theorie über den „Spiritus animalis" eine hervorragende Rolle. Galen war in seinen Kenntnissen über die Anatomie der Hirnventrikel wirklich schon weit voraus. Er glaubte, sie kommunizierten frei miteinander und bildeten ein geschlossenes System. Er kannte den Aquaeductus Sylvii und die Foramina Monroi. Galen glaubte jedoch, daß die Seele oder der Spiritus animalis in den Ventrikeln enthalten sei und dort einen Reinigungsprozeß durchmache; die gereinigten Produkte sollten in die Hirnporen übergehen und die Abfallstoffe durch den Pituitarkörper (die Hypophyse) ausgeschieden und als „pituita" in die Nase entleert werden. Er sah den Hydrocephalus als die Folge irgend einer Behinderung in dem Bildungsprozeß des Spiritus animalis an.

Galen's Lehren wurden ohne Bedenken angenommen, bis Vesal im Jahre 1543 das Vordandensein eines Spiritus animalis leugnete. Als Nachfolger Vesal's beschäftigte sich eine Reihe hervorragender Anatomen mit der Frage des Hydrocephalus. Unter diesen finden sich die Namen Willis, Sylvius, Rhazes, Celsus, Petit, Pacchioni, Brunner, Littré, Morgagni, Cotugno, Monro, Haller, Robert Whytt, und im 19. Jahrhundert Magendie, John Hilton, Luschka und Key und Retzius.

Seit Verwerfung der Galen'schen Theorie von dem Spiritus animalis sind viele Theorien über den Inhalt der Ventrikel in Betracht gezogen worden. Zu verschiedenen Zeiten hat man denselben nacheinander als Wasser, Luft, Vakuum, Dampf angesehen, bis man in ihm schließlich eine Flüssigkeit erkannte. Verduc behauptete 1700 mit Bestimmtheit, daß in den normalen Ventrikeln niemals Flüssigkeit vorhanden sei, und diese Kontroverse führte zu Haller's Theorie eines dampfförmigen Inhalts. Haller war insofern im Vorteil, als er eine korrekte Anschauung über die Blutzirkulation hatte und nahm an, der Dampf würde von den Arterien ausgedünstet und von den Venen wieder eingeatmet.

Cotugno zuerst (1770) wies das Vorhandensein des Subarachnoidalraums nach und fand außerdem in diesem Raum bei lebenden Fischen und Schildkröten Flüssigkeit, konnte solche jedoch bei Hunden nicht nachweisen, weil das Rückenmark dem Duralsack so eng anlag. Obwohl er der eigentliche Entdecker der Cerebrospinalflüssigkeit beim lebenden Tier ist, wurden seine Ergebnisse nicht akzeptiert, weil man zu fest an Haller's Dampftheorie glaubte. Zu jener Zeit wurde jegliche Flüssigkeit als Resultat irgend eines pathologischen Vorganges oder einer postmortalen Dampfverdichtung gedeutet.

Galen's Lehre, daß die Hypophyse die Ausgangspforte des Ventrikelinhalts sei, behielt bei vielen ihre Geltung, sogar bis zum Ende des 18. Jahrhunderts. Haller leugnete diese Funktion der Hypophyse, aber Petit (1718) und sogar Monro (1793) waren der Ansicht, Hydrocephalus sei verursacht durch eine Sklerose des Hirnanhanges, wodurch ein wirksamer Verschluß der Austrittskanäle zustande komme.

Monro (1793), nach welchem das Foramen Monroi benannt wurde, beschäftigte sich viel mit dem Studium des Hydrocephalus. Das Vorhandensein einer Kommunikation (Foramen Magendii), das vom 4. Ventrikel in den Subarachnoidalraum führte, wie Haller und Cotugno behaupteten, wurde von vielen und auch von Monro geleugnet. Er sagte: „Der Boden des 4. Ventrikels hat keine solche Kommunikation mit der Rückenmarkshöhle, wie Haller annahm, da er durch seinen Plexus chorioideus und die Pia mater vollständig abgeschlossen ist. Als weiteren Beweis dafür, daß die 4 Ventrikel untereinander, aber nicht mit der Rückenmarkshöhle kommunizieren, habe ich an den Leichen von 15 Kindern, die an Hydrocephalus internus gestorben waren, beobachtet, daß alle Ventrikel dilatiert waren; daß bei Eröffnung je eines Seitenventrikels sich alle Ventrikel entleerten, daß in diesen Fällen die oben beschriebenen Kanäle stark ausgedehnt waren und bei keinem weder in der Rückenmarkshöhle, noch zwischen deren Pia und der Dura mater sich Wasser fand."

Monro, der so nahe daran war, die Ursache des Hydrocephalus aufzufinden, nahm leider bei seinem Eifer ein geschlossenes Foramen nachzuweisen, diesen Zustand irrtümlicherweise als die Norm an und überließ Magendie die Entdeckung der Kommunikation zwischen den Ventrikeln und dem Subarachnoidalraum.

Zweifellos ist Magendie's Beitrag der wichtigste, der betreffs der Hydrocephalusfrage geliefert wurde. Er bewies durch Tierexperimente, 1. daß normalerweise Ventrikel und Subarachnoidalraum mit Flüssigkeit gefüllt sind; 2. daß die Ventrikel und der Subarachnoidalraum mittels eines heutzutage nach ihm benannten Foramen frei miteinander kommunizieren; 3. daß die Subarachnoidalräume von Hirn und Rückenmark eine einheitliche kommunizierende Höhlung bilden; und 4. daß der Aquaeductus Sylvii oder das Foramen Magendii in mehreren Fällen von Hydrocephalus verstopft waren.

Magendie jedoch begriff nicht, warum durch einen Verschluß Hydrocephalus entstehen sollte, denn er dachte, die Cerebrospinalflüssigkeit werde von der Pia ausgeschieden. Er kam zu der Anschauung, daß auf irgend eine Weise die Flüssigkeit leicht durch diese membranösen Verschlüsse nach oben durchtreten könne, daß aber aus irgend einem ihm nicht erklärlichen Grunde der Rücktritt derselben verhindert würde, und eine Flüssigkeitsansammlung in den Ventrikeln entstehe.

Das Vorhandensein der Cerebrospinalflüssigkeit fand Anklang, aber die übrigen Beobachtungen Magendie's wurden bestritten. Die Kontroverse über die verschiedenen Behauptungen Magendie's und die Anschauungen neuerer Beobachter werden wir später in Betracht ziehen.

Erster Teil.

Experimentelle Studien über den Hydrocephalus internus.

I. Experimentell produzierter Hydrocephalus internus.

Flexner hat beobachtet, daß Hydrocephalus internus zuweilen nach Injektion von Meningokokken in den Subarachnoidalraum von Affen entsteht. Von dieser Beobachtung abgesehen haben wir kein Beispiel von ex-

perimentell produzierten Hydrocephalus finden können. Die gewöhnlicheren pathologischen Prozesse, die zu Hydrocephalus internus führen, sind in der Regel so umfangreich (Tumoren) oder so diffus (Entzündungen), daß es schwierig war, genau ihren Anteil an der Entstehung dieser Krankheit zu bestimmen. Es liegt auf der Hand, daß, wenn Hydrocephalus experimentell produziert werden kann, es möglich sein wird, bestimmte Anschauungen über seine Aetiologie zu gewinnen.

Zwei Reihen von Experimenten sind gemacht worden. Bei der einen ist der Aquaeductus Sylvii verschlossen worden, bei der anderen wurde die Vena Galeni oder der Sinus rectus oder beide unterbunden. In jeder Reihe ist der Versuch derartig, daß die Funktion, sei es des Aquädukts oder der Vene nicht gestört ist.

A. Folgeerscheinungen des Verschlusses des Aquaeductus Sylvii.

Bei dieser Versuchsreihe, bei der ein Verschlußkörper in den Aquaeductus Sylvii gebracht wurde, kam es regelmäßig zu einem Hydrocephalus internus. Wir müssen hervorheben, daß das Hindernis dergestalt in den Aquädukt hineingebracht wurde, daß die topographischen Beziehungen unverändert und das Lumen der Vena Galeni unbeeinträchtigt blieb. Der resultierende Hydrocephalus ist deswegen einzig und allein dem mechanischen Verschluß dieses Kanals zuzuschreiben. Wir ziehen es vor, einen kleinen Verschlußkörper anzuwenden und es den sich bildenden Verwachsungen zu überlassen, allmählich einen vollständigen Verschluß herbeizuführen. Geht man so vor, so kommt es in Wirklichkeit zu keinerlei postoperativen Reizerscheinungen. Ein kleiner Wattebausch erwies sich als ein in hohem Grade wirksamer Verschlußkörper.

Diese Experimente gelangen am besten bei Hunden. Sie wurden mit Katzen und Affen versucht, aber ohne Erfolg. Bei sorgfältiger Ausführung kommt die operative Mortalität bei Hunden so gut wie nicht in Betracht. Das Alter der Tiere zur Zeit der Operation war zwischen 2 und 6 Monaten. In diesem Alter sind die Schädelnähte geschlossen, so daß der resultierende Hydrocephalus eher zu Hirnatrophie als zu Vergrößerung des Schädels führt. Es ist klar, daß Hirnatrophie und Schädelvergrößerung nur verschiedene Aeußerungen derselben Ursache sind, nämlich erhöhten intracraniellen Druckes. Bis die Nähte verschmolzen sind, kann die Vergrößerung des Kopfes durch Klaffen derselben erfolgen, aber nach ihrer Verschmelzung kann die Dilatation der Ventrikel nur durch eine Hirnatrophie und in geringerem Grade durch Verdrängung der Außenflüssigkeit und durch Knochenresorption ausgeglichen werden.

Das Hindernis wurde auf subcerebellarem Wege folgendermaßen in den Aquaeductus Sylvii gebracht:

In Aethernarkose und unter streng chirurgischen Kautelen wird nach Incision hinten in der Mittellinie eine bilaterale suboccipitale Dekompressionsoperation gemacht. Die Lücken

in Knochen und Dura werden so groß wie möglich angelegt, um das nun folgende Verfahren zu erleichtern. Die Pia und Arachnoidea, an denen Kleinhirn und Medulla fixiert sind, werden sorgfältig zu beiden Seiten von der Mittellinie durchschnitten und das Foramen Magendii erweitert. Kleinhirn und Dach des 4. Ventrikels werden mittels eines kleinen Wundhakens sorgfältig in die Höhe gezogen. Durch die erweiterte Oeffnung im Dach des 4. Ventrikels wird ein kleiner am Ende eines mit einer Skala versehenen Trägers befestigter Wattebausch am Boden des 4. Ventrikels entlang in den Aquaeductus Sylvii geschoben. Der Wattebausch wird hier liegen gelassen, indem man den Träger zurückzieht. Eine Verfeinerung der Technik, deren Nutzen jedoch zweifelhaft ist, besteht darin, daß man die Watte in eine Gelatinekapsel einschließt, die in Vaseline getaucht wird. Die Cerebrospinalflüssigkeit löst die die Watte umhüllende Kapsel auf (Fig. 1). Das Einführen der Watte wird durch die Umhüllung erleichtert. Dies ist jedoch unwesentlich und von zweifelhaftem Wert, da sich um die Watte weniger prompt Verwachsungen bilden.

Bei genügender Sorgfalt kann man gewöhnlich eine exakte Lagerung des Verschlußkörpers erzielen. Die vordere Spitze des 4. Ventrikels kann durch Ablesen auf dem graduierten Träger bestimmt werden. Oft bietet ein erhöhter Widerstand beim Vorschieben des Trägers ein weiteres Merkmal. Es kommt sehr leicht vor, daß man etwas abweicht und das Instrument ins Mittelhirn stößt, natürlich mit Hinterlassung von Zerstörungen wegen der unmittelbaren Nähe der Pyramidenbahnen und der Kerne der oberen Kopfnerven.

Die Heilung nach der Operation bietet keine Besonderheiten. Häufig besteht mehrere Tage hindurch nach der Operation eine leichte Neigung zu Spasmus, Gleichgewichtsstörung und Schwäche der äußeren Augenmuskeln, aber alle diese Erscheinungen gehen bald zurück. Erbrechen und Schlafsucht — Zeichen allgemeinen Drucks — stellen sich gewöhnlich schon gleich nach der Operation ein, und dies waren die hauptsächlichsten Symptome des Hydrocephalus internus. Zweifellos wäre eine beiderseitige Stauungspapille vorhanden gewesen und hätte am besten Beginn und Zunahme des gesteigerten intracraniellen Druckes bezeugen können. Leider wurde jedoch der Augenhintergrund nicht untersucht. Die Tiere wurden 3—8 Wochen nach der Operation getötet, obwohl ihr Allgemeinbefinden bis zuletzt gut war.

Die Fälle dieser Reihe sind einander so grundähnlich, daß die Schilderung eines Versuchs im Detail als für die ganze Gruppe typisch gelten kann. Bei allen Versuchen wurde die Aethernarkose angewandt.

Versuch 1. 9. I. 11. Junger Mischling, Alter ca. 3 Monate, Gewicht 4½ Pfund.

Operation: Ein kleines uneingehülltes Stück Watte wurde auf dem oben beschriebenen subcerebellaren Wege in den Aquaeductus Sylvii geschoben; keine operativen Komplikationen.

11. I. Ausgeprägter Verlust des Gleichgewichts mit Neigung nach hinten zu fallen. Geringfügige Dissociation der Bewegungen der Augen; geringe Neigung zu Spasmus, aber keine Lähmungen; häufiges Erbrechen, ausgeprägte Schlafsucht.— 17. I. Allgemeinzustand gut. Gleichgewicht jetzt normal. Geht langsam umher, hat jedoch keine Neigung zum

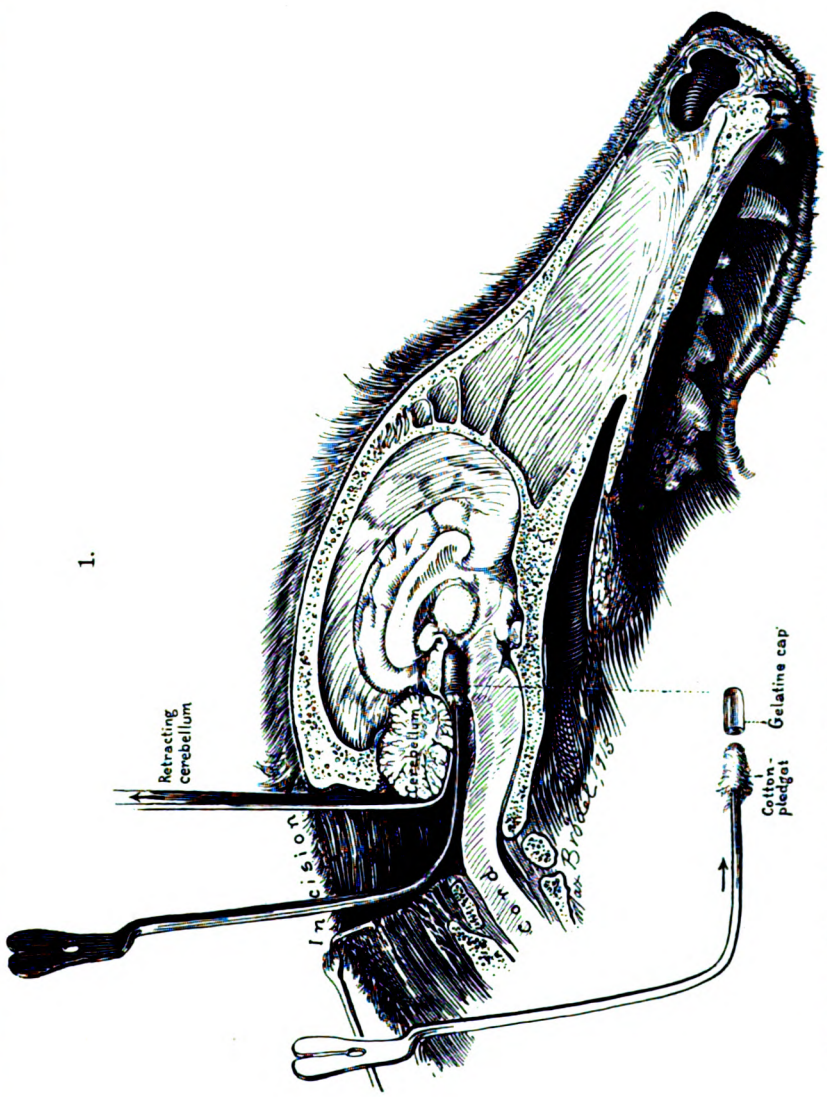

Fig. 1. Sagittaler Medianschnitt durch den Kopf eines Hundes zur Erläuterung des Verfahrens bei der experimentellen Produktion eines Hydrocephalus internus. Das Hindernis ist auf subcerebellarem Wege in den Aquaeductus Sylvii geschoben.

Spielen; Neigung zu Spasmus ist geschwunden, Augenbewegungen normal, Erbrechen hält an. — 28. I. Liegt die meiste Zeit in seinem Käfig zusammengekauert, zeigt kein Interesse für die Umgebung. Reagiert träge auf Reize; neigt zu Stupor. Augenbewegungen normal, Erbrechen häufiger. Nimmt an Gewicht ab. — 9. II. Wird 30 Tage nach der Operation getötet.

Pathologischer Befund: Bei der Entfernung des Schädeldaches stieß wider Erwarten die Zange durch die sehr verdünnte Hirnrinde und drang in den stark erweiterten Seitenventrikel. Der intraventrikuläre Druck war so stark, daß die Cerebrospinalflüssigkeit drei Fuß weit spritzte. Die Rinde über den Ventrikeln kollabierte sofort und bildete eine ausgesprochene Delle. Die nebenstehende Photographie (Fig. 2) zeigt, wie das Hindernis genau im Aquaeductus Sylvii sitzt, organisiert und augenscheinlich undurchgängig ist. Der 3. Ventrikel und die Seitenventrikel sind stark dilatiert und die Rinde ist dementsprechend verdünnt. Nur hier und da ist ein Fetzen Septum pellucidum übrig geblieben. Die Vena Galeni ist normal.

B. Verschluß des Aquaeductus Sylvii mit nachfolgender Exstirpation der Plexus chorioidei beider Seitenventrikel.

Obwohl der Plexus chorioideus eines oder beider Seitenventrikel in einer Reihe von Versuchen entfernt worden ist, so wurde nur in einem Falle sofort nach der beiderseitigen Entfernung ein Hindernis in den Aquaeductus Sylvii gebracht. Dieses Vorgehen hat den Zweck festzustellen, ob Exstirpation des Plexus chorioideus die Entwicklung eines Hydrocephalus internus beeinträchtigt. Das operative Verfahren war folgendes: Der Schädel wurde beiderseits subtemporal aufgemeißelt. Auf beiden Seiten wurde die Dura eröffnet und eine transcortikale Incision in den Seitenventrikel gemacht an der Grenze zwischen der eigentlichen (zentralen) Höhlung und dem Unterhorn. Spannt man die Oeffnung im Gehirn mittels eines Nasenspekulums auseinander, so gewinnt man eine gute Uebersicht über den ganzen Seitenventrikel und kann den Plexus chorioideus beinahe vollständig exstirpieren. Trotz des großen Blutreichtums des Plexus chorioideus ist die Blutung relativ gering und kann mit Wattebäuschchen rasch beherrscht werden.

Bei derselben Operation wurde der Schädel auch suboccipital aufgemeißelt und auf dem subcerebellaren oder transventrikularen Wege ein Hindernis eingeführt, und im Aquaeductus Sylvii zurückgelassen. Der Plexus chorioideus des 3. Ventrikels und wahrscheinlich Ueberbleibsel des Plexus chorioideus der Seitenventrikel finden sich noch vor dem Hindernis. Es war nun offenbar nicht möglich die Flüssigkeitsanstauung zu verhindern, wohl aber konnte dieselbe in ihrer Intensität modifiziert werden. Abgesehen von einer gewissen Schlafsucht, Unlust zum Spielen und gelegentlichem Erbrechen, war an dem Tier nichts Besonderes wahrzunehmen.

35 Tage nach der ersten Operation, wurde die suboccipitale Wunde wieder eröffnet und in ausgezeichnetem Zustand befunden. Das Kleinhirn war durch den bei der ersten Operation hergestellten Knochendefekt vor-

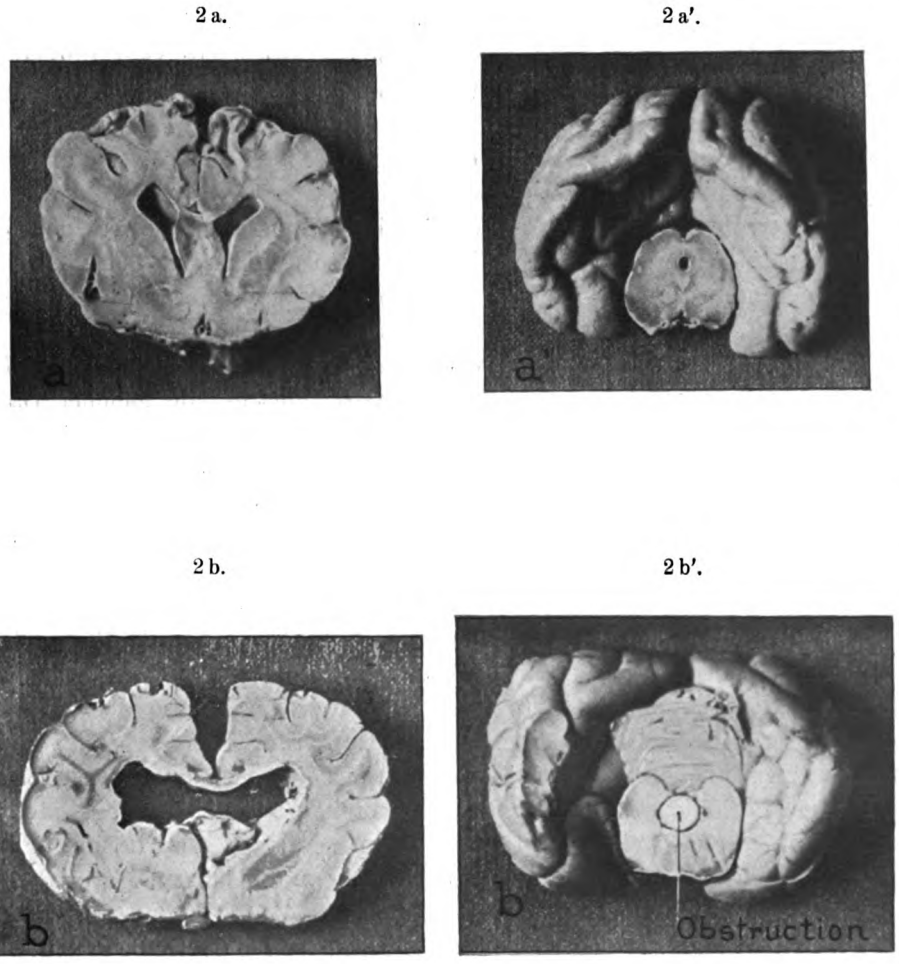

Fig. 2. a Querschnitt durch das normale Hirn eines Hundes auf der Höhe des Chiasma nervorum opticorum.

a' Querschnitt durch das normale Mittelhirn eines Hundes zur Demonstration der Größe des Aquaeductus Sylvii.

b Hirnquerschnitt zur Veranschaulichung eines seit einem Monat bestehenden Hydrocephalus internus. Man beachte die vollständige Atrophie des Septum pellucidum und die Verschmelzung der Ventrikel.

b' Querschnitt durch das Mittelhirn desselben Tieres zur Veranschaulichung des im Aquaeductus Sylvii hergestellten Verschlusses.

gequollen, wodurch der gesteigerte intracranielle Druck erwiesen war. Eine feine Zange wurde sachte am Boden des 4. Ventrikels entlang vorgeschoben und der Verschlußkörper rasch gefunden und gefaßt. Er saß fest, von einem Anflug organisierten Gewebes umgeben, und es bedurfte einer gewissen Gewalt, um ihn zu mobilisieren. Nachdem er vorsichtig gelockert war, floß sofort Cerebrospinalflüssigkeit hervor. Also hatte sich infolge des 35 Tage vorher herbeigeführten Verschlusses des Aquaeductus Sylvii ein Hydrocephalus internus gebildet, trotzdem der Plexus chorioideus beider Seitenventrikel beinahe vollständig exstirpiert worden war.

Der Verschlußkörper wurde sofort wieder in den Aquädukt gebracht, das Tier getötet und das Gehirn in situ mittels Formalins gehärtet. Die später vorgenommene Untersuchung ergab einen vollständig verschlossenen Aquädukt. Die Pia war verheilt und bedeckte die Operationswunde in der Hirnrinde. Der Hydrocephalus war offenbar in ausgesprochenem Maße verändert, er war viel geringer wie ein Hydrocephalus von gleicher Dauer, bei dem die Plexus chorioidei nicht entfernt worden waren. Der Unterschied ist klar ersichtlich, wenn man die Ventrikel in diesem Falle (Fig. 3) mit den Ventrikeln in Fig. 2 vergleicht. Der Verschluß war in beiden Fällen von ungefähr gleicher Dauer und in beiden ist der Verschluß des Aquädukts allem Anschein nach ein vollkommener. Der Kontrast ist jedoch weniger frappant als er sein sollte, weil das Gehirn in dem ersteren Falle (Fig. 3) in situ gehärtet wurde, und die Ventrikel mehr in ihren wirklichen Größenverhältnissen dargestellt wurden, während das Gehirn im letzteren Falle (Fig. 2) erst nach Herausnahme gehärtet wurde und die Eröffnung der Ventrikel vor erfolgter Fixation zu bedeutender Schrumpfung führte. Es ist ganz natürlich zu schließen, daß der Hydrocephalus internus durch Exstirpation des Plexus chorioideus in seiner Intensität verändert wird. Zur Klarstellung dieses Punktes sind weitere Untersuchungen im Gange, und da in der vorliegenden Reihe nur ein derartiger Fall vorhanden ist, ist das Material nicht genügend, um positive Schlüsse zu erlauben.

Die oben angeführten Fälle, die eine Reihe von Verschlußexperimenten exemplifizieren, beweisen unwiderleglich, daß ein einfacher mechanischer Verschluß des Aquaeductus Sylvii regelmäßig zu Hydrocephalus internus führt. Daraus erhellt, daß sich Cerebrospinalflüssigkeit in den Ventrikeln bildet, und zwar jedenfalls rascher, als sie wieder ausgeschieden werden kann, und daß der Aquaeductus Sylvii zu ihrer Ableitung nötig ist.

C. Unterbindung der Vena magna Galeni und des Sinus rectus.

Die Möglichkeit, daß der Hydrocephalus internus durch Verschluß der Vena magna Galeni oder des Sinus rectus verursacht sein könne, ist öfters

3 a.

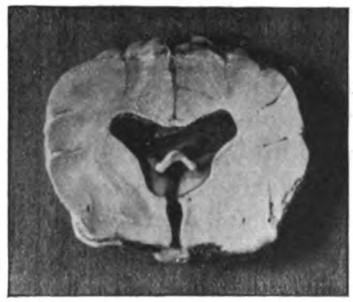

3 b.

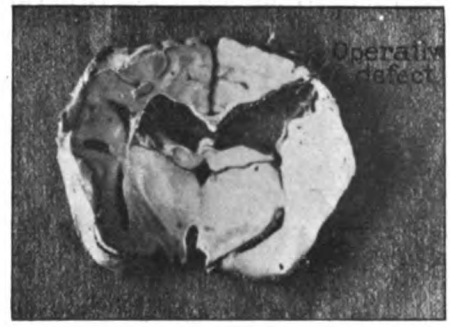

3 c.

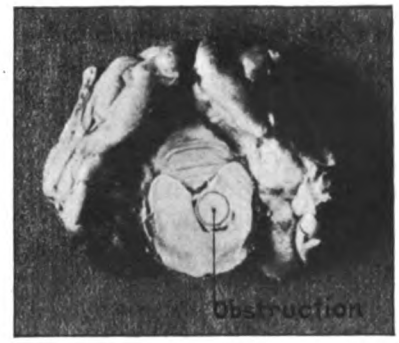

Fig. 3. Querschnitt durch das Hirn eines Hundes zur Illustration eines seit 5 Wochen bestehenden Hydrocephalus internus, der durch künstlichen Verschluß des Aquaeductus Sylvii hervorgerufen worden war. Zu gleicher Zeit wurden die Plexus chorioidei beider Seitenventrikel exstirpiert.

a Auf der Höhe des Chiasma nervorum opticorum. Man beachte die Atrophie des Septum pellucidum und die dilatierten Seitenventrikel.

b Zur Veranschaulichung des operativen Defekts in der Hirnrinde. Die dilatierten Ventrikel sind nur durch die Hirnhäute geschlossen. Die Ueberreste des Septum pellucidum sind noch zu sehen.

c Mittelhirn mit dem Hindernis im Aquaeductus Sylvii.

erörtert worden. In den meisten der pathologischen Präparate, die zur Unterstützung dieser Theorie herangezogen wurden, fanden sich jedoch Tumoren in den Vierhügeln, der Zirbeldrüse, dem Kleinhirn oder in deren unmittelbarer Nachbarschaft, und wahrscheinlich wurde auch noch gleichzeitig der Aquaeductus Sylvii komprimiert. Der sicherste klinische Beweis ergibt sich aus einigen kasuistischen Beispielen von Thrombose dieser Gefäße. Newman (1882) berichtet über einen Fall von Hydrocephalus, bei welchem sich in der Vena magna Galeni an ihrer Einmündung in den Sinus rectus ein kleiner Thrombus fand. Browning berichtet über einen Fall, bei dem sich im Sinus rectus ein kleiner Thrombus fand.

Die Möglichkeit des Vorkommens eines Hydrocephalus internus infolge eines Venenverschlusses ist abhängig von der venösen kollateralen Zirkulation. Eine gute Beschreibung der venösen kollateralen Zirkulation der Vena Galeni verdanken wir Poirier und Charpy (Bd. III, S. 60. 1901), wobei sie sich hauptsächlich auf die Arbeiten Browning's, Hedon's und Trolard's stützen. Das innere cerebrale Venensystem, dessen Stamm die Vena magna Galeni bildet, ist von dem äußeren Venensystem ziemlich unabhängig. Es bildet jedoch kein vollständig geschlossenes System. Die kollaterale Zirkulation mit dem äußeren System wird effektiv dargestellt durch die Vena basilaris, Vena cerebelli superior, occipitalis interna, temporalis, Vena corporis callosi posterior und verschiedene kleinere Aeste der Vena magna Galeni. Dies wird bewiesen durch die Tatsache, daß gefärbte, in den Sinus rectus injicierte Lösungen durch diese Kanäle in das äußere System übergehen. Poirier und Charpy jedoch legen dieser kollateralen Zirkulation keinen großen Wert bei und halten sie für ungenügend, um bei Verschluß der Vena magna Galeni die Entstehung eines Hydrocephalus internus zu verhindern. Sie behaupten ferner, daß die kleinen Venae Galeni, die sozusagen das Blut aus dem ganzen inneren Hirn aufnehmen, in Wirklichkeit keine kollaterale Zirkulation haben.

Zur Feststellung der Wichtigkeit des Venenverschlusses für die Aetiologie des Hydrocephalus internus haben wir experimentell die Vena Galeni oder den Sinus rectus oder beide bei einer Reihe von 10 Hunden verschlossen. Zu diesem Zwecke wird gerade über der Protuberantia occipitalis externa etwas seitlich von der Mittellinie trepaniert. Die Oeffnung wird sodann mit der Knochenschere erweitert. Die Dura wird eröffnet, über den Sinus longitudinalis superior zurückgeschlagen und der Lobus occipitalis vorsichtig von der Falx cerebri getrennt. Den Sinus rectus findet man im Tentorium cerebelli (osseum) und kann ihn nach abwärts bis zur Vena magna Galeni verfolgen, welche direkt unter dem Splenium des Balkens verläuft. Durch sorgfältige stumpfe Lösung kann man die Vena Galeni isolieren und eine oder mehrere silberne Klemmen anlegen (Fig. 4). Diese Klemmen sind ähnlich wie die von Cushing angegebenen und dienen als sehr wirksame Ligaturen bei Wunden von solcher Tiefe, daß das Knüpfen unmöglich ist.

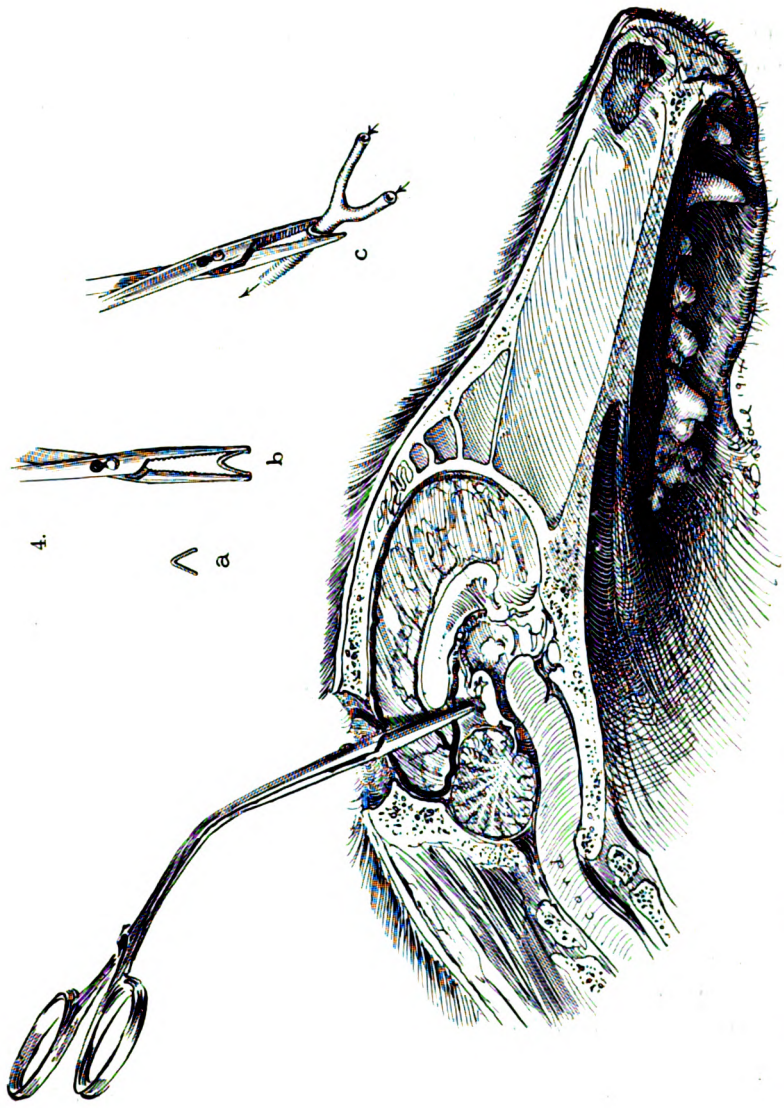

Fig. 4 veranschaulicht die Methode zur Ligatur der V. magna Galeni. Die silberne Klammer ist der von Cushing angegebenen ähnlich. a Die silberne Klammer. b Gebrauchsfertig im Klammerhalter. c Anlegung derselben an die Vene.

Bei einer Reihe von 10 Hunden, bei denen die Unterbindung auf diese Weise ausgeführt wurde, kam es nur bei einem zu Hydrocephalus internus, und sogar in diesem Falle hatte man bis zur Sektion keinerlei Ahnung davon. Bei keinem der übrigen Tiere fand sich das geringste Anzeichen von Ventrikelvergrößerung.

Auf die Operation folgte regelmäßig eine unmittelbare und ungestörte Heilung; in keinem Fall fand sich irgend ein Anzeichen dafür, daß mit dem Tier etwas nicht in Ordnung war. Alle waren so lebhaft und zum Spielen geneigt wie die Kontrolltiere. Die Tiere wurden 1—8 Monate beobachtet, und eines brachte 6 Monate nach der Operation gesunde Junge zur Welt.

Der einzige Fall, in dem Hydrocephalus auftrat, verdient besondere Erwähnung. Die Klemme wurde unmittelbar an der Ursprungsstelle der Vena magna Galeni angelegt — viel tiefer wie bei sämtlichen übrigen Versuchen —, so daß die oben erwähnten Hauptäste von der Anteilnahme an der Kollateralzirkulation ausgeschlossen waren: die resultierende Stauung gleicht ohne Zweifel einem von der Verlegung der Vena cava herrührenden Ascites, wo die kollaterale Zirkulation nicht genügt, das Plus an Arbeit zu übernehmen. Der Hydrocephalus bestand $3\frac{1}{2}$ Monate. Das Septum pellucidum war zum großen Teil zerstört, nur Fetzen dlieben noch zurück. Die Dilatation der Ventrikel war bedeutend geringer wie in dem Falle, wo der Aquaeductus Sylvii 35 Tage lang verstopft war, und gleichzeitig die Plexus chorioidei beider Seitenventrikel exstirpiert worden waren. Der Aquaeductus Sylvii war ebenfalls weiter als normal, wodurch sich seine Beteiligung bei der Entleerung der vermehrten Ventrikelflüssigkeit kundgab (Fig. 5).

Bei denjenigen Hunden, bei denen sich kein Hydrocephalus entwickelte, war die Klemme höher oben an der Vena Galeni angelegt worden und in größerer Nähe von ihrer Einmündung in den Sinus rectus. Wird die Klemme so angelegt oder nur der Sinus rectus unterbunden, so kommt es zu keinerlei Erscheinungen von Flüssigkeitsstauung, die Ventrikel behalten ihre normale Größe, wodurch erwiesen ist, daß unterhalb dieses Punktes die Kollateralzirkulation genügt, um die Bildung eines Hydrocephalus zu verhindern.

Daraus erhellt, daß eine tiefe Abklemmung der Vena magna Galeni zur Bildung eines Hydrocephalus internus führen kann, daß aber eine hohe Unterbindung keinen solchen Einfluß hat.

II. Die Bildung der Cerebrospinalflüssigkeit.

A. Das Vorhandensein von Cerebrospinalflüssigkeit.

Seit der Einführung der Lumbalpunktion durch Quincke (1891) kann das Vorhandensein der Cerebrospinalflüssigkeit jederzeit bewiesen werden. Daß die Flüssigkeit nach Entleerung aus den Ventrikeln oder aus

5 a.

5 b.

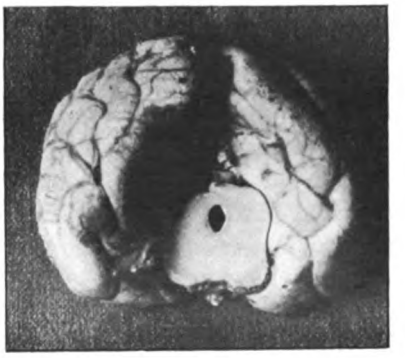

Fig. 5. Durch Ligatur der V. magna Galeni nahe an ihrem Ursprung hervorgerufener, seit 3½ Monaten bestehender Hydrocephalus internus.

a Dilatierte Seitenventrikel mit Atrophie des Septum pellucidum.

b Zeigt den resultierenden dilatierten Aquaeductus Sylvii; zu vergleichen mit dem normalen in Fig. 2 a'.

dem Subarachnoidalraum sich rasch von neuem bildet, kann ebenfalls bewiesen werden. Nach Ventrikelpunktion in Fällen von Hydrocephalus oder nach Lumbalpunktion in Fällen von Hirntumor mit postoperativer Hernia cerebri kann man approximativ die Schnelligkeit der Flüssigkeitsbildung abschätzen. In beiden Fällen ist der vor der Punktion konstatierte Druck innerhalb weniger Stunden wiederhergestellt, wodurch bewiesen ist, daß die durch Punktion entfernte Flüssigkeit sich innerhalb dieser Zeit von neuem gebildet hat. Die Schnelligkeit, mit der die Flüssigkeit ersetzt wird, kann man ferner beobachten bei der seltenen unter dem Namen Rhinorrhoe bekannten Affektion, bei der das entleerte Quantum Cerebrospinalflüssigkeit in 24 Stunden 200 oder mehr ccm betragen kann.

Das Problem der Bildung der Cerebrospinalflüssigkeit erstreckt sich sowohl auf den Ort als auch auf die Art ihrer Bildung.

B. Ort der Bildung der Cerebrospinalflüssigkeit.

Magendie dachte, die Cerebrospinalflüssigkeit würde von der Pia gebildet; er sagte: „Die Pia ist fast ausschließlich ein Gewebe von Blutgefäßen und ist dem Lungenparenchym sehr ähnlich, sie bietet die günstigsten Bedingungen für eine rasche und bedeutende Sekretion. Auf Grund von all dem müssen wir vermuten, daß die Pia das Sekretionsorgan für die Cerebrospinalflüssigkeit ist." Magendie versuchte einige Injektionsexperimente, welche diese seine Meinung zu bestätigen schienen, er sah jedoch ein, daß weitere Beweise mehr direkter Art nötig waren. Er erkannte auch die Schwierigkeit, diese Ansicht mit seinen oben erwähnten anatomischen Beobachtungen bei Hydrocephalus in Einklang zu bringen.

Lewandowsky ist der Meinung, daß die Cerebrospinalflüssigkeit ein Hirnprodukt ist, und daß nur ein kleiner Teil davon durch Transsudation aus den Plexus chorioidei gebildet wird. Spina stimmt dem bei, hält jedoch die Cerebrospinalflüssigkeit für ein Transsudationsprodukt nicht allein der Hirnkapillaren, sondern auch der Kapillaren in der Pia mater. Schmorl hat serologische Unterschiede in der Cerebrospinalflüssigkeit der Ventrikel und der des Subarachnoidalraums gefunden und schließt daraus, daß sowohl in den Ventrikeln als auch in der Pia Flüssigkeit gebildet wird. Er geht noch weiter und behauptet, daß zwischen den Ventrikeln und dem Subarachnoidalraum keine Kommunikation vorhanden ist. Kafka konnte bei einer Reihe von 18 Fällen diese Unterschiede durch serologische (hauptsächlich Wassermann) Reaktionen nicht bestätigen.

Bei den voraufgegangenen Experimenten über die Bildung des Hydrocephalus internus hat sich gezeigt, daß sich in den Ventrikeln Flüssigkeit bildet. Dies wird auch bezeugt durch diejenigen Fälle von Hydrocephalus, bei denen sich ein einfaches Hindernis an den Ausgangspforten der Ventrikel findet. Das Experiment, bei welchem sich nach vollständigem Verschluß des Aquaeductus Sylvii und gleichzeitiger beiderseitiger Exstirpation des größten Teiles der Plexus chorioidei der Seitenventrikel ein modifizierter

Grad von Hydrocephalus entwickelte, bildet einen direkten Beweis dafür, daß die Plexus chorioidei, wie oft vermutet, die diese Flüssigkeit produzierenden Organe sind.

Wir sind nicht sicher, daß die ganze Cerebrospinalflüssigkeit in den Ventrikeln oder von den Plexus chorioidei gebildet wird. Da diese Flüssigkeitsbildung zum Teil ja auf Transsudation beruht, so ist es denkbar, daß auch außerhalb in dem Subarachnoidalraum Flüssigkeit gebildet wird, wie Schmorl es ausspricht.

Der beste Beweis für die extracerebrale Bildung von Cerebrospinalflüssigkeit ergibt sich aus klinischen Fällen von Hydrocephalus internus, bei denen die Foramina von Luschka und Magendie vollständig verschlossen sind und die ganzen Plexus chorioidei in den Ventrikeln eingeschlossen sind (Fall 5 von Gruppe I (M. R.). In dem Falle von M. R. waren die ganzen Plexus chorioidei in den Hirnventrikeln, und die klinischen und pathologischen Beobachtungen zeigten das Fehlen einer Kommunikation zwischen den Ventrikeln und dem Subarachnoidalraum. Durch Lumbalpunktion wurden jedoch 5 ccm Spinalflüssigkeit gewonnen. Die Ventrikelflüssigkeit und die Spinalflüssigkeit waren in ihrer Zusammensetzung nur wenig verschieden. Die reduzierende Substanz (Fehling) war anscheinend in beiden in ungefähr gleicher Stärke vertreten. Hexamethylenamin, per os gegeben, erschien in beiden in annähernd gleich geringfügiger Quantität, und die Blutkörperchenzählung ergab bei beiden Flüssigkeiten nur einen kleinen Unterschied. Die Plexus chorioidei konnten offenbar bei der Bildung von Flüssigkeit im Subarachnoidalraum keine direkte Rolle spielen. Diese ihrer Menge nach geringfügige Flüssigkeit, die sich erst nach mehreren Stunden wieder bildete, konnte aus zwei Quellen herstammen, entweder als Transsudat aus den Piagefäßen oder als Transsudat aus dem dilatierten 4. Ventrikel, durch dessen verdünnte Wand sie hindurchgesickert war.

In Fall 7, Gruppe I (M. N.) waren Spinal- und Ventrikelflüssigkeit von ähnlicher Zusammensetzung, und das Fehlen einer Kommunikation zwischen Ventrikeln und Subarachnoidalraum wurde klinisch festgestellt. 12 Stunden nach Injektion von Phenolsulphonphthalein in einen Ventrikel war eine kleine Spur dieses Farbstoffes in der Spinalflüssigkeit vorhanden. Dies Vorkommnis hätte bei der verschwindend kleinen Menge nicht durch die Annahme einer Kommunikation erklärt werden können. Da Phenolphthalein bei Gegenwart einer konzentrierten Lösung desselben im Blut nicht in der Cerebrospinalflüssigkeit auftritt, so ist es wahrscheinlich, daß die in der Spinalflüssigkeit enthaltene Spur davon auf osmotischem Wege aus den Ventrikeln kam. Das Beweismaterial ist jedoch ungenügend, um zu behaupten, daß die ganze Cerebrospinalflüssigkeit durch Osmose aus den Ventrikeln kommt, und so muß die Frage über die Rolle der vaskulären Transsudation offen bleiben.

Immerhin ist in allen Fällen, wo das Hindernis an der Hirnbasis sitzt, die geringe Menge und die langsame Neuformation der Flüssigkeit im Subarachnoidalraum auffallend. In Fall 1 von Gruppe I konnten nie mehr wie 3 ccm Flüssigkeit erhalten werden und sehr oft ergab die Lumbalpunktion keine Flüssigkeit.

C. Die Art der Bildung der Cerebrospinalflüssigkeit.

Ruysch (um 1700) war wahrscheinlich der erste, der die Aufmerksamkeit auf den Plexus chorioideus in seiner Beziehung zu der Produktion der Cerebrospinalflüssigkeit lenkte. Der erste, der die Plexus chorioidei kannte, war wahrscheinlich Herophilus von Alexandria. Kurze Zeit später gab ihnen Galen den Namen, unter dem sie heute bekannt sind. Verschiedene Funktionen sind diesen Strukturen zugeschrieben worden. Willis (1664) glaubte, sie seien Blutfilter; Varoli, daß sie die Ventrikelflüssigkeit aufsaugten; Riolanus machte auf ihre außergewöhnliche Vaskularität aufmerksam und nannte sie „Rete mirabile". Nuck (1696) zuerst hielt sie für Drüsen, eine Ansicht, die bald Anklang fand, wenn auch verschiedene phantastische Vermutungen über dieselben seitdem Ausdruck gefunden haben. Ruysch modifizierte diese allgemeine Anschauung über ihre Drüsennatur zu der einer Cerebrospinalflüssigkeit bildenden Drüse. Purkinje (1836) bemerkte den epithelialen Charakter der sie auskleidenden Zellen, aber zog keinerlei Schlüsse betreffs ihrer Funktion. Faivre (1854) und Luschka (1855) lenkten das besondere Augenmerk auf die sekretorische Natur dieses Epithels. Auch heutzutage herrscht noch keine einheitliche Auffassung über die Art der Produktion der Cerebrospinalflüssigkeit.

Eine Gruppe huldigt der Ansicht, daß die verschiedenen Körperflüssigkeiten einschließlich der Cerebrospinalflüssigkeit durch einfache Filtration wie durch eine tierische Membran hindurch gebildet werden, und daß ihre Unterschiede herrühren von den Unterschieden des osmotischen Druckes zwischen den Kapillaren und den serösen Räumen. Diese Ansicht wird vertreten von Leonard Hill, Starling und Mestrezat. Eine andere Gruppe erklärt, hauptsächlich unter dem Einfluß Heidenhains, die Bildung von Flüssigkeiten als eine Lebensäußerung der Zelle, nehmen also mehr eine aktive als eine passive Bildung an. Zu dieser Ansicht bekennen sich Galeotti, Cappellati, Cavazzani, Studnicka, Goldmann, Schläpfer, Kingsbury, Mott und zahlreiche andere.

1. Auf Grund der Zusammensetzung der Cerebrospinalflüssigkeit.

Schmidt (1850) zuerst bewies, daß auffällige Unterschiede in der Zusammensetzung bestehen zwischen Cerebrospinalflüssigkeit und andern serösen Flüssigkeiten und zwischen Blutplasma und Cerebrospinalflüssig-

keit. Auf dieser Grundlage stellte er die Theorie eines sekretorischen Bildungsprozesses für die Cerebrospinalflüssigkeit auf. Das, was hauptsächlich diese Flüssigkeit von andern Körperflüssigkeiten unterscheidet, ist ihr sehr geringer Gehalt an festen Substanzen und infolgedessen an Proteiden. Der Gesamtgehalt an festen Substanzen beträgt ungefähr $^1/_7$ oder $^1/_8$ an Proteiden, ungefähr $^1/_{300}$ des Gehalts des Blutplasmas an festen Substanzen.

Dieser Unterschied ist am ausgesprochensten zwischen Cerebropsinalflüssigkeit und Blutplasma, besteht jedoch auch zwischen Cerebrospinalflüssigkeit und der Pericardial-, Peritoneal- und andern serösen Flüssigkeiten. Das spezifische Gewicht der Cerebrospinalflüssigkeit beträgt 1003, während die entsprechende Zahl für das Blutplasma 1028 lautet. Es ist wirklich schwer zu verstehen, wie Unterschiede im osmotischen Druck allein ein gemeinsames flüssiges Milieu durch dasselbe Gefäßendothel derartig beeinflussen können, daß so ausgesprochene Unterschiede in der chemischen Zusammensetzung der verschiedenen Flüssigkeiten herauskommen können.

Andererseits ist der Gehalt der Cerebrospinalflüssigkeit an Mineralstoffen, wie von Halliburton, Schmidt und Nawratzki bestimmt, quantitativ und qualitativ im wesentlichen der gleiche wie der der Muttersubstanz, nämlich des Blutplasmas und der der übrigen serösen Flüssigkeiten. Die Annahme einer einfachen Filtration scheint diese Aehnlichkeit im Salzgehalt am besten erklären zu können.

Als weiterer Beweis für die Annahme einer sekretorischen Bildung ist darauf hingewiesen worden, daß die Zusammensetzung der Cerebrospinalflüssigkeit mehr dem Speichel als den übrigen serösen Flüssigkeiten ähnelt; während ihr Salzgehalt etwas höher ist, sind der Gehalt an Wasser, der Gesamtgehalt an festen Substanzen und an Proteiden, sowie das spezifische Gewicht sehr analog. Eine Zeitlang wurde ein reduzierender Körper — Halliburton's Pyrokatechin — als für die Cerebrospinalflüssigkeit spezifisch angesehen. Halliburton hat später nachgewiesen, daß diese reduzierende Substanz Glukose war. Nawratzki hat die Anwesenheit von Zucker bestätigt und schätzt seine Menge als der im Blut enthaltenen ungefähr äquivalent. Cavazzani hat in der Cerebrospinalflüssigkeit im Gegensatz zum Blut eine ganz geringe Alkalinität festgestellt. Er behauptete auch ein diastatisches Ferment gefunden zu haben, jedoch konnten Panzer und Lewandowsky diesen Befund nicht bestätigen. Kafka hat ein lipolytisches Ferment konstatiert. Andere Unterschiede von spezifischem Charakter sind aufgestellt, die meisten aber bestritten worden, so daß sie zum Beweis einer sekretorischen Tätigkeit nicht gebraucht werden können.

2. Auf Grund der Anatomie und Histologie des Plexus chorioideus.

Die Plexus chorioidei sind einzig dastehende differenzierte Strukturen, die sich in jedem Ventrikel finden. Der Umstand, daß sie eine sehr reich-

liche Blutversorgung haben und mit Zellen besonderer Art bedeckt sind, scheint darauf hinzudeuten, daß sie Strukturen mit einer besonderen Funktion sind.

Die wohlorganisierte Blutversorgung mag wohl auf eine Filtriervorrichtung hinweisen, während das spezialisierte Epithel vielleicht auf eine Drüse deutet. Vom anatomischen Gesichtspunkt allein kann man scheinbar kaum daran zweifeln, daß nach der einen oder andern dieser Methoden Cerebrospinalflüssigkeit aus den Plexus chorioidei für die Ventrikel geliefert wird. Wie oben erwähnt, haben zuerst Faivre und Luschka nachdrücklich auf den besonderen Charakter des Epithels aufmerksam gemacht und aus Analogie auf seinen sekretorischen Charakter geschlossen. Ihre Ansichten sind inzwischen durch die histologischen Beobachtungen von Petit und Girard, Meek, Galeotti, Schläpfer, Goldmann, Immamura, Yoshimura, Hworostuchin, Francini und Andern bestätigt worden. Die chorioidalen Epithelialzellen sind groß, kubisch und oft zylindrisch, haben körniges Zellplasma und basale Kerne. Die Zellen gleichen in ihrem Aussehen Drüsenzellen, und ein solches histologisches Bild kann man sich schwerlich ohne sekretorische Funktion vorstellen.

Abgesehen von dem allgemeinen drüsenähnlichen Aussehen hat man Körnchen von vermutlich sekretorischem Charakter beobachtet, und zwar mittels Färbemethoden sowohl post mortem wie intra vitam. Galeotti (1897) zuerst beobachtete basophile und acidophile Körnchen. Diese Befunde wurden durch Bibergeil und Levaditi, Francini, Schläpfer und Goldmann hauptsächlich durch Färbung intra vitam bekräftigt. Hworostuchin hat Metachromie beobachtet, was seiner Ansicht nach für die sekretorische Tätigkeit der Plexus beweisend ist. Außerdem beobachtete er das Vorhandensein von Nerven in den Plexus chorioidei.

3. Auf Grund der Wirkung von Arzneimitteln auf die Bildungsquote der Cerebrospinalflüssigkeit.

Man hat gesagt, daß die Cerebrospinalflüssigkeit deswegen durch die sekretorische Tätigkeit des Epithels der Plexus chorioidei gebildet werde, weil nach Anwendung von die Drüsen anreizenden Arzneimitteln eine gesteigerte Produktion von Cerebrospinalflüssigkeit stattfindet, und die Zellen histologisch eine Veränderung durchmachen, die dem entleerten Zustande der Speicheldrüsenzellen ähnlich sieht. Petit und Girard, ebenso Meek haben nach Anwendung von Pilokarpin ein geschwollenes Aussehen des Chorioidalepithels, peripherisch eine klare cytoplasmatische Zone und öfters eine Zellenruptur nach Anwendung von Pilokarpin beobachtet; Capelleti, Cavazzani, sowie Petit und Girard haben nach Injektion von Pilokarpin auch einen gesteigerten Ausfluß von Cerebrospinalflüssigkeit aus einer Subarachnoidalfistel beobachtet und haben dies mit

der Einwirkung auf die Speicheldrüsen verglichen. Ferner bemerkten sie eine Steigerung nach Anwendung von Aether, Amylnitrit und einen verminderten Ausfluß nach Atropin und Hyoscyamin. Sicard konnte diese Befunde nicht bestätigen. Dixon und Halliburton haben neuerdings dieses Thema genau bearbeitet. Sie finden nur eine geringe Vermehrung der Cerebrospinalflüssigkeit nach Injektion von Pilokarpin, Atropin, Amylnitrit und verschiedenen Salzen; und eine entschiedene Vermehrung nach Aether, Chloralhydrat, Chloroform, Chorioidalplexusextrakt und Hirnextrakt.

Damit derartige Schlußfolgerungen Wert haben, sind verschiedene Vorsichtsmaßregeln nötig. Das Narcoticum muß konstant dasselbe sein und das Tier genügend narkotisiert werden, um während des ganzen Versuchs einer vollkommenen Ruhe sicher zu sein. Dampfförmige Narcotica verursachen große Variationen in der Stärke des Flüssigkeitsaustrittes, und Wechsel in der Atmung führt zu ähnlichen Resultaten. Um diese Nachteile zu überwinden, haben wir bei unsern Experimenten Chlorbutonal angewandt, das mittels des Magenschlauchs gegeben wurde; wenn die richtige Dosis gegeben wird, so erfolgt eine sehr gleichmäßige Narkose.

Um nicht blindlings eine Kanüle in den Subarachnoidalraum einzuführen, haben wir den Atlas freigelegt und trepaniert und die Dura mittels einer sternförmigen Incision eröffnet. In die Trepanationsöffnung des Atlas wird eine besondere gut passende Kanüle hineingeschraubt. Das Tier wird dann in der Weise in eine Schlinge gelegt, daß die Kanüle sich an der tiefsten Stelle befindet, und die Flüssigkeit sowohl aus dem Kopf wie auch aus dem Spinalkanal wie in einen Trichter hineinläuft. Auf diese Weise vermeidet man den Austritt blutig gefärbter Flüssigkeit und hat die Sicherheit, daß keine Flüssigkeit sich ansammeln kann, wie dies geschieht, wenn man mit einer Nadel durch die Dura geht. Geht man so vor, so ist es ungewöhnlich, daß sich die Kanüle verstopft, und die Experimente können mehrere Stunden hindurch fortgesetzt werden. Um das Gleichgewicht, d. h. einen gleichmäßigen Ausfluß zu erhalten, haben wir gewöhnlich 15 oder 20 Minuten gewartet; bis dahin sind Veränderungen im Flüssigkeitsaustritt so gewöhnlich, daß die Deutung der Resultate unmöglich ist. Die Tropfen werden gezählt während willkürlich festgesetzter Perioden von 5 Minuten. Die Ergebnisse dieser Beobachtungen sind graphisch dargestellt auf den beigefügten Tabellen (Fig. 6). In jedem Falle repräsentiert die Grundlinie diese Intervalle und die Abscisse die Zahl der Tropfen während dieser Perioden. Die injicierten Substanzen sind im Verlauf der Kurve notiert.

Das auffallendste und gleichmäßigste Resultat in dieser Reihe von Versuchen wurde erzielt nach temporärer Kompression der Venae jugulares. Mit Ausnahme von einem Experiment, bei welchem aus unbekannten Gründen alles fehlschlug, kam es nach Kompression der Jugularis immer zu einer sehr ausgesprochenen und augenblicklichen Steigerung der Flüssigkeitsproduktion. Wir glauben, diese Resultate können nur durch die Annahme einer gesteigerten Flüssigkeitsbildung erklärt werden. Man kann sich natürlich vorstellen, daß es sich nur um Verdrängung der Flüssigkeit durch die Hirnkongestion handelt. Wäre dies der Fall, so müßte man nach Wieder-

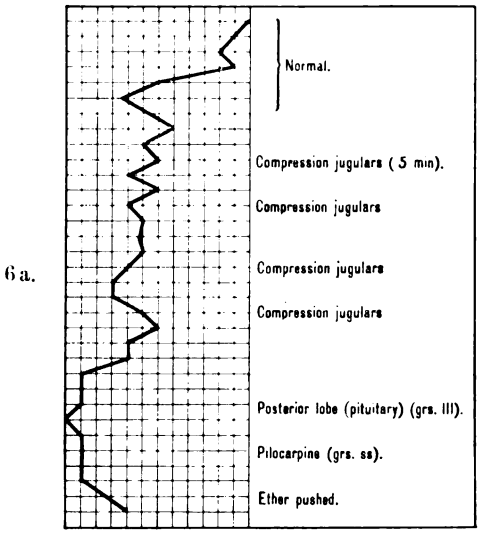

6 a.

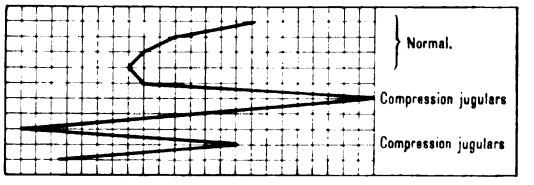

6 b.

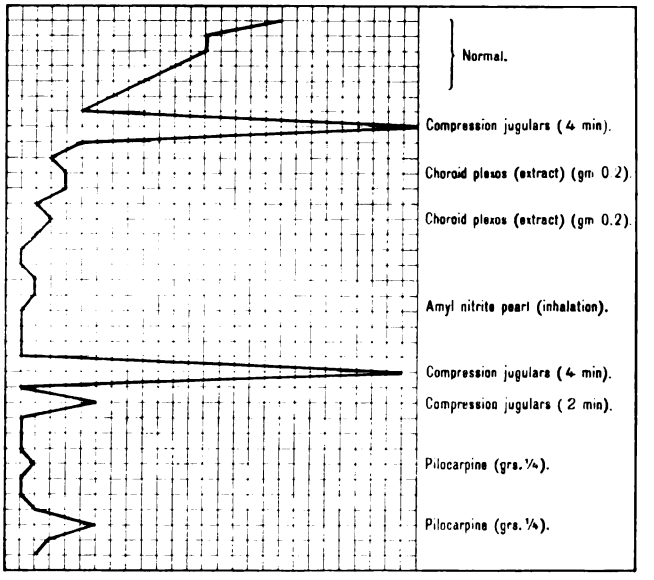

6 c.

Fig. 6. Die Kurven stellen den Ausfluß der Cerebrospinalflüssigkeit aus einer Subarachnoidalfistel dar, wie er durch Arzneimittel und mechanische Faktoren beeinflußt wird.

6 d.

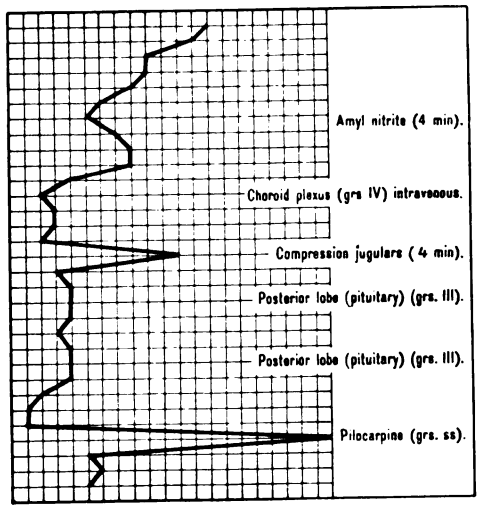

6 e.

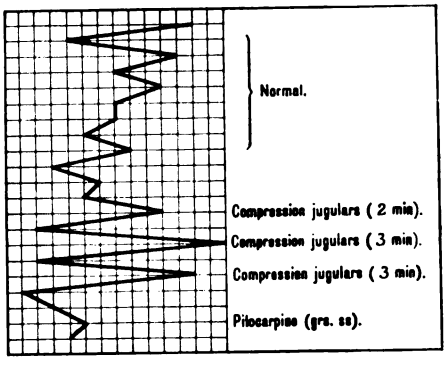

6 f.

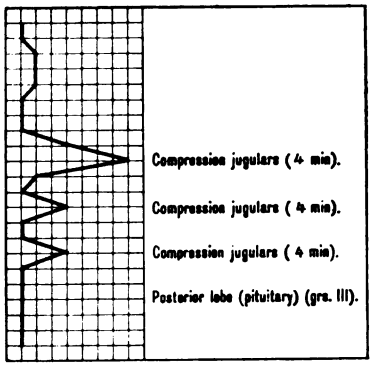

Die Grundlinie repräsentiert die Zeit; jeder Teilstrich ein Intervall von 5 Minuten. Die senkrechte Linie repräsentiert die Zahl von Tropfen während der fünfminutigen Intervalle. Die angewandten Arzneimittel sind im Verlauf der Kurven eingetragen.

herstellung des Gleichgewichts in den Blutgefäßen einen verzögerten Flüssigkeitsaustritt erwarten, aber in jedem Falle wird der frühere Maßstab des Flüssigkeitsaustritts wiederhergestellt. Außerdem erhält man dieselben Resultate nach in kurzen Zwischenräumen wiederholten Kompressionen der Jugulares. Wurde die Kompression längere Zeit fortgesetzt, so dauerte der gesteigerte Ausfluß nicht an, sondern der frühere normale wurde allmählich wiederhergestellt, jedenfalls infolge rascher kollateraler Akkommodation.

Da eine gesteigerte Flüssigkeitsproduktion durch venöse Stauung hervorgerufen wird, und da sie ausgesprochen temporär ist, so kann sie bei Kongestion sämtlicher Hirngefäße mit Einschluß der Piagefäße leicht auftreten, bis die Kollateralzirkulation hergestellt ist. Auf diese Weise würde sie sich sowohl in den Ventrikeln als auch auf der Hirnoberfläche zeigen. Wir wissen aus den Versuchen, bei denen die Vena Galeni unterbunden wurde, daß diese Kongestion zu einer permanenten Flüssigkeitsvermehrung in den Ventrikeln führen kann, vorausgesetzt, daß die Ligatur nahe am Ursprung dieser Vene angelegt wird.

Bei einer gewissen Zahl von Versuchen verursachte Aether eine gesteigerte Flüssigkeitsproduktion. Wahrscheinlich ist auch diese Steigerung durch venöse Stauung verursacht. Die Wirkung ist nicht andauernd, sondern tritt regelmäßig bei jeder Applikation von Aether auf. Amylnitrit bewirkte keine solche Flüssigkeitsvermehrung. Die Einwirkung von Pilokarpin auf die gesteigerte Flüssigkeitsproduktion ist gering, aber immer positiv. Gewöhnlich ist der Ausfluß etwas verstärkt und bei zwei Versuchen war dies ganz ausgesprochen. Vergleicht man indessen diesen Ausfluß mit der auf Reizung der Speicheldrüsen erfolgenden Sekretion, so ist er in Wirklichkeit zu vernachlässigen. Das Tier wird in seiner eigenen Speichelsekretion ertrinken, während der Ausfluß der Cerebrospinalflüssigkeit nur um einige Tropfen zunimmt. Wir tragen Bedenken, irgendwelche positiven Schlüsse in bezug auf die Drüsentätigkeit zu ziehen auf Grund so geringer, wenn auch anscheinend konstanter Resultate. Obwohl während des Experiments keine mechanische Faktoren, die Kongestion und infolgedessen Filtration verursachen könnten, beobachtet wurden, muß man bei ihrer Frequenz diese Möglichkeit im Auge behalten.

Durch wiederholte intravenöse Injektionen frisch bereiteten wässerigen Extrakts von Plexus chorioideus und hinterem Abschnitt der Zirbeldrüse des Rindes oder Schafs gelang es in keinem Falle, eine Beschleunigung des Ausflusses der Cerebrospinalflüssigkeit zu erzielen. Dies stimmt nicht überein mit den Resultaten von Dixon und Halliburton, die nach Injektion von augenscheinlich auf ähnliche Weise zubereiteten Chorioidalplexusextrakten eine ausgesprochene Steigerung erhielten.

Nach diesen Versuchen wurden die Plexus chorioidei zwecks mikroskopischer Untersuchung entfernt. Wir konnten uns nicht überzeugen, daß

nach Verabreichung von Pilokarpin irgendwelche histologische Veränderungen in der Struktur der Drüse aufgetreten waren. Häufig wurden anscheinend geborstene Zellen beobachtet, aber ein ähnliches Bild sieht man häufig im normalen. Vom rein objektiven Standpunkte war es unmöglich aus dem Zustand des Plexus chorioideus zu ersehen, ob vorher Pilokarpin injiciert worden war.

Diese Experimente berechtigen uns zu der bestimmten Behauptung, daß Cerebrospinalflüssigkeit nach temporärer venöser Stauung durch Filtration aus dem Blute hervorgeht. Wir wissen, daß diese vermehrte Flüssigkeitsproduktion in den Ventrikeln durch Unterbindung der Vena Galeni verursacht wird, aber es ist sehr wahrscheinlich, daß in ähnlicher Weise eine temporäre venöse Stauung der Pia gefäße diese durch Kompression der Venae jugulares hervorgerufene Flüssigkeitsvermehrung produzieren kann. Inwiefern Unterschiede zwischen arteriellem und venösem Druck für die normale Produktion der Cerebrospinalflüssigkeit verantwortlich gemacht werden können, kann man natürlich unmöglich sagen. Wir neigen der Ansicht zu, daß Pilokarpin eine entschiedene Steigerung in der Absonderung der Cerebrospinalflüssigkeit hervorruft und daß dies möglicherweise auf eine gesteigerte Drüsentätigkeit zurückzuführen ist.

4. Auf Grund der Undurchgängigkeit des Plexus chorioideus.

Eines der stärksten Argumente zugunsten der sekretorischen Theorie für die Bildung der Cerebrospinalflüssigkeit ist der Umstand, daß der Uebergang fremder Substanzen in Lösung aus dem Blut in die Cerebrospinalflüssigkeit so schwer, ja in der Tat beinahe unmöglich ist. Handelte es sich um einen ganz einfachen mechanischen Filtrationsprozeß, so wäre es schwer zu begreifen, warum diese einfachen Substanzen nichtproteider Natur nicht ohne weiteres in die Cerebrospinalflüssigkeit übergehen sollten. Man hat oft beobachtet, daß trotz sehr großer bei der antisyphilitischen Behandlung angewandter Dosen von Jodkalium keines in die Cerebrospinalflüssigkeit übergeht. Ebenso hat man beobachtet, daß bei Stauungsicterus kein Gallenpigment in der Cerebrospinalflüssigkeit nachgewiesen werden kann. Es liegt auf der Hand, daß eine Einrichtung, welche den Uebergang gewisser Substanzen in die Cerebrospinalflüssigkeit zu verhindern imstande ist, als Hindernis für die hämatogene Uebertragung von Infektionen auf das Zentralnervensystem eine wichtige Rolle spielen muß, und aus demselben Grunde Affektionen, welche das Zentralnervensystem betreffen, in entsprechendem Maße gegen auf dem Blutwege eingeführte Heilmittel refraktär sind.

Das Bestehen einer solchen Undurchgängigkeit in die Cerebrospinalflüssigkeit ist für zahlreiche Substanzen nachgewiesen worden. Sicard konnte in der Cerebrospinalflüssigkeit kein Methylenblau oder Jodkalium nachweisen, obwohl große Dosen per os, subkutan oder intravenös gegeben wurden. Rotky war nicht imstande Jodide, Bromide, Salicylate, Queck-

silber oder Gallenpigmente zu finden. Diese Beobachtungen sind auch bei serologischen Untersuchungen gemacht worden. Widal und Sicard konnten in Fällen von Typhus Agglutinine oder Immunkörper in der Cerebrospinalflüssigkeit nicht nachweisen. Das Verhalten der Wassermannreaktion in der Cerebrospinalflüssigkeit bei hereditärer Syphilis ohne Befallensein des Zentralnervensystems liefert einen weiteren Beweis für die Undurchgängigkeit des Plexus chorioideus für fremde Substanzen. In der Mehrzahl der von uns untersuchten Fälle [1]) war die Reaktion im Blute positiv, in der Cerebrospinalflüssigkeit jedoch in keinem Falle positiv.

Diese Undurchgängigkeit ist jedoch nicht absolut; Spuren vieler Substanzen sind in der Cerebrospinalflüssigkeit gefunden worden. Bei Krankheiten, die das Zentralnervensystem befallen, ist eine entschiedene Permeabilität vorhanden, wie von Sicard, Rotky, Capka und Mott nachgewiesen. Sie beweisen, daß dies besonders der Fall ist bei Meningitis, Diabetes und Urämie. Archard und Ribot haben Spuren von Jodkalium beobachtet, Lewin und Bernard Spuren von salicylsauren Salzen, Sicard Spuren von Quecksilber bei chronischer Quecksilbervergiftung, Olmer und Tian, Castaigne und andere haben in Fällen von Gelbsucht Gallenpigmente gefunden, Crowe Urotropin, Rotky Uranin und Lewandowsky Strychnin. Zaloziecki hat in Fällen von Typhus Immunkörper und Agglutinine beobachtet und meint, ihre Menge hänge ab von dem Gehalt der Cerebrospinalflüssigkeit an Eiweiß und von der erhöhten Konzentration dieser Körper im Blut.

Eine Reihe von Experimenten sind ausgeführt worden, um das Vorhandensein oder Fehlen verschiedener Substanzen in der Cerebrospinalflüssigkeit festzustellen nach Einnahme per os und nach subkutaner und intravenöser Anwendung. Diese Beobachtungen sind bei Tieren und bei Patienten aus dem Krankenhaus gemacht worden. Die Resultate sind auf nachfolgender Tabelle verzeichnet.

(Tabelle siehe nächste Seite.)

Diese Ergebnisse bestätigen diejenigen früherer Forscher. Unter den verschiedenen angewandten Substanzen wurden nur Hexamethylamin und Natrium salicylicum und in einem Falle von Gelbsucht Galle in der Cerebrospinalflüssigkeit entdeckt. Die Tatsache, daß die Probe auf diese Substanzen sehr peinlich ist, mag es erklären, daß sie so selten in der Cerebrospinalflüssigkeit gefunden werden. Crowe, der zuerst das Auftreten von Hexamethylamin in der Cerebrospinalflüssigkeit beobachtete, hat dessen Anwendung bei Meningitis empfohlen und zwar besonders prophylaktisch nach Schädelfraktur. Es ist bemerkenswert, daß bei Hunden sowohl Natrium salicylicum als auch Hexamethylamin in Spuren im Corpus vitreum gefunden

1) Es handelte sich um Patienten aus der Kinderklinik, und die Beobachtungen sind noch nicht veröffentlicht worden.

I. Tierische Proben.

Angewandte Substanz	Menge	Darreichung	Intervall bis zur Probe	Probe in der C. S. F.	Andere Flüssigkeiten
Methylenblau . . .	30 ccm	intravenös	45 Min.	negativ	Humor aq. negativ.
Indigocarmin . . .	60 ccm	intravenös	30 Min.	negativ	Peritoneal- u. Pericardialfl. positiv; Humor aq. negativ.
Phenolsulphonphthalein	100 mg	subkutan	90 Min.	negativ	Pericardialfl. u. Humor aq. negativ.
Jodkalium	30 g	subkutan	60 Min.	negativ	
Jodkalium	60 g	per os	4 Std.	negativ	Nichts im Humor aq.
Jodkalium	50 g	intravenös	30 Min.	negativ	Pericardialfl. negativ
Strychnin	¼ g	subkutan	15 Min.	negativ	
Morphium	½ g	subkutan	30 Min.	negativ	
Trypanblau	1 mg	intravenös	60 Min.	negativ	
Hexamethylamin .	45 g	per os	60 Min.	positiv	Pericardialpleuralfl. u. Humor aq. positiv.

II. Klinische Proben.

Hexamethylamin .	10 g	per os	2 Std.	positiv	
Gallenpigmente . .	2 Mon. Verschl.		2 Mon.	negativ	
Gallenpigmente . .	3 Woch. Icter. catarrh.		3 Woch.	negativ	
Gallenpigmente . .	3 Woch. Verschl.		3 Woch.	positiv	
Natrium salicylicum	30 g	per os	60 Min.	positiv	
Jodkalium	40 g	per os	40 Min.	negativ	

worden sind. Bei verschiedenen Tierversuchen wurde der Humor aqueus untersucht und der Befund war beinahe identisch mit dem bei der Cerebrospinalflüssigkeit [1]).

1) Es ist natürlich wichtig, wenn man das Vorkommen dieser Spuren verschiedener Substanzen betont, daß man Spuren von Blut absolut ausschließt. Bei allen unseren Tierexperimenten ist die Cerebrospinalflüssigkeit sorgfältig entfernt worden durch Schnittführung bis auf die Membrana atlanto-occipitalis und Freilegen der Cisterna cerebello-medullaris. Eine Injektionsnadel wird dann durch die durchsichtige Arachnoides eingeführt und die Flüssigkeit in eine Spritze aspiriert. Auf diese Weise wird Verunreinigung mit Blut vermieden.

Es ist sehr auffällig, daß, wenn man auch das Blut mit Farblösungen, wie Phenolsulphonphthalein, Indigocarmin, Trypanblau und Gallenpigment buchstäblich überschwemmt, nicht einmal Spuren in die Cerebrospinalflüssigkeit übergehen. Das Tier war nach Färbung intra vitam mit Trypanblau intensiv gefärbt, sogar die Plexus chorioidei waren durchtränkt, aber die Cerebrospinalflüssigkeit blieb vollständig farblos — eine Beobachtung, die in vollem Maße durch Goldmann bestätigt wird, der dieses Färbungsmittel häufig gebrauchte. Indigocarmin wurde sowohl in der Peritoneal- wie auch in der Pericardialflüssigkeit gefunden, aber nicht in der Cerebrospinalflüssigkeit oder im Humor aqueus.

Aus diesen Beobachtungen dürfte mit Sicherheit hervorgehen, daß der Uebergang von Substanzen in die normale Cerebrospinalflüssigkeit sehr schwierig ist, und daß sie, wenn überhaupt vorhanden, nur in ganz geringen Spuren auftreten. Es ergibt sich auch, daß der Uebergang in die Cerebrospinalflüssigkeit mit größeren Schwierigkeiten verbunden ist wie der in die übrigen serösen Flüssigkeiten. Es erscheint schwierig, diese Tatsache auf eine mechanische Behinderung allein zurückzuführen, eher wird man eine eklektische oder diskriminierende Zellentätigkeit annehmen [1]).

D. Zusammenfassende Uebersicht über die Bildung der Cerebrospinalflüssigkeit.

Wir können es als endgültig entschieden ansehen, daß sich die Cerebrospinalflüssigkeit in den Ventrikeln bildet. Wir verfügen über teils direkte, zum größten Teil aber indirekte Beweise, die kaum noch einen Zweifel darüber aufkommen lassen, daß die Plexus chorioidei (möglicherweise mit Einschluß des Ependyms) diese Flüssigkeit erzeugen. Ob diese Bildung allein durch sekretorische oder mechanische Hilfsmittel oder durch beide geschieht, läßt sich auf Grund des vorliegenden indirekten Beweismaterials nicht mit Bestimmtheit sagen. Jedenfalls wird durch Herbeiführen einer venösen Stauung Flüssigkeit prompt und rasch gebildet, und wenn die Kollateralzirku-

1) Die verschiedenen serösen Flüssigkeiten konnten nicht in jedem Falle untersucht werden. Gewöhnlich wurden die Tiere nicht getötet, und sogar, wenn dies geschah, war es oft schwierig, eine genügende Menge Pleural- und Peritonealflüssigkeit zu bekommen, um zuverlässige Untersuchungen anzustellen.

Ducrot macht eine interessante Beobachtung, die, falls sie sich bestätigen sollte, auf gewisse therapeutische Möglichkeiten hindeuten würde. Er behauptet, daß Injektionen von Methylviolett das Auftreten der Bestandteile des Blutplasmas in der Cerebrospinalflüssigkeit im Gefolge haben und zwar in dem für das Blut charakteristischen Verhältnis. Bei Gelbsucht geht Galle nach Injektion von Methylviolett ebenfalls prompt in die Cerebrospinalflüssigkeit über. Er erklärt dies damit, daß Methylviolett das sekretorische Chorioidalepithel lähmt und infolgedessen die Funktion der Membran zeitweilig sistiert. Die Filtration hört somit auf. Dies ist für ihn auch ein Beweis für die Bildung der Cerebrospinalflüssigkeit durch Sekretion. Nach mehreren Stunden verliert das Mittel allmählich seine Wirkung und die normale Tätigkeit des Plexus chorioideus wird wieder hergestellt.

lation (wie die kleinen Venae Galeni und der Anfang der Vena magna Galeni) nicht genügt, so kann die Produktionssteigerung kontinuierlich werden und zu Hydrocephalus führen. Inwiefern die normalen Unterschiede im intravaskulären Druck Transsudation oder Bildung von Cerebrospinalflüssigkeit hervorrufen, kann mit diesen künstlichen Hilfsmitteln nicht festgestellt werden. Die Aehnlichkeit im Salzgehalt des Blutes und der Cerebrospinalflüssigkeit scheint unzweifelhaft zu beweisen, daß diese Flüssigkeitsproduktion zum Teil auf Filtration beruht.

Andererseits macht der histologische Charakter des Epithels des Plexus chorioideus, die Grundverschiedenheit in der chemischen Zusammensetzung der Cerebrospinalflüssigkeit verglichen mit dem Blut und andern serösen Flüssigkeiten und das Geschütztsein der Cerebrospinalflüssigkeit gegen im Blut enthaltene Substanzen (Impermeabilität) die Annahme einer sekretorischen oder Zellentätigkeit notwendig.

Es scheint deswegen am wahrscheinlichsten, daß die Cerebrospinalflüssigkeit sowohl durch Filtration als auch durch Sekretion gebildet wird.

III. Resorption der Cerebrospinalflüssigkeit.

Die Aufrechterhaltung eines richtigen Gleichgewichts der Cerebrospinalflüssigkeit in den Ventrikeln und dem Subarachnoidalraum verlangt eine der Absonderung gleichwertige Resorption. Der erste Beweis einer aktiven Zirkulation der Cerebrospinalflüssigkeit wurde durch die Versuche Magendie's geliefert. Er bewies, daß, wenn man aus dem Subarachnoidalraum so viel Flüssigkeit als möglich abgelassen hatte, die Neubildung so rasch vor sich ging, daß eine gleiche Menge Flüssigkeit am folgenden Tage oder noch früher erhalten werden konnte. Er bewies auch das Vorhandensein einer aktiven (lebhaften) Resorption von in den Subarachnoidalraum injicierten Farblösungen und beobachtete deren Auftreten in den Venae jugulares und im Urin.

Lange Zeit vor dieser strengen Beweisführung hatte man eine lebhafte Ausscheidung von Ventrikelinhalt, sei es nun Flüssigkeit, Dampf oder Spiritus animalis vermutet. Wie früher erwähnt, glaubte Galen, daß die Ausscheidung des nach Reinigung seines Spiritus animalis übrigbleibenden Materials durch das Infundibulum und die Lamina cribrosa in die Nase hinein erfolgte, wo sie als „pituita" kenntlich wurde. Obwohl Galen's Theorien über den Spiritus animalis von Vesal (1543) angegriffen und später über den Haufen geworfen wurden, ist seine Ansicht, daß das Infundibulum die Austrittspforte für den Ventrikelinhalt sei, von vielen sogar bis zur Zeit Magendie's (1825) angenommen worden.

Lymphgefäße in der Dura wurden von Mascagni um 1775 beschrieben. Meckel (1777) bestätigte diese Beobachtungen und erwähnte sie als „Vasa resorbentia lymphatica". Arnold (1838) behauptete, es seien

Lymphgefäße in der Pia mater und Arachnoidea vorhanden und schrieb ihnen die Resorption der Cerebrospinalflüssigkeit zu. His (1850) und v. Recklinghausen (1863) bestätigten diese Beobachtung und machten auch auf das Vorhandensein von perivaskulären Lymphgefäßen aufmerksam.

Böhm (1869) behauptete das Vorhandensein eines einzigen unabhängigen Systems klappenloser Lymphgefäße, welche den Subarachnoidalraum direkt mit den Piagefäßen verbinden sollten und in Wirklichkeit ein Nebensystem der Blutgefäße bildeten. Er behauptete, es seien große Stomata vorhanden, welche den freien Zutritt aus dem Subarachnoidalraum in diese Gefäße gestatteten. Bei Kongestion füllten sich diese Gefäße mit Blut, aber trotz der ungeschützten Oeffnungen ging das Blut nicht in die Cerebrospinalflüssigkeit über. Ferner gingen Milch und körnige Substanzen, die man in den Subarachnoidalraum injiciert hatte, durch diese Stomata und das intermediäre Lymphgefäßsystem prompt in die Venen über. Diese durch Silbernitratfärbung nachweisbaren Stomata waren ihrem Wesen nach vollständig ähnlich den Zwerchfellstomata, deren Vorhandensein v. Recklinghausen kurze Zeit vorher behauptet hatte.

Key und Retzius (1875) schrieben die Resorption den Pacchionischen Granulationen zu. Bei Injektionen gefärbter Lösungen unter Druck in den Subarachnoidalraum konnten sie beobachten, wie diese Farblösungen durch die Pacchioni'schen Granulationen in den Sinus longitudinalis übergingen.

A. Methoden der Technik.

Obwohl viele Untersuchungen angestellt worden sind, um die Art des Austritts der Cerebrospinalflüssigkeit zu bestimmen, waren die Resultate außerordentlich verschieden und erlauben keine bestimmten Schlüsse zu ziehen. Sie waren deswegen so wenig zutreffend, hauptsächlich weil die Forscher künstlichen Druck angewandt haben, oder die Injektionen postmortal gemacht wurden. Bei allen hier angeführten Versuchen waren die äußeren Bedingungen so weit als möglich normal — es wurde kein Druck angewandt, und die Tiere waren lebendig. Die Resultate der Versuche repräsentieren so genau als möglich die natürlichen Resorptionsvorgänge beim Tier.

Die Hauptmethode, um der Lösung dieses Problems näher zu kommen, bestand darin, daß man eine bestimmte Menge Cerebrospinalflüssigkeit durch die gleiche Menge lebloser, gefärbter Flüssigkeiten ersetzte und quantitativ die Ausscheidung dieser Substanzen im Urin bestimmte. Die Substanz muß derartig sein, daß sie prompt resorbiert und rasch durch die Niere wieder ausgeschieden wird.

Wir haben Indigocarmin, Methylenblau und Phenolsulphonphthalein versucht. Methylenblau und Indigocarmin haben sich bei diesen Versuchen als wenig wertvoll erwiesen, wir mußten uns beinahe vollständig auf Phenolsulphonphthalein verlassen. Methylenblau wird nur langsam ausgeschieden

und erscheint im Urin als Leukokörper, was seine quantitative Schätzung unsicher macht. Indigocarmin erscheint rascher im Urin, aber seine Farbe wird durch Urinpigmente derartig verändert, daß nicht einmal annähernd sein quantitativer Wert bestimmt werden kann. Phenolsulphonphthalein genügt allen Anforderungen. Die Frage der Ausscheidung des Phenolsulphonphthaleins durch die Niere ist gründlich studiert worden von Rowntree und Geraghty, die es als Probe für die Nierenfunktion einführten. Vermöge seiner Stabilität, seinem indifferenten Charakter, seiner raschen, gleichmäßigen und fast vollständigen Elimination durch die Niere, seiner leichten und genauen quantitativen Schätzung ist es für diese Untersuchung besonders gut geeignet. Neuerdings ist es von Dandy und Rowntree zur Taxierung der Flüssigkeitsresorption aus der Pleura- und Peritonealhöhle verwandt worden.

Wegen der Schwierigkeit und Ungewißheit der Ausführung der Lumbalpunktion bei Hunden, infolge der größeren Länge des Rückenmarks, haben wir die Cerebrospinalflüssigkeit regelmäßig aus der Cisterna cerebello-medullaris gewonnen. Zu diesem Zwecke haben wir die Muskeln in der Mittellinie des Nackens auseinandergezogen und die Membrana atlanto-occipitalis freigelegt, welche die Cisterna cerebello-medullaris überspannt. Man kann dann nach sorgfältiger Incision der Dura die durchsichtige Arachnoidea punktieren und die gewünschte Flüssigkeitsmenge ablassen. Diese kann man dann durch die gleiche Menge Phenolsulphonphthalein bei Körpertemperatur ersetzen, ohne den normalen Druck der Cerebrospinalflüssigkeit zu stören. Phenolsulphonphthalein wird in physiologischer Kochsalzlösung gelöst. Da die Cerebrospinalflüssigkeit aus 99% Wasser besteht, und Phenolsulphonphthalein vollständig indifferent ist, so machen wir, wie leicht ersichtlich, in praxi einfach einen Ersatz mit gefärbter Cerebrospinalflüssigkeit, deren Resorption wir quantitativ taxieren können. Ein ccm. (6 mg) Phenolsulphonphthalein ist willkürlich als Injektionsmenge bei all diesen Versuchen gewählt worden. Wir haben Hündinnen genommen, weil sie leichter zu katheterisieren sind. In jedem Falle ist die Zeit des Auftretens im Urin und die quantitative Ausscheidungsmenge während der Zeit von 1 bzw. 2 Stunden bestimmt worden. Die durch den Urin ausgeschiedene Menge wird nach entsprechender Verdünnung durch Colorimetrie nach der Rowntree- und Geraghty'schen Modifikation des Autenrieth-Königsberger'schen Colorimeters bestimmt.

Ein anderer Faktor, den man in Betracht ziehen und so viel als möglich vermeiden soll, ist die Wirkung der Narcotica auf die Niere. Wir haben häufig Anurie und Oligurie verschiedenen Grades infolge der Narkose beobachtet. Geht die Trennung der Nackenmuskeln rasch von statten, so bedarf es nur einer oberflächlichen Narkose und diese reicht gewöhnlich nicht aus, um die Niere zu beeinflussen. Wird die Wunde tamponiert und nicht geschlossen, so kann dasselbe Experiment an nachfolgenden Tagen

ohne erhebliche Störung und ohne Anwendung eines Narcoticums wiederholt werden.

Wir müssen betonen, daß diese Prozentzahlen nicht als absolut zuverlässig gelten dürfen, da die gesamte injicierte Phenolsulphonphthaleinmenge nicht im Urin wiedergefunden wird. In der Peritoneal- und Pleurahöhle findet man gewöhnlich 80—90%, aber, aus einem nicht deutlich erkennbaren Grunde, kann man nach Injektion in den Subarachnoidalraum nur 60—90% wiederauffinden. Die Ergebnisse sind jedoch für alle praktischen Zwecke genau genug. Wir würden zweifellos eine zuverlässigere Zahl für eine jedesmal ausgemachte Zeitdauer erhalten, wenn wir die Prozentzahlen auf die Gesamtsumme der wiedergewonnenen Substanz, statt auf die Injektionsmenge bezögen. Die angeführten Zahlen drücken aus, wie viel Prozent der injicierten Menge wieder aufgefunden wurde.

B. Die Geschwindigkeit der Resorption der Cerebrospinalflüssigkeit bei Hunden.

Folgendes sind charakteristische Experimente:

Versuch I. 25. V. 11. Hündin. Gewicht 14½ Pfund.

Oberflächliche Aethernarkose. 1 ccm Cerebrospinalflüssigkeit wird durch 1 ccm (6 mg) Phenolsulphonphthalein ersetzt. Katheterisation zum Auffinden der Erscheinungszeit und danach alle Stunden.

Zeit bei der Injektion		12^{10}	Uhr	nachm.
Zeit beim ersten Erscheinen		12^{17}	„	„ 7 Min.
Ausscheidung im Urin nach	1 Stunde	1^{17}	„	„ 5,0%
„ „ „ „	2 „	2^{17}	„	„ 12,2%
„ „ „ „	3 „	3^{17}	„	„ 13,0%
„ „ „ „	4 „	4^{17}	„	„ 11,4%
„ „ „ „	5 „	5^{17}	„	„ 8,0%
„ „ „ „	8 „	8^{17}	„	„ 7,8%
„ „ „ „	11 „	11^{17}	„	„ 2,0%
Urin negativ um		11^{35}	„	„
Gesamte in 11 Stunden ausgesch. Menge				59,4%

Wir wußten aus Erfahrung, daß das Narcoticum die Ausscheidung der Farblösung herabsetzt. Deswegen wurde die Wunde tamponiert und am folgenden Tage (schmerzlos) der Ersatz der Cerebrospinalflüssigkeit ohne Narkose und mit folgenden Resultaten vorgenommen:

Versuch II. 26. V. 11. Dasselbe Tier wie bei Versuch I.

Dieselbe Menge (1 ccm oder 6 mg) Phenolsulphonphthalein wurde injiciert.

Zeit bei der Injektion		10	Uhr	vorm.
Zeit beim ersten Erscheinen im Urin		10^{7}	„	„ 7 Min.
„ „ „ „	2 Stunden	12^{7}	„	nachm. 17,8%
Ausscheidung im Urin nach	1 Stunde	11^{7}	„	„ 16,6%
„ „ „ „	3 „	1^{7}	„	„ 13,6%
„ „ „ „	4 „	2^{7}	„	„ 7,2%
„ „ „ „	5 „	3^{7}	„	„ 4.5%
„ „ „ „	6 „	4^{7}	„	„ 2,2%
„ „ „ „	7 „	5^{7}	„	„ 1,3%
„ „ „ „	8 „	6^{7}	„	„ 0,3%
„ „ „ „	9 „	7^{7}	„	„ Spuren
Gesamte in 9 Stunden ausgeschiedene Menge				63,5%

Versuch III. 31. V. 11.

5 Tage später wurde eine ähnliche Injektion durch die Membrana atlanto-occipitalis bei demselben Tiere vorgenommen.

Zeit bei der Injektion			10 Uhr	vorm.	
Zeit beim ersten Erscheinen im Urin			10^{5}	„ „	5 Min.
Ausscheidung an Phthalein im Urin nach	1	Stunde	11^{05}	„ „	17,5%
„ „ „ „ „ „	2	Stunden	12^{05}	„ nachm.	16,7%
„ „ „ „ „ „	3	„	1^{05}	„ „	12,6%
„ „ „ „ „ „	4	„	2^{05}	„ „	7,1%
„ „ „ „ „ „	5	„	3^{05}	„ „	3,7%
„ „ „ „ „ „	6	„	4^{05}	„ „	1,2%
„ „ „ „ „ „	7	„	5^{05}	„ „	0,5%
„ „ „ „ „ „	8	„	6^{05}	„ „	Spuren
„ „ „ „ „ „	9	„	7^{05}	„ „	„
„ „ „ „ „ „	10	„	8^{05}	„ „	negativ
Gesamte in 9 Stunden ausgeschiedene Menge					59,3%

Wir können daraus den Schluß ziehen, daß eine lebhafte Zirkulation der Cerebrospinalflüssigkeit vorhanden ist. Während der ersten 3—4 Stunden ist die Resorption ziemlich regelmäßig und nimmt dann progressiv ab. Diese Abnahme ist aller Wahrscheinlichkeit nach auf die Verdünnung durch die fortwährend sich neu bildende Flüssigkeit zurückzuführen. Im allgemeinen kann man sagen, daß die Cerebrospinalflüssigkeit alle 8—12 Stunden oder mindestens 2 oder 3 mal alle 24 Stunden vollständig resorbiert und erneuert wird. Experimente, bei denen Methylenblau und Indigocarmin angewandt wurden, waren, was Zeit des ersten Erscheinens und Verschwindens anbetrifft, im großen und ganzen analog, obwohl keinerlei quantitative Werte erhalten werden konnten.

Die quantitativen Resultate der Resorption aus dem menschlichen Subarachnoidalraum sind diesen Resultaten bei Tieren ungefähr gleich. Die genauen Zahlen sind in einem späteren Kapitel verzeichnet.

C. Findet die Resorption der Cerebrospinalflüssigkeit ins Blut oder in die Lymphe hinein statt?

Für die Resorption der Cerebrospinalflüssigkeit gibt es ganz allgemein zwei Möglichkeiten — ins Blut oder in die Lymphe. Mott ist zurzeit wahrscheinlich der eifrigste Verteidiger der Resorption durch die Lymphe. Seiner Ansicht nach erfüllen perivaskuläre Lymphgefäße diese Funktion und werden bei Hydrocephalus durch Flüssigkeitsstauung ausgedehnt. Jedoch überwiegt die Ansicht, daß, abgesehen von möglicherweise vorhandenen Lymphgefäßverbindungen längs dem Nervus olfactorius und opticus, das Zentralnervensystem mit Einschluß der Hirnhäute keine Lymphgefäße besitzt. Die gegenwärtige Auffassung des Lymphgefäßsystems geht dahin, daß es nach allen Seiten hin durch Endothelzellen abgeschlossen ist, und daß seine sämtlichen Aeste entweder in den Ductus thoracicus oder Ductus lymphaticus dexter münden. Mit Ausnahme der Arbeit von Key und Retzius, die angeben, Lymphgefäße längs der Nervenscheiden gefüllt

zu haben, kennen wir keinen Beweis für die Existenz einer Resorption auf dem Lymphwege. Indessen wurden ihre Injektionen unter hohem Druck und post mortem ausgeführt, so daß der von ihnen angeführte Beweis nicht stichhaltig ist. Normalerweise verbreitet sich die Cerebrospinalflüssigkeit nicht längs der Nervenscheiden, mit Ausnahme vielleicht des Nervus olfactorius und opticus.

Hill hat gezeigt, daß in den Subarachnoidalraum injicierte Farblösungen nach 10—20 Minuten im Urin erschienen, daß aber die Cervicallymphdrüsen nach 1—2 Stunden nur leicht gefärbt waren. Er schließt daraus, daß die Resorption direkt ins Blut hinein stattfindet.

Wir haben eine Reihe von Experimenten ausgeführt, um die Art der Resorption zu ergründen. Wir führten eine Kanüle in den Ductus thoracicus ein und ersetzten wie in den früheren Experimenten die Cerebrospinalflüssigkeit durch Phenolsulphonphthalein. Die Gesamtlymphe wurde auf diese Weise gesammelt und zu gleicher Zeit die Ausscheidung des Phenolsulphonphtaleins im Urin abgeschätzt. Wir wollen die folgenden Experimente als Beispiele anführen.

Versuch I. 18. IV. 11.

Fistel im Ductus thoracicus. Aethernarkose. Ersatz von 1 ccm Cerebrospinalflüssigkeit durch 1 ccm (6 mg) Phenolsulphonphthalein durch die Membrana atlanto-occipitalis. Katheterisation der Blase.

Zeit der Injektion	12^{03} Uhr Nachm.	
Erstes Erscheinen im Urin	12^{09} „ „	6 Min.
Erstes Erscheinen in der Lymphe	1^{45} „ „	1 Stunde 36 Min.
Ausscheidung des Phenolsulphonphthaleins im Urin		
in der ersten Stunde	1^{09} Uhr nachm.	9,5%
in der zweiten Stunde	2^{09} „ „	12,2%

Aus diesem Experiment erhellt, daß die Cerebrospinalflüssigkeit im Urin ausgeschieden wird, lange bevor sie in der Lymphe erscheint, und daß in 2 Stunden (sogar in Narkose) über 21% ausgeschieden wurde, während gerade eine Spur in der Lymphe vorhanden war. Vermutlich geschah die Resorption direkt ins Blut. Dies wird durch Experimente bewiesen, von denen das folgende ein Beispiel ist.

Versuch II. 30. VI. 13.

Fistel im Ductus thoracicus. Chloretonnarkose. Die Blutproben werden der Carotis entnommen.

Durch die Membrana atlanto-occipitalis hindurch wird ein Kubikzentimeter Cerebrospinalflüssigkeit durch 1 ccm (30 mg) Phenolsulphonphthalein ersetzt.

Zeit der Injektion	3^{30} Uhr nachm.	
Blutprobe	3^{32} „ „	negativ, Lymphe negativ
„	3^{33} „ „	positiv, „ „
„	3^{36} „ „	„ „ „
„	3^{58} „ „	„ „ „
„	4^{15} „ „	„ „ „

Es ist also klar, daß die Resorption direkt ins Blut hinein stattfand und sehr rasch vor sich ging. Die Farbe wurde in Proben arteriellen Blutes in Zeit von 3 Minuten entdeckt, während nach 45 Minuten keine Spur in der Lymphe war. Bei einem Experimente ähnlicher Art wurde in der Lymphe schon 18 Minuten nach der Injektion eine Spur gefunden. In keinem Falle war sogar nach Verlauf von 2 Stunden mehr als eine Spur vorhanden — in auffallendem Gegensatz zu dem Gehalt in Blut und Urin. Die Spur von Farbe in der Lymphe, die nach einer beträchtlichen Spanne Zeit auftrat, kann ganz gut als aus dem Blute herstammend angesehen werden.

Man könnte dem entgegenhalten, daß die Resorption durch den Ductus lymphaticus dexter stattgefunden hatte. Aus diesem Grunde wurde das folgende Experiment ausgeführt.

Versuch III. 10. V. 11.

Fistel im Ductus thoracicus. Dorsale Laminektomie, Rückenmark und Dura werden in der Höhe des 5. Brustwirbels unterbunden. Zu weiterer Vorsicht wurde eine zweite Ligatur 2 cm über der ersten angelegt. Injektion von 1 ccm (30 mg) Phenolsulphonphthalein in den Subarachnoidalraum des zu beiden Ligaturen peripherisch liegenden Abschnitts.

Zeit der Injektion		2^{06}	Uhr	nachm.	
Erste Blutprobe	untersucht um	2^{12}	„	„	positiv. Konzentriert vorhanden.
„ Lymphprobe	„ „	2^{12}	„	„	negativ.
„ Blutprobe	„ „	2^{20}	„	„	positiv.
„ Lymphprobe	„ „	2^{20}	„	„	negativ.

Es erhellt also aus diesen Experimenten, daß die Lymphgefäße bei der Resorption der Cerebrospinalflüssigkeit keine Rolle spielen, sondern daß die Resorption direkt ins Blut hinein stattfindet.

D. Die Resorption ist ein diffuser Prozeß, bei dem der ganze Subarachnoidalraum beteiligt ist.

Das letzte angeführte Experiment zeigt, daß Resorption auch aus dem Subarachnoidalraum des Rückenmarks heraus stattfindet. Wird Phenolsulphonphthalein in die Cisterna cerebello-medullaris injiciert, so verteilt es sich, wie wir später sehen werden, in ganz kurzer Zeit in alle Teile des cerebralen und spinalen Subarachnoidalraums. Einige haben angenommen, daß die Resorption sich auf den Sinus longitudinalis superior und die übrigen venösen Sinus beschränkt, und daß die übrigen Gehirn- und Rückenmarksgefäße bei dieser Resorption keine Rolle spielen. Um festzustellen, welche Rolle der spinale Subarachnoidalraum spielt, wurden Experimente ausgeführt, von denen wir folgende Beispiele anführen wollen:

Versuch IV. 2. VI. 11.

Dorsale Laminektomie; Chloretonnarkose; Unterbindung von Dura und Rückenmark in der Höhe des 4. Brustwirbels; der Sicherheit halber wurde eine zweite Ligatur $2\frac{1}{2}$ cm über der ersten angelegt. Auf diese Weise konnte keine Flüssigkeit direkt aus dem tieferen Segment in den craniellen Subarachnoidalraum gelangen. Ablassen der Flüssigkeit aus dem distalen Segment des Rückenmarks und Ersatz durch 1 ccm (12 mg) Phenolsulphonphthalein.

Zeit der Injektion	12^{47}	Uhr	nachm.	
Zeit des ersten Erscheinens im Urin	12^{53}	„	„	6 Minuten
In der 1. Stunde ausgeschiedene Menge	1^{53}	„	„	18,2%
In der 2. Stunde ausgeschiedene Menge	2^{53}	„	„	10,4%

Versuch V. Dem Versuch IV ähnlich. 8. VI. 11.

Zeit der Injektion	2^{32}	Uhr	nachm.	
Zeit des ersten Erscheinens im Urin	2^{38}	„	„	6 Minuten
In der 1. Stunde ausgeschiedene Menge	3^{38}	„	„	15,1%
In der 2. Stunde ausgeschiedene Menge	4^{39}	„	„	13,2%

Man sieht, daß die Resorption aus dem spinalen Subarachnoidalraum sehr groß ist, ja, die Zahlen sind beinahe so hoch, wie die der Resorption aus dem ganzen Subarachnoidalraum. Es kommt jedoch bei diesen Experimenten zu einer unvermeidlichen Drucksteigerung. Der spinale Subarachnoidalraum beim Hunde enthält verhältnismäßig wenig Flüssigkeit, so dicht umkleiden Arachnoides und Dura das Rückenmark. Deswegen ist es unmöglich, die abgelassene Flüssigkeit mit Genauigkeit zu ersetzen. Die Injektionsmasse steht infolgedessen unter Druck, wodurch die Resorptionsgeschwindigkeit verändert und die konstant gefundene rapide Ausscheidung erklärlich wird. Trotzdem dürfen wir den Schluß ziehen, daß im spinalen Subarachnoidalraum eine lebhafte und rasche Resorption vor sich geht. Die Resorption ist deswegen ein diffuser Prozeß. Sie erfolgt aus dem ganzen Subarachnoidalraum und ist nicht auf einen bestimmten Teil dieses Raumes beschränkt.

Die aus unsern Resultaten sich ergebende Vermutung ist die, daß die Resorption der Flüssigkeit direkt in das Kapillarnetz des ganzen Subarachnoidalraums hinein erfolgt.

E. Das Beweismaterial gegen die Existenz der Stomata.

Die Hauptverteidiger der Theorie der Stomata als Hilfsmittel für die Resorption der Cerebrospinalflüssigkeit sind Böhm, Adamkiewicz, Reiner und Schnitzler. Das Hauptargument zugunsten der Existenz der Stomata ist die Beobachtung, daß Körnchen aus dem Subarachnoidalraum in die Venen übergehen. Dies kann man leicht beim Embryo nachweisen, schwieriger beim Erwachsenen, aber, wie oben erwähnt und wie früher von Mall nachgewiesen, ist dies vollständig von dem erhöhten Druck und der dadurch verursachten Zerreißung oder Ruptur zarten Gewebes abhängig.

Die Existenz der Stomata im Subarachnoidalraum wurde ursprünglich zuerst von Böhm (1869) angenommen, aber seine Beobachtungen wurden nicht bestätigt. Die Existenz von in die Lymphgefäße führenden Stomata war von v. Recklinghausen für das Centrum tendineum des Zwerchfells behauptet worden, diese Stomata erwiesen sich jedoch als Kunstprodukte. Die Annahme von Stomata in Blutgefäßen ist noch schwerer zu verstehen. Wären Stomata vorhanden, so müßte man erwarten, nach venöser

Stauung eine blutiggefärbte Cerebrospinalflüssigkeit zu finden. Das Fehlen von Blut könnte man schwerlich durch das Vorhandensein von Klappen erklären, denn solche sind niemals nachgewiesen worden.

In einer Reihe von Experimenten wurde chinesische Tusche und Lampenrußkörnchen in Suspension als Ersatz für die gleiche Menge Cerebrospinalflüssigkeit benutzt, und die Tiere verschiedene Zeiträume hindurch in Narkose gehalten. Sogar nach Verlauf von 2—3 Stunden war kein Beweis für das Austreten von Körnchen vorhanden. Blutproben aus dem Sinus longitudinalis superior wurden zu wiederholten Malen mikroskopisch auf Körnchen untersucht, aber mit gleichmäßig negativem Ergebnis. Nach Verlauf von 1, 2 oder 3 Stunden waren die Körnchen im ganzen cerebralen und spinalen Subarachnoidalraum vollständig gleichmäßig verteilt. Eine Ansammlung an irgend einer besondern Stelle war nicht ersichtlich. In einer Anzahl von Fällen wurden die Tiere zum Gefrieren gebracht und dann in Formalin gelegt; die Sinus wurden später geöffnet, abschnittsweise untersucht und das Blut in den Sinus ebenfalls untersucht. Körnchen waren in den Pacchioni'schen Granulationen und außen an den Wänden des Sinus longitudinalis und der übrigen Sinus vorhanden, nichts deutete jedoch auf den Uebergang derselben in das Lumen des Sinus. In jedem einzelnen Falle waren die Körnchen durch die Arachnoidea und eine Schicht Dura getrennt.

Das Blut in den Sinus war ebenfalls gleichmäßig frei von Körnchen. Dies darf nicht dahin ausgelegt werden, daß Körnchen dieser Größe niemals den Subarachnoidalraum verlassen können. Aller Wahrscheinlichkeit nach können sie durch irgend eine Aeußerung der Lebenstätigkeit allmählich eliminiert werden, aber augenscheinlich nicht durch freien Uebergang durch von Anfang an vorhandene Oeffnungen hindurch.

Einen weiteren Beweis für das Fehlen von Stomata liefert eine Anzahl von Experimenten, bei denen ein erhöhter Druck angewandt wurde. Injiciert man Körnchen in den Subarachnoidalraum ausgewachsener Hunde unter einem Druck von 100 mm Quecksilber, oder weniger, so findet ebenfalls kein Uebergang von Körnchen in die venösen Sinus statt. Diese hohen Drucke führen natürlich den Tod des Tieres herbei. Der Sinus longitudinalis und lateralis können dann in ihrer ganzen Länge freigelegt werden, aber sogar nach einer Stunde oder noch länger können keine Körnchen in die Sinus hineingepreßt werden. Die Pacchioni'schen Granulationen sind voll Körnchen, aber ihre Wände sind undurchgängig. Es ist also evident, daß mit den eigenen Resorptionsmitteln des Tieres während des Lebens, und sogar mit hohem künstlichen Druck nach dem Tode, keinerlei Beweis für den Uebergang von Körnchen auf dem Wege von Stomata weder in die Sinus noch in irgend einen andern Teil des Gefäßsystems geliefert werden kann.

Durch die bisherigen Experimente ist gezeigt worden, daß die Resorption einen allgemeinen oder diffusen Prozeß darstellt, bei dem der ganze Subarachnoidalraum beteiligt ist. Da die Resorption aus dem spinalen Arachnoidalraum wenigstens proportional ebenso groß ist wie die aus dem ganzen Subarachnoidalraum, so ist es unnütz, das Vorhandensein von Stomata anzunehmen.

F. Beweis gegen die Annahme der Pacchionischen Granulationen als resorbierende Organe.

Die Annahme der Pacchioni'schen Granulationen als Apparat für die Resorption der Cerebrospinalflüssigkeit stammt aus den Arbeiten von Key und Retzius. Diese Ansicht hat vielfache Unterstützung erfahren. Die Pacchioni'schen Granulationen sind in Wirklichkeit Divertikel der Arachnoidea, welche in das Lumen der Sinus und in die Knochen des Schädelgewölbes hinein vorspringen. Sie sind umsäumt von einer Schicht Arachnoidea mit einer darüberliegenden Schicht Dura, wodurch dem Uebergang von Flüssigkeit ein viel größerer mechanischer Widerstand entgegengesetzt wird als durch die einfache Endothelialbekleidung der Kapillaren in der Pia-Arachnoidea. Die Pacchioni'schen Granulationen sind außerdem bei der Geburt nicht vorhanden oder nur so schwach entwickelt, daß sie nicht bemerkt werden. Mit fortschreitendem Alter und zunehmendem intracraniellen Druck nehmen sie an Größe und Zahl zu. Bei vielen Tieren sollen sie vollständig fehlen.

Es wäre sehr schwierig, wenn nicht unmöglich, irgend welche Beweismittel für den Uebergang von Flüssigkeit durch die Pacchioni'schen Granulationen während des Lebens zu finden. Infolgedessen sind wir vollständig auf postmortale Injektionen angewiesen. Bei diesem Verfahren ist es möglich, Flüssigkeit durch die Pacchioni'schen Granulationen in die Sinus zu pressen, es bedarf dazu aber eines sehr hohen Druckes. Bei noch höherem Drucke ist es sogar möglich, Wasser aus dem Subarachnoidalraum in die Nasenhöhle zu pressen.

Der beste Beweis gegen die Resorption der Cerebrospinalflüssigkeit durch die Pacchioni'schen Granulationen liegt in dem Allgemeincharakter der Resorption aus dem Subarachnoidalraum.

G. Die Resorption der Cerebrospinalflüssigkeit verglichen mit der der Peritoneal- und Pleuralflüssigkeit.

Die Resorption von Flüssigkeiten aus der Peritoneal- und aus der Pleurahöhle ist neuerdings von Dandy und Rowntree studiert worden. Es wurde nachgewiesen, daß die Resorption von Flüssigkeiten aus diesen Höhlen gleichfalls ein diffuser Prozeß ist und von der eingenommenen Körperlage unabhängig ist. Ferner wurde nachgewiesen, daß die Resorption direkt ins Blut hinein stattfindet, und daß die Lymphgefäße keine Rolle spielen. Die Resorption geht jedoch aus diesen Höhlen sehr viel rascher vor sich

als aus dem Subarachnoidalraum. Ein Vergleich zwischen der Resorption von Flüssigkeit aus der Pleura- und aus der Peritonealhöhle und der aus dem Subarachnoidalraum ergibt sich am besten aus der beigefügten Tabelle. Die Zeit des ersten Auftretens von Phenolsulphonphthalein im Urin ist bei allen ungefähr die gleiche. Die Ausscheidung aus der Pleura- und Peritonealhöhle erfolgt rascher als aus dem Subarachnoidalraum (Fig. 7, S. 430).

1. Resorption aus den Ventrikeln.

Um die Erörterung über die Resorption der Cerebrospinalflüssigkeit zu vervollständigen, müssen wir kurz einige klinische Beobachtungen in Betracht ziehen. Die Details folgen in einem späteren Abschnitt dieser Arbeit. In 7 Fällen von Hydrocephalus wurde die Kommunikation zwischen den Ventrikeln und dem Subarachnoidalraum vollständig verschlossen gefunden. So hatte man eine gute Gelegenheit, die Resorption aus den Ventrikeln zu taxieren. Wurde Phenolsulphonphthalein in die Ventrikel dieser Fälle injiciert, so war dessen erstes Erscheinen im Urin stark verzögert (30 bis 40 Minuten oder mehr) und niemals wurde während der zwei auf das erste Erscheinen folgenden Stunden mehr wie 2% im Urin eliminiert. Dies geschah unabhängig von der Dilatation der Ventrikel oder der vorhandenen Flüssigkeitsmenge [1]).

Die Ausscheidung von Phenolsulphonphthalein nach einer solchen Injektion hat bis zu 10 Tagen und noch länger angedauert. Auch die Ventrikelpunktion bewies das Vorhandensein der Farbe in den Ventrikeln für dieselbe Zeitdauer. Es erhellt hieraus, daß nur eine sehr geringe, ja, man kann sagen, so gut wie gar keine Resorption aus den Ventrikeln stattfindet.

IV. Kommunikation zwischen den Ventrikeln und dem Subarachnoidalraum.

Aus den angeführten Experimenten geht hervor, daß sich in den Ventrikeln Flüssigkeit bildet; daß sie hier nicht resorbiert wird, sondern von dem ganzen Subarachnoidalraum resorbiert wird. Ebenso ist klar, daß das normale Gleichgewicht zwischen der Produktion und Resorption der Cerebrospinalflüssigkeit abhängig ist von einer ausreichenden Kommunikation zwischen dem Ort der Bildung und dem Ort der Resorption, d. h. zwischen Ventrikeln und Subarachnoidalraum.

Sechs Kommunikationsforamina zwischen den Ventrikeln und dem Subarachnoidalraum sind beschrieben worden. Das Foramen oder der Kanal von Bichat wurde zuerst

1) Daß der intraventrikuläre Druck auf die Resorption aus den Ventrikeln keinen Einfluß hat, wird bewiesen durch die Tatsache, daß vor und nach Entfernung von $1^1/_2$ Unzen Ventrikelflüssigkeit in Fall I, Gruppe I, die Resorption genau die gleiche war ($^1/_4$% in 2 Stunden).

7.

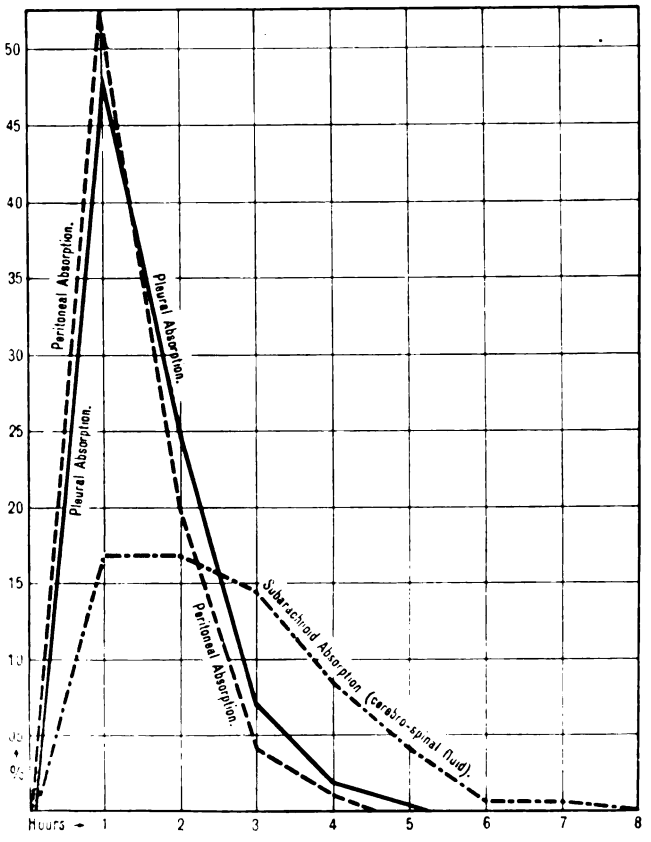

Fig. 7. Kurven zum Vergleich der Gesamtausscheidung der Peritoneal-, Pleura- und Cerebrospinalflüssigkeit beim Hunde. Die Grundlinie repräsentiert die in einstündige Intervalle eingeteilte Zeit. Die senkrechte Linie repräsentiert die Resorption (Prozentzahlen der Ausscheidung) von Phenolsulphonphthalein im Urin.

(1819) beschrieben als eine median mit der Vena Galeni magna verlaufende Kommunikation, die die Verbindung zwischen dem 3. Ventrikel und dem Subarachnoidalraum herstellt. Kurze Zeit darauf fügte Bichat ein anderes Foramen hinzu, das von der Spitze eines jeden der beiden Seitenventrikel ausgehe — die Foramina lateralia von Bichat. Magendie, Luschka und Key und Retzius bewiesen, daß diese 3 Foramina weiter nichts waren als durch Druck erzeugte Kunstprodukte. Mierzejewsky und Merkel (1872) stellten von neuem die Behauptung auf, es sei an der Spitze eines jeden Seitenventrikels ein Foramen vorhanden. Wenn auch die meisten Anatomen sie als Kunstprodukte ansehen, so glauben doch viele an ihr Vorhandensein.

Obwohl Cotugno u. A. vermutet hatten, es existiere eine Kommunikationsöffnung im 4. Ventrikel, so wurde deren Vorhandensein doch erst durch Magendie im Jahre 1825 bewiesen und trägt mit Recht seinen Namen. Renault (1829) bewies, daß beim Pferde kein solches Foramen vorhanden sei, und daß trotzdem bei diesem Tiere kein Hydrocephalus auftrete. Magendie bestätigte den Befund Renault's, trotzdem er die Wichtigkeit dieses Foramens beim Menschen weiter aufrecht erhielt. Krause (1843) behauptete, daß alle Ventrikel, mit Einschluß des 4., normalerweise durch Pia verschlossen seien und daß das Foramen Magendii ein, sei es durch Druck, sei es durch Präparation geschaffenes Kunstprodukt sei. Todd (1847) äußerte ähnliche Ansichten. Virchow (1854) bestritt energisch das Vorhandensein der Foramina oder irgendeiner Kommunikation zwischen Ventrikeln und Subarachnoidalraum oder zwischen dem cerebralen und dem spinalen Subarachnoidalraum. „Die subarachnoidalen Räume stehen in keiner offenen Verbindung, weder unter sich, noch mit den Hirnhöhlen, und die in ihnen enthaltene Flüssigkeit könne daher nicht einfach in ihnen auf- oder ansteigen." Die Autorität seiner Lehren genügte, um die Annahme der Ansichten Magendie's stark zu verzögern.

Das Vorhandensein der Foramina wurde jedoch von tüchtigen Anatomen verteidigt. Luschka (1854) bestätigte das Fehlen dieses Foramens beim Pferde, erklärte jedoch das Fehlen eines Hydrocephalus durch das Vorhandensein der Foramina lateralia, die seinen Namen tragen. Diese Foramina sind bei allen Tieren vorhanden, und sind bei Tieren ohne centrales Foramen größer. Er bewies überzeugend das Vorhandensein eines zentralen Foramens, wie es Magendie beschrieben hatte, und benamte es ihm zu Ehren. Key und Retzius (1875) haben die Entdeckungen Magendie's und Luschka's bis ins einzelne bestätigt.

Retzius untersuchte 1896 eine Reihe von 100 Hirnen und fand nur in 2 Fällen das Foramen Magendii und in 3 Fällen die Foramina von Luschka nicht vorhanden. Die Ergebnisse seiner Untersuchungen sind von Heß und Cruveilhier bestätigt worden. Cannieur (1898) kommt jedoch nach zahlreichen Injektionen und histologischen Studien zu dem Schluß, daß alle Beobachtungen einer Kommunikation auf Kunstprodukten beruhen, und daß die Ventrikel ein überall mit Ependym bekleidetes geschlossenes System bilden. Testut ist auch dieser Ansicht. Schmorl, der serologische Unterschiede zwischen der Ventrikelflüssigkeit und der Flüssigkeit des Subarachnoidalraums beobachtet hatte, äußert sich in ähnlichem Sinne. Seiner Meinung nach bezeugt dieser Umstand nicht nur den doppelten Ursprung der Cerebrospinalflüssigkeit, sondern er macht auch das Fehlen der Foramina von Magendie und Luschka zu einer notwendigen Schlußfolgerung.

Wir glauben nicht, daß mit ähnlichen Methoden gewonnene Beobachtungen ähnlicher Art diesen Gegenstand noch besser beleuchten können.

Die folgenden davon verschiedenen Versuche jedoch beweisen das Vorhandensein und die Funktion dieser Oeffnungen.

A. Experimente zum Beweis der funktionellen Kommunikation.

Wird Phenolsulphonphthalein nach Entfernung der gleichen Menge Cerebrospinalflüssigkeit in die Ventrikel injiciert, so erscheint die Farblösung in der durch Lumbalpunktion gewonnenen Spinalflüssigkeit in 1 bis 7 Minuten. Bei diesen Experimenten besteht kein erhöhter Druck der Ventrikularflüssigkeit, und kein künstlicher Druck wird angewandt. Die Ergebnisse erklären sich also nur aus den normalerweise vorhandenen Mitteln zur Regulation der Flüssigkeitsverteilung. Diese Beobachtungen beziehen sich auf zwei Klassen von Fällen, die eine ohne Hydrocephalus, die andere mit Hydrocephalus, aber ohne mechanischen Verschluß. Die Zeit des ersten Auftretens der Farblösung in der Spinalflüssigkeit kann gelegentlich in Fällen von Hydrocephalus verzögert werden, sogar wenn eine freie Kommunikation vorhanden ist.

Beobachtung	Fall	Zeit des ersten Auftretens von Phenolsulphonphthalein im Subarachnoidalraum nach dessen Injektion in die Ventrikel
I.	Kein Hydrocephalus	5 Min.
II.	„ „	3 „
III.	„ „	2 „
IV.	Hydrocephalus (Typus m. Kommunikat.)	1 „
V.	„ „	2 „
VI.	„ „	15 „
VII.	„ „	18 „
VIII.	„ „	1 „
IX.	„ „	weniger als 7 „

Ersetzt man Cerebrospinalflüssigkeit (durch Lumbalpunktion) durch die gleiche Menge Phenolsulphonphthalein, so wird die Farblösung nach kurzer Zeit in den Ventrikeln gefunden. Dies wurde bei vier der oben verzeichneten Fälle — drei mit, einem ohne Hydrocephalus — nachgewiesen. Die Zeit des ersten Auftretens in den Ventrikeln wurde nicht notiert, obwohl quantitative Notierungen gemacht wurden und in einem anderen Kapitel dieser Abhandlung niedergelegt sind. Diese Beobachtungen beweisen, daß zwischen den Ventrikeln und dem Subarachnoidalraum eine offene Kommunikation vorhanden ist.

Sie beweisen auch, daß Flüssigkeiten leicht nach oben in die Ventrikel gelangen, sogar gegen den Strom der Cerebrospinalflüssigkeit aus den Ventrikeln. Bei diesen Ergebnissen ist die — gewöhnlich Key und Retzius zugeschriebene und neuerdings wieder von Propping verteidigte — Theorie, daß nämlich an diesen Oeffnungen, wenn auch nicht demonstrierbare Klappen sich finden, unhaltbar. Der Uebergang von Flüs-

sigkeiten speziell aus dem Subarachnoidalraum in die Ventrikel ist insofern von großer Wichtigkeit, als er bei der Intraspinalanästhesie und bei der Behandlung von Krankheiten des Zentralnervensystems durch intraspinale Injektionen eine Rolle spielt.

B. Wo findet sich diese Kommunikation.

Wenn ein Verschluß, sei es am Aquaeductus Sylvii, sei es an dem basalen Foramen von Magendie und Luschka, vorhanden ist, so tritt in die Ventrikel injiciertes Phenolsulphonphthalein nicht in der Spinalflüssigkeit auf. Dies zeigte sich in einer Reihe von 7 Fällen, unter denen bei vieren der Verschluß bei der Autopsie bestätigt wurde.

Dadurch wird überzeugend dargetan, daß zwischen dem 3. Ventrikel und den Seitenventrikeln einerseits und dem Subarachnoidalraum andererseits keine Foramina existieren, oder in anderen Worten, daß die Foramina von Bichat und Mierzejewsky (oder die Foramina lateralia von Bichat) nicht vorhanden sind. Der Aquaeductus Sylvii ist der einzige Kanal für den Austritt von Flüssigkeit aus diesen Ventrikeln. Die Kommunikationen zwischen den Ventrikeln und dem Subarachnoidalraum müssen daher hinter dem Aquaeductus Sylvii liegen und vom 4. Ventrikel ausgehen. Diese Kommunikationen sind die Foramina von Magendie und Luschka.

C. Die Leistungsfähigkeit der Kommunikation.

Um die Diffusion oder Durchtrittsquote der Flüssigkeit nach Injektion in die Ventrikel oder in den Subarachnoidalraum festzustellen, wurde die relative Konzentration der Phenolsulphonphthaleinlösung in den Ventrikeln und dem Subarachnoidalraum nach Verlauf von 2½ Stunden untersucht, mit folgendem Resultat: 2½ Stunden nach Injektion von Phenolsulphonphthalein in den Ventrikel, wurde aus dem Ventrikel und aus dem Subarachnoidalraum eine Probe entnommen. Die folgenden Zahlen bezeichnen die Konzentration von unverdünntem Phenolsulphonphthalein:

	Fall I. Hydrocephalus	Fall II. Hydrocephalus
Konzentration der Ventrikelflüssigkeit	170 oder ca 2	150 oder ca. 3
Konzentration der Spinalflüssigkeit	78 oder ca 1	110 oder ca. 2

Zweieinhalb Stunden nach einer Subarachnoidalinjektion (Lumbalpunktion) wurde die Ventrikular- und Spinalflüssigkeit gewonnen. Die Konzentration war folgende:

	Fall I. (Kein Hydrocephalus)	Fall II. (Hydrocephalus)
Konzentration der Ventrikelflüssigkeit	110 oder ca. 1	150 oder 1
Konzentration der Spinalflüssigkeit	350 oder ca. 3	450 oder 3

Der prompte Uebertritt von Flüssigkeiten nach beiden Richtungen ist auf diese Weise bewiesen, und auf Grund

dieser Zahlen kann man grob schematisch sagen, daß das Ueberfließen aus den Ventrikeln in den Subarachnoidalraum ungefähr 2 mal so leicht erfolgt wie in der umgekehrten Richtung. Dieser Unterschied erklärt sich wahrscheinlich aus dem normalerweise aus den Ventrikeln in den Subarachnoidalraum gehenden Strom von Cerebrospinalflüssigkeit.

V. Körnchenverteilung im Subarachnoidalraum.

Die Befürworter der Theorie der Cerebrospinalflüssigkeitsresorption durch Stomata oder spezielle Strukturen längs des Sinus longitudinalis oder anderer Sinus haben das Vorhandensein einer intraarachnoidalen Strömung vorausgesetzt, welche die Cerebrospinalflüssigkeit diesen Strukturen zuführe. Diese Annahme ist sehr analog derjenigen, daß eine intraperitoneale Strömung die Flüssigkeit nach dem Centrum tendineum des Zwerchfells bringe. Wir sind nicht imstande gewesen, irgendein Indizium zugunsten einer solchen Annahme weder für die Peritonealhöhle noch für den Subarachnoidalraum zu finden.

Behufs Feststellung des Vorhandenseins oder Nichtvorhandenseins einer Strömung im Subarachnoidalraum haben wir die (durch die Membrana atlanto-occipitalis abgelassene) Cerebrospinalflüssigkeit durch die gleiche Menge einer Suspension von Lampenrußkörnchen ersetzt. Das Tier blieb 1—2 Stunden in Narkose und wurde nach Verlauf dieser Zeit getötet und zum Gefrieren gebracht, um die Möglichkeit einer postletalen Körnchenverteilung zu vermeiden. Die später vorgenommene Untersuchung ergab eine ganz gleichmäßige Verteilung der Körnchen im ganzen Subarachnoidalraum sowohl des Gehirns als auch des Rückenmarks. So weit man mit den Augen feststellen konnte, war absolut kein Anzeichen vorhanden für irgend eine Anhäufung längs der Sinus oder an irgend einem andern Punkte. Mit Ausnahme von 4 Kopfnervenpaaren fanden sich keine Körnchen längs der Nervenscheiden. Körnchen waren vorhanden in den Nervi olfactorii bis zu ihrer Endigung, den Nervi optici bis zum Fundus, dem Trigeminus über dem Ganglion Gasseri und dem Nervus acusticus bis zum Meatus auditorius internus. Diese Verteilung repräsentiert die normalen Grenzen der Cerebrospinalflüssigkeit. Unter Anwendung von Druck und nur dann können die andern Kopf- und Rückenmarksnerven auf wechselnde Strecken hin injiciert werden.

Die gleichmäßige und rapide Verteilung von Körnchen in der ganzen Cerebrospinalflüssigkeit erklärt sich am besten durch die Pulsation des Zentralnervensystems.

Zweiter Teil.

Klinisch-pathologische Studien über Hydrocephalus internus.

VI. Methoden der Technik.

In den nachfolgenden Beobachtungen wurde durch Anwendung von Phenolsulphonphthalein [1]) bestimmt: 1. Die Resorption aus den Ventrikeln. Man macht eine Ventrikelpunktion und injiciert 1 ccm (6 mg) in 3 ccm Ventrikelurflüssigkeit gelösten Phenolsulphonphthaleins in den Ventrikel. a) Es wird die Zeit seines ersten Auftretens im Urin bestimmt, und b) wird quantitativ die im Urin ausgeschiedene Menge für eine Zeitdauer von 2 Stunden nach seinem ersten Auftreten abgeschätzt. 2. Die Resorption aus dem Subarachnoidalraum. Man macht eine Lumbalpunktion und injiciert 1 ccm (6 mg) in 2 ccm Cerebrospinalflüssigkeit gelöstes Phenolsulphonphthalein in den Subarachnoidalraum. Die Zeit des ersten Auftretens und die quantitative Ausscheidung im Urin werden abgeschätzt. 3. Das Offensein oder der Verschluß der Kommunikation zwischen Ventrikeln und Subarachnoidalraum. Nach Ventrikularinjektion von 1 ccm (6 mg) in 3 ccm Ventrikelflüssigkeit gelöstem Phenolsulphonphthalein wird eine Lumbalpunktion gemacht. Das Vorhandensein oder Nichtvorhandensein dieser Substanz in der Cerebrospinalflüssigkeit wird auf diese Weise bestimmt. In einigen Fällen wurde die Ventrikelflüssigkeit nach Injektion von Phenolsulphonphthalein in den Subarachnoidalraum auf dieses geprüft. (Durch Feststellung der relativen Konzentration der Phenolsulphonphthaleinlösung wurde bestimmt, ob die Kommunikation ihrer Aufgabe gewachsen war.)

Während dieser Beobachtungen wurde Patient in Rückenlage gehalten. Die Zeit des ersten Auftretens wurde aus den durch Katheterisation erhaltenen Urinproben ermittelt.

VII. Untersuchungen über die Kommunikation zwischen den Ventrikeln und dem Subarachnoidalraum und die Resorption aus denselben.

Fall I ohne Hydrocephalus.

M. B., farbig, weiblich, 9 Monate alt. Diagnose: Tuberkulöse Meningitis, allgemeine Miliartuberkulose.

Das in armseligem Ernährungszustand befindliche Kind litt an allgemeiner Miliartuberkulose und tuberkulöser Meningitis. In der Spinalflüssigkeit waren Tuberkelbacillen vorhanden.

1) Wir müssen jedoch nachdrücklich betonen, daß Phenolsulphonphthalein gewöhnlich in Alkali gelöst wird, was genügt, um seine Anwendung im Zentralnervensystem unmöglich zu machen. Wir haben eine neutrale speziell für uns von Dr. H. A. Dunning von der Firma Hynson, Westcott u. Co. präparierte Lösung benutzt. Diese mit frisch gewonnener Cerebrospinalflüssigkeit verdünnte Lösung kann man ohne irgendwelche erkennbare Wirkung anwenden.

Klinische Proben mit Phenolsulphonphthalein 8.—9. V. 13.

I. Zur Bestimmung der quantitativen Resorption von in die Ventrikel gebrachter Flüssigkeit. Ventrikelpunktion und Injektion von Phenolsulphonphthalein.

Zeit der Injektion	8	Uhr	nachm.	
a) Zeit des ersten Auftretens im Urin	8^{12}	„	„	= 12 Minuten.
b) Quantitative Ausscheidung im Urin, 2 Stunden	10^{12}	„	„	= 10%.

c) Dauer der Ausscheidung 24 Stunden später keine Farbe mehr im Urin.

d) Dauer des Vorhandenseins in den Ventrikeln, 24 Stunden später keine Farbe mehr in der Ventrikelflüssigkeit.

II. Um zu bestimmen, ob eine Kommunikation zwischen den Ventrikeln und dem Subarachnoidalraum vorhanden ist.

Lumbalpunktion: 5 Minuten nach Injektion von Phenolsulphonphthalein in den Ventrikel war diese Farbe in der Spinalflüssigkeit v o r h a n d e n.

III. Zur Bestimmung der Resorption aus dem S u b a r a c h n o i d a l r a u m.

Lumbalpunktion und Injektion von Phenolsulphonphthalein.

Zeit der Injektion	8	Uhr	nachm.	
a) Zeit des ersten Auftretens im Urin	8^{08}	„	„	— 8 Min.
b) Quantitative Ausscheidung im Urin, 2 Stunden	10^{08}	„	„	= 40%

Tod an Meningitis tuberculosa.

Pathologische Untersuchungen: Das Gehirn wurde i n s i t u m i t F o r m a l i n gehärtet. Ausdedehnte Miliartuberkulose, Meningitis tuberculosa. Miliare Knötchen zerstreut über der ganzen Hirnoberfläche, besonders über dem Großhirn. Geringes plastisches Exsudat findet sich über dem r. Parietallappen, längs der Falx cerebri und der l. Art. Sylvii. Kein Exsudat an der Hirnbasis, nur einige zerstreute Knötchen finden sich in dieser Gegend. Der Aquaeductus Sylvii, die Foramina Magendii und von L u s c h k a sind nicht verschlossen. Die Ventrikel sind nicht dilatiert. Einige Tuberkelknötchen sind über das Ependym und die Plexus chorioidei zerstreut. Abgesehen von zerstreuten Knötchen, sind die Rückenmarkshäute anscheinend normal.

Obwohl eine tuberkulöse Meningitis und Ependymitis vorhanden war, so hat dies anscheinend die Resorption nicht gehindert, weder nach spinaler, noch nach ventrikulärer Injektion von Phenolsulphonphthalein. Verglichen mit den andern Fällen dieser Gruppe, in denen keine Meningitis vorhanden war, sind die Resultate im großen und ganzen identisch. Außerdem besteht das anatomische Faktum, daß keine Dilatation der Hirnventrikel vorhanden war. Das prompte Erscheinen des Phenolsulphonphthaleins (weniger als 5 Minuten) im Rückenmarkskanal nach Ventrikelpunktion liefert den klinischen Beweis, daß der Aquaeductus Sylvii und die basalen Kommunikationsforamina offen sind. Dies wurde auch durch die Autopsie bestätigt.

Fall II ohne Hydrocephalus.

W. A., farbig, männlich, 16 Monate alt. Diagnose: Tuberkulöse Meningitis; allgemeine Miliartuberkulose. Zeichen von Tuberkulose begannen 2 Monate vor der Aufnahme. Tuberkelbacillen in der Spinalflüssigkeit.

Klinische Proben mit Phenolsulphonphthalein:

I. Um die Resorption von in die Ventrikel gebrachter Flüssigkeit abzuschätzen. Ventrikelpunktion und Injektion von Phenolsulphonphthalein, kein erhöhter Flüssigkeitsdruck. 12. V. 13.

Zeit der Injektion	9	Uhr	nachm.	
a) Zeit des ersten Auftretens im Urin	9^{12}	„	„	= 12 Min.
b) Quantitative Ausscheidung im Urin, 2 Stunden	11^{12}	„	„	= 20%.

c) Dauer der Ausscheidung, 24 Stunden später ist im Urin und in der Ventrikelflüssigkeit keine Farbe mehr.

II. Um festzustellen, ob eine Kommunikation vorhanden ist oder nicht. 3 Minuten nach der obenerwähnten Ventrikelpunktion wurde eine Lumbalpunktion gemacht, in der Spinalflüssigkeit fand sich schon Phenolsulphonphthalein vor.

III. Um die Resorption aus dem Subarachnoidalraum festzustellen. 13. V. 13. Lumbalpunktion und Injektion von Phenolsulphonphthalein.

Zeit der Injektion	8^{12}	Uhr	nachm.	
a) Zeit des ersten Auftretens im Urin	8^{20}	„	„	= 6 Min.
b) Quantitative Ausscheidung im Urin, 2 Stunden	10^{20}	„	„	= 40%.

Tod an tuberkulöser Meningitis.

Obduktion: Hirn in situ mit Formalin gehärtet. Miliare Knötchen über das ganze Hirn zerstreut. Irreguläre Bezirke plastischen Exsudats finden sich über beiden Parietallappen, längs der Falx cerebri, der Brücke und der Gegend des Chiasma der Nervi optici. Die Ventrikel sind von normaler Größe, der Aquaeductus Sylvii und die Foramina von Magendie und Luschka sind nicht verschlossen. Der Plexus chorioideus ist normal. Die Rückenmarkshäute zeigen zerstreute Tuberkel.

Das frühzeitige Auftreten von Phenolsulphonphthalein im Rückenmarkskanal nach Ventrikelpunktion beweist die Leistungsfähigkeit der Kommunikation zwischen Ventrikeln und Subarachnoidalraum. Die quantitative Resorption aus den Ventrikeln und dem Subarachnoidalraum muß auch als normal angesehen werden, weil sie in ihren Resultaten der bei Pat. ohne Meningitis beobachteten sehr ähnlich ist und auch weil die Autopsie keinerlei Anzeichen für eine Volumenvergrößerung der Ventrikel ergab.

Fall III ohne Hydrocephalus.

F. B., farbig, männlich, 16 Monate alt. Diagnose: Hereditäre Syphilis.

Pat. war ein abgemagertes und rachitisches Kind. Die Wassermannreaktion im Blute war positiv.

Klinische Proben mit Phenolsulphonphthalein. 5. VI. 13.

I. Um die Ventrikelresorption abzuschätzen. Ventrikelpunktion und Injektion von Phenolsulphonphthalein.

Zeit der Injektion	9^{12}	Uhr	nachm.
a) Zeit des ersten Auftretens im Urin	nicht abgeschätzt.		
b) Quantitative Ausscheidung im Urin, 2 Stunden	11^{25}	Uhr	nachm. = 12%.

c) Dauer der Ausscheidung nicht abgeschätzt.

II. Vor der Ventrikelpunktion wurde eine Lumbalpunktion vorgenommen und die Nadel in der Kanüle gelassen. Nach der Ventrikelinjektion wurde die Nadel (das Stilett) herausgezogen, 2 Minuten nach der Injektion erschien Phenolsulphonphthalein in der Spinalflüssigkeit.

III. Um die Resorption aus dem Subarachnoidalraum zu bestimmen. Lumbalpunktion und Injektion von Phenolsulphonphthalein.

Zeit der Injektion	7	Uhr	Nachm.
a) Zeit des ersten Auftretens im Urin	nicht festgestellt.		
b) Quantitative Ausscheidung im Urin, 2 Stunden	9^{10}	Uhr	nachm. = 40%.

IV. Um festzustellen, ob in den spinalen Subarachnoidalraum injicierte Flüssigkeit (Phenolsulphonphthalein) in die Ventrikel gelangt und in welcher Konzentration. 31. VIII. 13.

2½ Stunden nach der Injektion wurden Proben von Ventrikel- und Spinalflüssigkeit entnommen.

a) Konzentration der unverdünnten Ventrikelflüssigkeit } im Verhälnis 1 : 3
b) Konzentration der unverdünnten Spinalflüssigkeit }

Da keine klinischen Symptome eines Hydrocephalus internus oder irgendwelche neurologische Störungen vorhanden waren, kann man annehmen, daß die Resultate sowohl der ventrikulären, wie auch der subarachnoidalen Resorption normal waren. Diese Resultate

sind denen der Fälle I und II durchaus analog. Nicht allein ist das Vorhandensein der Kommunikation zwischen den Ventrikeln und dem Subarachnoidalraum bewiesen, sondern es ist auch bewiesen, daß Flüssigkeit normalerweise aus dem Subarachnoidalraum hinauf in die Ventrikel gelangt.

Fall IV ohne Hydrocephalus.

R. A., farbig, männlich, 5 Jahre alt. Diagnose: Lungentuberkulose; tuberkulöse Meningitis.

Der Pat. leidet an Lungentuberkulose und ist seit einer Woche an Meningitis erkrankt. In der Spinalflüssigkeit fanden sich Tuberkelbacillen.

Klinische Proben mit Phenolsulphonphthalein:

I. Um die subarachnoidale Resorption festzustellen, 26. IV. 13. Lumbalpunktion und Injektion von Phenolsulphonphthalein.

Zeit der Injektion	11^{15} Uhr vorm.
Zeit des ersten Auftretens im Urin	nicht festgestellt.
Quantitative Ausscheidung im Urin, 2 Stunden	1^{15} Uhr nachm. = 45%.

Der Pat. starb mehrere Tage später zu Hause an tuberkulöser Meningitis. Autopsie nicht gestattet. Die quantitative Ausscheidung (45%) ist der der andern Fälle dieser Gruppe analog.

Fall V ohne Hydrocephalus.

G. F., farbig, männlich, 10 Monate alt. Diagnose: Bronchopneumonie.

Pat ist ein gut genährter und gut entwickelter Junge, der sich von einer Bronchopneumonie erholt. Keine Anzeichen einer meningealen Störung. Die Untersuchung der Spinalflüssigkeit gibt ein negatives Resultat.

Klinische Proben mit Phenolsulphonphthalein.

I. Um die Resorption von in die Ventrikel gebrachter Flüssigkeit zu bestimmen. 8. IX. 13. Ventrikelpunktion und Injektion von Phenolsulphonphthalein.

Zeit der Injektion	9^{58}	Uhr	nachm.	
a) Zeit des ersten Auftretens im Urin	10^{08}	„	„	= 10 Min.
b) Quantitative Ausscheidung im Urin, 2 Stunden	12^{08}	„	„	= 16%.

c) Dauer der Ausscheidung im Urin — Spur 36 Stunden später.

II. Um die Kommunikation zwischen den Ventrikeln und dem Subarachnoidalraum festzustellen. Die Lumbalpunktion wurde vor Verlauf von 3 Minuten nach der ebenerwähnten Ventrikelpunktion vorgenommen. Es war schon Phenolsulphonphthalein in der Spinalflüssigkeit vorhanden.

III. Um die Resorption aus dem Subarachnoidalraum zu bestimmen. 10. IX. 13. Lumbalpunktion und Injektion von Phenolsulphonphthalein.

Zeit der Injektion	1^{08}	Uhr	nachm.	
a) Zeit des ersten Auftretens im Urin	1^{14}	„	„	= 6 Min.
b) Quantitative Ausscheidung im Urin, 2 Stunden	3^{14}	„	„	= 35%.

Dauer der Ausscheidung nicht bestimmt.

Da keine Störungen im Zentralnervensystem vorhanden waren, dürfen wir annehmen, daß die Resultate die normale Resorption aus den Ventrikeln und dem Subarachnoidalraum repräsentieren.

Fall VI ohne Hydrocephalus.

C. H., farbig, weiblich, 1 Jahr alt. Diagnose: Bronchopneumonie.

Pat. hatte kurz vorher eine Bronchopneumonie durchgemacht. Keinerlei Zeichen von Meningitis.

Klinische Proben:

I. Zur Feststellung der Resorption von in die Ventrikel gebrachter Flüssigkeit. 7. IX. 13. Ventrikelpunktion und Injektion von Phenolsulphonphthalein.

Zeit der Injektion 9^{22} Uhr nachm.
a) Zeit des ersten Auftretens im Urin 9^{36} „ „ = 14 Min.
b) Quantitative Ausscheidung im Urin, 2 Stunden 11^{36} „ „ = 12%.

II. Zur Feststellung der Resorption aus dem Subarachnoidalraum. 31. VIII. 13. Lumbalpunktion und Injektion von Phenolsulphonphthalein.

Zeit der Injektion 1^{25} Uhr nachm.
a) Zeit des ersten Auftretens im Urin nicht festgestellt.
b) Quantitative Ausscheidung im Urin, 2 Stunden 3^{35} Uhr nachm. = 35%.
c) Dauer der Ausscheidung im Urin — keine Spur nach 24 Stunden.

III. Um festzustellen, ob in den Subarachnoidalraum injicierte Flüssigkeit in die Ventrikel gelangt und in welcher Konzentration. 2 Stunden nach der obenerwähnten Injektion von Phenolsulphonphthalein in den Subarachnoidalraum, wurde die Lumbal- und die Ventrikelpunktion gemacht.

Konzentration der unverdünnten Ventrikelflüssigkeit } im Verhältnis von 1 : 2.
Konzentration der unverdünnten Spinalflüssigkeit }

Diese Resultate, wie in Fall V, müssen als normal angesehen werden.

Allgemeine Uebersicht über die Fälle ohne Hydrocephalus.

Diese Beobachtungen stützen sich auf 6 Fälle. Bei 3 Fällen war kein Anzeichen dafür vorhanden, daß das Zentralnervensystem mitbeteiligt war. 3 weitere Fälle sind miteinbegriffen, sämtlich Fälle von Tuberkulose mit tuberkulöser Meningitis, und die Beobachtungen wurden im Verlauf der Meningitis gemacht. Bei Meningitis ist immer die Möglichkeit einer verminderten Resorption vorhanden, und daran muß man denken. Die Resultate sind jedoch sehr analog denen der 3 Fälle ohne Meningitis. Bei 3 dieser Fälle wurde die Sektion ausgeführt. Es fand sich kein Hydrocephalus internus, und in keinem der beiden Fälle war ein Verschluß der Foramina von Magendie und Luschka vorhanden. Die Resultate dieser Gruppe stimmen auffallend mit den experimentell bei Tieren erhaltenen überein.

In jedem einzelnen Falle wurde das Vorhandensein einer Kommunikation zwischen den Ventrikeln und dem Subarachnoidalraum bewiesen, und in 2 Fällen konnte die relative Menge des Flüssigkeitsübertritts aus dem Subarachnoidalraum in die Ventrikel quantitativ bestimmt werden (Fig. 8).

(Siehe Tabelle S. 440.)

VIII. Untersuchungen über die Resorption aus den Ventrikeln und dem Subarachnoidalraum bei Patienten mit Hydrocephalus internus.

Diese Patienten sind ebenfalls unter Anwendung von Phenolsulphonphthalein als klinischer Probe untersucht worden. Durch Einführung dieser Probe ist es möglich gewesen, die Fälle von Hydrocephalus internus in zwei

Tafel über die Fälle von normaler Resorption.

Fall	Erkrankung	Autopsie	Injektion in die Ventrikel		Injektion in den Subarachnoidalraum		Kommunikation zwisch. Ventrikeln u. Subarachnoidalraum		Dauer der Ausscheidung.	
			Zeit bis zum ersten Auftreten in Min.	Resorption innerhalb 2 Stunden	Zeit bis zum ersten Auftreten in Min.	Resorption innerhalb 2 Stunden	+ oder —	Zeit bis zum ersten Auftreten	Ventrikel	Rückenmark
I. M. B.	Tuberkulose und Meningitis	+	12	10%	8	40%	+	weniger als 5 Min.	weniger als 24 Stunden	weniger als 12 Stunden
II. W. A.	Tuberkulose und Meningitis	+	12	20%	8	40%	+	weniger als 3 Min.	weniger als 24 Stunden	weniger als 8 Stunden
III. F. B.	Hereditäre Syphilis	lebt	—	12%	—	40%	+	2 Min.	—	—
IV. E. R.	Tuberkulose und Meningitis	nicht gemacht	—	—	—	43%	nicht geprüft	—	—	—
V. G. F.	Bronchopneumonie	lebt	10	16%	6	35%	+	weniger als 3 Min.	weniger als 36 Stunden	weniger als 12 Stunden
VI. G. H.	Bronchopneumonie	lebt	14	12%	—	35%	+	—	weniger als 24 Stunden	weniger als 12 Stunden
	Zusammenfassung		10—14	12—20%	6—8	35—43%	+	2—5 Min.	weniger als 24 Stunden	weniger als 12 Stunden

8 a.

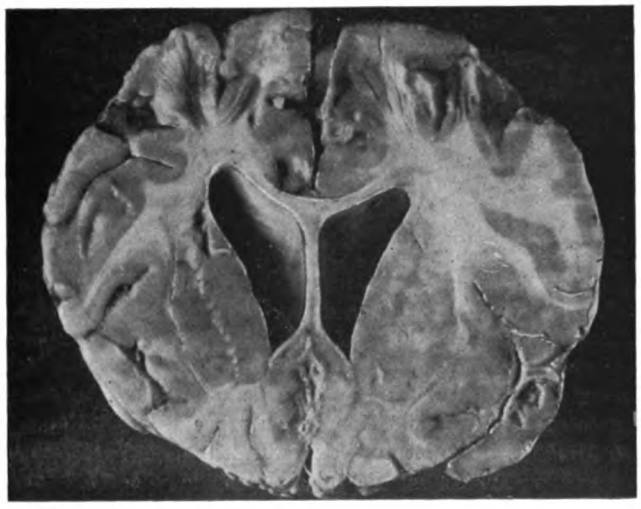

8 b.

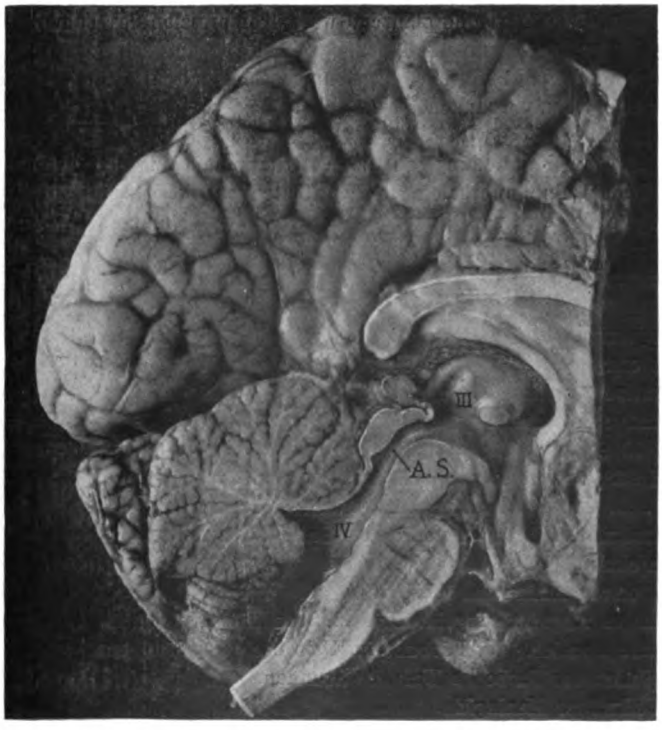

Fig. 8. Gehirn eines 1 jährigen normalen Kindes; zum Vergleich mit den nun folgenden Fällen von Hydrocephalus internus. a Querschnitt. b Sagittaler Medianschnitt. Man beachte das offene Foramen Magendii und den Aquaeductus Sylvii.

Unterabteilungen zu scheiden. Das Hereinbringen von Phenolsulphonphthalein in die Ventrikel und die spätere Untersuchung auf diese Substanz in der Spinalflüssigkeit ermöglicht bei deren Nichtvorhandensein die Feststellung, daß die Kommunikationsforamina verschlossen (Gruppe I), oder bei deren Vorhandensein, daß sie offen sind (Gruppe II). Die weitere Differenzierung zwischen diesen beiden Gruppen wird später erörtert werden.

Gruppe I.

Hydrocephalus internus mit Verschluß der Austrittskanäle aus den Ventrikeln.

1. Fall I. P. G., farbig, weiblich, 7 Monate alt. Allgemeine Miliartuberkulose, tuberkulöse Meningitis; an die Meningitis sich anschließender Hydrocephalus internus; Meningocele.

Zwei andere Kinder leben und sind gesund. Kein anderer Fall von Hydrocephalus. — Ausgetragen, Geburt normal. An der Brust gestillt. Sie hatte bei der Geburt einen „Knollen" im Rücken (Meningocele). Begann mit 3 Monaten zu zahnen. Konnte im 4. Monat aufrecht sitzen. Keine akute Krankheit. Die Meningocele verursacht anscheinend keinerlei Störung. — Die Pat. hatte einen heftigen Husten und Fieber gehabt und war die letzte Woche sehr schläfrig gewesen.

Befund: Pat., ein gut genährtes Kind, lag im Koma. In der Regio sacralis eine große Meningocele. Diese war von normaler Haut bedeckt, mit Ausnahme einer kleinen Stelle, am höchsten Punkte, wo die Oberfläche glatt und glänzend war. Kompression des Tumors verursachte eine Hervorwölbung der großen Fontanelle. Pirquet'sche Reaktion positiv.

Spinalflüssigkeit (durch Punktion der Meningocele erhalten): Klar, 112 Blutkörperchen pro cmm; Tuberkelbacillen vorhanden.

Klinische Proben:

I. 26. IV. 13. Zur Feststellung, ob die Austrittskanäle aus den Ventrikeln offen sind. Injektion von Phenolsulphonphthalein in den Seitenventrikel. Sofortige Lumbalpunktion, 45 Minuten lang keine Spur von Farbe. Die Nadel wird zurückgezogen. 3 Stunden später war eine schwache Spur vorhanden.

II. Zur Bestimmung der Ventrikularresorption nach der Injektion. Flüssigkeit unter hohem Druck.

Zeit der Injektion	9	Uhr	nachm.	
a) Zeit des ersten Auftretens im Urin	9^{45}	„	„	= 45 Min.
b) Quantitative Ausscheidung im Urin, 2 Stunden	11^{45}	„	„	= 0,75%.
c) Quantitative Ausscheidung im Urin, 12 Stunden	2^{45}	„	vorm	= 3,0%.

d) In dem 70 Stunden nach der Injektion entleerten Urin vorhandenes Phenolsulphonphthalein 3%. Weitere Beobachtungen wurden nicht gemacht.

III. 24. IV. 13. Zur Bestimmung der Resorption aus dem Subarachnoidalraum. Injektion von 1 ccm Phenolsulphonphthalein und 3 ccm Spinalflüssigkeit.

Zeit der Injektion	8^{04}	Uhr	nachm.	
a) Zeit des ersten Auftretens im Urin	8^{10}	„	„	= 6 Min.
b) Quantitative Ausscheidung im Urin, 2 Stunden	10^{10}	„	„	= 62%

c) Auffallende Abnahme der Färbung im Urin nach 6½ Stunden.

d) Verschwinden der Farbe im Urin, 20 Stunden.

Tod an tuberkuloser Meningitis.

Pathologischer Befund: Allgemeine Miliartuberkulose; tuberkulöse Meningitis; Myelomeningocele; Hydrocephalus internus. Das Gehirn war anscheinend von normaler Größe. Plastisches Exsudat über beiden Parietallappen, längs der Falx cerebri und den Art. fossae Sylvii und daneben über die Hirnrinde zerstreut zahlreiche Tuberkelknötchen. Die Hirnbasis

9 a.

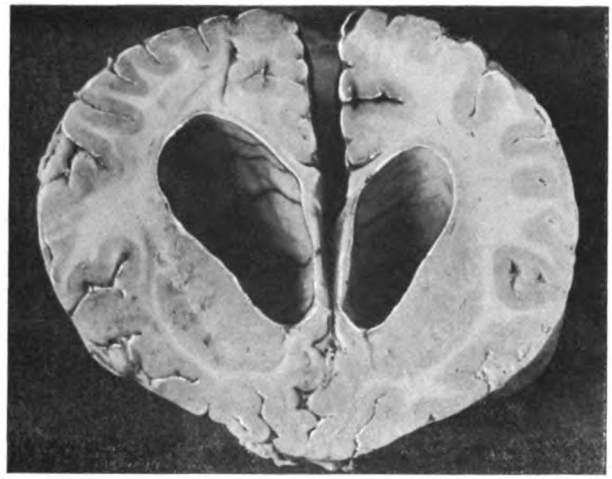

9 b.

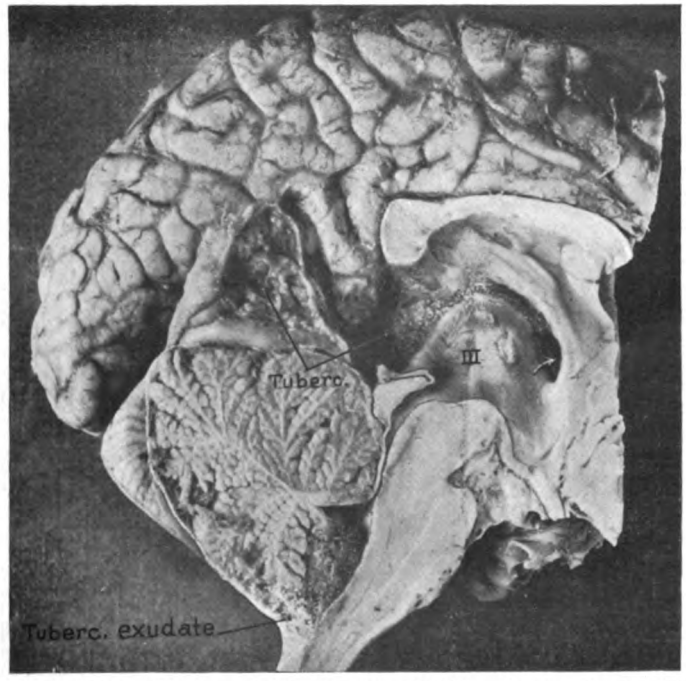

Fig. 9. Fall von akutem Hydrocephalus internus (Fall I, Gruppe I, P. C.) infolge Verschlusses der Foramina von Magendie und Luschka durch tuberkulöses Exsudat. In den Ventrikeln fand keine Resorption statt.

a Querschnitt durch das Gehirn, mäßig dilatierte Seitenventrikel.

b Sagittaler Medianschnitt durch das Gehirn. Man beachte das den Raum zwischen Medulla und Kleinhirn vollständig ausfüllende und beide miteinander verlötende Exsudat (III). Es sperrte vollkommen die Foramina von Magendie und Luschka. Der Aquaeductus Sylvii ist offen.

war mit einem dicken Exsudat bedeckt, das sich von dem Chiasma der Nervi optici nach hinten über die Unterfläche von Pons und Medulla sowie beider Kleinhirnhemisphären erstreckte. Die Cisterna cerebello-medullaris war mit Exsudat erfüllt. Die Foramina von Magendie und von Luschka waren durch dieses Exsudat vollständig verschlossen (Fig 9). Auf dem Durchschnitt zeigten sich die Ventrikel mäßig vergrößert. Ein Sagittalschnitt in der Mittellinie ergab, daß das Foramen Monroi mäßig dilatiert war, und der Aquaeductus Sylvii vollständig offen. Der 4. Ventrikel war ungefähr von normaler Größe und teilweise mit tuberkulösem Exsudat angefüllt. Dieses Exsudat bildete nicht nur eine äußere Bedeckung, sondern stellte eine feste Verbindung dar zwischen Medulla und Kleinhirn, so daß die Austrittsforamina doppelt versiegelt waren. Dieses Exsudat hing kontinuierlich zusammen mit dem, das sich über Kleinhirnoberfläche und Hirnbasis erstreckte. Viele Tuberkelknötchen waren über das Ependym des 3. Ventrikels und der Seitenventrikel versprengt. Der Plexus chorioideus hatte ein normales Aussehen, histologisch konnte man hier und da Tuberkelknötchen nachweisen. Die Zirbeldrüse war sehr klein, ihr Durchmesser betrug ca. 2 mm. Die V. Galeni war offen.

Das Rückenmark und seine Häute zeigten, abgesehen von einigen miliaren Knötchen, nichts Abnormes; es war kein Exsudat vorhanden. Meningocele: Der Sack maß 8 : 7 cm. Er sprang vor durch eine mediane Oeffnung im ersten und zweiten Sacralwirbel und war durch einen kleinen, 1,5 cm langen Stiel mit den Körpern dieser Wirbel fest verbunden. Das Rückenmark endete im oberen Teil der Meningocele. Das Filum terminale und einige Aeste der Cauda equina durchquerten den Hohlraum der Meningocele, um in eine Narbe der Rückwand eingebettet zu enden. Der Meningocelensack stand in kontinuierlichem Zusammenhang mit dem Subarachnoidalraum.

Bemerkungen: In diesem Falle wurde bis nach Anwendung der klinischen Proben das Vorhandensein eines Hydrocephalus internus nicht vermutet. Das Fehlen von Phenolsulphonphthalein in der Spinalflüssigkeit nach Ventrikelpunktion zeigte, daß die Kommunikation aus den Ventrikeln versperrt war. Die Resorption aus dem spinalen Subarachnoidalraum war normal. Der Obduktionsbefund klärte die Ergebnisse der klinischen Proben auf und bestätigte die Diagnose eines Hydrocephalus internus durch Verschluß.

2. Fall II. A. H., farbig, weiblich, 6 Monate alt. Hydrocephalus internus, Myelomeningocele (rupturiert).

Einziges Kind, ausgetragen, Geburt normal. Bei der Geburt bemerkte die Mutter eine apfelgroße Anschwellung am untern Ende der Wirbelsäule (Meningocele), und der Kopf erschien größer als normal. Das Kind hat die Beine nie bewegt, die Bewegungen der Arme sind normal. Die unteren Extremitäten waren in ihrer Entwicklung im Verhältnis zum übrigen Körper zurückgeblieben. Der Kopf und die Anschwellung auf dem Rücken waren ständig gewachsen. 3 Tage vor der Aufnahme barst die Meningocele und es stellte sich ein andauernder Ausfluß leicht blutig tingierter Flüssigkeit ein mit nachfolgender Volumen- und Druckabnahme des Sackes. Das Kind war allmählich immer schwächer geworden.

Befund: Pat. war ein ziemlich gut genährtes Kind mit mäßigem Grade von Hydrocephalus. Umfang des Kopfes 40 cm. Die große und die kleine Fontanelle sowie die Suturen waren weit geöffnet. Die Augen waren nach unten luxiert, es bestand Nystagmus nach allen Richtungen. Der Hals war steif und die Arme leicht spastisch. Die untern Extremitäten waren schlaff und atrophisch; die Reflexe fehlten. Ein großer, kollabierter Meningocelensack, 10 : 7½ cm messend, fand sich in der Regio lumbalis inferior und Regio sacralis. Die gewöhnlichen Schichten — eine zentrale, ulcerierte medullo-vaskuläre Zone, ein mittlerer epithelio-seröser Rand und die Haut — waren vorhanden. Aus der rupturierten medullo-vaskulären Zone exsudierte eine trübe, leicht blutig gefärbte Flüssigkeit.

Klinische Proben:

I. 3. V. 13. Zur Feststellung des Offenseins der Austrittsforamina aus den Ventrikeln. Ventrikelpunktion und Injektion von Phenolsulphonphthalein. Die Farbe war zwei Stunden nach dieser Injektion in der Spinalflüssigkeit noch nicht erschienen.

II. Zur Bestimmung der Ventrikelresorption. Die auf die obenerwähnte Injektion von Phenolsulphonphthalein in die Ventrikel erfolgende Ausscheidung im Urin wird bestimmt.

Zeit der Injektion	8^{25}	Uhr	nachm.	
a) Zeit des ersten Auftretens im Urin	9^{05}	„	„	= 40 Min.
b) Quantitative Ausscheidung im Urin, 2 Stunden	11^{05}	„	„	= 1%

Dauer der Färbung im Urin nicht bestimmt.

Die Resorption aus dem Subarachnoidalraum wurde nicht bestimmt.

Tod durch Ruptur der Myelomeningocele.

Pathologischer Befund: Das Gehirn war vergrößert und über den Seitenventrikeln sehr weich. Die Sulci waren seicht und die Gyri abgeflacht. Die Hirnhäute erschienen normal, die Foramina von Luschka und Magendie waren offen. Die Seitenventrikel und der 3. Ventrikel waren stark und gleichmäßig dilatiert, ihre relative und absolute Größe ergeben sich aus nebenstehender Photographie (Fig. 10) und der am Ende beigefügten Maßtabelle. Der 4. Ventrikel war derartig abgeflacht, daß er nur noch einen Schlitz darstellte.

Der Aquaeductus Sylvii war anscheinend vollständig verschlossen. An der Stelle, wo der Aquaeductus vom 3. Ventrikel aus beginnen sollte, fand sich ein kleiner Blindsack, weiter nach hinten jedoch war makroskopisch nichts von dessen Vorhandensein zu bemerken. Die mikroskopische Untersuchung von Durchschnitten des Mittelhirns ergab das Vorhandensein von zwei kleinen, voneinander unabhängigen, mit Ependymzellen ausgekleideten Räumen. In dem einen findet sich ein kleines Lumen, in dem andern liegen die Wände dicht aneinander. Unzweifelhaft stellen sie Reste des Aquaeductus Sylvii dar (Fig. 11). Die Corpora quadrigemina sind sehr groß, aber symmetrisch. Im mikroskopischen Bilde hatte eine Gliawucherung den Aquaeductus Sylvii ersetzt.

Die V. magna Galeni war von normaler Größe und ihr Lumen offen. Die Zirbeldrüse war ganz klein. Die Plexus chorioidei der Seitenventrikel zeigten weder makro- noch mikroskopisch etwas Abnormes.

Der Meningealsack maß 10 : 6 : 7 cm. Er sprang vor durch einen Defekt in sämtlichen Lendenwirbeln und den ersten Kreuzbeinwirbeln und war mit breiter Basis an allen diesen Wirbeln befestigt. Sein Hohlraum war eine direkte Fortsetzung des Subarachnoidalraums im Rückenmark. Eine Reihe von 6—7 Nervenwurzeln entsprangen dem Rückenmark an der Befestigungsstelle an den Wirbeln, gingen quer nach beiden Richtungen durch den Hohlraum und verloren sich in den Wänden des Sackes. — Der Rückenmarkskanal und der Subarachnoidalraum waren sonst anscheinend normal.

Bemerkungen: Die vorgenommenen Proben ergaben klar das Fehlen einer Kommunikation. Dies wurde auch durch die Obduktion bestätigt, da nur mikroskopische Reste des Aquaeductus Sylvii gefunden wurden. Die Dilatation des 3. und der Seitenventrikel vor der Verschlußstelle und der kollabierte 4. Ventrikel dahinter sind unwiderlegliche Zeugen für den Einfluß eines Aquäduktverschlusses auf die Bildung eines Hydrocephalus internus.

3. Fall III. N. P., farbig, weiblich, 6 Wochen alt. Hydrocephalus internus.

Zwei andere Kinder im Alter von 2 und 4 Jahren leben und sind gesund. Keine Antecedenzien von Syphilis oder Hydrocephalus. — Ausgetragen, Geburt normal. Bei der Geburt fiel auf, daß der Kopf außergewöhnlich groß war. Im Alter von 2 Wochen hatte das Kind eine Reihe von Anfällen allgemeiner Krämpfe, die zwei oder drei Tage anhielten. Drei Wochen

10 a.

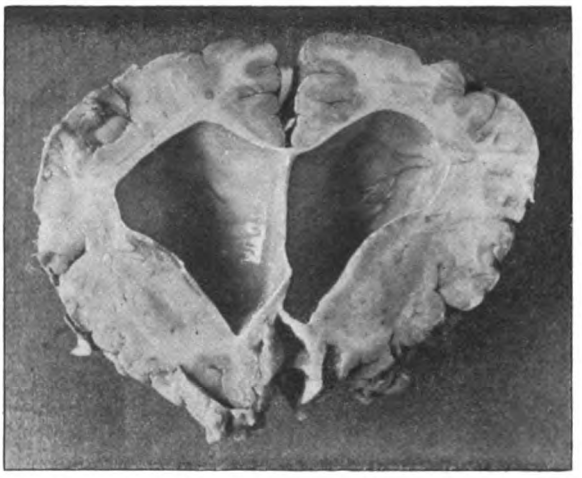

10 b.

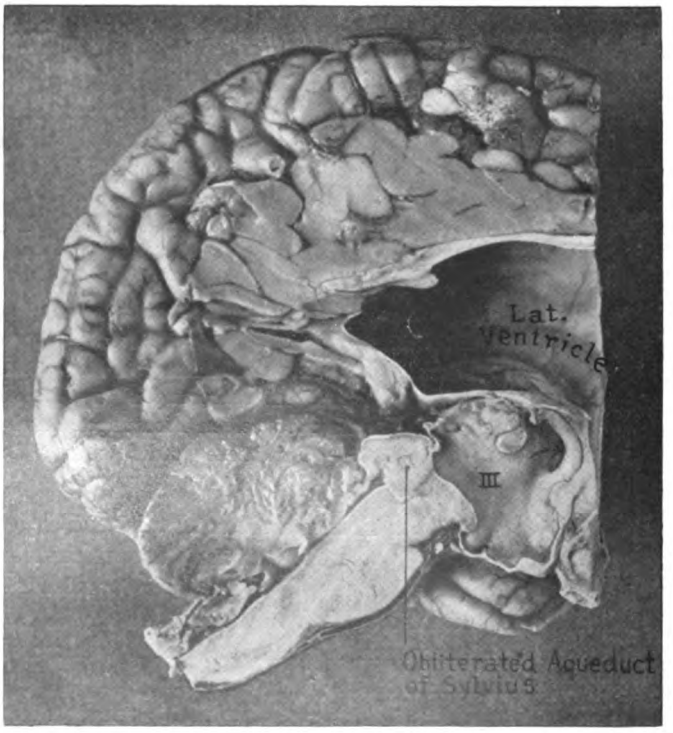

Fig. 10. Fall von Hydrocephalus internus Fall II, Gruppe I A. H.) infolge kompleten **Verschlusses des** Aquaeductus Sylvii.

a Querschnitt durch das Gehirn zur Demonstration der stark ausgedehnten **Seitenventrikel.**

b Sagittaler Medianschnitt durch das Gehirn. Vollständiges Fehlen des **Aquaeductus Sylvii und Ersatz** desselben durch Neuroglia. Man beachte den stark dilatierten 3. und die **stark dilatierten Seitenventrikel** vor dem Verschluß und den abgeflachten schlitzähnlichen 4. Ventrikel dahinter; ebenso die **kleine ins** Foramen magnum vorspringende Hernie. Das Septum pellucidum ist fast **vollkommen atropisch.**

11.

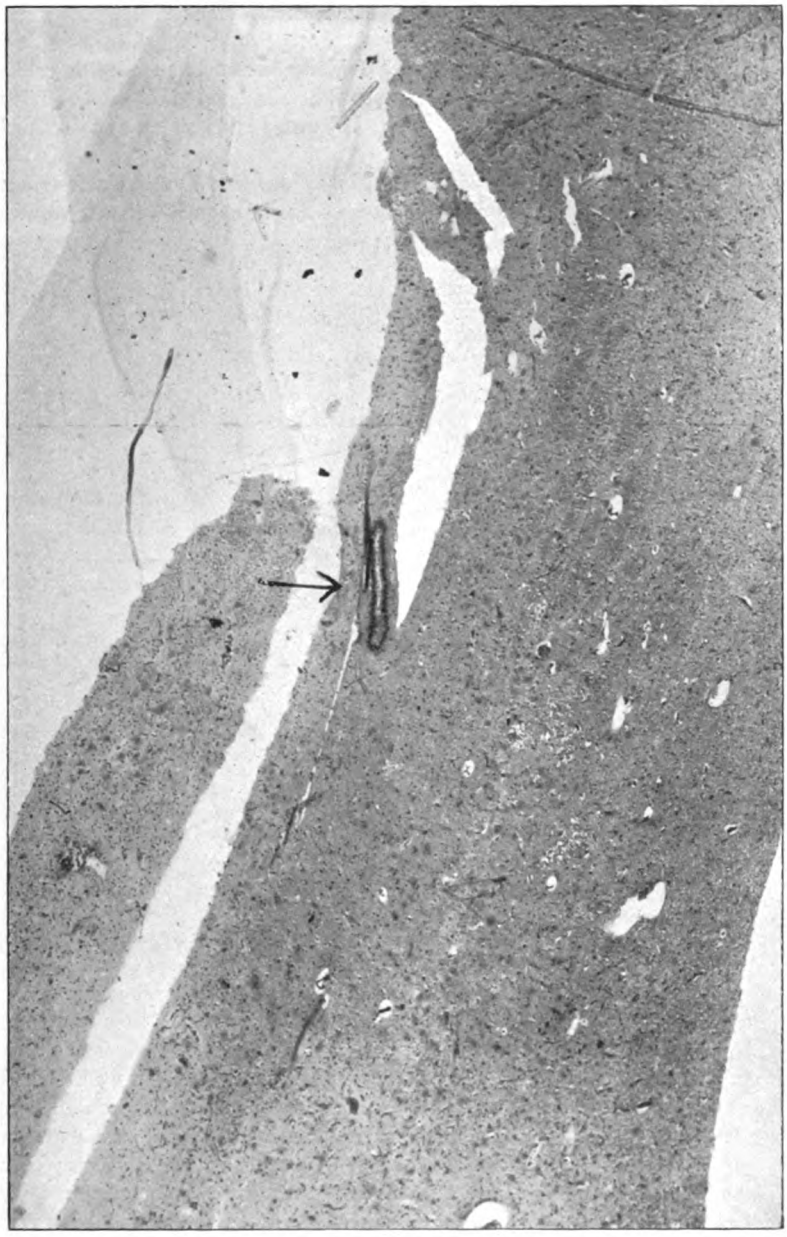

Fig. 11. Mikrophotographie zur Demonstration eines mikroskopischen Restes des Aquaeductus Sylvii aus dem vorhergehenden Falle (Fig. 10).

vor dem Tode hatte sie eine ähnliche Reihe von Krämpfen, die drei oder vier Tage andauerten. Der Kopf war allmählich dicker geworden.

Befund: Pat. war ein abgemagertes Kind mit ausgebildetem Hydrocephalus. Der Kopf hatte einen Umfang von 50,5 cm. Fast alle Schädelknochen klafften. Die Augen waren nach unten verschoben, es bestand Nystagmus nach allen Richtungen.

Klinische Proben:

I. Um festzustellen, ob die cerebrospinale Kommunikation offen oder verschlossen war. 17. VI. 13. Ventrikelpunktion und Injektion von Phenolsulphonphthalein. 20 Minuten später war noch keines in der Spinalflüssigkeit erschienen (Lumbalpunktion).

II. Um die Resorption der Cerebrospinalflüssigkeit aus den Ventrikeln festzustellen. 17. VI. 13. Bestimmung der Ausscheidung im Urin nach der in obigem Versuch vorgenommenen Injektion von Phenolsulphonphthalein in den Ventrikel.

Zeit der Injektion	4^{15}	nachm.	
a) Zeit des ersten Auftretens im Urin	5^{00}	„	= 45 Min.
b) Quantitative Ausscheidung im Urin, 2 Stunden	7^{01}	„	= 1%.

Resorption aus dem Subarachnoidalraum nicht bestimmt.

Tod an Hydrocephalus internus.

Pathologischer Befund: Die Hirnrinde war an manchen Stellen nur einen Millimeter dick, und das Gehirn kollabierte sofort nach Eröffnung zu einer unförmigen Masse. Die Sulci existierten nur über den Schläfenlappen, der übrige Teil der Rinde war glatt. Das Volumen der Ventrikel war beinahe dem des Schädeldaches gleich. Die Foramina Monroi waren 5—6 mal so groß als normal. Völlige Atrophie des Septum pellucidum. Der 4. Ventrikel und die basalen Foramina von Luschka und Magendie waren normal, Hirnhäute normal, Kleinhirn in der Richtung von vorn nach hinten stark abgeflacht, infolge des Flüssigkeitsdruckes in den Seitenventrikeln.

Der Aquaeductus Sylvii fehlte vollständig (Fig. 12). Keine Spur von Aquaeductus Sylvii konnte weder makroskopisch, noch auf Durchschnitten unter dem Mikroskop gefunden werden, ebenso war keine Andeutung von Epithelialresten wie in dem vorhergehenden Falle zu entdecken. Die Plexus chorioidei waren klein, erschienen aber sonst normal. Die Vena Galeni war nicht verschlossen. Die Zirbeldrüse war ganz klein. Das Rückenmark sowie die Hirn- und Rückenmarkshäute zeigten keine Abnormität.

Der klinische und anatomische Befund war mit dem des vorhergehenden Falles (II) beinahe identisch.

4. Fall IV. N. M., weiß, männlich, 24 Monate alt. Hydrocephalus internus.

Drei andere Kinder leben und sind gesund. Keine Antecedenzien von Hydrocephalus oder Syphilis. Ausgetragen, Geburt normal. Der Kopf war bei der Geburt „groß und rund", aber bis zum Alter von $4\frac{1}{2}$ Monaten wurde sein Volumen nicht als abnorm angesehen. War nie imstande, den Kopf hochzuhalten, aufzusitzen oder zu gehen. Die Dentition begann im 12. Monat. Pat. hat niemals eine an Meningitis erinnernde Krankheit durchgemacht. Der Kopf hat weiter an Volumen zugenommen. Vor einem Jahre wurde von Dr. Cushing eine Punktion des Corpus callosum vorgenommen. Die Volumenzunahme des Kopfes ging weiter.

Befund: Pat. war ein gut genährtes Kind, mit einem sehr großen, 54 cm im Umfang betragenden Kopfe. Die große Fontanelle hatte einen Durchmesser von 10 : 9 cm; sie war prall und vorgewölbt und die Nähte waren weit geöffnet. Das Auge war nach unten verschoben, es bestand ein Strabismus convergens des l. Auges und Nystagmus nach allen Richtungen. Am Augenhintergrund zeigte sich eine Atrophie des Nervus opticus. In Armen und Beinen leichte Neigung zu Spasmus. Die Reflexe waren gesteigert, es bestand Fußclonus. 7 Monate später war der Umfang des Kopfes auf 65 cm angewachsen. Der Allgemeinzustand war, abgesehen von einer gewissen Schwäche in beiden Armen und Beinen, derselbe.

12.

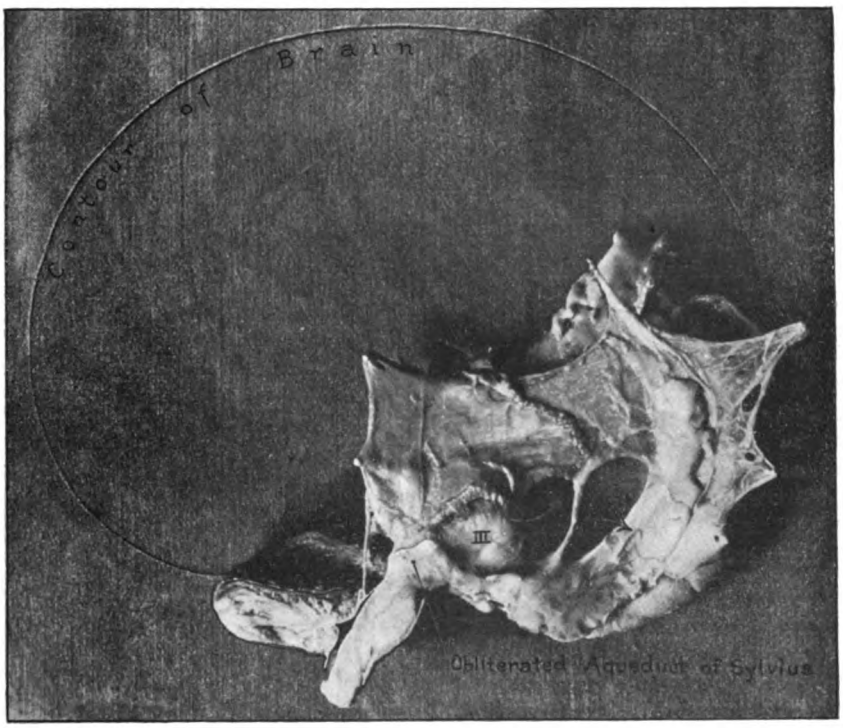

Fig. 12. Weit vorgeschrittener Fall von Hydrocephalus internus (Fall III, Gruppe I, N. P.) infolge kompleten Verschlusses des Aquaeductus Sylvii. Das Gehirn ist nur noch eine Schale und konnte nicht in seiner richtigen Gestalt erhalten werden. Man beachte die außerordentlich großen Foramina Monroi und die Franzen von Plexus chorioideus. Ebenso den kleinen 4. Ventrikel hinter dem verschlossenen Aquaeductus Sylvii, in ausgesprochenem Gegensatze zu den riesengroßen Ventrikeln vor diesem Verschluß. Das Kleinhirn ist durch den Druck der dilatierten Seitenventrikel stark abgeflacht.

Blut: Wassermannreaktion negativ.

Ventrikelflüssigkeit: klar. Noguchi's Globulinreaktion negativ, Blutkörperchenzählung normal.

Klinische Proben:

I. 5. II. 13. Zu bestimmen ist die Resorption der Cerebrospinalflüssigkeit aus den Ventrikeln. Ventrikelpunktion und Injektion von Phenolsulphonphthalein.

Zeit der Injektion	5^{35} Uhr nachm.	
a) Zeit des ersten Auftretens im Urin	6^{15} „ „	= 40 Min.
b) Quantitative Ausscheidung im Urin, 2 Stunden	8^{15} „ „	= 0,6%.
c) „ „ „ „ in den ersten 24 Stunden (6. II.)		6,1%.
d) „ „ „ „ „ „ zweiten 24 Stunden (7. II.)		nicht best.
e) „ „ „ „ „ „ dritten 24 Stunden (8. II.)		7,5%.
f) „ „ „ „ „ „ vierten 24 Stunden (9. II.)		nicht best.
g) „ „ „ „ „ „ fünften 24 Stunden (10. II.)		5,7%.

h) 15. II. (10 Tage nach der Injektion) findet sich noch eine Spur Phenolsulphonphthalein im Ventrikel.

i) Letzte Spur im Urin am 17. II., 3 Uhr vorm., $11\frac{1}{2}$ Tage nach der Injektion in den Ventrikel.

II. I. III. 13. Zur Bestimmung der Resorption der Cerebrospinalflüssigkeit aus den Subarachnoidalräumen. Lumbalpunktion. Es werden 3 ccm klare, sehr langsam abfließende Flüssigkeit erhalten. Niemals konnte eine größere Menge Flüssigkeit erhalten werden. Injektion von Phenolsulphonphthalein

Zeit der Injektion	8^{31} Uhr nachm.	
a) Zeit des ersten Auftretens im Urin	8^{37} „ „	= 6 Min.
b) Quantitative Ausscheidung im Urin innerhalb 2 Stunden (10^{37} nachm.)		35%.
c) Quantitative Ausscheidung in den ersten 12 Stunden		55%.

d) Letzte Spur im Urin 2. III., 5 Uhr nachm., $20\frac{1}{2}$ Stunden nach der Injektion.

III. 20. II. 13. Zur Feststellung der Nierenfunktion. 1 ccm Phenolsulphonphthalein wird in den Deltamuskel injiciert.

Zeit der Injektion	9^{05} Uhr nachm.	
a) Zeit des ersten Auftretens im Urin	9^{11} „ „	= 5 Min.
b) Quantitative Ausscheidung im Urin, 2 Stunden		= 45%.

IV. 3. III. 13. Zur Bestimmung der Resorption aus den Ventrikeln. Ventrikelpunktion und Injektion von Phenolsulphonphthalein.

Zeit der Injektion	8^{17} Uhr Nachm.	
a) Zeit des ersten Auftretens im Urin	8^{52} „ „	= 35 Min.
b) Quantitative Ausscheidung im Urin, 2 Stunden	10^{52} „ „	= 0,5%.

c) Quantitative Ausscheidung im Urin in den ersten 48 Stunden 11%.

d) Verschwinden der Farbe im Urin 14. III., 11 Tage nach der Injektion in die Ventrikel.

V. 5. III. 13. Um zu bestimmen, ob die cerebrospinale Kommunikation offen oder verschlossen ist, Lumbalpunktion 2 Tage nach einer Injektion in den Ventrikel (Ventrikelflüssigkeit noch leicht gefärbt). 2 ccm klare Flüssigkeit werden gewonnen, kein Phenolsulphonphthalein vorhanden.

VI. 27. XI. 13. Zur Bestimmung der Wirkung des intraventrikulären Druckes auf die quantitative Resorption der Ventrikelflüssigkeit. 45 ccm Flüssigkeit wurden entfernt und 1 ccm Phenolsulphonphthalein mit 3 ccm Ventrikelflüssigkeit injiciert. Die Fontanelle war eingesunken.

Zeit der Injektion	3^{05} Uhr nachm.	
a) Erstes Auftreten im Urin	3^{45} „ „	= 40 Min.
b) Quantitative Ausscheidung im Urin, 2 Stunden	5^{45} „ „	= 0,5%.

Diese Probe wurde 8 Monate nach den früheren gemacht. In der Zwischenzeit war der Kopf 11 cm gewachsen. Die Resultate waren dieselben, wie bei den ersten Proben.

Es ist klar, daß die Spannung in den Ventrikeln oder die Menge der entfernten Flüssigkeit in Wirklichkeit auf die Resorption aus den Ventrikeln keinen Einfluß hat.

Bemerkungen: Die Resultate in diesem Falle sind den vorhergehenden sehr ähnlich: es findet sozusagen keine Resorption aus dem Ventrikel statt, und die Erscheinungszeit des Phenolsulphonphthaleins im Urin ist sehr verzögert. In ausgesprochenem Kontrast hierzu stehen die Resultate aus dem Subarachnoidalraum. Augenscheinlich besteht keine Kommunikation zwischen den Ventrikeln und dem Subarachnoidalraum. Die Dauer der Ausscheidung, die sich in zwei getrennten Versuchen über 11 Tage erstreckt, beweist die Langsamkeit der Resorption aus den Ventrikeln.

Es kann kein Zweifel darüber bestehen, daß ein mechanischer Verschluß entweder im Aquaeductus Sylvii oder in den basalen Foramina von Luschka und Magendie vorhanden ist. Infolge der Tatsache, daß nur eine sehr kleine Menge Spinalflüssigkeit erhalten werden konnte, neigen wir zu dem Schluß, daß die Obstruktion an den basalen Foramina sitzt.

5. Fall V. M. R., weiß, weiblich, 13 Monate alt. Hydrocephalus internus.

Beide Eltern leben und sind gesund. Pat. ist das 3. Kind, ein 5 jähr. Bruder und eine 3 jähr. Schwester leben und erfreuen sich einer vorzüglichen Gesundheit. Keine Antecedenzien von Syphilis oder Hydrocephalus. - - Das Kind war bei der Geburt ausgetragen, Zangengeburt. Pat. wurde bis zum Alter von einem Jahre an der Brust gestillt und war anscheinend gesund bis zum Alter von 4 Monaten, wo sie eine schwere Krankheit durchmachte, die vom Hausarzt als Meningitis diagnostiziert wurde. Diese Krankheit dauerte einen Monat. Der Körper war steif; es bestand ausgesprochener Opisthotonos und es traten zahlreiche Anfälle von allgemeinen Krämpfen auf; während dieser Zeit hatte Pat. hohes Fieber. 8 Wochen nach Beginn dieser Erkrankung bemerkte die Mutter eine Vergrößerung des Kopfes. In den folgenden 4 Monaten nahm das Volumen ganz rapid zu. Seitdem hat es ständig, wenn auch nicht so rasch, zugenommen.

Befund: Gut genährtes Kind. Der Kopf hatte einen Umfang von 55.5 cm. Beide Fontanellen waren offen, die vordere war prall und vorspringend. Die Suturen klafften weit. Ausgesprochene Verschiebung der Augen nach unten, so daß die Pupillen hinter den Unterlidern beinahe vollständig versteckt waren. Es bestand vertikaler und lateraler Nystagmus. Das Kind war vollständig blind. Es bestand beiderseits eine geringgradige (1—2 Diopter) Stauungspapille. Pirquet's Tuberkulinprobe war negativ.

Spinalflüssigkeit: klar, 6 Blutkörperchen pro ccm, Wassermann negativ, reduzierende Substanz vorhanden (Fehling). Ventrikelflüssigkeit: 5 ccm klare Flüssigkeit, 2 Blutkörperchen pro ccm; Wassermann negativ; reduzierende Substanz (Fehling) vorhanden, anscheinend die gleiche Reduktion in beiden Flüssigkeiten.

Klinische Proben:

I. Zur Prüfung des Auftretens von Hexamethylamin in der Ventrikel- und Spinalflüssigkeit wurden 5 grains alle 4 Stunden per os gegeben; Proben aus Ventrikel- und Spinalflüssigkeit zeigten eine schwache Spur, ungefähr die gleiche in beiden.

II. 10. X. 13. Zur Bestimmung des Offenseins oder des Verschlusses der Cerebrospinalkommunikation. Phenolsulphonphthalein wurde in den r. Seitenventrikel injiciert. Zu gleicher Zeit Lumbalpunktion.

a) 20 Minuten später war noch keine Farbe in der Spinalflüssigkeit erschienen.

b) 1½ Stunden später war die Untersuchung der Spinalflüssigkeit auf diese Substanz noch immer negativ.

III. Zur Bestimmung der quantitativen Resorption aus den Ventrikeln. Nach obiger Injektion in den Ventrikel wurden folgende quantitativen Bestimmungen gemacht.

Zeit der Injektion	2^{35}	Uhr	nachm.	
a) Zeit des ersten Auftretens im Urin	2^{55}	„	„	= 20 Min.
b) Quantitative Ausscheidung im Urin, 2 Stunden	4^{55}	„	„	= 0.9%.

IV. 12. X. 13. Zur Bestimmung der Resorption aus dem Subarachnoidalraum. Spinalflüssigkeit wird durch Phenolsulphonphthalein ersetzt.

Zeit der Injektion	5^{00}	Uhr	nachm.	
a) Zeit des ersten Auftretens im Urin	5^{08}	„	„	= 8 Min.
b) Quantitative Ausscheidung im Urin, 2 Stunden	7^{08}	„	„	= 25%.

Pat. starb 2 Monate später an Hydrocephalus.

Pathologischer Befund: Das Gehirn wurde in situ mit Formalin gehärtet. Bei der Loslösung des Gehirns fand sich eine ungewöhnliche Ansammlung von Flüssigkeit, welche die ganze hintere Schädelhöhle ausfüllte. Dies rührte von einer eingekapselten Cyste her, deren Wände dünn, durchscheinend und vielerorts mit der Dura verwachsen waren, obwohl diese Verwachsungen ohne Ruptur der Cyste gelöst werden konnten. Beim Freimachen der seitlichen Portionen der Cyste wurde diese durch Zufall angestochen, und das Gehirn kollabierte sofort. Die Cyste war ein sehr dilatierter 4. Ventrikel, und das Dach des Ventrikels bildete deren Wände (Fig. 13). Ihr Umfang war nur durch die Grenzen der hinteren Schädelgrube begrenzt. Die Cystenwand war mit dem Rückenmark und den Seitenlappen des Kleinhirns verwachsen, bildete eine undurchgängige Membran und verhinderte so die Kommunikation zwischen den Ventrikeln und dem Subarachnoidalraum. Die Seitenlappen des Kleinhirns waren 4 cm voneinander getrennt, und zwischen ihnen spannte sich diese undurchgängige Membran. Der Aquaeductus Sylvii war bedeutend dilatiert. Das Septum pellucidum war atrophisch, der 3. und die Seitenventrikel sowie die Foramina Monroi stark dilatiert. Ihr relativer Umfang ergibt sich am besten aus den beigefügten Zeichnungen [1]) (Fig. 14 und 15).

Die Pia-Arachnoidea war überall mit der „Cystenwand" des 4. Ventrikels verschmolzen, über der Hirnbasis war diese Membran stark verdickt. Die gewöhnlich durchscheinende Brücke von Pia-Arachnoidea zwischen der Unterfläche der Brücke und dem Chiasma nervorum opticorum war so undurchsichtig, daß das darunter liegende Gehirn unsichtbar war; diese undurchsichtige verdickte Membran erstreckte sich auch kontinuierlich über den Boden des 3. Ventrikels und war damit verwachsen. Auch das Chiasma bedeckte sie vollständig und war damit verwachsen. Ueber der ganzen Hirnbasis war diese Verdickung der Hirnhäute sehr deutlich; über der Oberfläche der Hirnlappen war sie weniger deutlich.

Die Vena Galeni und der Sinus rectus waren normal, die Plexus chorioidei schienen vollständig normal zu sein. Der Plexus chorioideus des 4. Ventrikels befand sich vollständig innerhalb der Cyste. Die Zirbeldrüse war ganz klein. Das Rückenmark konnte nicht untersucht werden.

Auch in diesem Falle wurde das vollständige Fehlen einer cerebrospinalen Kommunikation durch die Phenolsulphonphthaleinprobe bewiesen. Das Fehlen einer Kommunikation wurde durch den Obduktionsbefund bestätigt. Aus den Ventrikeln fand sozusagen keine Resorption statt, während aus dem Subarachnoidalraum eine ziemlich hohe, wenn auch subnormale Resorption stattfand.

Die teilweise Obliteration des Subarachnoidalraumes in den erwähnten Bezirken erklärt zur Genüge die verminderte Resorption aus diesem Raum.

Die gesamten Plexus chorioidei mit Einschluß der des 4. Ventrikels befanden sich vollständig innerhalb der Hirnventrikel, und die Spinalflüssigkeit hätte nicht direkt aus diesen Plexus hervorgehen können. Die Ventrikel- und die Spinalflüssigkiet waren von ähnlicher Zusammensetzung. Die Streitfrage über den Ursprung der Spinalflüssigkeit ist in der Betrachtung über die Bildung der Cerebrospinalflüssigkeit dargelegt worden.

1) Wir möchten hier Herrn Max Brödel für die beigefügten Zeichnungen und für seine Hilfe bei der Anfertigung der Figuren unseren Dank aussprechen.

13.

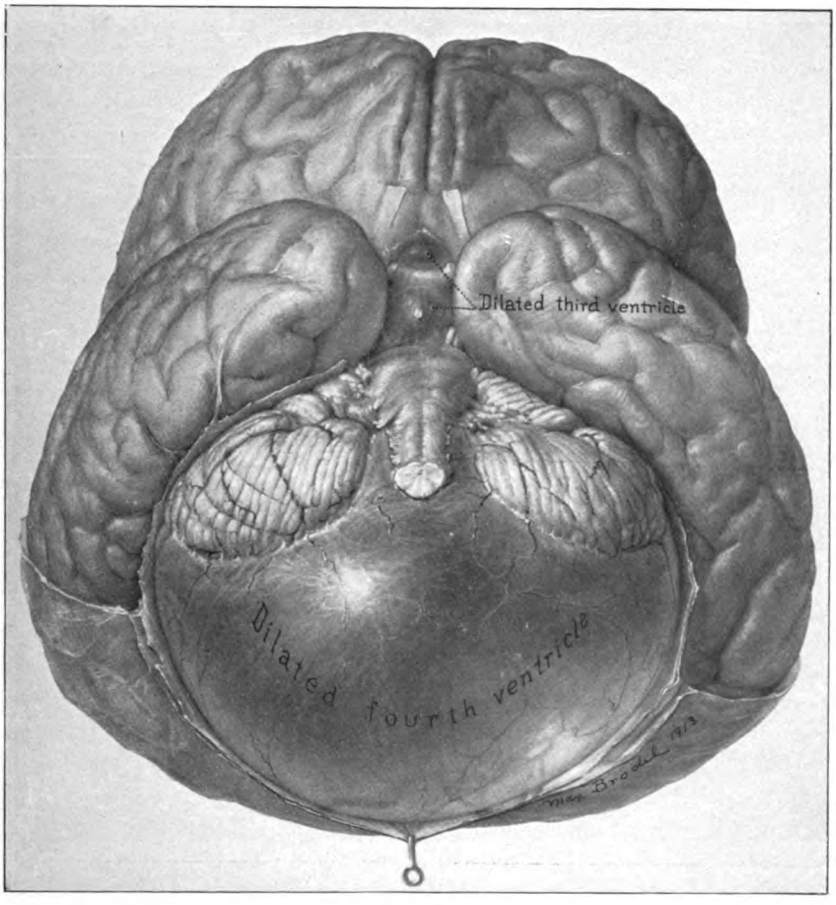

Fig. 13. Ventralseite des Gehirns von Fall V, Gruppe I, M. R. Die Foramina von Magendie und Luschka fehlen vollständig, und der 4. Ventrikel ist zu einer ungeheuren Cyste erweitert, die die hintere Schädelhöhle vollständig ausfüllt. Die Seitenlappen des Kleinhirns sind getrennt und nach rechts und links zurückgedrängt. Man beachte auch den dilatierten 3. Ventrikel.

14.

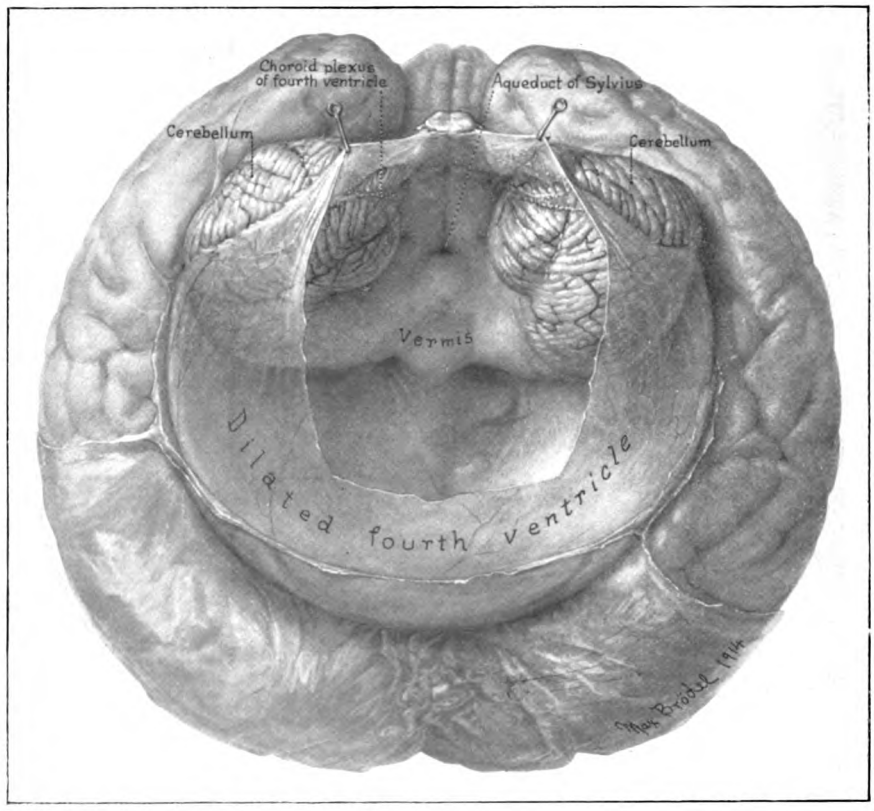

Fig. 14. Ansicht des dilatierten 4. Ventrikels (von Fig. 13) nach Ausschneiden eines Fensters. Man beachte die Ausdehnung der „Cyste", die Trennung der Kleinhirnhemisphären und den offenen Aquaeductus Sylvii.

15.

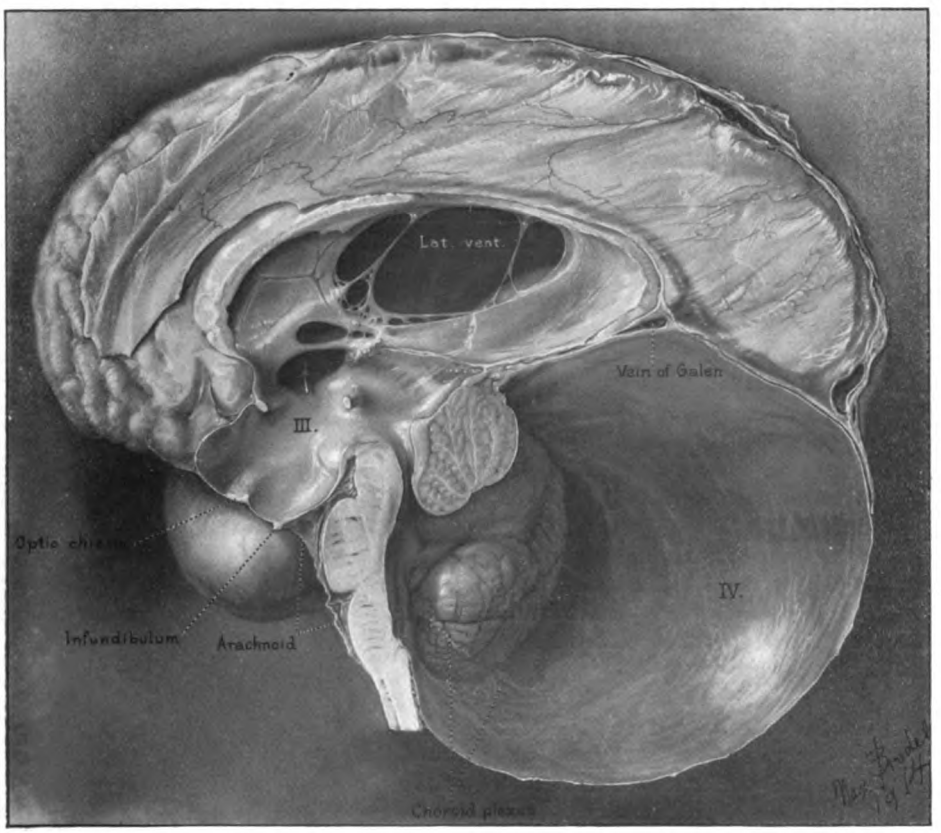

Fig. 15. Sagittaler Medianschnitt durch das in Fig. 13 und 14 dargestellte Gehirn. Sämtliche Ventrikel stehen miteinander in freier Kommunikation. Die Foramina von Magendie und Luschka fehlen. Der Plexus chorioideus ist in der „Cyste" eingeschlossen. Man beachte das offene und erweiterte Foramen Monroi (Pfeil) und Aquaeductus Sylvii. Die großen Löcher im Septum pellucidum bezeugen die Wirkung des intraventrikulären Druckes.

Die Verwachsungen und der daraus hervorgegangene Hydrocephalus mußten zweifellos als das Resultat der Meningitis aufgefaßt werden.

6. Fall VI. F. W., weiß, männlich, 6 Monate alt. Hydrocephalus internus. Meningocele und Syringomyelocele.

Pat. ist das jüngste von 4 Kindern. Die übrigen 3 waren gesund. Beide Eltern waren gesund. Keinerlei Andeutungen von Syphilis. Keine Antecedenzien von Hydrocephalus. — Ausgetragen, Geburt normal, ohne Zange, wenn auch schwierig infolge der Größe des Kopfes. Gewicht bei der Geburt 10 Pfund. Die Mutter bemerkte, daß der Kopf bei der Geburt ungewöhnlich groß war. Auch fand sich eine große „Anschwellung" mitten über der unteren Partie des Rückens. In keiner der unteren Extremitäten hatte je eine Bewegung stattgefunden. Der Umfang des Kopfes und der Anschwellung auf dem Rücken hatten allmählich an Volumen zugenommen.

Befund: Gut genährtes Kind mit außergewöhnlich großem Kopf, dessen Umfang 51 cm betrug. Diastase der Schädelknochen. Die große und die kleine Fontanelle waren weit offen und gespannt. Aus einer Spina bifida der unteren Lenden- und sämtlicher Sacralwirbel ragte ein großer Sack mit den gewöhnlichen Schichten einer Myelo-Meningocele hervor. Es bestand eine vollständige Paraplegie der unteren Extremitäten. Der Kopf war in einem Monat 5 cm gewachsen.

Spinalflüssigkeit: Klar, 3 Blutkörperchen pro cmm. Noguchi's Globulinreaktion negativ. Reduzierende Substanz vorhanden (Fehling).

Ventrikelflüssigkeit: Klar, 2 Blutkörperchen pro cmm. Noguchi's Globulinreaktion negativ. Reduzierende Substanz (Fehling) vorhanden.

Klinische Proben:

I. 31. III. 13. Zur Bestimmung des Vorhandenseins oder Fehlens der Kommunikation zwischen den Ventrikeln und dem Subarachnoidalraum. Ventrikelpunktion und Injektion von Phenolsulphonphthalein. $4^1/_2$ Stunden später fand sich eine leichte Spur Phenolsulphonphthalein in der Spinalflüssigkeit.

2 Stunden nach einer subarachnoidalen Injektion von Phenolsulphonphthalein wurde eine Ventrikelpunktion vorgenommen, die Ventrikelflüssigkeit erwies sich als klar.

II. Zur Bestimmung der quantitativen Resorption aus den Ventrikeln. Nach der vorhin erwähnten Ventrikelinjektion wurden folgende quantitativen Resultate erhalten:

Zeit der Injektion	7^{24} Uhr	nachm.	
a) Zeit des ersten Auftretens im Urin	7^{40} „	„	= 16 Min.
b) Quantitative Ausscheidung im Urin, 2 Stunden	9^{10} „	„	= 2%

c) Die Intensität der Färbung im Urin begann 4 Tage später abzunehmen.

d) Die Farbe verschwand aus dem Urin $7^1/_2$ Tage später.

III. 28. V. 13. Zwei Monate später und kurze Zeit vor dem Tode wurde die Ventrikelresorption wieder geprüft. In der Zwischenzeit hatte der Umfang des Kopfes 5 cm zugenommen.

Zeit der Injektion	8^{13} Uhr	nachm.	
a) Zeit des ersten Auftretens im Urin	8^{38} „	„	= 25 Min.
b) Quantitative Ausscheidung im Urin			
b) Quantitative Ausscheidung im Urin, 2 Stunden	10^{38} „	„	= 1%

IV. Keine Farbe in der Spinalflüssigkeit 3 Stunden später, es bestand also keine Kommunikation zwischen den Ventrikeln und dem Subarachnoidalraum.

V. Zur Bestimmung der Resorption aus dem Subarachnoidalraum. Lumbalpunktion und Injektion von Phenolsulphonphthalein.

Zeit der Injektion	7^{16} Uhr	nachm.	
a) Zeit des ersten Auftretens im Urin	7^{28} „	„	= 12 Min.
b) Quantitative Ausscheidung im Urin, 2 Stunden	9^{28} „	„	= 10%
c) Farbe aus dem Urin verschwunden	48 Stunden	später.	

16 a.

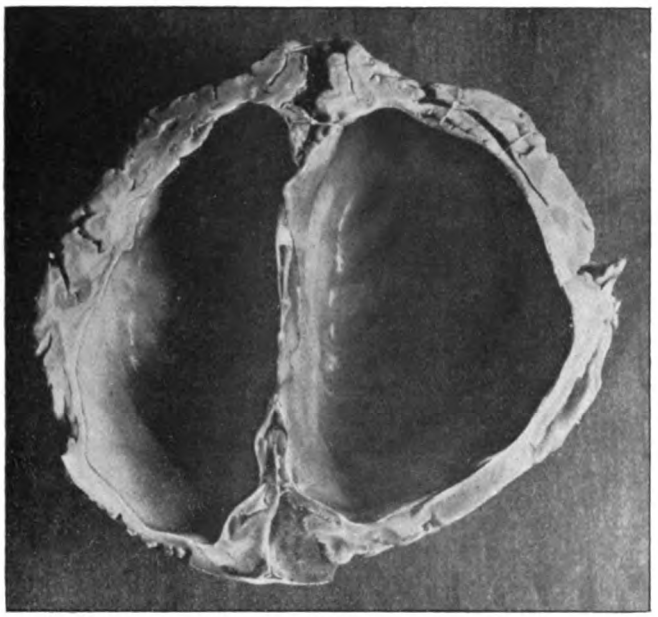

16 b.

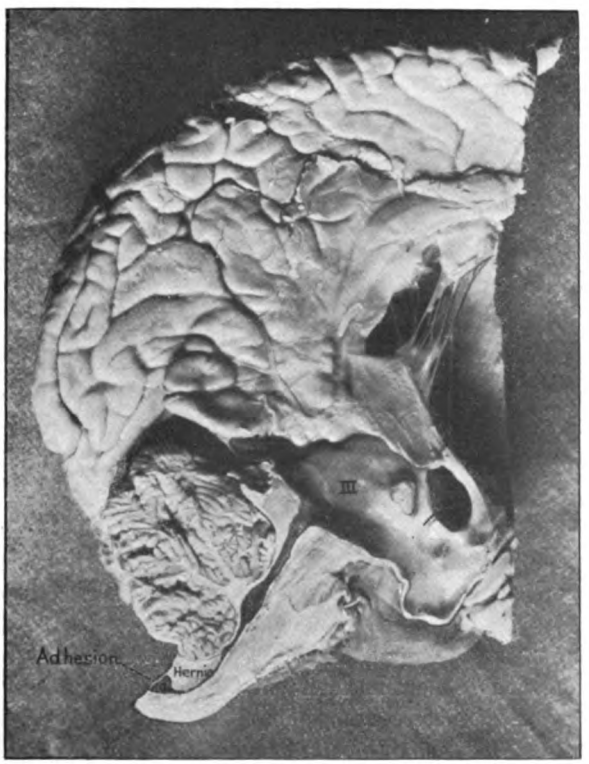

Fig. 16. **Weit vorgeschrittener Fall von Hydrocephalus internus infolge entzündlicher Verwachsungen an der Basis, wodurch die Foramina** von Magendie und Luschka verschlossen worden sind. a Querschnitt **zur Demonstration der extremen** Ventrikelvergrößerung. Die Erweiterung des 4. Ventrikels wurde **verhindert durch** starke Verwachsungen zwischen Dura und Kleinhirn.

VI. Wegen der niedrigen Zahlenergebnisse bei sämtlichen Proben wurde eine Funktionsprüfung der Nieren ausgeführt durch Injektion von 1 ccm (6 mg) Phenolsulphonphthalein intramuskulär.

Erstes Auftreten im Urin 6 Min.
Quantitative Ausscheidung im Urin, 1 Stunde = 38%.
Die Nierenfunktion war normal.

Pat. starb einen Monat später an Hydrocephalus.

Pathologischer Befund: Die Dura war fest verwachsen mit dem Kleinhirn durch alte fibröse Stränge, die man zerreißen mußte, bevor man das Gehirn entfernen konnte. Diese Verwachsungen waren in der ganzen hinteren Schädelgrube vorhanden und erstreckten sich beinahe über den ganzen Verlauf des Rückgratkanals, wobei sie Rückenmark und Dura fest miteinander verbanden. Auch das Kleinhirn war durch diese Verwachsungen fest mit der Medulla verbunden, wodurch die Austrittsöffnungen aus dem 4. Ventrikel verschlossen wurden (Fig. 16).

Die Hirnrinde war stark verdünnt und an manchen Stellen durchscheinend. Dies war speziell bei den Spitzen der Temporallappen der Fall. Hier waren keine Windungen mehr zu sehen, die Oberfläche war vollständig glatt. Sonst waren die Hirnwindungen abgeflacht und die Sulci seicht. Von unten gesehen war der Boden des 3. Ventrikels ein bloßes Häutchen. Der 3. Ventrikel, die Seitenventrikel und die Foramina Monroi waren stark erweitert, vom Septum pellucidum waren nur Fetzen übriggeblieben. Der Aquaeductus Sylvii war ungefähr von normalem Kaliber und überall durchgängig. Der 4. Ventrikel war zusammengedrückt. Die erste Portion des Zentralkanals des Rückenmarks war erweitert, dieser war jedoch bald vollständig obliteriert, so daß keine Verbindung mit der Syringo-Myelocele vorhanden war. Wenn die Ventrikel gefüllt wurden, floß die Flüssigkeit prompt aus dem Zentralkanal, jedoch nicht durch die Foramina von Luschka und Magendie. Diese waren vollständig verschlossen.

Die Corpora quadrigemina waren sehr groß. Die Zirbeldrüse war sehr klein. Die Plexus chorioidei schienen makroskopisch nicht anormal. Mikroskopisch war das Chorioidalepithel abgeflacht und die Gefäßräume etwas erweitert.

Syringo-Myelocele und Meningocele: Innerhalb einer einheitlichen Hautdecke waren zwei getrennte, nicht miteinander kommunizierende Höhlungen vorhanden. Die Säcke ragen hervor durch einen Defekt im 3., 4. und 5. Lendenwirbel und sämtlichen Sacralwirbeln. Die Sackwände waren teilweise miteinander verschmolzen. Der Inhalt der beiden Höhlen war verschieden. Die Meningocele bildete eine Fortsetzung des Subarachnoidalraums und enthielt klare Flüssigkeit. Die Syringo-Myelocele war gebildet durch das aufgetriebene Ende des Rückenmarks und mit dem Zentralkanal kontinuierlich. Diese Höhle enthielt trübe, strohfarbige Flüssigkeit. Der Zentralkanal des Rückenmarks war obliteriert, mit Ausnahme der in der Nähe der Syringo-Myelocele und der Medulla gelegenen Teile, und hier war der Kanal stark erweitert. Es bestand keine Verbindung zwischen den Hirnventrikeln und der Syringomyelocele.

Dieser Fall ist ungewöhnlich insofern, als augenscheinlich eine kleine Kommunikation vorhanden war, wie sich aus dem Auftreten einer Spur von Phenolsulphonphthalein im Spinalkanal nach Ventrikelinjektion ergab. Im Verlauf von 2 Stunden nach Subarachnoidalinjektion gelangte keine Flüssigkeit nach oben in die Ventrikel. Einen Monat später und kurz vor dem Tode war in 3 Stunden keine nachweisbare Kommunikation vorhanden und die Resorption nach Ventrikelinjektion war auf 1% herabgesunken. Die Zeit des ersten Auftretens im Urin war auf 25 Minuten gestiegen.

Die Resorption aus dem Subarachnoidalraum war ebenfalls sehr niedrig (10%). Dies weicht von den übrigen Fällen dieser Gruppe ab, stimmt mehr überein mit den Fällen von kommunizierendem Hydrocephalus (Gruppe II). Es bestand ein alter Entzündungsprozeß,

durch den alle basalen Foramina obliteriert und das Kleinhirn fest mit der Medulla verlötet worden war. Daraus erklärt sich die geringe Größe des 4. Ventrikels, ein ungewöhnlicher Befund, da ja der Aquaeductus offen war, und der 3. Ventrikel und die Seitenventrikel stark dilatiert waren. Durch die starken Verwachsungen war eine Vergrößerung des 4. Ventrikels verhindert worden. Die Entzündung verursachte den Hydrocephalus dadurch, daß sie die Austrittsforamina verstopfte und die Cerebrospinalflüssigkeit daran verhinderte, in den Subarachnoidalraum zu gelangen. Die Entzündung mußte intrauterin entstanden sein, da der Hydrocephalus bei der Geburt vorhanden war. Darüber, ob Reste des entzündlichen Prozesses für die niedrige Resorption aus dem Subarachnoidalraum verantwortlich gemacht werden können, kann man nur Vermutungen anstellen. Das Vorhandensein zahlreicher Verwachsungen längs des Rückenmarks macht diese Annahme sehr wahrscheinlich. Wir können diesen Fall ganz gut als Uebergangstypus zwischen den Fällen mit totalem Verschluß und denen mit Kommunikation (Gruppe II) ansehen.

7. Fall VII. M. N., weiß, männlich, 5 Monate alt. Hydrocephalus internus.

Pat. war ausgetragen, Geburt schwierig, instrumentell. Der Kopf wurde durch die Zange verletzt, war jedoch nicht auffallend groß. Nach 14 Tagen bemerkte man eine Lähmung der l. Gesichtshälfte. Das Kind hatte den Kopf niemals in normaler Weise bewegt, aber die Eltern glaubten, dies sei einzig und allein die Folge allgemeiner Körperschwäche. Seit einem Monat hatte der Kopf an Volumen zugenommen. Ungefähr um dieselbe Zeit begann das Kind an Krämpfen zu leiden und die Augen in inkoordinierter Weise zu bewegen.

Befund: Ziemlich gut genährtes Kind mit mäßigem Hydrocephalus. Umfang des Kopfes 47,5 cm. Die Augäpfel waren nach unten verschoben, und es bestand Nystagmus nach allen Richtungen. Der Augenhintergrund zeigte ausgesprochene Stauungspapille — die Schwellung betrug ungefähr 3 Dioptr in beiden Fundi. Die l. Gesichtshälfte war vollständig gelähmt. Extremitäten normal, Kniereflexe lebhaft. Die Wassermannreaktion sowohl im Blut als auch in der Spinalflüssigkeit negativ.

Ventrikelflüssigkeit klar; 9 Blutkörperchen pro ccm. Globulinprobe negativ. Fehling'sche Probe positiv.

Klinische Proben:

I. Zur Feststellung des Vorhandenseins oder Fehlens einer Kommunikation zwischen Ventrikel und Subarachnoidalraum. Injektion von Phenolsulphonphthalein in den Ventrikel. 30 Minuten nach dieser Injektion war Phenolsulphonphthalein noch nicht in der Spinalflüssigkeit aufgetreten, wie durch Lumbalpunktion festgestellt. 14 Stunden nach der Injektion war eine sehr schwache Spur Phenolsulphonphthalein in der Spinalflüssigkeit vorhanden.

II. Zur Bestimmung der Resorption aus den Ventrikeln Injektion von Phenolsulphonphthalein in den Ventrikel:

Zeit der Injektion	8 Uhr nachm.	
Zeit des ersten Auftretens im Urin	8^{30} „ „	= 30 Min.
Ausscheidungsmenge in 2 Stunden	10^{30} „ „	= 1,5%.

III. Zur Bestimmung der Resorption aus dem Subarachnoidalraum. Injektion von Phenolsulphonphthalein in den Subarachnoidalraum.

Zeit der Injektion	9 Uhr nachm.	
Zeit des ersten Auftretens im Urin	Nicht festgestellt.	
Ausscheidungsmenge in 2 Stunden	11^{10} Uhr Nachm.	= 35%.

Bemerkungen: Als Ergebnis der oben angeführten Beobachtungen haben wir feststellen können, daß der Abfluß der Cerebrospinalflüssigkeit aus den Ventrikeln in den Subarachnoidalraum verhindert war. Dies wurde gefolgert aus der Tatsache, daß nach Injektion von Phenolsulphonphthalein in den Ventrikel dieses im Subarachnoidalraum nicht auf-

trat (30 Min.). Das Vorhandensein einer Spur Phenolsulphonphthalein in der Flüssigkeit 14 Stunden später ist jedenfalls durch die Annahme einer Transsudation aus dem 4. Ventrikel zu erklären. Die Ausscheidung von nur 1,5% aus dem Ventrikel in 2 Stunden ist ein weiterer Beweis für das Vorhandensein eines Verschlusses im Aquaeductus Sylvii oder den basalen Foramina. Die Ausscheidung von Phenolsulphonphthalein aus dem Subarachnoidalraum (35%) ist normal.

Zusammenfassung von Gruppe I.

Das wesentliche Merkmal dieser Gruppe von Hydrocephalus internus ist das Fehlen einer Kommunikation zwischen den Ventrikeln und dem Subarachnoidalraum. Dieses Fehlen einer Kommunikation ist in sämtlichen 7 Fällen bewiesen worden durch Anwendung der Phenolsulphonphthaleinprobe. In 5 dieser Fälle hat die spätere pathologische Untersuchung diese Beobachtungen vollkommen bestätigt. In 1 Falle (I. P. G.) bedeckte ein dickes tuberkulöses Exsudat die Basis des Gehirns und verklebte hermetisch die Kommunikationsforamina. In 2 Fällen (V. M. R. und VI. F. W.) waren die basalen Foramina durch von einem alten meningitischen Prozeß herrührende Verwachsungen verschlossen; in ersterem Falle trat die Krankheit 4 Monate nach der Geburt auf, in letzterem war sie intrauterinen Ursprungs. In 2 Fällen war der Aquaeductus Sylvii vollständig verschlossen. In Falle II. A. H. konnte man mikroskopisch Epithelreste des Aquädukts nachweisen, in dem andern (III. N. P.) war sogar unter dem Mikroskop keine Spur vom Aquädukt zu bemerken. In beiden war die Gegend des Aquädukts durch Neurogliagewebe eingenommen. Der 6. und 7. Patient sind am Leben (IV. N. M. und VII. M. N.). In jedem unter diesen 7 Fällen konnte man die Resorption aus dem Ventrikel vernachlässigen, da sie in der Zeit von 2 Stunden nach der Ventrikelinjektion unter 2% betrug. In einem einzigen Falle, in dem die Resorption auf 2% stieg, bestand wahrscheinlich eine winzige Kommunikation zwischen den Ventrikeln und dem Subarachnoidalraum. Bei einer späteren Untersuchung war diese Kommunikation obliteriert und infolgedessen die Resorption vermindert (1%). Bei dieser Kategorie beträgt die durchschnittliche Resorption aus dem Ventrikel im Verlauf einer Stunde 1%. Diese Resorption ist unabhängig von der Größe der Ventrikel oder der Menge der enthaltenen Cerebrospinalflüssigkeit. In Fall I (P. G.) waren die Ventrikel nur mäßig dilatiert, und die Resorption war nicht größer wie bei den am meisten ausgeweiteten Ventrikeln. Die Dauer der Resorption ist ebenfalls stark verlängert, von der normalen Periode von mehreren Stunden bis zu 10 Tagen [1]). Infolgedessen gibt es so gut wie keine Resorption von Cerebrospinalflüssigkeit aus den kombinierten Hirnventrikeln.

1) Unter normalen Umständen erfolgt die Resorption nicht aus dem Ventrikel, sondern aus dem Subarachnoidalraum, wohin die Flüssigkeit leicht gelangt. Bei diesem Typus von Hydrocephalus muß die Flüssigkeit in den Ventrikeln bleiben.

Die Zeit des ersten Auftretens der Farblösung im Urin ist ebenfalls stark verzögert (30—50 Minuten).

In ausgesprochenem Gegensatz zu der zu vernachlässigenden Ventrikelresorption steht die hohe Subarachnoidalresorption bei sämtlichen Fällen, mit Ausnahme der beiden postmeningitischen (V und VI). Die Zeit des ersten Auftretens im Urin, sowie die Dauer der Ausscheidung nach Subarachnoidalinjektion ist normal. Der Einfluß der Meningitis auf die Subarachnoidalresorption wird später besprochen werden.

Dieser Typus von Hydrocephalus internus entsteht dadurch, daß die Ventrikelflüssigkeit aus ihrem Entstehungsort in den Ventrikeln, wo die Resorption vernachlässigt werden kann, nicht in den Subarachnoidalraum, wo die Resorption normalerweise vor sich geht, entweichen kann, weil die Kommunikationskanäle verschlossen sind (Fig. 17).

(Siehe Tabelle S. 462.)

Gruppe II.

Hydrocephalus internus mit freier Kommunikation zwischen den Ventrikeln und dem Subarachnoidalraum.

1. Fall I. R. G., weiß, männlich, 1½ Jahre alt. Hydrocephalus internus.

Drei andere Kinder leben und sind gesund. Kein Fall von Syphilis; kein Hydrocephalus. — Ausgetragen. Gewicht bei der Geburt 12 Pfund. Leichte spontane Geburt. Pat. konnte im 4. Monat den Kopf in die Höhe halten, im 6. Monat aufsitzen. Die Dentition begann im 7. Monat. Bis zum Alter von 7 Monaten schien er in jeder Beziehung ein normales Kind zu sein.

Mit 7 Monaten erkrankte er plötzlich an hohem Fieber, Erbrechen, großer Reizbarkeit und Muskelsteifigkeit. Dieser akute Zustand dauerte 3 Tage, und während der nächsten 14 Tage litt er an unregelmäßigem Fieber. Appetit war schlecht, Pat. magerte ab. Seit dieser Erkrankung konnte Pat. den Kopf nicht mehr erheben. 1 Monat später bemerkte man, daß der Kopf größer war als normal, und daß die Augen nach unten verschoben waren. Während der 3 folgenden Monate nahm die Größe des Kopfes weiter zu. Während der vorhergehenden 8 Monate sollte der Kopf nach Angabe der Mutter nur wenig zugenommen haben.

Befund: Gut genährtes, gut entwickeltes Kind, dessen Kopf einen Umfang von 32 cm hatte. Es war nicht imstande den Kopf zu erheben. Das Kind sah und hörte und erkannte seine Familienmitglieder. Stirn vorgewölbt, Hinterhaupt abgeflacht. Die große Fontanelle war weit geöffnet und die Suturen klafften. Die Augen waren nach unten verschoben, und die beiden Recti externi geschwächt. Keine Stauungspapille. Die Reflexe lebhaft und beiderseits gleich; Fußklonus beiderseits. 2 Monate nach der ersten Untersuchung (Juni 1913) hatte der Kopf an Volumen nicht zugenommen.

Spinalflüssigkeit: klar, 6 Blutkörperchen pro cmm. Noguchi's Globulinreaktion negativ.

Ventrikelflüssigkeit: Klar, 6 Blutkörperchen pro cmm. Noguchi's Globulinreaktion negativ.

Klinische Proben:

I. 10. VI. 13. Um zu bestimmen, ob die Austrittskanäle aus den Ventrikeln offen oder geschlossen waren. Injektion von Phenolsulphonphthalein in den Ventrikel. Gleichzeitig wurde eine Lumbalpunktion vorgenommen, und 40—50 ccm klare Flüssigkeit entfernt.

Zusammenfassende Uebersicht von Gruppe I.

Fälle von Hydrocephalus internus mit Verschluß.

Name	Krankheit	Resorption nach Ventrikelinjektion		Resorption nach Spinalinjektion		Kommunikation zwischen Ventrikeln u. Subarachnoidalraum	Dauer der Ausscheidung		Klinische Anhaltspunkte für die Aetiologie	Sektionsbefund
		Zeit bis zum ersten Auftreten	Resorption in 2 Std.	Zeit bis zum ersten Auftreten	Resorption in 2 Std.	Zeit bis zum ersten Auftreten	Ventrikel	Spinalkanal		
I. P. G.	Tuberkul. Meningitis Hydroceph. int.	45 Min.	0,75%	6 Min.	62%	Nichts in 45 Min.	ca. 12 Std. 3% ausgeschieden. 3 Tage später Konzentration d. Phthaleins im Urin unvermindert.	Weniger als 12 Std.	Tuberkul. Meningitis. Meningocele seit der Geburt.	Exsudat an der Hirnbasis, das die Austrittsforamina verschließt.
II. A. H.	Hydroceph. int.	40 Min.	1%			Nichts in 2 Std.			Kongenital; Myelomeningocele ebenf. vorh.	Verschluß des Aquaeduct. Sylvii.
III. N. P.	Hydroceph. int.	45 Min.	1%	5	—	Nichts in 20 Min.			Kongenital.	Vollständiges Fehlen des Aquaeduct. Sylvii.
IV. N. M.	Hydroceph. int.	40 Min. 35 Min. 40 Min.	0,50% 0,50% 0,50%	6 Min.	35%	Nichts in 2 Tagen.	11 Tage 11 Tage 6,1% in d. 1. 7,5% in d. 2. 5,7% in d. 3.	21 Std. 25 Std. 25 Std. 25 Std.	Kongenital.	Lebt.
V. M. R.	Hydroceph. int.	20 Min.	0,9%	8 Min.	25%	Nichts in 1½ Std.			Meningitis mit 4 Mon. Vorher normal.	Fehlen der Foram. von Luschka u. Magendie. 4. Ventrikel bildet eine große Cyste. Verdickung der Pia-Arachnoidea.
VI. F. W.	Hydroceph. int.	16 Min. 25 Min.	2% 1%	12 Min.	10%	Spur nach weniger als 4½ Std. Nichts bei der 2. Beobachtung nach 3 Std.	7 Tage.	48 Std.	Kongenital keine Meningitis, Meningocele u. Syringomyelocele.	Chron. entzündl. Prozeß. Verwachsungen an der Basis, die die Austrittsöffnungen verschließen.
VII. M. N.	Hydroceph. int.	30 Min.	1,5%	—	35%	Nichts in 30 Min. Spur in 14 St.			Kongenital.	Lebt.

17.

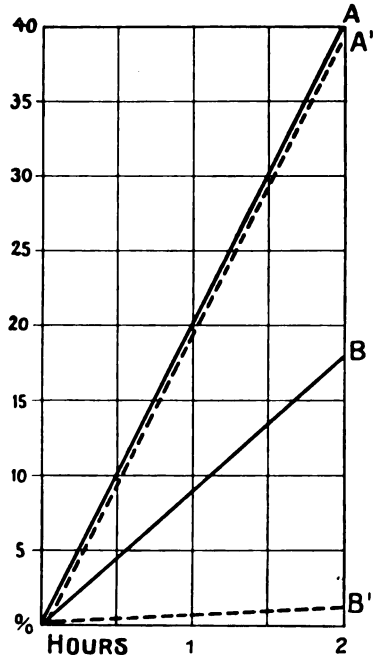

Fig. 17. Kurven zum Vergleich der normalen Resorption aus den Ventrikeln und dem Subarachnoidalraum mit der Resorption in Fällen von Hydrocephalus internus des obstruktiven Typus. Die Grundlinie stellt einen Zeitraum von 2 Stunden dar, die senkrechte Linie die Prozentzahlen der Resorption (Ausscheidung von Phenolsulphonphthalein) während dieser Zeit. Die dicken Linien stellen die normale Resorption dar, die punktierten Linien die Resorption bei Hydrocephalus.

A. Normale Resorption aus dem Subarachnoidalraum.

A'. Resorption aus dem Subarachnoidalraum in einem Falle von obstruktivem Hydrocephalus.

B. Normale Resorption von in die Ventrikel gebrachter Flüssigkeit.

B'. Resorption aus den Ventrikeln bei obstruktivem Hydrocephalus.

Zeit der Injektion in die Ventrikel 8 Uhr nachm.
a) Zeit des ersten Auftretens in der Spinalflüssigkeit 8^{02} „ „ = 2 Min.

II. Zur Bestimmung der Resorption nach der eben vorgenommenen Ventrikelinjektion.
b) Zeit des ersten Auftretens im Urin 8^{30} Uhr nachm. = 30 Min.
c) Ausscheidung im Urin, 2 Stunden 10^{30} „ „ = 2%.
d) Die Farbe dauerte im Urin an, 48 Stunden später.
e) Die Farbe dauerte in der Spinalflüssigkeit an, 48 Stunden später.
f) Die Farbe dauerte in der Ventrikelflüssigkeit an, 48 Stunden später.

III. 13. VI. 13. Zur Bestimmung der Nierenfunktion. Ein ccm (6 mg) Phenolsulphonphthalein wurde in den Deltamuskel injiciert. 44% wurde in 2 Stunden ausgeschieden. Die Funktionsprüfung der Niere ergab also ein normales Verhältnis.

IV. 13 VII. 13. 1 Monat nach den Proben I und II wurde die Prüfung über das Vorhandensein einer Kommunikation und über die Resorption aus den Ventrikeln wiederholt.

Zeit der Injektion 7^{45} Uhr nachm.
a) Zeit des ersten Auftretens in der Spinalflüssigkeit 7^{46} „ „ = 1 Min.
b) Zeit des ersten Auftretens im Urin 8^{05} „ „ = 20 Min.
c) Quantitative Ausscheidung im Urin, 2 Stunden 10^{25} „ „ = 2,3%.

V. 15. VII. 13. Zur Bestimmung der Resorption aus dem Subarachnoidalraum. Injektion von Phenolsulphonphthalein in den Subarachnoidalraum.

Zeit der Injektion 4^{15} Uhr nachm.
a) Zeit des ersten Auftretens im Urin nicht bestimmt.
b) Ausscheidung im Urin, 2 Stunden 6^{35} Uhr nachm. = 11%.
c) 6% wurden in der ersten, 5% in der zweiten Stunde ausgeschieden.
d) Die 10 Min. nach der Spinalinjektion vorgenommene Ventrikelpunktion ergab, daß die Farbe bereits in der Ventrikelflüssigkeit vorhanden war.

VI. 3. VIII. 13. Die Subarachnoidalresorption wurde von neuem geprüft, wie in Probe V.

Zeit der Injektion in den Spinalkanal 3^{12} Uhr nachm.
a) Zeit des ersten Auftretens im Urin 3^{25} „ „ = 13 Min.
b) Ausscheidung im Urin, 2 Stunden 5^{25} „ „ = 7%.
c) In der ersten Stunde wurden 3%, in der zweiten Stunde 4% ausgeschieden.

VII. Zur Bestimmung des Grades der Kommunikation zwischen dem Subarachnoidalraum und den Ventrikeln. 2 Stunden nach der Spinalinjektion von Phenolsulphonphthalein bei Probe VI wurde eine Ventrikel- sowie eine Lumbalpunktion vorgenommen, und in beiden Fällen die Konzentration der Farblösung bestimmt.

Konzentration der Ventrikelflüssigkeit / Konzentration der Spinalflüssigkeit } im Verhältnis von 1 : 2.

Es erhellt hieraus, daß die Kommunikation zwischen dem Subarachnoidalraum und den Ventrikeln eine ausgiebige ist.

VIII. Zur Bestimmung des Grades der Kommunikation zwischen den Ventrikeln und dem Subarachnoidalraum (das Umgekehrte von VII). 2 Stunden nach einer Ventrikelinjektion von Phenolsulphonphthalein wurden Proben von Ventrikel- und Spinalflüssigkeit gewonnen.

Konzentration der Ventrikelflüssigkeit / Konzentration der Spinalflüssigkeit } im Verhältnis von 2 : 1.

Bei diesem Typus von Hydrocephalus ist also der Uebergang von Flüssigkeit aus dem Subarachnoidalraum in die Ventrikel ungefähr ebenso frei wie aus den Ventrikeln in den Subarachnoidalraum.

Bemerkungen: Aus der Anamnese schien mit voller Bestimmtheit hervorzugehen, daß eine vorausgegangene Meningitis für die Entwicklung des Hydrocephalus internus verantwortlich gemacht werden mußte. Aus dem rapiden und vollständigen Uebergang von Flüssigkeit aus den Ventrikeln in den Subarachnoidalraum ergab sich, daß eine freie Kommunika-

tion vorhanden war. Aber die Resorption aus dem Subarachnoidalraum war stark vermindert, sie betrug 7—11% gegenüber 35 oder mehr Prozent im Normalen. Das Auftreten im Urin nach Injektion sowohl in die Ventrikel als auch in den Subarachnoidalraum war sehr verzögert. Dies konnte nicht einer mangelhaften Elimination durch die Nieren zugeschrieben werden, da die Funktionsprüfung der Nieren normal ausfiel.

2. Fall II. R. M., farbig, weiblich, 11 Monate alt. Meningitis cerebro-spinalis mit sekundärem Hydrocephalus internus.

In der Familie kein Vorkommen von Syphilis oder Hydrocephalus. Einziges Kind, ausgetragen, Geburt normal. An der Brust gestillt. Die Dentition begann im 4. Monat. Konnte sich im 8. Monat aufrecht setzen. War bis zur gegenwärtigen Erkrankung immer gesund gewesen. Diese begann plötzlich 3 Tage vor Aufnahme in die Poliklinik (31. III. 13) mit hohem Fieber, Schläfrigkeit, Erbrechen und starker Reizbarkeit. Hatte 1 mal Krämpfe gehabt. Temp. 101,6° F.

Notiert wurde folgender Befund: „Leicht reizbares farbiges Mädchen, 11 Monate alt, scheint schwer krank. Wohlgenährt und gut entwickelt. Etwas Nackensteifigkeit. Der plötzliche Beginn, die Schläfrigkeit, das Fieber, Erbrechen, die Krämpfe und Nackensteifigkeit erinnern an Meningitis.“ Die Lumbalpunktion wurde nicht zugegeben und Spitalbehandlung von den Eltern verweigert.

Einen Monat später (2. V.) wurde das Kind wieder nach dem Dispensary gebracht, und die Mutter gab an, daß das Kind während der ersten 14 Tage nach Beginn der Erkrankung schwer krank gewesen war, zeitweise fieberte, sehr schläfrig war und die Nahrung verweigerte. Am 12. IV. 13 war es 5 Tage bewußtlos und war seit dieser Zeit anscheinend blind. 2 Wochen später (26. IV. 13) erbrach es und fing an Zuckungen an Gesicht und Extremitäten zu haben.

Bei der Aufnahme ins Hospital (2. V. 13) war das stark abgemagerte Kind in einem Zustand von Stupor, aus dem es nur schwer aufgeweckt werden konnte. Der Umfang des Kopfes betrug 45 cm, die vordere Fontanelle war sehr klein. Die Pupillen reagierten langsam auf Lichteinfall. Die Sehkraft war zweifellos herabgesetzt. Es bestand Steifigkeit der Extremitäten, gesteigerte Reflexe und Fußklonus. Temp. 102° F, Leukocytenzahl 14 400. Pirquet'sche Reaktion positiv.

Spinalflüssigkeit: 20 ccm trübe Flüssigkeit. Noguchi's Globulinreaktion positiv; die angelegte Kultur zeigte kein Wachstum. Ausstrichpräparat, zahlreiche Eiterkörperchen, keine Mikroorganismen.

Es wurden 13 ccm von Flexner's Antimeningokokkenserum injiciert. Nach 24 Stunden wurde das Kind wieder aus dem Hospital fortgenommen. 7 Wochen später (25. VI. 13) wurde es von neuem nach dem Dispensary gebracht, weil es nicht sehen konnte. Es hatte an Gewicht zugenommen und war lebhafter geworden. Bei der Untersuchung im Saal, 5. VII. 13, war das Kind schlecht genährt, anscheinend blind und für Geräusche sehr empfindlich. Der Kopf war noch nach hinten gestreckt, Nacken und Extremitäten steif und spastisch. Häufig kam es zu Zuckungen in Extremitäten und Gesicht. Der Umfang des Kopfes betrug 45 cm. Die Pupillen waren ungleich und reagierten nur schwach auf Lichteinfall. Es bestand keine Stauungspapille. Es bestand vertikaler und lateraler Nystagmus. Kernig's Zeichen war positiv. Alle Reflexe waren gesteigert. Beiderseits Fußklonus. Temp. 98,6° F. Leukocytenzahl 12 000. Wassermann-Reaktion negativ.

Spinalflüssigkeit: Klar, 10 ccm; 42 Blutkörperchen pro cmm. Noguchi's Globulinreaktion positiv; Kulturen negativ; keine Tuberkelbacillen gefunden.

Ventrikelflüssigkeit: klar, 12 Blutkörperchen pro cmm. Noguchi's Globulinreaktion positiv.

Das Kind wurde, da keine Besserung eintrat nach einigen Tagen nach Hause genommen.

Klinische Proben:

I. 3. V. 13. Zur Bestimmung des Vorhandenseins oder Fehlens einer Kommunikation zwischen den Ventrikeln und dem Subarachnoidalraum. Injektion zwischen den Ventrikeln und

dem Subarachnoidalraum, Injektion von Phenolsulphonphthalein in den Ventrikel. 7 Min. später wurde die Lumbalpunktion vorgenommen, die Farbe war bereits vorhanden.

II. Zur Bestimmung der Resorption nach der eben erwähnten Ventrikelinjektion.

Zeit der Injektion	8^{15}	Uhr	nachm.	
a) Zeit des ersten Auftretens im Urin	8^{28}	„	„	= 13 Min.
b) Ausscheidung im Urin, 2 Stunden	10^{28}	„	„	= 6,5%.

c) 24 Stunden später bei der Entlassung aus dem Hospital war die Farbe noch im Urin vorhanden.

13. VII. 13. $2\frac{1}{2}$ Monate nach den oben erwähnten Proben wurde Pat. wieder ins Hospital aufgenommen. Sie hatte einen ausgesprochenen Hydrocephalus. Die folgenden Proben wurden angestellt.

III. Zur Bestimmung der Ventrikelresorption. Ventrikelpunktion und Injektion von Phenolsulphonphthalein.

Zeit der Ventrikelinjektion	8^{45}	Uhr	nachm.	
a) Zeit des ersten Auftretens im Urin	9^{05}	„	„	= 20 Min.
b) Quantitative Ausscheidung im Urin, 2 Stunden	11^{05}	„	„	= 0,5%.
c) Zeit des ersten Auftretens in der Spinalflüssigkeit	8^{47}	„	„	= 2 Min.

IV. Zur Bestimmung der Resorption aus dem Subarachnoidalraum (Lumbalpunktion und Injektion von Phenolsulphonphthalein).

Zeit der Injektion	7^{45}	Uhr	nachm.	
a) Zeit des ersten Auftretens im Urin	7^{53}	„	„	= 8 Min.
b) Ausscheidung im Urin, 2 Stunden	9^{53}	„	„	= 14%.

V. Wiederholung der Prüfung auf die Resorption aus dem Subarachnoidalraum 2 Tage später.

Zeit der (spinalen) Injektion	6^{30}	Uhr	nachm.
a) Zeit des ersten Auftretens im Urin	nicht bestimmt.		
b) Ausscheidung im Urin, 2 Stunden	8^{40}	Uhr	nachm. = 9.5%.

c) Farbe im Urin noch vorhanden 72 Stunden später.

VI. Zur Bestimmung des Grades der Kommunikation zwischen den Ventrikeln und dem Subarachnoidalraum nach Injektion von Phenolsulphonphthalein in den Ventrikel. $2\frac{1}{2}$ Stunden nach der Injektion wurden Proben von Spinal- und Ventrikelflüssigkeit entnommen und die folgenden Farbbestimmungen gemacht.

Konzentration der Ventrikelflüssigkeit } im Verhältnis 2 : 1.
Konzentration der Spinalflüssigkeit }

Das Vorhandensein einer freien Kommunikation zwischen den Ventrikeln und dem Subarachnoidalraum ist also ganz evident.

VII. Nach Injektion von Phenolsulphonphthalein in den Subarachnoidalraum wurde die Farblösung in den Ventrikeln gefunden, wenn man eine halbe Stunde später punktierte.

VIII. Zur Bestimmung der Nierenfunktion. — Intramuskuläre Injektion von Phenolsulphonphthalein (1 ccm), in 1 Stunde wurde 40% ausgeschieden.

Bemerkungen: Das Kind wurde zuerst im Beginn einer Epidemie von Cerebrospinalmeningitis gesehen. Einen Monat später wurde es wegen beginnender Blindheit wieder ins Hospital gebracht. Hydrocephalus wurde damals nicht vermutet. Die Resorption nach Ventrikelinjektion war niedrig, ungefähr 50% des Normalen. Zwei Monate später wurde das Kind total erblindet wieder eingeliefert, der Hydrocephalus war stark ausgesprochen. Die Resorption war auffallend vermindert, sie betrug nur 0,5% nach Ventrikelinjektion und 9,5% bzw. 15% aus dem Subarachnoidalraum. Eine freie Kommunikation zwischen den Ventrikeln und dem Rückenmarkskanal war vorhanden.

3. Fall III. H. N., weiß, männlich, 8 Monate alt. Hydrocephalus internus.

Keine sonstigen Fälle von Hydrocephalus in der Familie. Abgesehen von der vorzeitigen Geburt eines toten Fötus von 8 Monaten war nichts für Syphilis Verdächtiges vorhanden. Während die Mutter an diesem, ihrem 2. Kinde schwanger war, war Pat., abgesehen von Oedem der Extremitäten, vollkommen gesund. Normale Geburt bei ausgetragenem Kinde. Bei der Geburt und während der drei nächsten Tage schien das Kind vollständig gesund. Dann wurde es schwer krank, mit einer Temp. von 103° F. Dies hielt 3 Tage an, und dann war das Kind anscheinend wieder völlig gesund. Die Mutter konnte nicht sagen, ob Muskelsteifigkeit oder Opisthotonus vorhanden war, Krämpfe waren nicht aufgetreten. Der behandelnde Arzt bemerkte während dieser Krankheit keine Anzeichen von Meningitis. In der Anamnese sonst keine akute Erkrankung. — Pat. begann mit 4½ Monaten den Kopf hochzuhalten. Als er 6½ Monate alt war, bemerkte man, daß der Kopf außergewöhnlich groß war. Von diesem Zeitpunkt ab bis zum Alter von 8 Monaten nahm der Kopf nach Ansicht der Mutter rapid an Umfang zu.

Befund: Das Kind war wohlgenährt und anscheinend normal, mit Ausnahme eines unverhältnismäßig großen Kopfes, der einen Umfang von 51 cm hatte. Die große Fontanelle maß 10 : 8 cm; sie war gespannt und leicht vorspringend. Es bestand beiderseits Stauungspapille. Die Patellarreflexe waren gesteigert, jedoch beiderseits gleich. 2½ Wochen nach der ersten Aufnahme hatte der Kopf des Kindes 2 cm zugenommen. Nach einem weiteren Intervall von 18 Tagen betrug die Zunahme 0,9 cm (?). Es wurde damals eine Reihe von Lumbalpunktionen vorgenommen, und zum Zwecke der Therapie Flüssigkeit abgelassen. Nach der Flüssigkeitsentziehung konnte das Kind den Kopf hochhalten, und die Volumenvergrößerung nahm an Schnelligkeit etwas ab. Die Wassermannreaktion war im Blut, in der Ventrikel- und in der Spinalflüssigkeit negativ. Pirquet's Probe negativ.

Ventrikelflüssigkeit: klar, 6 Blutkörperchen pro cmm. Noguchi's Globulinprobe negativ.

Spinalflüssigkeit: klar, 6 Blutkörperchen pro cmm. Noguchi's Globulinreaktion negativ.

Klinische Proben:

I. 18. XI. 13. Um zu bestimmen, ob zwischen den Ventrikeln und dem Subarachnoidalraum eine Kommunikation vorhanden war. Injektion von Phenolsulphonphthalein in den Ventrikel. Lumbalpunktion. Proben von Spinalflüssigkeit wurden in häufigen Zwischenräumen entnommen. Erstes Auftreten von Phenolsulphonphthalein in der Spinalflüssigkeit — 20 Min. Es war eine große Menge Flüssigkeit vorhanden, 25 ccm wurden entfernt.

II. Zur Feststellung des Grades der Kommunikation. Proben von Ventrikel- und Spinalflüssigkeit wurden 2½ Stunden später entnommen und die Färbungsintensität in beiden Fällen festgestellt.

Konzentration der Ventrikelflüssigkeit } im Verhältnis von 3 : 2.
Konzentration der Spinalflüssigkeit }

III. Zur Bestimmung der quantitativen Resorption nach der eben erwähnten Ventrikelinjektion.

Zeit der Phenolsulphonphthaleininjektion	4^{50} Uhr nachm.	
a) Zeit des ersten Auftretens im Urin	5^{15} „ „	= 25 Min.
b) Ausscheidung im Urin, 2 Stunden	7^{15} „ „	= 4,4%.

IV. Wiederholung obiger Versuche (I und III) 10 Tage später mit folgendem Ergebnis:

Zeit der Ventrikelinjektion	3^{20} Uhr nachm.	
a) Zeit des ersten Auftretens in der Spinalflüssigkeit	3^{33} „ „	= 13 Min.

b) Zeit des ersten Auftretens im Urin — weniger als 30 Minuten, da eine Spur bei der um diese Zeit vorgenommenen ersten Katheterisation vorhanden war.

c) Quantitative Ausscheidung im Urin, 2 Stunden 7 Uhr nachm. = 4%.

V. Zur Bestimmung der Resorption aus dem Subarachnoidalraum. Lumbalpunktion und Injektion von Phenolsulphonphthalein.

Zeit der Injektion	7^{50} Uhr nachm.	
a) Zeit des ersten Auftretens im Urin	nicht festgestellt.	
b) Ausscheidung im Urin, 2 Stunden	10 Uhr nachm.	= 10%.

VI. Die Resorption aus dem Subarachnoidalraum wurde 10 Tage später von neuem geprüft mit folgendem Ergebnis.

Zeit der Injektion	7^{25} Uhr nachm.
a) Zeit des ersten Auftretens im Urin	nicht bestimmt.
b) Ausscheidung im Urin, 2 Stunden	9^{35} Uhr nachm. = 10%.

VII. Zur Prüfung auf das Vorhandensein von Hexamethylamin in der Ventrikel- und Spinalflüssigkeit nach 4 stündlichen Gaben von 5 grains per os einen Tag lang. Eine sehr minimale Spur wurde sowohl in der Ventrikel- als auch in der Lumbalflüssigkeit gefunden mittels Hehner's Reagenz (wodurch sogar in einer Verdünnung von 1 : 60.00 noch Spuren entdeckt werden).

VIII. Zur Feststellung der Nierenfunktion. 1 ccm (6 mg) Phenolsulphonphthalein wurde intramuskulär injiciert; in 2 Stunden wurden 45% im Urin ausgeschieden.

Bemerkungen: Abgesehen von der kurzen Erkrankung bald nach der Geburt konnte keine Ursache für die Entstehung eines Hydrocephalus ausfindig gemacht werden. Wir haben weder von der Mutter, noch von dem behandelnden Arzt irgend welche Anhaltspunkte für die Diagnose Meningitis erhalten können. Die klinischen Proben ergeben, daß die Resorption aus dem Subarachnoidalraum und deswegen auch aus den Ventrikeln verzögert ist. Die Zeit des ersten Auftretens des Phenolsulphonphthaleins im Urin ist ebenfalls bedeutend verzögert. Die Zeit bis zum ersten Auftreten im Spinalkanal nach Ventrikelinjektion ist viel länger als bei den beiden vorhergehenden Fällen dieser Gruppe. Daß die Kommunikation jedoch genügt, ergibt sich aus der relativ hohen Konzentration von Phenolsulphonphthalein in der Spinalflüssigkeit 2½ Stunden nach der Ventrikelinjektion. Ziehen wir den Schluß aus diesen Beobachtungen, so können wir sagen, daß der Hydrocephalus internus zu dem kommunizierenden Typus gehört, bei dem die Resorption aus dem Subarachnoidalraum und den Ventrikeln verzögert ist.

4. Fall IV. J. C., weiß, männlich, 16 Monate alt. Hydrocephalus internus.

Einziges Kind, Eltern gesund, keine Fehlgeburten. Lange Dauer der Geburt (31 Stunden), Entbindung mittels Zange. Ein Cephalhämatom entwickelte sich kurz nach der Geburt und verschwand nach 5 Wochen. Die ersten Atembewegungen konnten nur schwer herbeigeführt werden. Keine Krämpfe. Die Vergrößerung des Kopfes fiel bei der Geburt nicht auf. Im Alter von 3 Monaten bemerkte man zuerst, daß der Kopf groß war, seitdem nahm der Umfang ständig zu. In 6 Wochen wuchs er um 2 Zoll, und in 2 Wochen um ¾ Zoll. Es hatte niemals an Fieber, Krämpfen oder irgend einem an Meningitis erinnernden Unwohlsein gelitten.

Befund: Kopf sehr groß, 72 cm im Umfang. Sämtliche Reflexe gesteigert. Die Wassermannreaktion in Blut und Spinalflüssigkeit war negativ. Bei jeder der drei Lumbalpunktionen wurden 40—75 ccm vollständig klare Flüssigkeit unter erhöhtem Druck erhalten. 6 Blutkörperchen pro cmm. Globulinprobe negativ. Fehling'sche Probe — geringe Reduktion.

7. Januar 1913 — Kopf 55.5 cm
September 1913 Kopf 69.5 cm
November 1913 Kopf 72.5 cm

Klinische Proben:

I. 25. IX. 13. Zur Feststellung, ob die kommunizierenden Foramina offen standen. Injektion von Phenolsulphonphthalein in den Ventrikel. In weniger als 1 Minute nach der Ventrikelinjektion war Phenolsulphonphthalein in der Spinalflüssigkeit (Lumbalpunktion) vorhanden.

II. Zur quantitativen Bestimmung der Resorption nach der eben erwähnten Ventrikelinjektion.

Zeit der Injektion	3 Uhr nachm.
a) Zeit des ersten Auftretens im Urin	3^{30} „ „ = 30 Min.
b) Quantitative Ausscheidung im Urin, 2 Stunden	5^{10} „ „ = 4%.

Bemerkungen. Die Spinalflüssigkeit konnte nicht geprüft werden. Aus dem raschen Auftreten von Phenolsulphonphthalein im Subarachnoidalraum ergab sich jedoch, daß die Kommunikation eine genügende war.

(Siehe Tabelle S. 470.)

Zusammenfassende Uebersicht über die Fälle von Gruppe II.

Bei diesem Typus von Hydrocephalus ist die Kommunikation zwischen den Ventrikeln und dem Subarachnoidalraum offen, zum Unterschiede von Typus I, bei welchem zwischen den Ventrikeln und dem Subarachnoidalraum keine Kommunikation vorhanden ist. Nach Injektion von Phenolsulphonphthalein in den Ventrikel erscheint die Farbe beinahe sofort (1 bis 7 Minuten) in der Spinalflüssigkeit, genau wie in normalen Fällen. In einem Falle dieser Gruppe war bei zwei verschiedenen Gelegenheiten die Zeit des ersten Auftretens in der Spinalflüssigkeit bis auf 15 und 20 Minuten verlängert. Was diese Verzögerung zu bedeuten hat, können wir zurzeit nicht mit Bestimmtheit sagen. Das Vorhandensein der Kommunikation wird ferner bewiesen durch das rapide Auftreten von in den Subarachnoidalraum injicierten Phenolsulphonphthalein in der Ventrikelflüssigkeit. Daß die Kommunikation den Anforderungen genügt, wird bewiesen durch die relativ hohe Konzentration des Phenolsulphonphthaleins in der Spinalflüssigkeit nach Ventrikelinjektion und in der Ventrikelflüssigkeit nach Subarachnoidalinjektion.

Die Resorption aus dem Subarachnoidalraum war bei jedem dieser Patienten stark vermindert (auf ca. 10% in 2 Stunden oder annähernd ¼ des Normalen). Dementsprechend ist die Zeit bis zum ersten Auftreten des Phenolsulphonphthaleins im Urin ebenso wie die Dauer bis zu dessen vollständiger Ausscheidung aus dem Subarachnoidalraum verlängert. Die verminderte Subarachnoidalresorption ist der ätiologische Faktor für die Entstehung des Hydrocephalus internus (Fig. 18).

Die Resorption nach Ventrikelinjektion war ebenfalls sehr niedrig (ca. 4%), aber entschieden höher als bei Gruppe I. Da, wie gezeigt, von den Ventrikeln aus so gut wie keine Resorption stattfindet, so muß die in normalen Fällen oder in Fällen von Hydrocephalus internus des kommunizierenden Typus nach Ventrikelinjektion vor sich gehende Resorption auf Resorption aus dem Subarachnoidalraum nach Uebergang der Flüssigkeit durch die Austrittsöffnungen aus den Ventrikeln zurückgeführt werden. Daß es nun zur Bildung eines Hydrocephalus internus, und nicht zu der eines externus kommt, beruht darauf, daß die Flüs-

Zusammenfassende Uebersicht von Gruppe II.

Fälle von Hydrocephalus internus ohne Verschluß.

Fall	Krankheit	Resorption nach Ventrikelinjektion		Resorption nach Spinalinjektion		Kommunikation zwischen Ventrikeln und Subarachnoidalraum	Dauer der Ausscheidung nach		Nierenfunktion 2 Std.	Klinische Anhaltspunkte für die Aetiologie	Obduktionsbefund
		Zeit bis zum ersten Auftreten	Resorption in 2 Std.	Zeit bis zum ersten Auftreten	Resorption in 2 Std.	Zeit bis zum ersten Auftreten im Spinalkanal nach Ventrikelinjektion	Ventrikelinjektion	Spinalinjektion			
I. R. G.	Hydroceph. int.	30 Min. 20 Min.	2% 2,3%	Nicht bestimmt 13 Min.	11% 7%	1 Min. 2 Min.	Mehr als 2 Tage.	—	44%	Hydroceph. in unmittelb. Anschluß an Meningitis.	Keiner.
II. M. R.	Hydroceph. int. nach Meningitis epidem. 2 Mon. später.	13—15 Min. 20 Min.	6,5% 0,5%	 8 Min. nicht bestimmt.	 14% 9,5%	Weniger als 7 Min. 2 Min.		Mehr als 24 Std.	40% (in der 1. Std.)	Vorausgegangene Meningitis.	Keiner.
III. H. N.	Hydroceph. int.	25 Min. ca. 25 Min.	4,4% 4%	Nicht bestimmt.	10% 10%	20 Min. 13 Min.			45%	Hydroceph. 6 Woch. nach der Geburt bemerkt. Im Anschluß an eine Krankheit unbest. Natur 3 Tage nach der Geburt?	Keiner.
IV. J. C.	Hydroceph. int.	30 Min.	4%	—	—	1 Min.	—	—	Nicht geprüft.		Keiner.

18.

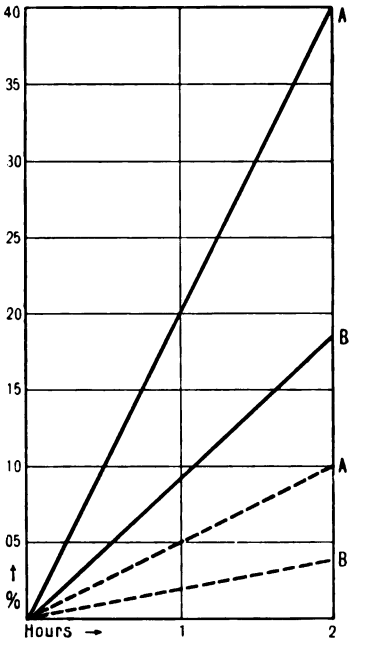

Fig. 18. Kurve zum Vergleich der normalen Ventrikel- und Subarachnoidalresorption mit der Resorption in Fällen von Hydrocephalus internus des kommunizierenden Typus. Die Grundlinie stellt einen Zeitraum von 2 Stunden dar, die senkrechte Linie die Resorption (Prozentzahlen des ausgeschiedenen Phenolsulphonphthaleins) während dieser Zeit. Die dicken Linien repräsentieren die normale Resorption, die punktierten Linien die Resorption bei Hydrocephalus.

A. Normale Subarachnoidalresorption.
A'. Resorption aus dem Subarachnoidalraum in einem Falle von kommunzierendem Hydrocephalus.
B. Normale Resorption von in die Ventrikel gebrachter Flüssigkeit.
B'. Resorption von in die Ventrikel eines kommunizierenden Hydrocephalus gebrachter Flüssigkeit.

sigkeit infolge des in dem schon durch Flüssigkeit überdehnten Subarachnoidalraum herrschenden Druckes an ihrer Entstehungsstelle in den Ventrikeln zurückgehalten wird.

Wir haben keine Gelegenheit gehabt, pathologische Untersuchungen anzustellen bei Patienten, die wir klinisch geprüft und bei denen wir nachgewiesen hatten, daß der bestehende Hydrocephalus dem kommunizierenden Typus angehörte. Höchst wahrscheinlich rührt die verminderte Resorption aus dem Subarachnoidalraum von Verwachsungen her, welche das Volumen des Subarachnoidalraums verkleinern. Vor den Foramina von Luschka befindliche Verwachsungen würden durch Herbeiführung einer Obliteration der Cisterna cerebello-medullaris den Uebergang von Flüssigkeit in den allgemeinen cerebralen Subarachnoidalraum ebenso wirksam verhindern als die Obliteration des Aquaeductus Sylvii selbst. Die beiden Gruppen wären dann im allgemeinen einander ähnlich und sich nur dadurch unterschieden, daß bei dem kommunizierenden Typus der spinale Subarachnoidalraum bei der Resorption mit beteiligt wäre. Wo sich Verwachsungen an der Schädelbasis finden, sind solche auch häufig zwischen dem Rückenmark und seinen Häuten vorhanden.

Wir haben Gelegenheit gehabt, ein von einem Falle dieser Varietät herrührendes Präparat zu untersuchen. Es handelte sich um einen kongenitalen Hydrocephalus internus, der augenscheinlich durch eine intrauterine Meningitis verursacht worden war. Dichte Verwachsungen fanden sich längs des Rückenmarks und an der Hirnbasis, die Cisterna cerebello-medullaris obliterierend. Das Foramen Magendii war durch Verwachsungen verschlossen, aber die Foramina von Luschka waren offen und stark dilatiert. Eine Cisterne zur Aufnahme der Flüssigkeit war nicht vorhanden. Inwieweit Veränderungen in den Meningen allein ohne Verwachsungen die Resorption verhindern können, entzieht sich unserer Beobachtung. Es scheint uns gerechtfertigt, anzunehmen, daß der größte Teil der Störungen, wenn nicht alle, auf die Einschränkung des Subarachnoidalraums zurückzuführen sind.

Daß es noch einen andern Typus von Hydrocephalus gibt, der zwischen Gruppe I und II steht, hat vieles für sich. Es muß Fälle geben, bei denen die Verhinderung des Flüssigkeitsaustritts aus den Ventrikeln nicht eine vollständige, sondern nur eine partielle ist, und bei denen die subarachnoidale Resorption entweder normal oder vermindert ist. Bei einer solchen Kombination muß es auch zu Hydrocephalus kommen. In der Tat gehört wahrscheinlich Fall VI, Gruppe I (F. W.) zu dieser intermediären Gruppe. Daß ein geringer Grad von Kommunikation vorhanden war, ergab sich aus der nach Ventrikelinjektion in der Spinalflüssigkeit gefundenen Spur Phenolsulphonphthalein. Die Resorption aus dem Subarachnoidalraum war stark vermindert und entsprach der Menge nach der in den Fällen von Gruppe II

gefundenen Resorption. Die etwas höhere (2%) Resorption nach Ventrikelinjektion ist wahrscheinlich auch durch die Annahme einer partiellen Kommunikation zu erklären. Bei einer späteren Beobachtung fand man einen vollständigen Verschluß, die Ventrikelresorption war beinahe gleich null.

XI. Die klinischen Unterschiede zwischen dem kommunizierenden und dem obstruktiven Typus des Hydrocephalus internus.

So weit wir feststellen konnten, gibt es keine absolut sichere Methode, um den obstruktiven von dem kommunizierenden Typus des Hydrocephalus internus zu differenzieren, es sei denn durch die tatsächliche Feststellung, des Vorhandenseins oder Fehlens einer Kommunikation zwischen den Ventrikeln und dem Subarachnoidalraum. Während die Volumenzunahme des Kopfes gewöhnlich in den Fällen, in welchen eine Kommunikation vorhanden ist, langsamer zu sein scheint, gibt es andere Fälle, bei denen das Wachstum ein sehr rasches ist, tatsächlich fand sich der größte Kopf in einem Falle des kommunizierenden Typus.

Es läßt sich zuweilen aus der großen Menge der durch Lumbalpunktion entleerten Flüssigkeit feststellen, daß der Fall dem kommunizierenden Typus angehört. Dies ist jedoch nur dann möglich, wenn der Hydrocephalus internus weit vorgeschritten ist. Wenn der Verschluß, sei es im Aquaeductus Sylvii oder an den Foramina von Luschka und Magendie sitzt, so kann man oft durch Lumbalpunktion 25 oder mehr ccm Flüssigkeit gewinnen und könnte möglicherweise zu dem irrtümlichen Schluß kommen, daß die abgelassene Flüssigkeit aus den Ventrikeln herrührt. Die sich aus der Blutkörperchenzählung und serologischen Reaktionen zwischen Spinal- und Ventrikelflüssigkeit ergebenden Unterschiede sind gewöhnlich zu geringfügig, um uns einen Anhaltspunkt zu geben. Die einzige befriedigende Methode zur Differenzierung dieser beiden Gruppen ist die oben beschriebene Phenolsulphonphthaleinprobe.

XII. Beziehung des Verschlusses zum Hydrocephalus internus.

Daß ein Verschluß die Entstehung eines Hydrocephalus internus veranlassen kann, wurde zuerst von Magendie bewiesen. John Hilton akzeptierte die Ansicht Magendie's und glaubte, daß wahrscheinlich jeder Fall auf diese Weise entstehe. In seinen ausgezeichneten Vorlesungen über „Ruhe und Schmerz" finden sich Zeichnungen zur Illustration der von ihm konstant gefundenen Obstruktion (Verschluß). Quincke, Bourneville und Noir, Spiller, Browning, Schlapp und Géré, Neurath und zahlreiche andere Autoren haben über Fälle berichtet, bei denen verschiedene Typen von Verschluß vorhanden waren, die für die Entstehung des Hydrocephalus internus verantwortlich gemacht

worden sind. In den beobachteten Fällen kam es bei Verschluß der Foramina Monroi zu einseitigem Hydrocephalus, bei Verschluß am Aquaeductus Sylvii zu Dilatation des dritten und der Seitenventrikel, und an den Foramina von Luschka und Magendie zur Erweiterung sämtlicher Ventrikel. Der Verschluß war verursacht durch Entzündung, Tumoren und kongenitale Bildungsfehler. Fälle von Verschluß sind auch bei Tieren beobachtet worden, besonders bei Pferden, Kühen, Hunden und Katzen (Fig. 19). Dexler hat viele Fälle von Hydrocephalus beim Pferde, sog. „Dummkoller" untersucht und fand ganz konstant einen Verschluß der Foramina von Luschka. Wie erinnerlich, existiert beim Pferde kein Foramen Magendii.

Unter unserer Serie von 7 Fällen, bei denen das Vorhandensein eines Verschlusses mittels der Phenolsulphonphthaleinprobe nachgewiesen wurde, konnten wir in 5 Fällen die Autopsie ausführen und in jedem einzelnen den Verschluß demonstrieren. Außerdem führt ein experimentell in den Aquaeductus Sylvii gebrachtes Hindernis regelmäßig zur Bildung eines Hydrocephalus internus. Der Hydrocephalus internus entsteht dadurch, daß sich Flüssigkeit zwar in den Ventrikeln bildet, aber nicht dort resorbiert wird. Es besteht in dieser Beziehung eine große Aehnlichkeit zwischen den Hirnventrikeln und dem Nierenbecken. Ebenso wie durch Verschluß im Verlauf des Ureters eine Hydronephrose entsteht, kommt es durch Verschluß der Austrittskanäle aus den Ventrikeln zu Hydrocephalus. Weder im Nierenbecken, noch in den Hirnventrikeln ist eine genügende Resorption vorhanden, um die Folgeerscheinungen eines Verschlusses zu überwinden.

XIII. Beziehung der Meningitis zum Hydrocephalus internus.

In 2 Fällen von Gruppe I hat die pathologische Untersuchung ergeben, daß eine vorausgegangene Meningitis für den Hydrocephalus verantwortlich gemacht werden mußte, indem dadurch die kommunizierenden Foramina verschlossen worden waren. In Gruppe II finden wir bei 2 Fällen mit Bestimmtheit das Vorausgehen einer Meningitis, an die sich die Entstehung eines Hydrocephalus internus unmittelbar anschloß. Fall II von Gruppe II (M. R.) war bei uns in Beobachtung während einer Erkrankung an Meningitis epidemica und während der darauf folgenden Ausbildung des Hydrocephalus. Fall I, Gruppe II (R. G.) gab eine für Meningitis typische Anamnese. Vor dieser Erkrankung war das Kind vollkommen gesund, nachher war es nicht mehr imstande den Kopf in die Höhe zu heben, und der Kopf hatte zugenommen.

Fall VI von Gruppe I war ein Beispiel von kongenitalem Hydrocephalus mit Meningocele. Die Obduktion ergab jedoch das Vorhandensein einer ausgesprochenen Meningocele an der Hirnbasis mit Verschluß der Foramina von Luschka und Magendie. Wir haben deswegen das klinische und pathologische Beweismaterial dafür, daß der ätiologische Faktor bei der

19 a.

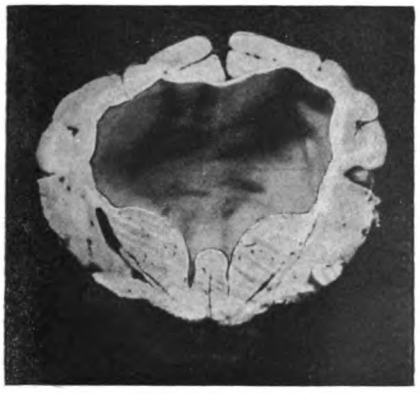

19 b.

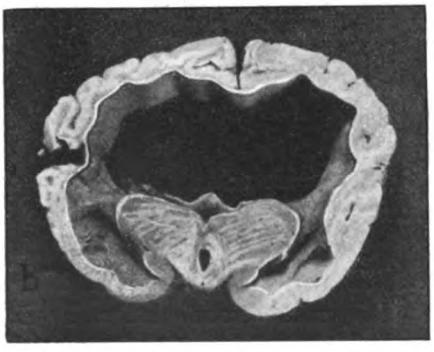

19 c.

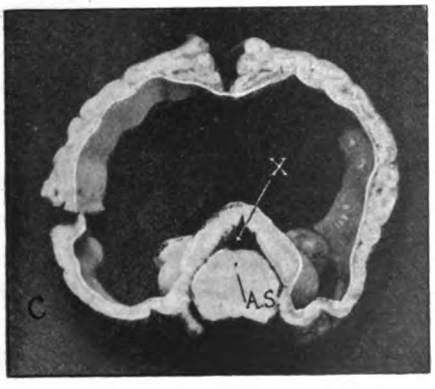

19 d.

Fig. 19. Fall von spontanem Hydrocephalus internus bei einem Hunde, zufällig entdeckt von Dr. A. P. Jones. Der Aquaeductus Sylvii (A. S.) ist vollständig verschlossen. Infolge Resorption des Septum pellucidum bilden die Seitenventrikel eine einzige Höhlung. Es besteht eine freie Kommunikation zwischen dem 3. Ventrikel und dem Subduralraum bei X, aber infolge der mangelhaften Resorption aus dem Subduralraum blieb der Hydrocephalus unverändert. Man beachte den kleinen 4. Ventrikel hinter der Verschlußstelle.

Bildung des Hydrocephalus internus sowohl vom obstruktiven, als auch vom kommunizierenden Typus häufig in einer Meningitis zu suchen ist, und wir haben Gründe genug zu glauben, daß dies sowohl vor, wie nach der Geburt vorkommt.

Daß die Meningitis bei der Entstehung dieser Krankheit eine bedeutende Rolle spielt, ist wenigstens seit Beginn des 19. Jahrhunderts klinisch als richtig erkannt worden. Alexander Monro (1827) beobachtete, daß einem Hydrocephalus von anscheinend extrauterinem Ursprung häufig eine schwere Erkrankung vorausging, die zurzeit nicht als Meningitis erkannt wurde. Erhöhte Aufmerksamkeit wendeten Trousseau (1857), Foerster (1863), Ziemsen und Heß (1874) dieser Krankheit als ätiologischem Faktor zu. Joslin, Koplik, Gildesheim, Barlow und Lees und Göppert haben neuerdings auf die Wichtigkeit dieser Krankheit als Entstehungsursache für den Hydrocephalus internus hingewiesen. Wir müssen hervorheben, daß die Krankheit in sehr milder Form auftreten kann. Möglicherweise hatte die Erkrankung in Fall III von Gruppe II (H. N.) diesen Charakter.

Die von verschiedenen Beobachtern berichteten pathologischen Veränderungen waren nicht einheitlich. Barlow und Lees, Hildesheim und Bettencourt und Franca glauben, daß der Prozeß immer die Foramina von Magendie und Luschka verschließt. Barlow und Lees beobachteten in einer großen Reihe von Fällen nur zwei, bei denen kein Verschluß gefunden wurde und glauben, der Hydrocephalus müsse in diesen Fällen einer Ueberproduktion von Flüssigkeit zuzuschreiben sein. Göppert, der in 23 Fällen die Autopsie ausführte, klassifizierte die anatomischen Befunde nach 3 Typen: 1. totaler Verschluß, 4 Fälle; 2. Foramen Magendie geschlossen, aber die Foramina von Luschka weit, 6 Fälle; 3. alle Foramina offen, 13 Fälle. Göppert stellte das Offensein oder den Verschluß dieser Foramina durch postmortale Injektion von Körnchen in die Ventrikel fest. Die Resultate der meisten Beobachter stützen sich auf die Inspektion der Hirnbasis, welche nicht mit Bestimmtheit ein Urteil über das Verhalten der Foramina erlaubt.

Wieso es bei offenstehenden Foramina zu Hydrocephalus internus kommen kann, ist niemals bewiesen worden. Wir sind nicht imstande, die pathologische Grundlage für den Hydrocephalus vom kommunizierenden Typus zu liefern, weil alle unsere Patienten am Leben sind, aber das hier angeführte Material gibt für den Bildungsmodus dieser Krankheit eine bestimmte physio-pathologische Grundlage.

XIV. Die Beziehung der venösen Stauung zum Hydrocephalus internus.

Venöse Stauung durch Verschluß der großen oder kleinen Venae Galeni ist zweifellos für eine gewisse, wenn auch sehr kleine Zahl von Fällen von

Hydrocephalus internus verantwortlich zu machen. Der experimentelle Beweis dafür ist früher erwähnt worden. Ueber Fälle von Hydrocephalus internus infolge Thrombose dieser Venen ist ebenfalls berichtet worden. Wir haben in unserer Serie keinen derartigen Fall gehabt. Obwohl sie wahrscheinlich selten sind, bilden sie eine Eventualität, an die man immer denken soll, wenn man einen Fall von Hydrocephalus obduciert. Klinisch ist die Diagnose dieses Typus bis jetzt nicht möglich. Bei Tumoren in der Gegend des Mittelhirns ist es möglich, daß zu gleicher Zeit auf den Aquaeductus Sylvii und auf die Venae Galeni ein Druck ausgeübt wird, so daß beide verschlossen werden. Wir neigen jedoch der Ansicht zu, daß die venöse Stauung eine relativ geringere Bedeutung hat und nicht häufig vorkommt. Jedenfalls kommen bei sehr jungen Kindern Tumoren nicht häufig vor, und der obstruktive Prozeß reicht gewöhnlich nicht hin, um zu gleicher Zeit die Venen in Mitleidenschaft zu ziehen. Bei Erwachsenen, bei denen Tumoren häufiger sind, mag dies öfter, aber auch nur als nebensächliches Moment in Frage kommen, weil gewöhnlich der Aquaeductus Sylvii mit verschlossen sein wird.

XV. Die Möglichkeit, daß noch andere Ursachen beim Hydrocephalus internus in Betracht kommen.

Beinahe jede erdenkliche direkte und indirekte Ursache ist für die Entstehung des Hydrocephalus in Betracht gezogen worden. Alkohol, Rhachitis, Trauma, Tuberkulose, Syphilis, Heredität, psychische Störungen während der Schwangerschaft, verminderte Widerstandsfähigkeit des Hirngewebes, Knochenbildungsfehler des Schädels und noch unwahrscheinlichere Eventualitäten sind angeführt worden. Syphilis kommt zweifellos bei einer gewissen Zahl von Fällen in Betracht, aber in diesen Fällen muß das Leiden eine pathologische Veränderung verursachen, welche die Cerebrospinalräume in Mitleidenschaft zieht und, sei es durch Verschluß der Foramina, sei es durch Befallen der Meningen, eine verminderte Resorption zustande bringt. In keinem unserer Fälle konnten wir weder in der Anamnese, noch durch serologische Prüfung irgend etwas eruieren, das für die Aetiologie Syphilis sprach. Elsner macht die Syphilis für 3 unter 18 Fällen, Hedenfeld für 10% seiner Fälle verantwortlich. Es ist sehr unwahrscheinlich, daß Syphilis, Tuberkulose, Rhachitis und Alkoholismus als Systemerkrankungen, ohne lokalisierte Veränderungen hervorzurufen, ätiologisch irgend etwas mit der Entstehung eines Hydrocephalus internus zu tun haben.

In keinem unserer Fälle war in der Familienanamnese oder Heredität ein Anzeichen von Hydrocephalus vorhanden. Göhlis berichtet über einen Fall, wo ein Weib 6 hydrocephalische Kinder, sämtlich totgeboren, zur Welt brachte.

Wie bei andern Krankheiten ist auch bei Hydrocephalus das traumatische Moment in der Aetiologie sehr schwer festzustellen. Wir haben einen (hier nicht aufgeführten Fall) gesehen, bei dem der Vater, der selbst Arzt war, mit Bestimmtheit behauptete, daß der Beginn der Erkrankung von einem schweren Fall auf den Boden herrührte. Das Vorkommen von Hydrocephalus internus zu gleicher Zeit mit Spina bifida ist oft bemerkt worden. Weitere kongenitale Anomalien sind mit Hydrocephalus vergesellschaftet gefunden worden, wie Hydrothorax, Fehlen einer Niere, Wolfsrachen, Uterus bicornis usw. In den Fällen unserer Serie wurden außer Meningocele keine Abnormitäten gefunden.

Die verminderte Widerstandsfähigkeit des cerebralen Gewebes und die unvollkommene Entwicklung des Schädels sind häufig als Ursachen für den Hydrocephalus angeführt worden, sie sind jedoch hier nur als möglicherweise in Betracht kommende Faktoren erwähnt worden; es fehlt an jeglichem Material, das man zu ihren Gunsten ins Feld führen könnte.

Die Hirnatrophie und Nichtverschmelzung der Schädelsuturen sind unzweifelhaft sekundäre Erscheinungen des intracraniellen Druckes.

XVI. Hydrocephalus internus nach Entfernung einer Meningocele.

Es ist öfter über Entstehung von Hydrocephalus internus nach Exstirpation einer Meningocele berichtet worden, aber die Ursache für dessen Entstehung ist niemals hinreichend aufgeklärt worden. Muscatello, der über eine Reihe von derartigen Fällen berichtet hat, neigt zu der Auffassung, daß der Hydrocephalus einer Infektion bei der Operation zuzuschreiben sei. Er stützt sich dabei auf die häufig gemachte Beobachtung von Vereiterung der Meningocele.

Aus unsern Beobachtungen über den allgemeinen Charakter der Flüssigkeitsresorption aus dem Subarachnoidalraum ergibt sich als wahrscheinlichste Annahme die, daß der Hydrocephalus aus der durch die Operation herbeigeführten Verkleinerung der resorbierenden Oberfläche hervorgeht.

Bevor man an die Entfernung einer Meningocele herangeht, erscheint es durchaus nötig, quantitativ die Resorption aus dem Subarachnoidalraum zu bestimmen, um festzustellen, ob sie genügt oder nicht. Ist sie vermindert, so dürfte im Licht unserer gegenwärtigen Kenntnisse die Operation contraindiciert sein.

XVII. Ratschläge in bezug auf die Behandlung des Hydrocephalus internus.

Wir müssen es uns diesmal versagen, die verschiedenen Methoden zu besprechen, die zur Behandlung des Hydrocephalus internus angewandt

worden sind. Keine von diesen war befriedigend. Es liegt uns vielmehr daran, kurz die Behandlung zu beschreiben, die sich uns aus unsern Untersuchungen über die Zirkulation der Cerebrospinalflüssigkeit unter normalen und pathologischen Verhältnissen als empfehlenswert ergibt.

Wir haben gezeigt, daß es zwei verschiedene Typen von Hydrocephalus internus gibt, die in physiologischer und anatomischer Hinsicht voneinander verschieden sind, und es liegt auf der Hand, daß für eine jede dieser Unterarten eine vollständig verschiedene Therapie nötig ist. Man muß deshalb vor allen Dingen feststellen, ob der Hydrocephalus dem obstruktiven oder kommunizierenden Typus zugehört. Dies kann leicht durch die Phenolsulphonphthaleinprobe festgestellt werden.

Da der Hydrocephalus internus bei dem obstruktiven Typus auf einem Hindernis beruht, das die normale Zirkulation und Resorption der Cerebrospinalflüssigkeit verhindert, so ist die Entfernung der Ursache die logische Behandlung. Sitzt der Verschluß an den Foramina von Magendie und von Luschka, wie in den Fällen V und VI von Gruppe I, so sollte man das Hindernis leicht beseitigen können. Sitzt der Verschluß im Aquaeductus Sylvii, wie in den Fällen VI und VII von Gruppe I, so ist natürlich das Problem der Bildung eines neuen Aquädukts ein schwierigeres, ja vielleicht unmögliches. Bevor man an eine solche Operation zur Beseitigung des Verschlusses herangeht, scheint es auch erforderlich, die Menge der Resorption aus dem Subarachnoidalraum zu bestimmen. Ist die Subarachnoidalresorption gering, wie in Fall VI von Gruppe I, so würde man durch Beseitigung des Verschlusses wahrscheinlich nichts weiter ausrichten, als den Hydrocephalus internus von obstruktivem Typus in einen solchen von kommunizierendem Typus verwandeln.

Da der kommunizierende Typus des Hydrocephalus internus durch verminderte Resorption aus dem Subarachnoidalraum entsteht, so muß die Behandlung bestrebt sein, eine Vergrößerung der resorbierenden Oberfläche herbeizuführen. Zurzeit ist unsere Kenntnis der dieser verminderten Resorption zugrunde liegenden Ursache noch sehr unvollständig. In 2 Fällen scheint der Obduktionsbefund darauf hinzuweisen, daß von einem alten Entzündungsprozeß herrührende Verwachsungen eine Obliteration der Cisterna herbeigeführt hatten und so den cerebralen Subarachnoidalraum an der Teilnahme an der Resorption verhinderten. Zurzeit scheint uns die rationellste Behandlung die Drainage dieser Flüssigkeit in andere Gewebe zu sein, wo eine hinreichende Resorption stattfindet. Es ist denkbar, daß die Exstirpation der Plexus chorioidei die Produktion an Cerebrospinalflüssigkeit derartig einschränken kann, daß die dann noch gebildete Menge leicht resorbiert wird.

Zusammenfassung.

Hydrocephalus internus ist bei Hunden experimentell hervorgerufen worden durch Einlegen eines Hindernisses in den Aquaeductus Sylvii.

Hydrocephalus internus ist entstanden durch Einlegen eines Hindernisses in den Aquaeductus Sylvii trotz vorhergehender Exstirpation der Plexus chorioidei beider Seitenventrikel. Das letztere Verfahren verändert anscheinend den Grad des Hydrocephalus internus.

Aus diesen Versuchen ergibt sich, daß die Cerebrospinalflüssigkeit in den Ventrikeln gebildet wird, und zwar zum mindesten rascher als sie von dort aus resorbiert werden kann, und daß der Aquaeductus Sylvii zu ihrer Ableitung absolut nötig ist.

Hydrocephalus internus kann auch entstehen durch experimentelle Unterbindung der Vena magna Galeni nahe an ihrem Ursprung; wird die Ligatur mehr distal angelegt, oder der Sinus rectus allein unterbunden, so kommt es dank der leistungsfähigen venösen Kollateralzirkulation nicht zu einem Hydrocephalus internus.

Die Cerebrospinalflüssigkeit wird hauptsächlich von den Plexus chorioidei produziert, und zwar wahrscheinlich sowohl durch Filtration als auch durch Sekretion.

Die Vermehrung der Cerebrospinalflüssigkeit wird durch eine allgemeine venöse Kongestion hervorgerufen, wie durch temporäre Kompression der Venae jugulares bewiesen. Diese Flüssigkeitsvermehrung hört auf wenn die Kongestion durch die Kollateralzirkulation entlastet worden ist.

Arzneimittel verändern nur in geringem Maße die Geschwindigkeit, mit der sich die Cerebrospinalflüssigkeit bildet. Pilokarpin führt eine leichte Steigerung herbei.

Die die Flüssigkeit produzierenden Strukturen besitzen eine ausgesprochene Undurchgängigkeit. Unter den verschiedenen im Blute gelösten Substanzen gehen nur wenige und in Spuren in die Cerebrospinalflüssigkeit über. Die Cerebrospinalflüssigkeit ist besser gegen im Blute enthaltene Substanzen geschützt, als die Peritoneal-, Pleural- und Pericardialflüssigkeit.

Es geht eine rasche und konstante Bildung und Resorption von Cerebrospinalflüssigkeit vor sich. Das ganze Quantum erneuert sich durch Bildung und Resorption mindestens alle 8—21 Stunden.

Das Lymphgefäßsystem spielt bei der Resorption der Cerebrospinalflüssigkeit eine untergeordnete Rolle.

Die Cerebrospinalflüssigkeit wird direkt ins Blut resorbiert. Zur Resorption dient der ganze Subarachnoidalraum. Es handelt sich also um einen diffusen Prozeß, der nicht durch differenzierte Strukturen wie die Pacchioni'schen Granulationen oder durch in die venösen Sinus sich öffnende Stomata hindurch stattfindet. Daß keine Stomata vorhanden sind, wird bewiesen durch die Tatsache, daß Körnchen nicht leicht aus dem Subarachnoidalraum ins Blut gelangen.

In den Ventrikeln findet so gut wie keine Resorption statt. Die Resorption geht beinahe ausschließlich im Subarachnoidalraum vor sich.

Die Aufrechterhaltung des Gleichgewichts zwischen der Bildung und Resorption der Cerebrospinalflüssigkeit macht eine Kommunikation zwischen den Ventrikeln und dem Subarachnoidalraum notwendig.

Bei Einführung von Phenolsulphonphthalein in den Subarachnoidalraum tritt es nach kurzer Zeit in den Seitenventrikeln auf. Folglich finden sich an diesen Oeffnungen keine Klappen.

Die Kommunikation wird hergestellt mittels der Foramina von Magendie und Luschka durch den 4. Ventrikel hindurch.

Findet sich im Aquaeductus Sylvii ein Verschluß, so tritt kein Phenolsulphonphthalein in der Spinalflüssigkeit auf. Folglich gibt es keine Foramina von Mierzejewski und Bichat.

Ohne Anwendung von Druck in den Subarachnoidalraum gebrachte Körnchen sind nach kurzer Zeit gleichmäßig im ganzen spinalen und cerebralen Subarachnoidalraum verteilt. Für die Annahme einer in die Gegend der venösen Sinus führenden Strömung haben wir keinerlei Beweis. Die Körnchen verteilen sich längs der Nervi olfactorii und optici, über das Ganglion Gasseri des Nervus trigeminus und eine kurze Strecke längs der Nervi acustici, aber nicht längs der übrigen Kopf- und Rückenmarksnerven.

Der Hydrocephalus internus ist in zwei anatomisch verschiedene Unterabteilungen eingeteilt worden, je nachdem die Kommunikation zwischen den Ventrikeln und dem Subarachnoidalraum offen oder verschlossen ist.

Bei 7 Patienten mit Hydrocephalus internus wurde das Fehlen einer Kommunikation klinisch nachgewiesen. In jedem dieser 7 Fälle war in den Ventrikeln so gut wie keine Resorption vorhanden, während die Resorption im Subarachnoidalraum eine hohe war. Weil der Flüssigkeitsaustritt aus den Ventrikeln in den Subarachnoidalraum verhindert war, kam es zu Hydrocephalus internus.

Es sind 4 Fälle von Hydrocephalus internus untersucht worden, bei denen eine Kommunikation zwischen den Ventrikeln und dem Subarachnoidalraum vorhanden war. In diesen Fällen war die Resorption aus dem Subarachnoidalraum gering.

Meningitis war in 2 Fällen des obstruktiven Typus und in 2 Fällen des kommunizierenden Typus die Ursache der Erkrankung.

Die wahrscheinlichste Ursache für die Entstehung eines Hydrocephalus internus nach operativer Entfernung einer Meningocele ist in der Verkleinerung der resorbierenden Oberfläche zu suchen.

Die Art der etwaigen chirurgischen Behandlung hat sich nach der gerade vorliegenden Varietät von Hydrocephalus internus zu richten. Beim obstruktiven Typus muß die Obstruktion (das Hindernis) wenn möglich entfernt werden. Beim kommunizierenden Typus müßte man das Areal der zur Flüssigkeitsresorption dienenden Fläche vergrößern.

Wir danken Herrn Professor Halsted von der chirurgischen Klinik und Herrn Professor Howland von der Kinderklinik für die Unterstützung, die sie uns für diese Untersuchung haben zuteil werden lassen, und für ihr fortgesetztes Interesse und für ihre Ratschläge. Dank schulden wir auch Herrn Professor Thomas für seinen Rat und Herrn Professor Cushing, der uns zu dieser experimentellen Arbeit die Anregung gab.

Literatur.

Achard, Ch. et Ribot, A., Passage de l'iodure de potassium dans liquide céphalo-rachidien normal. C. R. Soc. Biol., Paris 1909. LXVI. 916. — Adamkiewicz, Ueber den „Hirndruck", die Bewegung der Cerebrospinalflüssigkeit im Schädel und den „Druck im Gehirn". Neurol. Zbl. 1897. XVI. 434. — Ders., Sitz. d. k. Akad. d. Wiss. Wien 1883. LXXXVIII. 11. 311. — Alexandroff, S., Ueber fötalen Hydroceph. Diss. Berlin 1901. — d'Astros, Les hydrocéphalies. Paris 1898. — Axhausen, Zur Kenntnis der Meningitis serosa acuta. Berl. klin. W. 1909. XLVI. 244. — Ballance Some Experiences in Intracranial Surgery. Tr. Am. Surg. Assoc. 1906. XXIV. p. 160. — Barany, Operativ geheilter Fall von otitischen Kleinhirnabsceß der rechten Hemisphäre. Wien. m. W. 1911. — Barlow and Lees, On hydroceph. Allbutt's System of Med. Vol. VII. — Bartels, P., Das Lymphgefäßsystem. v. Bardeleben's Handb. der Anat. Jena 1909. — Baxter, Chronic Hydroceph. with Meningocele. Med. Times and Gaz. March 4. 1882. Vol. I. p. 239. — Biedl, A., Innere Sekretion. Berlin 1913. — Bibergeil et Levaditi, Zit. bei Francini. — Birch-Hirschfeld, Lehrbuch der path. Anat. 1894. II. 277. — Blumenthal, Ueber Cerebrospinalflüssigkeit. Erg. d. Physiol. I. Abt. 1. 285. — Böhm, Experim. Studien über die Dura mater. Virchow's Arch. f. path. Anat. 1867. XLVII. 218. — Bollinger, Münch. m. W. 1887. — Bonhoeffer, K., Der erworbene Hydroceph. Lewandowsky's Handb. der Neurol. Spez. Neurol. II. Vol. III. 729. — Ders., Obduktionsbefund bei idiopath. Hydroceph. Jahresber. d. schles. Gesellsch. f. vaterl. Kultur 1908. — Ders., Zwei Kranke mit akut entwickeltem Hydrocephalus. Allg. m. Zentralztg. 1908. — Bourneville, De quelques formes de l'hydrocéph. Recherches sur l'épilepsie, l'hysterie, l'idiotie et l'hydrocéphalie. Compt. rend. 1883. — Bourneville and Noir, Hydrocéphalie. Progrès méd. Paris. 1900. XII. 17. — Bramwell, B., Localization of intracranial tumors. Brain 1899. XXII. 1. — Broca, Des exstirpations de Spina bifida. Revue d'Orthop. 1895. VI. 38. — Browning, Veins of the brain 1884. — Bruno, Cramer und Ziehen, Handb. der Nervenkrankh. im Kindesalter. S. 876. — Bettencourt und França, Ztschr. f. Hygiene und Infektionskrankheiten 1904. XLVI. — Cannieu, Recherches sur la voute du quatrieme ventricule des vertébres. Bibliogr. Anatom. 1898. VI. 159. — Cappelletti, L., L'écoulement du liquide cérébro-spinale par la fistula céphalo-rachidienne en conditiones normales et sous l'influence de quelques médicaments. Arch. Ital. de Biol. 1901. XXXVI. 299. — L'Cat, Phil. Trans. XLVII. 267. — Cavazzani, Fisiologia del liquido cerebrospinale. Zbl. f. Physiol. 1901. XV. 216. — Charpy, Les centres nerveux. — Claise, P. and Levi C., Etude histologique d'un cas d'hydrocéph. int. Bull. Soc. Anat. de Par. 1897. LXXII. 264. — Crowe, S. J., On the excretion of hexamethylamin (urotropin) in the cerebrospinal fluid and its therapeutic value. Johns Hopkins Hospital Bulletin 1909. XX. 102. — Cushing, H., Physiolog. und anatom. Beobachtungen über den intra-

craniellen Kreislauf etc. Mitt. Grenzgeb. 1902. IX. 773. — Ders., Keen's Surgery 1911. Vol. III. — Cushing, H. and Sladen, F. J., Obstructive hydroceph. following cerebrospinal meningitis, with intraventricular injection of antimeningitis serum (Flexner). Journ. Exper. Med. 1908. X. 548. — Dandy, W. E. and Rowntree, L. G., Peritoneale und pleurale Resorption in ihren Beziehungen zu der Lagerungsbehandlung. Bruns' Beitr. 1913. LXXXVII. 539. — Dexler, H., Zur Pathogenese und patholog. Anat. des Hydroceph. int. des Pferdes. Neurol. Zbl. 1899. XVIII. 924. — Dietzfelbringer, H., Beitrag zur Lehre von Hydrocephal. Diss. Erlangen 1907. — Dixon, W. E. and Halliburton, W. D., The cerebrospinal fluid. 1. Secretion of the fluid. Journ. of Physiol. 1913. XLVII. 341. — Dies., The rapidity of absorption of drugs introduced into the cerebrospinal fluid. Ibid. 1912. XLIV. Proc. Physiol. Soc. p. 7. — Dies., The action of choroid plexuses on the secretion of the cerebrospinal fluid. Ibid. 1910. XL. Proc. Physiol. Soc. p. 30. — Dochez, A. R., Proteolytic enzymes and antienzymes of normal and patholog. cerebrospinal fluids. Jour. Exper. Med. 1909. XI. 718. — Ducrot, R. et Gautrelet, J., Présence des pigments biliaires dans le liquide céphalo-rachidien après suppression physiol. des plexus choroid. Les plexus choroides jouents le role de véritables glandes sécrétants le liquide céphalo-rachidien. C. R. Soc. Biol., Paris. 1905. LVII. 161. — Dies., Présence des pigments normaux du sérum sanguin dans le liquide céphalo-rachidien après suppression physiol. des plexus choriod. C. R. Soc. Biol., 1905. LVII. 289. — Engel, Die Sekretionserscheinungen in den Zellen der Plexus chorioid. des Menschen. Arch. f. Zellforschung 1909. II. — Faivre, E., La structure du conarium et des plexus choroid. chez l'homme et chez les animaux. C. R. de l'Acad. des Sci. 1851. XXXIV. 424. — Ders., Le conarium et les plexus choroid. de l'homme et des animaux. Ann. des Sciences naturelles 1857. VII. 52. Gaz. méd. de Paris 1854. Nr. 36. — Falkenheim and Naunyn, Ueber Hirndruck. Arch. f. exper. Path. u. Pharmakol. 1887. XXII. 261. — Findlay, J. W., The choroid plexuses of the lateral ventricles of the brain, their histology, normal and pathol. Brain 1897. XXII. 161. — Finkelnberg, Zur Differentialdiagnose zwischen Kleinhirntumoren und chronischem Hydroceph. D. Ztschr. f. Nervenheilk. 1905. XXIX. — Ders., Anwendung der Hirnpunktion bei chron. Hydroceph. Münch. m. W. 1910. Nr. 36. — Flexner, S., Experim. cerebrospinal meningitis in monkeys. Journ. of Experim. Med. 1907. IX. 142. — Foerster, Handb. der spez. patholog. Anat. 1863. S. 598. — Foster, N. B., Sugar in the cerebrospinal fluid of diabetes. Boston Med. and Surg. Journ. CLIII. 441. — Franceini, M., Structure et fonction des plexus choroidies. Arch. ital. Biol. 1907. XLVIII. 352. — Fuchs, Beobachtungen an Sekret- und Flimmerzellen. Anat. Hefte. Abt. I. 1904. XXV. 503. — Ders., Veränderungen der Dura mater bei endocraniellen Drucksteigerungen. Arbeiten a. d. Neurol. Institut zu Wien. 1903. X. — Ders., Idiopath. Hydroceph. int. Ebenda. 1904. XI. 62. — Galeotti, Studio morfol. e citol. della volta del encefalo in alcuni vertebrati. Rivista di patol. mentale et nervosa 1897. II. 481. — Geigel, R., Die Rolle des Liquor cerebralis bei der Zirkulation im Schädel. Arch. f. d. ges. Physiol. 1905. CIX. 337. — Gerhartz, H., Oppenheimer's Handb. der Biochemie des Menschen und der Tiere, Jena 1909. — Glynn and Thomas, Lancet 1895. II. 1106. — Glynn, T. R., Hydroceph. Brit. M. J.. 1905. 871. — Goeppert, F., Meningitis cerebrospin. epidem. mit besonderer Berücksichtigung des Kindesalters. Klin. Jahrbuch 1906. XV. 523. — Goldmann, E. E., Vitalfärbung am Zentralnervensystem. Beitr. zur Physiopatholog. des Plexus choroid. und der Hirnhäute. Berlin 1913. — Gowers, Diseases of the nervous system. — Gurlt, Ueber tierische Mißgeburten. Beitr. zur patholog. Anat. und Entwicklungsgeschichte IV. Berlin 1877. — Hadenfeldt, Häufigkeit des chron. Hydroceph. im Kindesalter. Kiel 1898. — Halben, Hydroceph. int. idiopath. D. m. W. 1909. S. 438. — Halli-

burton, W. D., Cerebrospinal fluid. Journ. of Physiol. 1889. X. 232. — Hart, St. Bartholomew's Hospital Reports 1876. — Hedon, Circulation veineuse de l'encéphale. Thèse de Bordeaux 1888. — Heile, Zur Behandlung des Hydroceph. D. m. W. 1908. S. 1468. — Henle, A., Zur Pathol. und Therap. des Hydroceph. Mitt. Grenzgeb. 1896. I. 264. — Herrick, F. C., An experim. study into the cause of the increased portal pressure in portal cirrhosis. Journ. of experim. Med. 1907. IX. 93. — Hess, Das Foramen Magendie. Morph. Jahrbuch 1885. X. 578. — Heubner, Eulenberg's Enzyklop. — Heuser, C. H., The development of the cerebral ventricles in the pig. Amer. Journ. Anat. 1913. XV. 215. — Hill, L., The physiol. and pathol. of the cerebral circulation. London 1896 und Allbutt's System of Med. 1899. VII. 239. — Hilton, Rest and pain. New-York 1879. — Horsley, J. S., Surg. treatment of congenital hydroceph. Journ. Amer. Med. Assoc. 1906. XLVII. 1. — Hworostuchin, Zur Frage über den Bau des Plexus choroid. Arch. f. mikrosk. Anat. 1911. LXXVII. 232. — Iscovesco, H., Les constituants colloides des humeurs de l'organisme. Jour. Physiol. et Pathol. gen. 1907. IX. 793. — Ders., Le liquide céphalo-rachidien normal. C. R. Soc. Biol. 1907. LXII. 181. — Joslin, E. P., Internal hydroceph. following cerebrospinal meningitis. Amer. Jour. Med. Sci. 1900. CXX. 444. — Kafka, Die Cerebrospinalflüssigkeit. Ztschr. f. d. ges. Neurol. und Psych. 1912. VI. 321. — Kalischer, S., Der angeborene Hydroceph. Lewandowsky's Handb. der Neurol. Spez. Neurol. II. Vol. III. 714. — Keen, Drainage der Hirnventrikel. Le Mercredie méd. 1890. — Ders., Surgery of the lateral ventricles of the brain. Verh. d. X. inter. med. Kongr. III. Chirurgie. Berlin 1891. — Kestner, P., Hydrocephalus und Hypoplasie der Nebennieren. Zbl. f. allg. Path. u. path. Anat. 1907. XVIII. 433. — Key, A. and Retzius, G., Anatomie des Nervensystems und des Bindegewebes. Stockholm 1875. — Knox, J. H. M. and Sladen, F. J., Hydroceph. of meningococcus origin, with a summary of recent cases of meningitis treated by antimeningococcus serum. Arch. of Pediat. 1908. — Kochel, R., Thrombose der Hirnsinus bei Chlorose. D. Arch. f. klin. Med. 1894. LII. 557. — Koplik, Hydroceph. complicating epidemic cerebrospinal meningitis. Amer. Jour. Med. Sci. 1907. XXXIII. 547. — Kramer, The circulation of the cerebrospinal fluid and its bearing on the pathogenesis of poliomyelitis disease. New-York Med. Jour. 1912. 1532. — Krause, Subkutane Dauerdrainage der Hirnventrikel bei Hydroceph. Verhandl. d. Berl. med. Gesellsch. 17. VI. (Berl. klin. W. 1908. Nr. 29.) — Lagriffaul, A., Roger, H. and Mestrezat, W., Le liquide céphalorachidien dans la fièvre de Malta. C. R. Soc. Biol. Paris 1910. LXVIII. 358. — Laquerie, J., Clémenceau de la, Glycometrie der Cerebrospinalflüssigkeit. Thèse de Paris 1905. — Laworn, D., Brit. Med. Jour. 1893. I. 1322. — Lazarus-Barlow, U. S., Contribution to the study of lymph formation, with especial reference to the parts played by osmosis and filtration. Jour. Physiol. 1896. XIX. 418. — Leber, Der gegenwärtige Stand unserer Kenntnisse von Flüssigkeitswechsel des Auges. Erg. d. Anat. und Entwicklungsgesch. 1894. IV. 144. — Lehmann, Chemistry of the cerebrospinal fluid. Handb. der Physiol. Chemie 1854. S. 137. — Lewandowsky, M., Zur Lehre von der Cerebrospinalflüssigkeit. Ztschr. f. klin. Med. 1900. XI. 480 und Neurol. Zbl. 1901. S. 447. — Luschka, H., Die Adergeflechte des menschlichen Gehirns. Berlin 1855. — Ders., Zur Lehre von der Sekretionzelle. Arch. f. physiol. Heilkunde 1854. XIII. 1. — Macewen, Pyogenic infectious diseases of the brain, spinal cord etc. Glasgow 1893. — Mackenzie, S., The diagnosis of tumors of the cerebellum. Lancet 1880. I. 559. — Magendie, F., Recherches physiolog. et clin. sur le liquide céphalo-rachidien ou cérébro-spinal. Paris 1842. — Mall, F. P., On the development of the blood vessels of the brain in the human embryo. Amer. Jour. Anat. 1905. IV. 1. — Mast, See, Sur la communication des cavités ventriculaires de l'encéphale. Revue mensuelle de Chir. 1878—1879. — McClure, R. D., Hydroceph. treated by drainage into a

vein of the neck. Johns Hopkins Hosp. Bull. 1909. XX. 110. — Mc Coillaio, Circulation de la lymphe dans la moëlle épinière. Revue neurolog. 1899. Nr. 23. — Meek, W. J., Choroid plexus. Jour. Comp. Neurol. and Psychol. 1907. XVII. Nr. 3. — Merkel, Topograph. Anat. 1907. I. 79. — Merkel, G., Sechs Fälle von protrahierter Meningitis cerebrospinal. epidem. nebst einigen Worten über die mögliche Entstehungsweise des Hydroceph. in solchen Fällen. Arch. f. klin. Med. 1866. I. 519. — Mestrezatt W., Le liquide céphalo-rachidien normal et pathol. Jour. de Physiol. et de Path. gén. 1912. XIV. 504. — Milian, Le liquide céphalo-rachidien. Paris 1904. — Monro, On the brain, the eye and the ear. Edinburgh 1793. — Monro, A., Observations on the structure and function of the venous system. Ebenda 1783. — Morgagni, De sedibus et causis morborum. Epist. anat. med. XII. — Mott, F. W., Cerebrospinal fluid. Lancet 1910. — Ders., Brit. Med. Jour. 1904. 1557. — Mott, F. W. and Barratt, J. O. W., Three cases of tumor of the third ventricle. Arch. of Neurology I. 434. — Muscatello, G., Ueber die Diagnose der Spina bifida und über post-operat. Hydroceph. Arch. f. klin. Chir. 1902. LXVII. 267. — Ders., Nicht gewöhnlicher Fall von Cephalocele und der postoperative Hydroceph. Ebenda. 248. — Nawratzki, E., Zur Kenntnis der Cerebrospinalflüssigkeit. Ztschr. f. physiol. Chemie. 1897. XXVIII. 532. — Neumann, H., Fall von geheiltem Wasserkopf. D. m. W. 1891. III. 39. — Neurath, Case of internal hydroceph. Neurol. Zbl. 1896. XV. 87. — Newman, D., Glasgow 1892. S. 163. — Olmer, D., et Tian, A., Perméabilité des méninges normales ausalicylatede lithium. C. R. Soc. Biol. Paris 1909. LXVI. 894. — Orton, Case of hydroceph. Amer. Journ. Insanity. LXV. 229. — Osterwald, Zur Diag. d. Cysticercus ventriculi quarti. Neurol. Zbl. 1906. March 16. — Oulès, Cas d'hydrocéph. chez un chien. Toulouse Méd. 1909. 2. ser. XI. 250. — Panzer, T., Zur Kenntnis der Cerebrospinalflüssigkeit. Wien. klin. W. 1899. 805. — Parkin, A., Operative treatment of hydroceph. Lancet 1893. II. 21. 1244. — Payr, Hydroceph. internus. Verein f. wissensch. Heilkunde Königsberg 1911. II. und Berl. klin. W. 1911. — Petit, et Girard, Sur la fonction sécrétoire et la morphol. des plexus chorioides. Arch. d'Anat. Micro. 1902—03. V. 213. — Poirier et Charpy, Traité d'Anat. 1901. III. 152. — Power, D'Arcy, The results of a years experience in the surg. treatment of hydroceph. in children. Internat. Clinics. 5. ser. 1895. III. 254. — Propping, Die Mechanik des Liquor cerebrospinal. und ihre Anwendung auf die Lumbalanästhesie. Mitt. Grenzgeb. 1909. 441. — Purkinje, Flimmerbewegungen im Gehirn. Müller's Arch. 1836. — Quincke, Zur Pathol. der Meningen. D. Ztschr. f. Nervenheilk. 1909. XXXVI. 1910. XL. — Ders., Lumbalpunktion des Hydroceph. Berl. klin. W. 1891. XXXVIII. — Raubitschek, Die Cerebrospinalflüssigkeit. Nat. Rundsch. Jahrg. 20. S. 251. — Recklinghausen, Spina bifida. Arch. f. path. Anat. u. Physiol. 1886. — Ders., Pathol. des Kreislaufs. — Regnault, F., Forme du Crâne dans l'hydrocéph. chez les animaux. Bull. et Mém. Soc. Anat. de Par., 1901. LXXVI. 460. — Rehn, Rückenmarksanästhesie. Mitt. Grenzgeb. 1909. — v. Reichmann, Zur Physiol. und Pathol. des Liquor cerebrospin. D. Ztschr. f. Nervenheilk. XLII. — Reiner, und Schnitzler, Fragmente aus der experim. Pathol. Wien 1894. Neurol. Zbl. 1895. S. 19. — Retzius, Das Menschenhirn. 1896. p. 38. — Rosenblatt, L., Der kongenitale Hydroceph. und seine Beziehung zur Geburt (Gießen). Diss. Wiesbaden 1899. — Rotky, Untersuchungen über die Durchlässigkeit der Meningen für chemische Stofe. Ztschr. f. klin. Med. 1912. LXXV. 494. — Roubinovitsch, J. et Paillard, J., La pression du liquide céphalorachidien dans diverses maladies mentales. C. R. Soc. de Biol. Paris 1910. LXVIII. 582. — Rous, F. P., Clinical studies of the cerebrospinal fluid. Amer. Jour. Med. Sci. 1907. CXXXIII. 567. — Rowntree and Geraghty, An experim. and clin. study of the functional activity of the kidneys by means of phenol-

sulphonphthalein. Journ. Pharm. and Exper. Therap. 1909—1910. I. 576. — Ruffer, M. Armand, Chronic hydrocephalus. Brain 1890. XIII. 117. — Schlöpfer, V., Bau und Funktion der Epithelzellen des Plexus choroideus in Beziehung zur Granulalehre mit Berücksichtigung der vitalen Färbungsmethoden. Beitr. path. Anat. und allg. Path. Suppl. VII. p. 101. — Schmorl, Liquor cerebrospin. und Ventrikelflüssigkeit. Verh. d. D. path. Gesellsch. Erlangen 1910. — Schultze, Die Krankheiten der Hirnhäute und die Hydrocephalie. Nothnagel's Spec. Path. u. Therapie 1901. IX. — Sicard, A., Les injections sous-arachnoid. et le liquide céphalo-rachidien. Thèse de Paris 1899. — Spiller, Internal hydroceph. Journ. Amer. Med. Assoc. 1907. — Ders., Two cases of partial internal hydroceph. from. closure of the interventricular passage. Ibid. 1902. CXXIV. 44. — Spina, Die Resorption des Liquors bei normalem intracraniellem Druck. Neurol. Zbl. XX. 224. Arch. f. d. ges. Physiol. LXXXIII. 120. 415. — Starling, Fluids of the body. Chicago 1909. — Storch, Ungewöhnlich hoher Grad des Hydroceph. mit konsekutiver Mißbildung des Schädels, der Augen und der Nase beim Kalb. Oesterr. Mschr. f. Tierh. Wien 1891. XV. 197. — Studnicka, Bau des Ependyma der nervösen Zentralorgane. Anat. Hefte 1900. XV. 303. — Stursberg, Zur Kenntnis der Cerebrospinalflüssigkeit. D. Ztschr. f. Nervenheilk. 1911. XLII. 325. — Sutton, The lateral recesses of the fourth ventricle; their relation to certain cysts and tumors of the cerebellum, and to occipital meningocele. Brain 1887. IX. 352. — Thomson, St. Clair. The cerebrospinal fluid. Lancet 1899. I. 577. — Toison et Lenoble, La structure et la composition du liquide céphalo-rachidien. C. R. Soc. de Biol. Paris 1891. p. 373. — Tourneux et Martin, L'histoire du spina bifida. Jour. d. l'Anatomie, 1881. XVII. 283. — Trolard, Les lacunes veineuses de la dure mère. Jour. de l'Anat. et de la Phys. 1892. XXVIII. 28. — Virchow, H., Fall von angeborenem Hydroceph. int. Festschr. Albert v. Kölliker, Leipzig 1887. — Ders., Handb. der spez. Pathol. und Therapie. Erlangen 1851. I. 112. — Ders., Die krankhaften Geschwülste. Berlin 1863. Bd. I. — Walter, F. K., Studien über den Liquor cerebrospin. Mschr. f. Psych. u. Neur. XXVIII. Ergänzungsh. S. 80. — Weber, L. W., Ueber erworbenen Hydroceph. Arch. f. Psychiatrie. Bd. XLI. — Westenhoeffer, Pathol. anat. Ergebnisse der oberschlesischen Genickstarreepidemie von 1905. Klin. Jahrb. 1906. XV. 657. — Whytt, R., The dropsy in the brain. Edinburgh 1768. — Zaloziecki, Zur Frage der Permeabilität der Meningen, insbesondere Immunstoffen gegenüber. D. Ztschr. f. Nervenheilk. 1913. XLVI. 195. — Ziemssen, Handb. d. akuten Infektionskrankheit. 2. Teil. 1874. 683. — Ders., Ueber den diagnost. und therapeut. Wert der Punktion des Wirbelkanales. Kongr. f. inn. Med. 1893. XII. — Ziemssen und Hess, Klin. Beobachtungen über Meningitis cerebrospin. epidem. Arch. f. klin. Med. 1866. I. 72. 316.

XXVII.

AUS DEM

ROTEN KREUZ-KRANKENHAUSE „IDADIE“ ZU SALONIKI.

Schußverletzungen der Extremitäten.

Von

Prof. Dr. **M. Gerulanos**-Athen.

(Mit 29 Abbildungen.)

Die Schußverletzungen der Extremitäten bilden wohl die Hauptmasse aller Kriegsschußverletzungen. Sie enthalten die große Anzahl der leichten, aber auch den größten Teil derjenigen Verletzungen, welche dem Chirurgen zu schaffen geben. Abgesehen davon, daß jede, selbst die kleinste Verletzung, eine sorgfältige Behandlung erheischt, um nicht eine Infektionsquelle abzugeben, enthalten die Extremitätenverletzungen die großen Weichteilwunden, die Gefäßverletzungen, die komplizierten Frakturen, Komplikationen, welche am schnellsten und am ehesten einen Eingriff resp. eine Beachtung verlangen.

Zur nachfolgenden Besprechung dient das im Roten Kreuz-Krankenhaus „Idadie“ in Saloniki beobachtete Material als Grundlage, bestehend aus 1658 Extremitätenverletzungen unter 2522 Verletzten überhaupt. Das Krankenhaus, vom griechischen Roten Kreuz gleich beim Beginn des griechisch-bulgarischen Krieges eingerichtet und mit allen Hilfsmitteln und genügendem, gut chirurgisch ausgebildetem Personal ausgestattet, war als erstes Etappenlazarett zu betrachten, behielt jedoch seine Verwundeten bis zur vollen Heilung, resp. bis zur Konsolidation der Frakturen und evakuierte nur in Heilung begriffene Fälle.

Um hier einige Daten aus diesem Material vorweg zu nehmen, möchte ich erwähnen, daß bei den 1658 Extremitätenverletzungen nur etwa 76 größere Operationen, darunter 35 für Gefäß- und 21 für Nervenverletzungen ausgeführt worden sind, und nur 20 wegen schwerer Phlegmonen. Amputationen wurden im ganzen nur 10 ausgeführt; 6 am Oberschenkel, 2 am Unterschenkel und 2 am Oberarm, 7 mal infolge Nekrose oder Gangrän nach Gefäßverletzung und 3 wegen einer schweren Phlegmone.

Todesfälle hatten wir im ganzen 5, 2 nach schwerer Phlegmone der Schultergegend mit allgemeiner Infektion und Sepsis, einen nach Fraktur und Gasphlegmone des Unterschenkels und 2 durch Tetanus nach Verletzung am Arm, resp. am Unterschenkel. Unser Verhalten war somit ein äußerst konservatives, und wir haben dies nicht zu bereuen gehabt.

Es sei mir gestattet eine Statistik dieses Materials vorauszuschicken, und eine kurze Besprechung daran anzuschließen.

Von den 1658 Extremitätenverletzungen betrifft mehr wie die Hälfte, das sind 978 Fälle oder 59% die Weichteile der Extremitäten, während bei den übrigen eine Knochen-, resp. Gelenkverletzung mit vorhanden war, im ganzen 680 Fälle oder 41%. Das Hauptkontingent dieser allerdings betrifft die Skeletteile der Hand oder des Fußes mit 291 resp. 118 Fällen, während alle übrigen Knochen- und Gelenkverletzungen eine Zahl von 251 erreichen. Davon sind 88 Gelenkverletzungen und 163 Frakturen der langen Röhrenknochen.

Nach Regionen berechnet haben wir von den 1658 Fällen 786 oder 47,5% Verletzungen der oberen, und 872 oder 52,5% der unteren Extremität, die der Schulter resp. der Beckengegend mit eingerechnet. Das sind 31% aller Verletzungen für die obere, 33,47% für die untere Extremität, was den Zahlen anderer Beobachter aus demselben Kriege entspricht (Schaefer, Makkas).

	Verletzungen der Weichteile					Verletzungen der Knochen und Gelenke					
	phlegm.	ödemat.	offene	kleine trockene	Summa	phlegm.	ödemat.	offene	kleine trockene	Summa	Weichteile, Knochen u. Gelenke Summa
Schulter	1	—	1	34	36	—	4	—	11	15	51
Oberarm	2	1	2	71	76	7	—	3	18	28	104
Ellenbogen	—	—	—	3	3	—	7	—	9	16	19
Vorderarm	2	16	1	81	100	6	15	14	15	50	150
Handgelenk	—	—	—	—	—	—	—	—	10	10	
Hand	10	—	13	116	139	8	25	18	88	139	440
Finger	—	—	—	—	—	5	5	47	95	152	
Multiple	—	—	—	16	16	2	1	—	3	6	22
Summa Obere Extremität	*15*	*17*	*17*	*321*	370	*28*	*57*	*82*	*249*	*416*	786
Becken und Hüftgelenkg.	—	—	5	31	36	3	—	—	8	11	47
Oberschenkel	9	2	—	169	180	2	—	6	24	32	212
Knie u. Kniekehle	—	—	—	11	11	8	9	10	11	37	48
Unterschenkel	31	25	9	246	311	4	—	19	24	47	358
Fußgelenk Knöchelgegend	—	—	—	—	—	5	—	1	13	19	19
Fuß	4	—	1	65	70	27	—	4	87	118	188
Summa Unt. Extremität	*44*	*27*	*15*	*522*	608	*49*	*9*	*33*	*173*	*264*	872
Summa	59	44	32	843	978	77	66	115	422	680	1658

Wie aus der vorstehenden Tabelle hervorgeht, sind am häufigsten die Verletzungen der Hand und des Handgelenks mit 440 Fällen oder 22,6%, es folgen die Verletzungen des Unterschenkels mit 358 Fällen oder 21,6%, dann die Verletzungen des Oberschenkels mit 212 Fällen oder 12,8%, die des Fußes mit 188 oder 11,2% und des Vorderarmes mit 150 oder 9%, schließlich des Oberarmes mit 104 oder 6,2%, während die Gelenkregionen mit viel kleineren Zahlen beteiligt sind. Je muskulöser der Körperteil ist, umso zahlreicher sind die Weichteilverletzungen, je knochiger, um so mehr überwiegen die Knochenverletzungen. Obenan stehen bei den ersteren die des Unterschenkels mit 311 Weichteilverletzungen gegenüber 47 Frakturen, bei den letzteren die der Hand mit etwa 291 Knochen- gegenüber 139 Weichteilverletzungen. Es sind allerdings dabei zahlreiche Fälle mitgerechnet, bei denen aus dem Geschoßverlauf die Knochenverletzung angenommen wurde, ohne durch sichere Symptome (Krepitation, Verschiebung) oder durch Röntgenstrahlen festgestellt zu werden.

Was die Art des Geschosses betrifft, so bestanden die meisten aus dem Infanteriegeschoß und nur etwa ein Drittel aus Schrapnellkugeln, während nur ein geringer Teil von etwa 203 Fällen aus Schrapnellsplittern bestand und nur selten, etwa bei 5 Fällen, abgeschleuderte Steine in der Wunde vorgefunden wurden.

Es läßt sich zwar nicht immer mit Sicherheit aus der Wundart feststellen, ob es sich um eine Verletzung durch Infanteriegeschoß oder Schrapnellkugel handelt; man muß sich vielfach auf die Angaben des Verletzten verlassen, deshalb haben die Zahlen keine absolute Bedeutung, immerhin seien hier die aus unserem Material aller Verletzungen gewonnenen angeführt. Darnach sind es Gewehrschußverletzungen 1589 gegenüber 457 Schrapnellgeschossen und 203 Metallstücke oder Bruchteile der Schrapnellgeschosse.

In der Wunde steckengeblieben sind etwa 165 Geschosse, davon 88 in den Weichteilen und 77 neben einer Knochenverletzung. Das Verhältnis der steckengebliebenen Schrapnellkugeln zu den Gewehrgeschossen verhält sich wie 3: 1.

Der Verlauf dieser Verletzungen verteilt sich statistisch folgendermaßen: Von 1658 Fällen zeigten 1265, d. h. 76% einen absolut reaktionslosen Verlauf. Größere offene Wunden zeigten 147 Fälle oder 9%. Ein stärkeres Oedem 110 Fälle, das ist 6%, und ausgesprochen phlegmonös waren 136 Fälle oder 8%. Davon waren nur 16 Fälle mit einer schweren Phlegmone, das ist nur 1%. Darunter 5 Todesfälle oder 0,3%. Von schweren Phlegmonen mit Allgemeininfektion hatten wir aus dem ganzen Material nur 16 Fälle, mitgerechnet jene der Schulter- und Beckengegend, und zwar sowohl nach Weichteilverletzungen, wie nach Frakturen.

Diese Fälle sind folgende:

1. P. Infolge von Schrapnellverletzung in der Infraclavikulargegend entstand eine septische, gangränöse Phlegmone der ganzen Subpectoral-, Axillar- und Rückengegend, welche sofort eröffnet wurde. Es fand sich ein großes Hämatom und ausgedehnte Gangrän der Muskulatur. Tod bald nach der Operation.

2. B. Verletzung durch Schrapnellstück am oberen Drittel des l. Armes ohne Ausschuß. Gasphlegmone. Schwere, phlegmonöse Entzündnng der Schulter, Supraclavikular- und Schulterblattgegend. Eröffnung am Rande des Brustmuskels in der Infraclavikulargegend. In der Tiefe Gangrän der Muskulatur mit Gasentwicklung. Tod am nächsten Tage.

3. K. Schrapnellverletzung in der r. Lendengegend, schwere Phlegmone der ganzen Lenden- und Glutäalgegend. Incision daselbst, schwere eitrige Infiltration der Muskulatur mit Fortsetzung durch das Foramen ischiadicum in das Becken. 2. Schnitt oberhalb des P o u p a r t'schen Bandes und Eröffnung einer extraperitonealen Phlegmone, welche entlang dem Psoas nach auf- und abwärts zieht. Heilung.

4. K. Schrapnellverletzung der l. Supraclavikulargegend, 2. am r. Oberarm, 3. mehrfache durch Steine am selben Arm, 4. an der Außenfläche des Oberschenkels, 5. eine große zerrissene, weitklaffende Weichteilwunde der r. Glutäalgegend, phlegmonös mit nekrotischen und gangränösen Fetzen in der Tiefe. Eröffnung und Entfernung von Knochensplittern aus dem Beckenknochen. Heilung.

5. S. Gewehrschußverletzung des r. Vorderarmes ohne Fraktur; schwere gangränöse Phlegmone des ganzen Vorderarmes mit Fortsetzung zum Oberarm. — Spaltung der Phlegmone. Heilung.

6. 7. 8. 9. betreffen 4 Fälle von schwerer gangränöser Phlegmone, eine des Ober- und drei des Unterschenkels mit Fraktur, welche in dem entsprechenden Kapitel besprochen werden.

10. J. Schrapnellschußverletzung des r. Ober- und Unterschenkels mit Verletzung der Art. tibialis und feuchter Gangrän des Unterschenkels. Amputation am Oberschenkel. Heilung.

11. G. Schrapnellverletzung mit Zerreißung der Weichteile des r. Unterschenkels und Fraktur. In 4 Tagen Entwicklung einer schweren Gasphlegmone; Temp. über 40. Der ganze Unterschenkel verfärbt, mit Hautemphysem; Amputation am Oberschenkel. — Tod.

12. Z. Schrapnellverletzung durch den l. Unterschenkel mit Verletzung der Arterie und Gangrän des Beines, Tetanus. 6 Tage nach der Verletzung aufgenommen und sofort amputiert. Injektion von Serum, starb den nächsten Tag.

13. Z. Gewehrschußverletzung an der Innenseite des l. Unterschenkels mit Fraktur und Verletzung der Arteria poplitea. Gangrän des Unterschenkels. Hautemphysem durch das ganze Bein; schwere Gasphlegmone. Amputation am Oberschenkel. Heilung.

14. K. Schrapnellverletzung des l. Vorderarmes; der ganze Arm bis zur Schulter stark geschwollen, zeigt überall ein starkes Hautemphysem. Gasphlegmone. Im Bereich des Vorderarmes erheben sich große septische Brandblasen. Vorderarm und Hand sind verfärbt und kalt; aus beiden Schußöffnungen sickert übelriechender, wässeriger Eiter. Amputation am Oberarm. Heilung.

15. K. Schrapnellverletzung durch das l. Fußgelenk, schwere, fortschreitende Phlegmone, Amputation am Oberschenkel. Heilung.

16. C. Schußverletzung am r. Oberarm ohne Ausschuß. Aufnahme am 3. Tage nach der Verletzung; schwere Phlegmone des Oberarmes und Oedem des ganzen Armes. Tetanus. Tod am 5. Tage nach der Verletzung.

Unter den 16 Fällen mit schwerer Infektion handelte es sich 6 mal um eine schwere Phlegmone der Lenden- oder Glutäalgegend, des Vorderarmes, als Komplikation einer Fraktur des Oberschenkels, Unterschenkels oder des Fußgelenkes — je ein Fall. Alle Fälle kamen durch Lokaleingriffe zur Ausheilung, nur der letztere mußte amputiert werden.

1 mal handelte es sich um fortschreitende gangränöse Phlegmone der Supraclavikulargegend, 3 mal des Unterschenkels. Erstere führte zum Tode, letztere Fälle kamen zur Heilung trotz der vorhandenen Unterschenkelfraktur. Ein Fall, kompliziert mit Arterienverletzung mußte amputiert werden. Eine Amputation, ein Todesfall.

4 mal handelte es sich um Gasphlegmone, 1 mal der Supraclavikulargegend, 1 mal des Armes und 2 mal des Unterschenkels, beide mit Fraktur der Knochen kompliziert. Ersterer Fall ist gestorben, letztere alle drei amputiert, jedoch auch von diesen ist einer der Infektion erlegen. Drei Amputationen, zwei Todesfälle.

Von den beiden Tetanusfällen handelte es sich 1 mal um eine schwere Verletzung mit gangränöser Phlegmone der Schultergegend, welche innerhalb 5 Tagen nach der Verletzung zum Tode führte, und 1 mal um eine fortschreitende Gangrän des Unterschenkels nach Arterienverletzung und Tetanus. Auch hier trat trotz Amputation der Tod 6 Tage nach der Verletzung ein. Zwei Todesfälle.

Außer diesen zwei rapid verlaufenen Tetanusfällen hatten wir noch einen dritten Tetanusfall von chronischem Verlauf, der zur Heilung kam. Nach komplizierter Fraktur des Unterschenkels kamen etwa 3 Wochen nach der Verletzung leichte Erscheinungen besonders am Kopfe. Durch fortgesetzte Serumbehandlung trat Heilung ein, ebenso heilte die Fraktur nach Entfernung nekrotischer Knochensplitter.

Von sonstigen Wundinfektionen haben wir 2 mal Erysipel beobachtet. Bei dem einen Falle jedoch handelte es sich um ein Gesichtserysipel, was mit der Verletzung nichts zu tun hatte. Beide sind gut verlaufen.

Weichteilverletzungen.

Von den 978 Weichteilverletzungen betreffen 370 die obere Extremität und 608 die untere, das ist fast $\frac{1}{3}:\frac{2}{3}$. Letztere ist somit doppelt so häufig betroffen als erstere, was der größeren Masse derselben entspricht. Die Verteilung der Weichteilwunden nach den einzelnen Regionen ist aus der beigegebenen Tabelle ersichtlich.

Hervorzuheben sind die Oberschenkelverletzungen mit 180 oder 18% der Fälle und besonders die des Unterschenkels mit 311 Fällen oder 32%. Davon entfallen 134 Fälle, 14%, auf die Wadenmuskulatur selbst.

Die Hauptzahl dieser Verletzungen waren kleine rundliche, bei der Aufnahme schon mit einem trockenen Schorfe bedeckte oder bis zu Pfenniggröße offene, jedoch reaktionslose, granulierende Wunden.

Von den 978 Weichteilverletzungen zeigten einen reaktionslosen Verlauf 843 oder 86,5%.

Von besonderem Verlauf durch die Weichteile der Extremitäten waren folgende Fälle: Infanteriegeschoß an der Außenseite des Ellenbogens, mit Ausschuß am ulnaren Handrand; ein anderer: Einschuß in der Mitte der Innenseite des Oberschenkels mit Ausschuß vor dem inneren Knöchel. Interessant ist der Fall mit Einschuß in der Schultergegend, bei dem das Geschoß sich vor dem Ellbogengelenk befand, mit der Spitze der Einschußöffnung zugekehrt (Röntgenbild Fig. 1). Ein hübsches Beispiel der Umdrehung des Geschosses, nicht nur durch das Anschlagen auf Knochen, sondern auch durch das Anprallen gegen gespannte Weichteile; hier wohl die Ansatzsehne der Beugemuskulatur. Erwähnt sei noch der Fall, bei dem der Einschuß auf der rechten Schulter lag, während der Ausschuß sich in der rechten Glutäalgegend befand. Der Verlauf war durch die Brust und Lendenmuskulatur, ohne die daneben liegenden Höhlen zu berühren. Bei den oberflächlichen Hautverletzungen wurde öfters Ein- und Ausschußöffnung in geringer Entfernung voneinander, oft von 2 oder 3 cm aufgefunden, beide in derselben Ebene liegend, was nur dadurch erklärt werden kann, daß das Geschoß beim Anschlagen die Haut zu einer Falte gehoben hat und dann hindurchgegangen ist; dem entspricht auch die längliche Form der kleinen Wunden in der Verlaufsrichtung des Geschosses. Es gab solche Hautfaltenverletzungen auch mit größeren Ein- und Ausschußwunden (Fig. 2). Häufig wurden rinnenförmige Verletzungen der Haut, oft bis zur Muskulatur reichend, beobachtet.

Eine stärkere Zerreißung der Weichteile zeigten 32 Fälle; die Hauptzahl davon sind Handverletzungen, 13 an der Zahl, und 9 Unterschenkelverletzungen, außerdem eine der Schultergegend von Handtellergröße, eine des Oberarmes von 7:7 cm und Zerreißung des M. biceps und je drei des Vorderarmes und des Oberschenkels (Fig. 3—4 Dum-Dum-Geschoß?). Dabei handelte es sich wohl nicht um sog. Dum-Dum-Geschosse, es waren vielmehr Nahschüsse mit Explosivwirkung. Die oft geführte Anklage über Verwendung von Dum-Dum-Geschossen beruht sicher auf falscher Beurteilung solcher Verletzungen. Es kann jedoch gelegentlich ein gewöhnliches Geschoß, durch Abtragung der Spitze zu einem Dum-Dum-Geschoß verwandelt worden sein.

1.

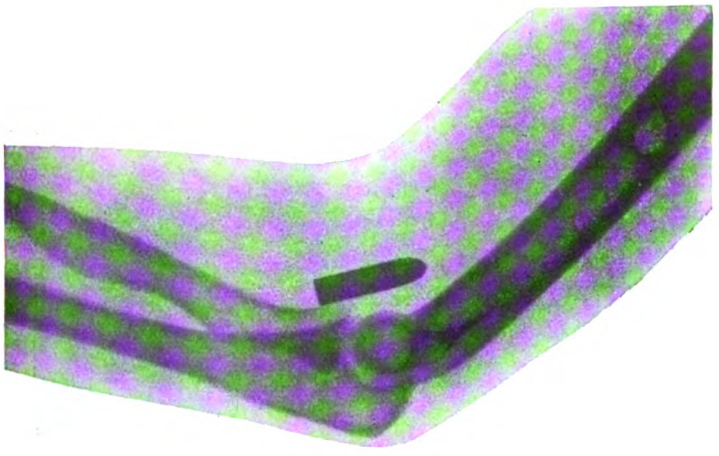

2.

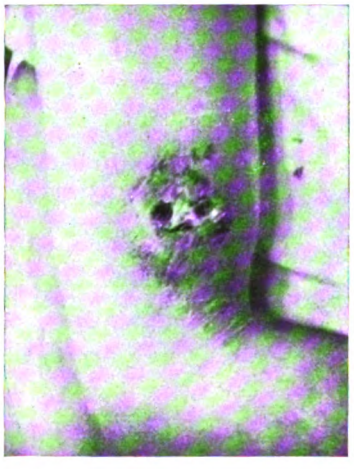

3.

4.

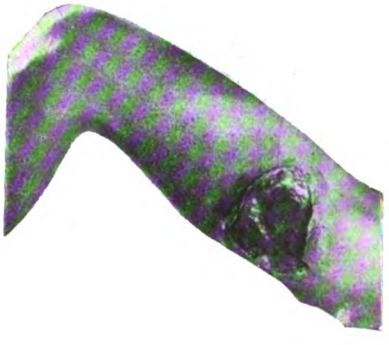

5.

6.

7.

8.

9.

10.

11.

Bei den Handverletzungen hatten wir sehr häufig größere sternförmige Ausschußöffnungen, allerdings ganz besonders in solchen Fällen, bei denen die Carpalknochen mitverletzt waren. Ebenso schwere, unregelmäßige Zerreißungen der Weichteile zwischen Daumen und Zeigefinger.

Fig. 5 und 6 zeigen Ein- und Ausschuß von der volaren zu der dorsalen Seite, Fig. 7 und 8 eine Verletzung in entgegengesetzter Richtung; Fig. 9 eine Weichteilzerreißung der Hand; Fig. 10 eine Wegreißung einzelner Finger; Fig. 11 eine Hautnekrose nach Verletzung der Art. brachialis und der Nervenstämme am Oberarm. (Der Fall ist bei den Nervenverletzungen in Bd. 91 S. 222 besprochen.)

Die kleinen Ein- und Ausschußöffnungen waren bei der Aufnahme im Lazarett etwa am 3. bis 6. Tage nach der Verletzung nahezu verheilt oder von einem trockenen Schorf bedeckt, ohne jede Schwellung oder Entzündung in der Umgebung. Es bestand nur noch eine geringe Funktionsstörung entsprechend der verletzten Muskelpartie, und man war berechtigt zu hoffen, daß auch diese sehr bald verschwinden würde; und doch waren diese Verletzungen nicht so ganz harmlos. Die kleine Hautwunde blieb oft wochenlang unvernarbt und konnte immer eine Infektionsquelle abgeben.

Bei den penetrierenden Muskelverletzungen mit kleinen Ein- und Ausschußwunden blieb der Durchschußkanal durch die Muskulatur meistens für sehr lange Zeit als eine derbe Infiltration fühlbar und konnte nach Wochen, gelegentlich nach Monaten immer noch als harter Strang festgestellt werden.

Bei der geringsten Anstrengung pflegen diese Muskelschußverletzungen eine bedeutende Schwellung und Schmerzhaftigkeit im Bereich der ganzen betroffenen Muskulatur zu zeigen. Dies ist zur Genüge hervorgehoben in bezug auf die Wadenmuskulatur, wo diese Erscheinungen am klarsten und häufigsten zum Vorschein kommen. Die Notwendigkeit, gleich nach der Verletzung zu Fuß das Schlachtfeld zu verlassen und mehrere Stunden zu gehen, ist die Ursache. Dagegen kommt die obere Extremität durch eine leicht anzulegende Armschlinge sehr bald gänzlich zur Ruhe. Wir haben jedoch auch hier häufig genug ähnliche Fälle von Muskelstrang oder Muskelinfiltration beobachtet.

Bei gelegentlichen operativen Eingriffen aus anderer Veranlassung sind wir recht häufig auf solche Durchschußkanäle durch die Muskulatur gestoßen, deren Inhalt aus zertrümmertem Muskelgewebe und kleinen Blutcoagulis bestand und die Umgebung aus entzündlich infiltriertem Muskelgewebe, während die Ein- und Ausschußöffnungen schon vollkommen verheilt waren. Oft sind kleinere oder größere Blutansammlungen daneben infolge von durchschossenen Gefäßen vorhanden. — Bleiben die Ein- und Ausschußwunden offen und sind infolgedessen inficiert,

so kann es jeden Augenblick zu einer Ausbreitung der Infektion in dem Schußkanal und zu einer schweren Phlegmone kommen. —

Unter den 978 Weichteilverletzungen zeigten 44 Fälle stärkeres Oedem oder eine blutige Infiltration und 59 waren phlegmonös mit geringerer oder stärkerer Sekretion = 4,6%! In den meisten dieser Fälle jedoch ging die Entzündung in der Ruhe zurück, so daß Operationen wegen Weichteilverletzungen und Infektion selten ausgeführt zu werden brauchten; im ganzen in 20 Fällen. Die häufigsten sind die Phlegmoneneröffnungen an der Wade — 7 Fälle — eine äußerst geringe Zahl gegenüber 143 Wadenverletzungen, von denen 39 eine Phlegmone oder ein entzündliches Oedem zeigten!

Die Wadenphlegmonen waren somit im Idadie selten gegenüber der großen Anzahl von phlegmonösen Wadenschußverletzungen, welche aus dem Epirusfeldzug ins 2. Militärspital zu Athen zur Behandlung kamen. Von wie großer Bedeutung die Ruhe bei solchen Fällen ist, beweist auch folgender Umstand: von den 39 entzündlichen Wadenverletzungen stammen nur 6 aus den Kämpfen der ersten Kriegstage bei Kilkis usw., welche sämtlich am 1. oder 2. Tage nach der Verletzung zur Aufnahme kamen, dagegen stammen 33 aus den Kämpfen bei Kresna und Sumaja, welche einen schwierigen Transport hinter sich hatten!

Gelenkverletzungen.

Gelenkverletzungen sind zahlreich beobachtet worden, besonders des Kniegelenkes mit 28 Verletzungen, 8 des Fußgelenkes, 15 des Schultergelenkes, 16 des Ellenbogens und 10 des Handgelenkes.

Bei den Verletzungen der Hüftgelenkgegend läßt sich nicht immer klar erkennen, inwiefern der Oberschenkelkopf resp. die Beckenknochen intra- oder extrakapsulär beteiligt sind, oder ob die Verletzung durch die Weichteile paraartikulär verlaufen ist, ob mit oder ohne Beteiligung der Kapsel. Die Schmerzhaftigkeit und Kontraktur ist in allen diesen Fällen nahezu gleich. Solche Fälle sind verschiedene beobachtet, wohl 11 an der Zahl, sie sind jedoch alle glatt verlaufen, ohne besondere Störung in der Gelenkfunktion, vor allem aber ohne nennenswerte Infektion.

Wie gutartig solche Verletzungen verlaufen können, zeigt folgender Fall:

K. (Fig. 12), Schrapnellschußverletzung. Einschuß dicht unterhalb und etwa in der Mitte des Poupart'schen Bandes rechts, ohne Ausschußöffnung. Die Einschußwunde pfenniggroß, secerniert leicht serös eitrig. Die ganze Gelenkgegend ist geschwollen, die Bewegungen schmerzhaft. 2 Tage nach der Verletzung aufgenommen, blieb der Pat. etwa 3 Wochen in absoluter Ruhe; die anfängliche Temperatursteigerung bis 38,5 ging langsam zurück, alle Erscheinungen verschwanden, die Wunde heilte aus. Die Röntgenuntersuchung (Fig. 12) ergab nun die Schrapnellkugel an der Innenseite des Oberschenkels, dicht am unteren Rande der Gelenkpfanne. Sie wurde nicht entfernt. Nach diesem Befund muß die Schrapnellkugel durch den Knochen gegangen sein, zum mindesten das Gelenk gestreift

haben. Die anfänglichen Esscheinungen sprachen auch dafür; die Wunde war sogar leicht inficiert, und doch trat durch absolute Ruhe Heilung mit vollkommen normaler Beweglichkeit des Gelenkes ein.

In ähnlicher Weise, zumeist mit leichteren Erscheinungen sind verschiedene andere Fälle verlaufen; eine Gelenkoperation, eine Resektion gar, wurde niemals notwendig. — Würde man in den ersten Tagen irgendwie operativ vorgegangen sein, so würde im obigen Falle der Verlauf kein so glatter gewesen sein, und zum mindesten mit einer Resektion geendet haben. Auch die Kugelextraktion hielten wir in diesem Fall nicht nur für nicht indiciert, sondern sogar für gefährlich.

Wir haben einen oder zwei Fälle gesehen, bei denen von anderer Seite eine Hüftgelenkresektion ausgeführt worden war, wir hatten jedoch auch bei den Verletzungen des ersten Krieges, die wir in Saloniki und Athen in Behandlung hatten, und die auf 2500 bis 3000 sich belaufen, keine solche Operation selbst ausgeführt. Die Hüftgelenkresektion ist somit bei den heutigen Kriegsverletzungen eine seltene Operation.

Aehnlich günstig war der Verlauf bei den 28 beobachteten Kniegelenksverletzungen, davon zeigten die wenigsten, nur 5, einen symptomlosen Verlauf. Bemerkenswert ist einer dieser Fälle, bei dem beide Kniegelenke durch dasselbe Projektil getroffen wurden. Das rechte, als zweites betroffen, zeigte nur geringen Erguß.

Der Geschoßverlauf war in allen erdenklichen Richtungen: Quer vom Condylus zum Condylus des Femur, — schräg von einem Condylus des Oberschenkels zum entgegengesetzten des Unterschenkels, — schräg, seitlich der Patella, durch den entgegengesetzten Condylus, — mit Eingang oberhalb der Patella und Ausgang durch die Tibia vorne oder seitlich, — quer durch die Kniescheibe, — auf derselben in welchem Falle die Schrapnellkugel stecken geblieben ist.

Die meisten zeigten einen geringeren oder größeren Hämarthros, im ganzen 12 Fälle; bei 3 davon war zugleich eine stärkere Infiltration und leichte Phlegmone um das Kniegelenk vorhanden. Bei der Aufnahme zeigte sogar der eine Fall 39,4 Temperatur, welche am nächsten Tag zu 37,5 herunter kam und mehrere Tage sich in diesen Grenzen hielt. — Obiger Fall gehört somit zu der Kategorie der 7 nachfolgenden, bei denen eine deutliche Gelenkphlegmone vorhanden war. Die Hautwunden von Linsen- bis Pfenniggröße standen offen, bei 3 sogar war eine deutliche Eröffnung des Gelenkes vorhanden. Einige davon fieberten mehrere Tage nach der Aufnahme. Durch die Ruhe, Hochlagerung und sorgfältige Wundbehandlung ging bei sämtlichen die Entzündung zurück; bei keinem wurde ein Eingriff notwendig, die Gelenkfunktion kehrte bei sämtlichen ebenso wie bei den Fällen der Hämarthrosgruppe in befriedigender Weise zurück. Von großer Bedeutung für den günstigen Verlauf war der

Umstand, daß diese Verletzten im Idadie bis zur Heilung liegen bleiben konnten. Hätten dieselben aus einem Etappenlazarett, wie Idadie in bezug auf die Aufnahme der Verletzten eins war, frühzeitig verlegt werden müssen, so wäre der Verlauf bei manchem wahrscheinlich kein so glatter gewesen. Es ergibt sich daraus die Lehre, Gelenkschüsse möglichst lange liegen zu lassen, resp. nach absoluter Ruhigstellung des Gelenkes im Gipsverband zu evakuieren.

Bei 14 Fällen ist das Projektil im Gelenk, resp. im Knochen stecken geblieben. 4 mal handelte es sich um Gewehrgeschosse und 7 mal um Schrapnellkugeln. Sie sind meistens in den Kondylen verblieben und reaktionslos eingeheilt. In 4 von diesen Fällen war dabei ein Hämarthros, 1 mal leichte Phlegmone festzustellen. 3 mal wurde das Projektil operativ entfernt, da die Anwesenheit desselben Störungen in der Gelenkfunktion verursachte, sonst sind dieselben liegen gelassen worden. Interessant sind 2 Fälle von den operierten: bei dem einen lag das Geschoß unterhalb des Ligamentum patellae, bei dem anderen war es ein vom Condylus abgesprengtes Knochenstück, das die Gelenkstreckung hinderte.

1. L. Gewehrschußverletzung des r. Knies. Einschuß am äußeren Rande der Patella ohne Ausschuß. Bewegungen, bes. Streckung behindert. — Röntgenbild zeigt das Geschoß an der Außenseite, wahrscheinlich außerhalb des Gelenkes. Operative Entfernung. Das Geschoß lag quer unter dem Ligam. patellae mit der Spitze gegen dieses. Entfernung. Heilung. (Fig. 13.)

2. M. (aus dem B. Mil.-Spital in Athen). Schrapnellverletzung mit Einschuß in der Kniekehle. Kniebewegungen unmöglich. Leichte Schwellung. Röntgenbild (Fig. 14) zeigt eine Schrapnellkugel innerhalb des Condylus ext. Innerhalb des Gelenkes und unter der Kugel ein Knochenfragment. Operation. Durch seitlichen Schnitt Eröffnung des Gelenkes. Das Knochenstück von fast Haselnußgröße, aus dem Femur-Condylus abgerissen, befindet sich zwischen den Gelenkknochen mit der überknorpelten Fläche nach aufwärts. Entfernung desselben und der Kugel aus dem Condylus. Heilung p. pr. Gelenkfunktion vollkommen wiedergekehrt.

In 2 Fällen handelte es sich um einen Bruch der Kniescheibe.

Bei dem einen Fall hat die Schrapnellkugel eine Hautwunde von etwa Talergröße verursacht, hat die Patella zertrümmert und ist innerhalb derselben stecken geblieben. Sie wurde nebst mehreren nekrotischen Trümmern der Patella operativ entfernt. Das Gelenk war durch das Geschoß eröffnet, jedoch ist es durch die konservative Behandlung zu keiner weiteren Vereiterung, sondern zu glatter Heilung gekommen.

Bei dem zweiten Fall war Ein- und Ausschußöffnung seitlich der Patella, und es handelte sich um einen richtigen Querbruch derselben. Letzterer Fall hatte zugleich einen schweren, inficierten Oberarmbruch, weshalb gleich keine Patellarnaht vorgenommen werden konnte. Dieselbe wurde dann 3 Monate später im 2. Militärspital zu Athen von mir ausgeführt, mit vollkommen gutem Heilungs- und funktionellem Resultat. Das ist der einzige Fall von Patellarnaht, den ich infolge einer Kriegsverletzung ausgeführt habe.

12.



13.

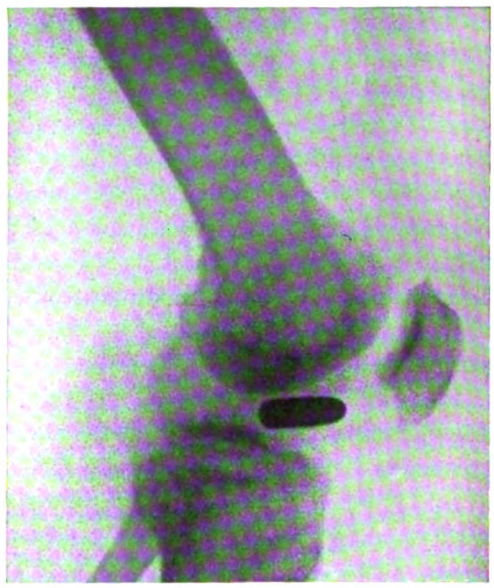

14.

15.

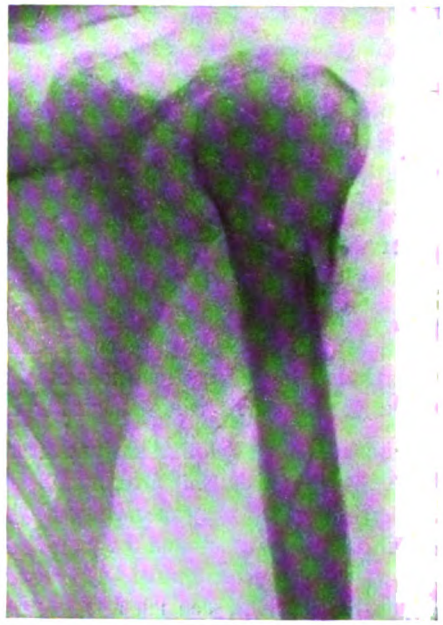

16.

17.

18.

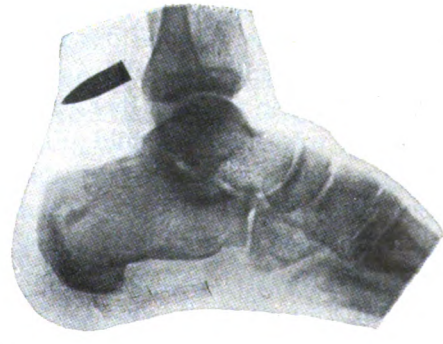

Es sei erwähnt noch ein Fall von Verletzung und Erguß in der Bursa praepatellaris durch eine Schrapnellkugel; er heilte glatt, ohne jede Störung. Ebenso ein Fall, bei dem das Gewehrgeschoß in der Kniescheibe eingekeilt wurde: es hatte keine Fraktur derselben, sondern nur einen Erguß im Gelenk zur Folge.

Ebenso kompliziert wie interessant sind die verschiedenartigen Verletzungen des Kniegelenkes. Die meisten mit Erguß, viele mit Phlegmone, verschiedene mit penetrierender Wunde und offenem Gelenk, jedoch keine führte zur Gelenkinfektion oder zu einer schwereren Operation. Keine Resektion brauchte bei unseren Fällen wegen einer Gelenkverletzung ausgeführt zu werden.

Fußgelenkverletzungen wurden im ganzen 8 beobachtet. Die Verlaufsrichtung des Geschosses war sowohl in querer, wie in schräger Richtung zu den Malleolen, oder von vorne nach hinten. Bei den 5 Fällen ist das Projektil ohne jede größere Störung durch das Gelenk verlaufen, die kleinen Hautwunden waren trocken, die Gelenkfunktion wenig gestört. In 2 Fällen, bei denen es sich um Schrapnellschuß handelte, war das Gelenk phlegmonös. Bei dem einen ging die Phlegmone in der Ruhe zurück, bei dem anderen Fall mußte die Kugel extrahiert und das Gelenk eröffnet werden. Nach einem längeren Verlauf trat Heilung ein. Das funktionelle Resultat war bei der Entlassung noch nicht zu übersehen.

Hier muß ich noch einen schwersten Fall erwähnen, bei dem eine schwere Verletzung und Infektion mit Beteiligung des Gelenkes zur Oberschenkelamputation führte. (Fälle von schwerer Infektion, Fig. 15.)

Die Fußgelenkverletzungen sind somit nicht so harmlos: unter 8 Fällen hatten wir 3 Infektionen mit einer Amputation.

Die Schultergelenkverletzungen zeigen vielfach Komplikationen durch die öftere Beteiligung der Nerven und großen Gefäße der Achselhöhle. Diese sind in einer früheren Arbeit (Bruns' Beitr. Bd. 91) besprochen; hier seien 15 Fälle erwähnt, bei denen das Gelenk beteiligt war. Bei 5 war der Verlauf des Projektils von vorne nach hinten, bei 4 von oben mit Ausschuß durch die Achsel und bei noch 4 in verschiedener Richtung. In 2 Fällen war der Oberarmkopf durchschossen, ohne daß eine Fraktur entstanden wäre (Röntgenbild, Fig. 15). Zumeist handelte es sich um Infanteriegeschosse, in 4 Fällen jedoch auch um Schrapnellkugeln. Ein Steckenbleiben des Geschosses ist in keinem Fall beobachtet. 8 von diesen Fällen zeigten trockene Hautwunden, ohne äußere Erscheinungen der Gelenkverletzung, 4 waren leicht phlegmonös, nahmen jedoch durch Ruhe einen günstigen Verlauf.

Das Ellbogengelenk war sehr häufig nebst einer Fraktur der benachbarten Knochen beteiligt. Bei 16 Fällen jedoch konnte eine ausschließliche Gelenkverletzung festgestellt werden, 9 von diesen Fällen zeigten trockene Wunden und geringe Gelenkschwellung, in 2 Fällen war das In-

fanteriegeschoß neben dem Gelenk stecken geblieben und wurde entfernt. 5 Fälle zeigten größere Störungen, 3 mal einen Kondylenbruch des Humerus (Röntgenbild, Fig. 16), 2 mal Olecranonfraktur, 1 mal Bruch des Radiusköpfchens; in keinem Fall jedoch wurde eine schwere Phlegmone beobachtet. Auch in diesen Fällen war somit der Wundverlauf günstig, wenn auch der funktionelle Verlauf sich der späteren Beobachtung entzog.

Die Handgelenkverletzungen lassen sich schwer von den Verletzungen des Vorderarmes resp. der Hand trennen. Wir haben 10 solche mit reaktionslosem Verlaufe notiert. Bei mancher offenen Handverletzung mag das Gelenk mitbeteiligt gewesen sein. Immerhin eine Resektion, eine Operation des Handgelenkes brauchte nicht ausgeführt zu werden.

Aus der Betrachtung der Gelenkverletzungen geht hervor, daß dieselben beim vorliegenden Material, so verschiedenartige Erscheinungen sie auch dargeboten haben mögen, doch äußerst günstig verlaufen sind. Es wurde unter 88 Gelenkverletzungen keine Resektion notwendig. Nur eine größere Eröffnung und eine Amputation in zwei Fällen von Fußgelenkinfektion. Es sind auch keine schweren Zerstörungen aufgetreten, obwohl die Geschosse sowohl durch die Gelenke verlaufen, wie auch in denselben oder in den benachbarten Knochen stecken geblieben sind, und vielfach die Gelenke offen und inficiert waren.

Zum Schluß seien zwei Röntgenbilder hier angegeben, eines mit der Schrapnellkugel neben dem Fußgelenk (Fig. 17) und eines mit einem Spitzgeschoß, welches durch die Unterschenkelknochen kommend auf die Achillessehne gestoßen und hinter dieser liegen geblieben ist (Fig. 18).

Knochenverletzungen.

Frakturen des Oberschenkels wurden im ganzen 32 beobachtet, von denselben sind 24 glatt verlaufen, als wenn es sich um subkutane Verletzungen handelte. Die Wunden bei der Aufnahme waren bei diesen Fällen klein und trocken oder bestanden aus etwas größeren, jedoch oberflächlichen Hautwunden, welche glatt heilten. Die Behandlung der Hautwunde beschränkte sich auf Bestreichen mit Jodtinktur und Trockenverband.

Die Oberschenkelfrakturen wurden sämtlich von Anfang an mit Streckverband behandelt; es wurden dazu Heftpflasterstreifen benützt und der ganze Mechanismus unter Verwendung von Metallrollen, welche an der Bettlehne oder Brettern befestigt wurden, improvisiert.

Bei den 24 ganz aseptisch verlaufenen Schußverletzungen war der Erfolg äußerst befriedigend. Nach Ablauf von 3—4 Wochen trat genügende Festigung der Fragmente ein und konnte der Streckverband durch Gips ersetzt werden.

Eine Verkürzung war in sehr geringen Grenzen (1—2 cm) aufgetreten. Eine Dislokation einzelner Fragmente, welche durch das Röntgenbild gelegentlich festgestellt wurde, war für den Gesamtverlauf meistens ohne Bedeutung (s. Röntgenbild, Fig. 19). Eine größere Verschiebung trat in keinem unserer Fälle ein, dagegen wurde eine solche 2mal bei Fällen beobachtet, welche längere Zeit ohne Streckverband außerhalb des Krankenhauses verweilt haben. Es handelte sich allerdings hier um Schrägbrüche oberhalb der Kondylen, mit Verschiebung des distalen Bruchstückes nach aufwärts.

Bei 8 der Oberschenkelfrakturen bestand eine Infektion, die Ausschußöffnungen waren in 4 Fällen zehnpfennig- bis markstückgroß, und secernierten stark. Zumeist bestand starke ödematöse Schwellung und Fieber von 38—38,3, welches jedoch spätestens nach 2 Tagen verschwand. Auch in diesen Fällen ist durch die Ruhe und aseptische Behandlung die Beseitigung der Infektion gelungen und der Verlauf war wie bei der vorhergehenden Gruppe befriedigend. — Nur in einigen Fällen mußte nachträglich wegen zurückgebliebener Fistel mit nekrotischen Splittern in der Tiefe die Extraktion der letzteren vorgenommen werden. Es sei hier einer dieser Fälle erwähnt.

T. Gewehrschußverletzung am oberen Drittel des r. Oberschenkels quer von außen nach innen. Schwerer Transport, 6 Tage lang aus der Gegend von Zunsaja. Bei der Aufnahme beide Wunden offen, stark secernierend; das ganze Bein bis zum Fuß stark ödematös. Der Oberschenkel phlegmonös; Temp. gegen 39°. — Durch Ruhe und Hochlagerung geht das Oedem und die Schwellung des Oberschenkels zurück und ist das Fieber abgefallen. Leichte Erhöhungen bestanden für mehrere Tage. Beim Verbandwechsel wurden gelegentlich kleine nekrotische Knochensplitter entfernt. 18 Tage nach der Verletzung, 12 Tage nach der Aufnahme mußte beiderseits durch 10—12 cm lange Schnitte operativ eingegangen werden; es wurden alle losen Knochenfragmente entfernt, dagegen die festsitzenden liegen gelassen. Durch Tamponade trat dann volle Heilung und Konsolidation ein.

Beachtenswert ist in diesem Fall das Zurückgehen der schweren Infektion durch die Ruhe. In diesem Falle mußte wegen der noch bestehenden starken Eiterung verhältnismäßig früh, 18 Tage nach der Verletzung, eingegriffen werden. Trotz der großen Wunden und der weiten Freilegung des Knochens trat nach Entfernung der losen Splitter verhältnismäßig rasch, nach etwa 5 Wochen, Konsolidation ein. Bei den anderen Fällen war der Eingriff zur Nekrotomie ein viel kleinerer. Er wurde immer nach der Konsolidation ausgeführt.

Unter allen Oberschenkelfrakturen haben wir nur einen Fall, bei dem die Erscheinungen der lokalen und allgemeinen Infektion gleich bei der Aufnahme so schwer waren, daß sofort eingegriffen werden mußte.

M. (schwere Infektionsfälle, Fig. 6), Gewehrschußverletzung durch die Mitte des r. Oberschenkels. Schwere phlegmonöse Entzündung desselben; durch einen langen Schnitt an der Außenseite des Oberschenkels gelangen wir in eine faustgroße Höhle voll von Knochensplitter und Blutcoagula; es werden mehrere Splitter entfernt, darunter 2 von 6 cm Länge

und 2 cm Breite. Der ganze Knochen in großer Ausdehnung im Bereich der Wundhöhle zertrümmert, alle mit dem Periost zusammenhängende Knochenstücke werden jedoch nicht entfernt. Die Wunde wird tamponiert. Nach der Operation gehen alle septischen Erscheinungen zurück, die Wunde secerniert anfangs stark; heilt jedoch allmählich zu. Später sind noch einige nekrotische Knochensplitter entfernt. Der Knochen konsolidiert.

Dieser Fall beweist uns, daß trotz einer schweren Infektion die konservative Behandlung zum Ziele führen kann. Obwohl große Knochensplitter vom Periost abgelöst und, von Eiter umgeben, entfernt werden mußten, und der übrige Knochen in großer Ausdehnung stark zersplittert war, war die Erhaltung des Beines und die Konsolidation doch möglich. Man würde in einem solchen Fall vielleicht geneigt sein, die Amputation vorzunehmen.

Das Schlußresultat der Betrachtung über die Oberschenkelbrüche ist, daß unter 32 Schußfrakturen 75% glatt wie subkutane Frakturen verlaufen sind. — Bei den übrigen mit offener Weichteilwunde war die Heilung der Fraktur ebenso glatt, wenn auch nach der Festigung gelegentlich kleine Nekrotomien ausgeführt werden mußten. Selbst bei einer schweren Infektion genügte das konservative Verfahren. Es trat Festigung ein, trotz des Eingriffes und Entfernung von Fragmentteilen.

Keine Amputation, keine Pseudarthrosen. Gute funktionelle Resultate bei Anwendung des Streckverbandes gleich vom Beginn an, selbst bei Infektion.

Die Zahl der behandelten Unterschenkelfrakturen beläuft sich auf 47. Das Verhältnis der aseptisch gebliebenen, trockenen, zu den inficierten ist allerdings hier ein geringeres, die Infektion ist häufiger, 23 davon sind inficiert.

Von den vollkommen aseptisch gebliebenen, in 6 Fällen, ist das Projektil durch die Tibia verlaufen, entweder ohne Kontinuitätstrennung des Knochens oder ohne eine Verschiebung des Fragmentes zu verursachen. Der Sitz der Verletzung war sowohl die Kondylengegend wie auch die Mitte in 2 Fällen, ebenso wie das untere Drittel. In 3 Fällen haben wir eine Fraktur der Fibula allein, ohne Dislokation.

Bei den übrigen aseptisch verlaufenen 13 Fällen handelte es sich um Fraktur beider Knochen mit Sitz der Verletzung 1 mal am oberen Drittel, 7 mal in der Mitte und 5 mal am unteren Drittel. Die Normalbehandlung bei allen diesen Fällen war zunächst der Schienen- und bald der Gipsverband. Wir hatten glatte Heilungen ohne Verschiebung.

Bei den inficierten Fällen handelte es sich 3 mal um komplizierte offene Verletzungen der Fibula, welche durch geeignete Behandlung, ev. Splitterentfernung zur Heilung kamen. Bei 11 Fällen war die Fraktur der Tibia resp. beider Knochen kompliziert, es standen öfters größere Wunden offen und eiterten stark. Bei 7 mußte im weiteren Verlauf eine Nekrotomie

gemacht werden zur Entfernung der losen Splitter. Diese sämtlichen Fälle sind zur Ausheilung gekommen mit guter Konsolidation, ohne Dislokation und nennenswerte Verkürzung. Die Behandlung bestand in Schienen- und baldmöglichst in gefenstertem Gipsverband. Es wurde ein möglichst einfacher Verbandwechsel ohne jegliche Polypragmasie vorgenommen und nur dann zur Splitterentfernung geschritten, wenn die Konsolidation schon sicher eingetreten und die nekrotischen Splitter abgelöst waren. Das viele an der Wunde Manipulieren, resp. Operieren, bevor die Ergüsse resorbiert, feste Granulationen aufgetreten und die Konsolidation erfolgt ist, halte ich für gefährlich.

5 Fälle zeigten bei der Aufnahme eine schwere Phlegmone des Unterschenkels mit Erscheinungen einer allgemeinen Infektion; es waren große, zerrissene Wunden, in 3 Fällen verursacht durch Schrapnellkugeln. Bei 2 Fällen (inficierte Fälle Nr. 11 und Nr. 13) handelte es sich um fortschreitende Gasphlegmone und allgemeine Sepsis, die am Oberschenkel ausgeführte Amputation führte bei dem einen (Fall 13) zur Heilung, bei dem anderen (Fall 11) konnte auch sie das Leben nicht retten. Bei den übrigen 3 Fällen finden wir bemerkt:

1. L. (Schwere Infektionsfälle, Fig. 7, 8, 9.) Durch die Schrapnellkugel ist in der Mitte des Unterschenkels eine aufgerissene übel riechende, stark eiternde Wunde von 12 cm Länge entstanden. Mehrere Knochensplitter werden entfernt, die Wunde wird gereinigt und tamponiert. Nach 30 Tagen war die Wunde nahezu verheilt und die Fraktur zeigte eine befriedigende Konsolidation.

2. L. Schußverletzung in der Mitte der Außenfläche des Unterschenkels, starke phlegmonöse Entzündung mit gangränösen Herden der Haut. Gleich nach der Aufnahme langer Schnitt, entlang der Fibula, vom Knie bis zum Knöchel; in der Tiefe großes Hämatom infolge Verletzung der Fibularis. Der Knochen in der Mitte zertrümmert; Reinigung. Tamponade, Heilung.

3. D. Schrapnellschußverletzung, kleiner Einschuß an der Innenfläche des Unterschenkels, große Ausschußwunde an der vorderen äußeren Seite mit Zertrümmerung und Vorfall von zerfetzten Muskeln. Transport 5 Tage lang. Operation gleich nach der Aufnahme; die Ausschußwunde wird erweitert; große gangränöse Muskelpartien werden bis zum Gesunden entfernt; ebenso größere Knochenstücke aus dem mittleren Drittel der Tibia, nur einige kleinere Stücke im Zusammenhang mit dem Periost werden liegen gelassen. Tamponade; Verlauf ohne weitere Störung. Heilung und gute Konsolidation ohne nennenswerte Verkürzung. Revision 4 Monate später, vollkommene Festigung der Knochen mit guter Beweglichkeit aller Gelenke, außer der Zehenstreckung.

Bei den Unterschenkelfrakturen ist die Infektion ganz besonders häufig. Unter 47 Fällen war die Hälfte (23) inficiert. 5 Fälle zeigten eine schwere gangränöse Phlegmone. Zwei mit Gasphlegmone mußten amputiert werden. Einer davon ist infolge der schweren septischen Gasphlegmone trotz Amputation gestorben.

Trotz häufiger und selbst schwerer Infektion jedoch sind wir mit der konservativen Behandlung gut ausgekommen (Fälle 7, 8, 9); nur zwei Amputationen, ein Todesfall. Schienen- und gefensterter Gipsverband waren hier unsere Hilfsmittel. Nekrotomien wurden nur nach erfolgter Festigung ausgeführt außer bei den 3 Fällen mit schwerer Infektion, bei denen früh operiert wurde, jedoch nur die ganz abgelösten Knochenfragmente entfernt wurden.

Einige interessante Röntgenbilder von Oberschenkel- und Unterschenkelfrakturen seien hier beigegeben:

Röntgenbild Nr. 19 zeigt eine Oberschenkelfraktur am unteren Drittel. Die kleinen, trockenen, aseptischen Weichteilwunden heilten reaktionslos. Die Fraktur mit Streckverband, vom Anfang an behandelt, konsolidierte ohne Verkürzung in 5—6 Wochen. (B. Mil.-Spital Athen.)

Röntgenbilder Nr. 20 und 21 zeigen eine schwere Zertrümmerungsfraktur des Unterschenkels, das eine mit Dislokation der Fragmente, das andere ohne Dislokation, jedoch mit radiärer Zersplitterung beider Knochen. Kleine Hautwunden, gute Konsolidation. Beim Fall 10 wurden nach der Festigung einige nekrotische Splitter entfernt.

Röntgenbild Nr. 22: Fraktur beider Unterschenkelknochen. Die mitgerissenen Knochensplitter markieren den Geschoßverlauf durch die Weichteile. (B. Mil.-Spital Athen.)

Röntgenbilder Nr. 23 und 24 zeigen eine schwere Zertrümmerungsfraktur der Tibia mit Infektion, bei der zu Anfang die Amputation in Erwägung kam. Gleich nach der Verletzung wurde wegen der schweren Infektion operiert und große lose Knochensplitter entfernt (Bild Nr. 13). Gefensterter Gipsverband. Im Verlauf von 6—7 Monaten volle Festigung, so daß Pat. jetzt mit Hilfe eines orthopädischen Apparates gut gehen kann. Röntgenbild Nr. 14 zeigt die beginnende Knochenbildung, Aufnahme nach der Konsolidation. (Der Fall wurde anfangs von Dr. Makkas-Saloniki behandelt.)

Interessant sind eine Anzahl Verletzungen der Knöchel- und Fußgegend, 9 Fälle, 8 davon mit trockenen Wunden, ohne Infektion, einer mit Zersplitterung des Knochens und offener Wunde. Der Verlauf des Geschosses war vom Knöchel zur Planta pedis, 3 mal an der Außenseite, 2 mal an der Innenseite, 2 mal vom Knöchel zur Ferse, oder unter der Achillessehne hindurch. In 2 Fällen ist das Projektil stecken geblieben und operativ entfernt worden.

Außerordentlich zahlreich sind die Verletzungen des Fußes; bei 188 Fällen haben wir 118 mal eine Beteiligung dieser Knochen notiert. Röntgenbild Fig. 25 zeigt ein steckengebliebenes Geschoß. In 87 Fällen sind die Wunden klein, trocken, der Wundverlauf war ein reaktionsloser. Die Geschoßrichtung war eine sehr verschiedene. Sehr häufig wurden die Füße getroffen, wenn die Soldaten bei der liegenden Kampfstellung das Knie beugten und die Unterschenkel hochhoben, deshalb haben wir häufig Einschüsse in der Fußsohle.

19.

20.

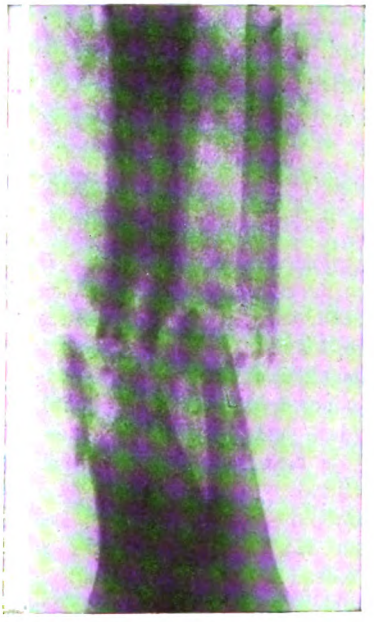

21.

22.

23.

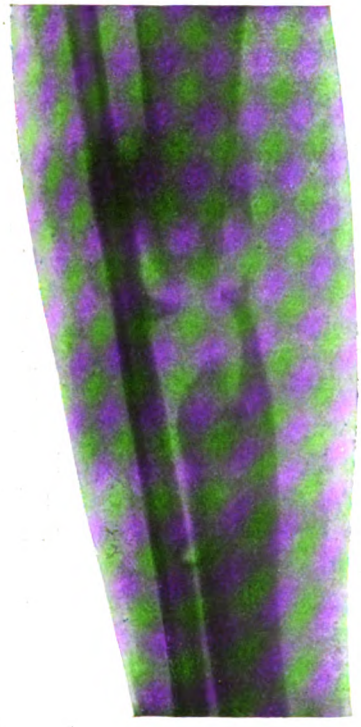

24.



25.

In 27 Fällen war eine leichte Phlegmone oder ein Oedem vorhanden; sämtliche Fälle heilten in der Ruhe ohne Komplikation. Eine schwere Phlegmone infolge der Verletzung wurde nicht beobachtet. In 4 Fällen war eine Zehe durch das Projektil weggerissen. In der Nachbehandlung wurden gelegentlich kleine Splitter aus einer zurückgebliebenen Fistel, und zwar nur aus der Metatarsalgegend, entfernt; allerdings bei weitem nicht so häufig wie an der Hand.

Die Fußverletzungen boten somit einen durchaus guten Verlauf ohne alle Komplikationen.

Unter den Frakturen des Oberarmes befinden sich 28 Fälle; davon zeigen 18 reaktionslose, trockene Wunden und glatten Heilungsverlauf. In 2 Fällen ist das Geschoß durch den Oberarmkopf verlaufen, ohne einen Bruch zu verursachen (Röntgenbild Fig. 5); bei dem einen Fall ist die Schrapnellkugel im Knochen stecken geblieben (Röntgenbild Fig. 26); in 6 Fällen war der Sitz der Fraktur in der Mitte ohne größere Verschiebung der Fragmente. Durch das Röntgenbild wurden öfters ausgedehnte Längsbrüche festgestellt. In 8 Fällen war die Fraktur im unteren Drittel. In 2 Fällen durch die Kondylen ohne Fraktur. Röntgenbild Fig. 27 zeigt einen Durchschuß durch das untere Drittel ohne Fraktur. Der aus der Ausschußöffnung herausgetretene „Knochenstaub" markiert den Verlauf des Geschosses. Oefters war das Ellbogengelenk mit beteiligt; die Behandlung in all diesen Fällen bestand in Anlegung eines Middeldorf'schen Triangels mittels Cramer'scher Schiene oder eines Gipsverbandes.

Bei den 10 übrigen Fällen war der Verlauf kein so glatter. Die Wunden waren mehr oder weniger offen, leichtere oder stärkere Sekretion bestand häufig. Zu Anfang wurde öfters Temperatursteigerung bis 39° beobachtet; in 2 Fällen mußte zur Entfernung von losen Knochensplittern eingegriffen werden (Röntgenbild Fig. 28). Im ganzen war der Verlauf jedoch auch bei diesen Fällen ein befriedigender, indem es ohne eine schwere Komplikation zur Konsolidation der Fraktur in verhältnismäßig kurzer Zeit, 4—6 Wochen, gekommen ist. Eine schwere Phlegmone oder eine Pseudarthrose wurde nicht beobachtet.

Auch unter meinen sonstigen Beobachtungen habe ich selten Pseudarthrosen zu erwähnen. Einen Fall am unteren Drittel mußte ich operieren etwa 5 Monate nach der Verletzung. Ein frühzeitiger Eingriff wegen Radialisverletzung mit Bloßlegung des Knochens in großer Ausdehnung, hatte hier wahrscheinlich zur mangelhaften Festigung beigetragen. (Krankenhaus Evangelismos Athen.)

Auf die Vorderarmknochen beziehen sich 50 Verletzungen, von denen 15 trockene, reaktionslose Wunden, 14 leicht offene Wunden, 15 mit stärkerem Bluterguß, resp. Oedem zeigten. Nur bei 6 bestand eine

26.

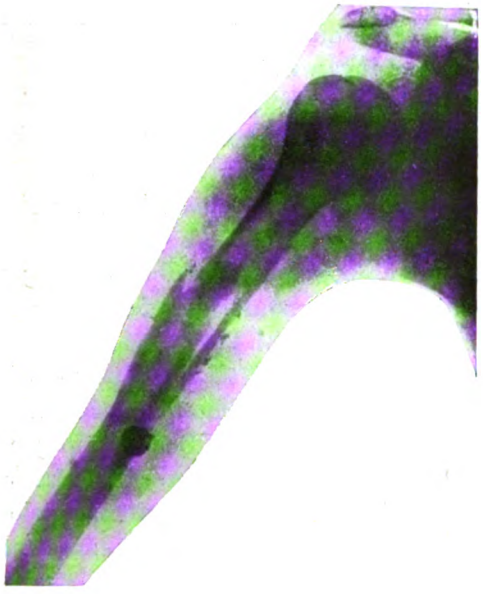

27.



28.

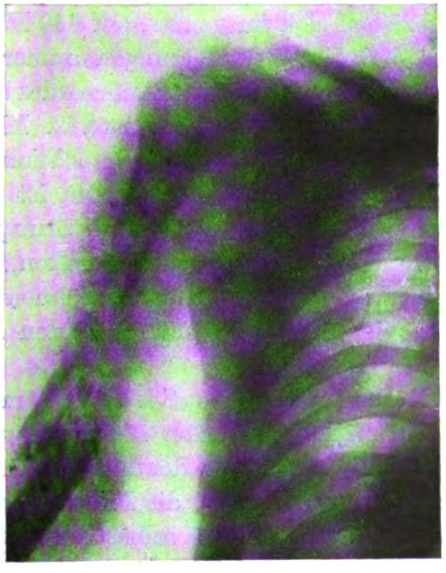

29.

Phlegmone und darunter nur eine, welche eine zerrissene Ausschußwunde von 10 cm Länge auf der Außenseite des Vorderarmes zeigte.

In bezug auf die Beteiligung der einzelnen Knochen waren 18 mal der Radius, 15 mal die Ulna und 17 mal beide Knochen beteiligt.

Die Knochenbrüche variieren zwischen einfachen Frakturen ohne Dislokation bis zu den schwersten Zertrümmerungen mit schwerer Verschiebung der Fragmente (Röntgenbild Fig. 29). Bei den offenen, leichter secernierenden Wunden bilden sich dann zahlreiche kleine Sequester, welche nach der Konsolidation operativ entfernt werden müssen. Man findet dabei oft bis zu 10 oder 12 kleine Fragmente von verschiedener Gestalt. Nach der Nekrotomie pflegen die Wunden zu heilen.

Die Behandlung bestand in aseptischer Wundbehandlung und Verwendung der Cramer'schen Schiene, oder, wo nötig, gefensterter Gipsverbände.

Eine schwere Komplikation haben wir bei diesen Fällen nicht beobachtet, ebensowenig wie eine Pseudarthrose. Ich habe überhaupt nur 2 Pseudarthrosen der Vorderarmknochen aus meinen sonstigen Beobachtungen gesehen, trotz des großen Materials, welches die beiden Kriege geliefert haben. Möglich, daß auch bei diesen 2 Fällen bei dem ersten Eingriff zu viele der Knochensplitter, vielleicht auch solche, die mit dem Periost zusammenhingen, entfernt worden sind. Bei dem einen, der von mir operiert wurde, mußte ein 6 cm langes Stück aus der Tibia zum Ersatz des fehlenden Knochens der Ulna implantiert werden.

Die Verletzungen der Hand sind die zahlreichsten gegenüber allen Verletzungen der Extremitäten. Sie beziehen sich im ganzen auf 440 Fälle, oder mehr wie 26%. Es ist schwierig, bei diesen Verletzungen immer zu präcisieren, ob die Knochen beteiligt sind oder nicht. Außerordentlich zahlreich sind die Verletzungen der Weichteile zwischen 1. und 2. Metakarpalknochen. Man findet hier sehr häufig große aufgerissene Wunden mit kreuz- oder sternförmiger Zerreißung der Rückenhaut. Oft ist das Projektil durch die Handfläche gegangen, ohne die geringste Zerstörung zu verursachen; die Ein- und Ausschußwunden sind klein und trocken, die Hand nur etwas ödematös. Es ist auffällig, wie selten dabei Sehnenverletzungen vorkommen. Nicht weniger wie 116 solche Fälle befinden sich unter obigem Material.

Bei dem größten Teil der Handverletzungen ist das Skelett mitbeteiligt. Wir rechnen darunter 301 Fälle, von denen 139 die Carpal- und Metacarpalknochen betreffen und 152 die Phalangen der Finger. Auch hierbei sind sehr häufig die Wunden trocken, reaktionslos, die Fraktur kaum nachweisbar. Es gibt zahlreiche Phalangendurchschüsse, selbst der letzten Phalanx, ohne weitere Zerstörung von Knochen und Weichteilen. Solche gutartigen Verletzungen haben wir 191 gezählt, etwa $^2/_3$, während bei 110

die Wunden offenstanden und leicht secernierten, resp. eine stärkere Zerstörung zeigten. In 13 Fällen nur bestand eine nennenswerte Phlegmone, jedoch nur in 2 Fällen brauchte eingegangen zu werden. Eine fortschreitende Phlegmone oder gar eine Gelenkvereiterung wurde nicht beobachtet.

Bei der Nachbehandlung muß allerdings öfters bei den offen bleibenden Fällen eingegangen werden, um nekrotische Knochenteile zu entfernen. Gelenk- und Fingersteifigkeiten bleiben ja auch häufig für recht lange Zeit zurück. Fingersenkungen infolge Fraktur und Verkürzung des Metacarpus werden auch oft beobachtet. Ueberhaupt treten die üblen Folgen der Verletzungen recht häufig erst nach der Wundheilung und dem reaktionslosen Verlauf zutage. Sie werden während der Krankenhausbehandlung nicht beachtet; die Leute drängen, gestützt auf ihre kleine Verletzung, darauf, möglichst bald beurlaubt zu werden. In der Heimat vernachlässigen sie dann die Nachbehandlung, zum Nachteil einer baldigen Funktionswiederkehr.

Bei Betrachtung des obigen Fraktur- und Gelenkverletzungsmaterials muß die Gutartigkeit der Verletzungen auffallen. Es sind darunter 163 Frakturen oder 10% aller Verletzungen und 88 Gelenkverletzungen oder 5%. Unter diesem ganzen Material haben wir nur 7 schwere gangränöse Phlegmonen, 5 nach Unterschenkel-, eine nach Oberschenkelfraktur und eine nach komplizierter Fußgelenkverletzung beobachtet. Sie sind größtenteils durch lokale Eingriffe zum Stillstande gekommen, unter Erhaltung der Extremität. Nur 3mal mußte zur Amputation geschritten werden, 1mal wegen der Fußgelenkphlegmone und 2mal wegen einer schweren gangränösen Gasphlegmone als Frakturkomplikation. Einer dieser Fälle ist der Infektion erlegen. Das ist ein einziger Todesfall unter allen Knochen- und Gelenkverletzungen, oder eine Frakturmortalität von 0,6%!

Das ist um so bedeutungsvoller, wenn man berücksichtigt, daß nur 50% aller Frakturen einen ganz reaktionslosen Verlauf mit trockenen Weichteilwunden zeigten (81 Fälle, s. Tabelle), 41 Fälle oder 25% zeigten offene, leicht oder stärker secernierende Wunden, und 19 Fälle oder 12% waren bei der Aufnahme direkt phlegmonös. Ein ähnliches Verhalten zeigten auch die Gelenkverletzungen, wie näher bei den einzelnen Gelenken besprochen worden ist. Es sei hier nochmals auf das Kniegelenk (28 Fälle) mit 12 Hämarthrosen, 8 phlegmonösen Fällen, 3 davon mit offenem Gelenke, hingewiesen, welche sämtlich ohne Komplikation zur Ausheilung kamen.

Aus obigen Ausführungen in bezug auf den Frakturverlauf geht hervor, daß sowohl die primäre wie auch die sekundäre Infektion auf das denkbarste Minimum beschränkt ge-

b l i e b e n ist, und dies trotz möglichst ungünstiger Transportverhältnisse während des 2. Teils des griechisch-bulgarischen Krieges. Sind doch die Verwundeten über unwegsame Gebirgsgegenden nach vielen Stunden Weg zu den ersten Verbandplätzen gelangt und von dort über die einzige fahrbare Straße durch die Enge von Kresna, 2 oder 3 Tage lang bis zur Station, der einzigen Eisenbahnlinie von Demir-Jssar nach Saloniki, im ganzen 5 bis 8 Tage unterweges gewesen. Dabei kamen sie kaum zur Ruhe und jeden Tag in andere Hände. Die T r a n s p o r t m i t t e l waren im großen und ganzen u n z u r e i c h e n d und m a n g e l h a f t. Wirkliche Krankenwagen standen wenig zur Verfügung. Die Automobile hatten als erste Aufgabe die Munition- und Proviantversorgung des Heeres und nahmen dann bei ihrer Rückkehr Verwundete mit; da halfen am meisten alle Art verfügbare Landwagen und Lasttiere. Wer irgendwie konnte, ging, selbst Fußverletzte. Die F i x a t i o n d e r F r a k t u r e n, speziell die des Oberschenkels in großen Drahtschienen war a b s o l u t u n g e n ü g e n d u n d m a n g e l h a f t. Es muß bei alledem der oben erwähnte günstige Verlauf der Wundheilungen wundernehmen.

Wir haben denselben in allererster Linie dem Umstand zu verdanken, daß unsere Militär- und Reserveärzte die Grundlehre: e i n e W u n d e j a n i c h t z u b e r ü h r e n und jede Polypragmasie zu vermeiden, d i e H a u t b a k t e r i e n d u r c h M a s t i s o l o d e r J o d t i n k t u r z u b i n d e n und möglichst rasch aseptisch zu verbinden, absolut befolgt haben. In zweiter Linie kommt die Verwendung des V e r b a n d p ä c k c h e n s und des sehr reichlich vorhandenen a s e p t i s c h e n V e r b a n d m a t e r i a l e s. Es wurde ein französisches Muster in drei Größen verwendet.

Ganz entschieden ist d i e W i t t e r u n g resp. d i e T r o c k e n h e i t d e r L u f t v o n E i n f l u ß. So günstige Wundverhältnisse, wie während des griechisch-bulgarischen Krieges hatten wir nur in der ersten Zeit des griechisch-türkischen Krieges bei den Verwundeten, die per Bahn von Thessalien nach Athen gekommen sind. Auch dieser Teil des Feldzuges, im Oktober, fiel in eine trockene Witterungszeit. Die Verwundeten von Jeannitza, die ich in Saloniki zu behandeln hatte, welche durch anhaltenden Regen durchnäßt wurden, ebenso die aus dem Epirusfeldzug, der in den Winter fiel, zeigten eine viel größere Infektionszahl, obwohl sie viel schneller in geeignete Behandlung in den nahegelegenen Feldlazaretten kamen. — Der schwierige Transport über gebirgige Gegenden gleich nach der Verletzung war von Zumaja während des 2. Krieges nicht günstiger wie seinerzeit in Epirus, nur daß hier nach dem Gebirgstransport ein Feldlazarett die Verwundeten aufnahm, während von Zumaja der Wagen- und Eisenbahntransport hinzukam. Trotzdem ist der Wundverlauf letzterer ein so viel günstigerer, was nur durch die trockenere Luft und somit Austrocknung der Wunde zu erklären ist.

Was die Fixation der Frakturen zum Transport betrifft, so muß ich Makkas beipflichten, wenn er die Schwierigkeit der Verwendung des Gipses auf den Verbandplätzen betont. Hier muß Schiene, Schulung und gute Improvisationstechnik eingreifen. Eine meines Erachtens ausgezeichnete Drahtschiene, welche leicht zu verpacken und zu verschicken ist, sehr geeignet, jeden Oberschenkelbruch genügend zum Transport zu fixieren, hat auf dem diesjährigen Chirurgenkongreß Geh.-Rat Friedrich-Königsberg vorgeführt. Die Frakturfixation in einer guten Schiene oder durch Improvisation gehört zu den Grundlehren, welche die Aerzte der Front für künftige Kriege besonders zu beachten haben. Sie sollten sich darin vor allem vorbereiten.

Für die Lazarettärzte gilt nach obigen Erfahrungen der Grundsatz: bei der Aufnahme phlegmonös erscheinender Wunden, selbst Frakturen, ja ausruhen zu lassen. Ich war selbst überrascht, wie solche phlegmonöse Wunden, die ich zu Beginn des griechisch-türkischen Krieges gesehen hatte und aus Zeitmangel zunächst liegen lassen mußte, am anderen Tag ein ganz verändertes Aussehen zeigten. Ich machte mir diese Lehre zu Nutzen und erreichte es, unter 1658 Verletzungen des griechisch-bulgarischen Krieges nur 16mal eingreifen zu müssen. Es handelte sich dabei nicht allein um Ersparnis von Zeit und Mühe für den Arzt und die Uebel des Eingriffes für den Verwundeten, sondern nach meiner Ueberzeugung um viel, viel mehr. Ich habe die Ueberzeugung gewonnen, daß man gerade bei inficierten Frakturen mit kleinen Incisionen anfängt, um vielfach bei der Amputation zu endigen, da bei solchen zerfetzten, unregelmäßigen Wunden mit starken Splitterungen durch die vorzeitige Eröffnung eine sekundäre Infektion hineingebracht wird.

Ich habe solche Frakturen, welche anderswo eröffnet wurden, zur Nachbehandlung ins 2. Militärspital in Athen bekommen, bei denen die Eiterung mit Bildung neuer Abscesse und neuer Fieberstadien, trotz wiederholter Eingriffe gar nicht nachlassen wollte. Es gibt solche Fälle, die heute, 1½ Jahre nach der Verletzung, noch nicht völlig ausgeheilt sind. Freilich, solche Fälle können immer wieder vorkommen, aber wir haben unter dem großen Frakturenmaterial von Idadie keine solche behalten, dagegen kamen sie zahlreich aus Epirus, wo gelegentlich Chirurgen tätig waren, die nicht gerade dem konservativen Verhalten huldigten.

Die bekannten Wadenverletzungen geben ein klares Bild davon, was Ruhe zum Rückgang einer Phlegmone beitragen kann. Von 131 solcher Verletzungen waren 39 phlegmonös, als sie im Idadie zur Aufnahme kamen, bei nur 7 davon mußte operativ eingegriffen und eine Phlegmone gespalten werden. Alle übrigen gingen in der Ruhe von selbst zurück. Allerdings wurde gerade bei diesen Verletzungen großes Gewicht auf die Bett-

ruhe, zum mindesten für 3—4 Wochen, gelegt, selbst in den Fällen, bei denen die Wunden reaktionslos und trocken erschienen. Wir müssen bei solchen Verletzungen immer vor Augen haben, daß das Geschoß, durch die Muskulatur ziehend, die Muskelfasern zertrümmert, kleinere oder größere Gefäße zerstört und entsprechende Blutungen verursacht. Es bildet einen Durchschußkanal durch die im Moment des Anpralles in Kontraktur gesetzte Muskulatur, ähnlich wie dies durch den spongiösen Knochen geschieht. Diese, den Schußkanal ausfüllende Trümmermasse, bildet den besten Nährboden für die Bakterien, welche immer bereit sind, durch die kleine offene Hautwunde hineinzugelangen. Jede anhaltende Bewegung wird dies leicht ermöglichen. Dagegen kann selbst eine kleine Eiterung der Hautwunden bei der Ruhehaltung des Gliedes von der Fortpflanzung in die Tiefe abgehalten werden. Kleine Incisionen würden die Infektion leicht in die Tiefe verschleppen, und dann können selbst große Schnitte nicht immer alle Ausbuchtungen in der Tiefe freilegen und der Infektion Herr werden; es werden öfters dann mehrfache Eingriffe notwendig. Dabei geht die Muskelsubstanz zugrunde, und schwere Kontrakturen nach Verheilung der Wunde sind die Folge.

Weniger schwer sind die großen, offenen Verletzungen der Weichteile durch ausgedehnte Knochenzersplitterung oder die hydraulische Explosivwirkung der Geschosse innerhalb der gespannten Weichteile. Wir haben oben Fälle erwähnt, bei denen selbst gangränöse Muskelpartien rücksichtslos entfernt werden mußten und doch glatte Heilung, selbst bei Frakturkomplikation, eintrat.

Selbstverständlich haben diese Regeln keine unbedingte Gültigkeit. Wo schwere, akute Phlegmonen, fortschreitende Gangrän, Gasphlegmonen auftreten, muß rasch und radikal eingeschritten werden. Es kommt eben auf die richtige Beurteilung und Indikationstellung an. So haben wir wegen Infektion allein nur 3 mal amputieren brauchen; alle übrigen Amputationen beziehen sich auf Nekrosen oder Gangrän, welche als Folge einer Gefäßverletzung aufgetreten sind.

Wenn ich die Prinzipien unserer Frakturbehandlung kurz rekapitulieren soll, so sei nochmals betont, die Anwendung des Streckverbandes bei allen Oberschenkel- und vielen Oberarmfrakturen, wo keine Neigung zur Verschiebung vorhanden war, haben wir uns bei letzteren des Middeldorpf'schen Triangels, durch eine Drahtschiene hergestellt, bedient.

Die Ueberwachung der Fraktur, wie die Behandlung der Weichteilwunden ist nur im Streckverband gut ausführbar. Erst nach erfolgter genügender Konsolidation haben wir, wo nötig, einen gefensterten Gipsverband angelegt.

Bei den Unterschenkel- und Vorderarmbrüchen sind wir mit Schienen- oder mit Gipsverbänden ausgekommen.

Vorhandene Weichteilwunden haben wir ruhig secernieren lassen bis zur vollen Heilung, oder bis zur Festigung der Fraktur. Nur dann sind wir bei vorhandenen nekrotischen Knochensplittern in der Tiefe zur Entfernung derselben mittels kleiner Schnitte geschritten.

Das Vorhandensein solcher loser Knochensplitter in der Tiefe hindert nicht die Knochenfestigung, umgekehrt würde dies bewirken eine vorzeitige Entfernung derselben, möglicherweise dann auch solcher, welche noch mit dem Periost in Zusammenhang stehen und fest einheilen können. Die vorzeitige Entfernung derselben, bevor feste Granulationen aufgetreten sind, würde auch leicht die Infektion in die Tiefe bringen können.

Es ist geradezu auffällig, wie gut und schnell solche Frakturen, speziell des Unterschenkels, selbst bei schwerer Zersplitterung und Nekrose einzelner Stücke heilen, selbst wenn infolge Infektion frühzeitig größere Teile, ja der größte Teil des Knochens entfernt ist. Hier spielt das erhaltene Periost und mit ihm im Zusammenhange bleibende Knochensplitter eine große Rolle. Siehe unsere Fälle von Unterschenkelfraktur. (Dazu Röntgenbilder Fig. 19, 20, 21, 23, 24, 28, 29.)

Gefäßverletzungen.

Verletzungen der großen Gefäße sind im ganzen 50 beobachtet. Es waren Fälle mit folgender Lokalisation:

Aneurysma der Carotis comm.	1
„ „ Transv. colli	1
„ „ Subclavia	2
„ „ Axillaris	9
„ „ Brachialis	4
Verletzungen der Radialis	2
„ „ Ulnaris	2
„ des Arcus palmaris	1
„ der Iliaca ext.	1
Aneurysma der Glutaea	1
„ „ Femor.	11
„ „ Poplitea	4
Verletzungen der Peronea	4
„ „ Tibialis post.	7
	50

Das sind 31 Aneurysmen und 19 Verletzungen mit Blutung und Thrombosen der Gefäße.

Infolge einer Gefäßverletzung mit fortschreitender Gangrän mußte 3 mal die Amputation ausgeführt werden. Von den übrigen Gefäßverletzungen haben zu Nekrose und Amputation geführt:

2 Fälle, bei denen infolge wiederholter Blutungen die Unterbindung in der Wunde öfters vorgenommen werden mußte.

Bei einem Fall hatte die Verletzung der Iliaca ext. mit Bildung eines großen Beckenhämatoms eine trockene Nekrose des Fußes und die Amputation oberhalb der Knöchel zur Folge.

In einem anderen Falle folgte der Unterbindung der Subclavia bei einer bestehenden Plexuslähmung Nekrose des Armes, weshalb die Amputation am Oberarm ausgeführt werden mußte.

Unter den zahlreichen Aneurysmen und Gefäßverletzungen also, die operativ behandelt wurden, führten im ganzen 7 zur Nekrose des Gliedes, jedoch darunter 3 infolge schwerer Infektion, 2 infolge wiederholter Nachblutungen und Eingriffe, und schließlich nur 2 ausschließlich infolge der Gefäßverletzung.

Nervenverletzungen.

Die Nervenverletzungen, welche diesem Material entsprechen, sind 35 Fälle. Sie wurden in einer anderen Arbeit im 91. Bande besprochen. Sie verteilen sich auf

Verletzungen	des Facialis	operiert	1	nicht operiert	—	
„	des Plex. brachialis oberhalb der Clavicula . .	„	5	„	„	3
„	des Plex. brachial. u. axillar.	„	3	„	„	4
„	der Oberarmnerven . .	„	6	„	„	4
„	der Vorderarmnerven . .	„	—	„	„	3
„	des N. ischiadicus . . .	„	3	„	„	2
„	des N. cut. fem. int. . .	„	—	„	„	1
			18			17

Das entspricht einer Häufigkeit von 1,5%. Am häufigsten sind die Verletzungen des Plexus brachialis mit 15 Fällen, es folgen die des Oberarmes mit 10 und des Ischiadicus mit 5 Fällen. —

Bei etwas über die Hälfte der Fälle mußte operativ eingegangen werden, weil in 4—6 Wochen nach der Verletzung keine Erscheinungen der Funktionswiederkehr auftraten. In etwa $^1/_3$ der Fälle war dies der Fall. Sie brauchten nicht operiert zu werden. In diesen Fällen handelte es sich um Fernwirkungen des Geschosses in den operierten Fällen um Durchschüsse, Zerreißungen oder Narbeneinschnürungen mit sekundärer Schädigung der Nerven.

Erfrierungen.

Indirekt zu den Extremitätenverletzungen gehören auch die Erfrierungen als Kriegsschädigungen. Wir haben aus dem ersten Kriege eine Anzahl von 50—60 Fällen im 2. Militärspital zu Athen beobachtet.

Es handelte sich um alle Grade von leichten Nekrosen der Zehenspitzen bis zur Nekrose des ganzen Fußes bis über die Knöchel. — Gewöhnlich waren nur die Zehen, sehr häufig der Vorderfuß im Bereich der Metatarsalknochen erfroren.

Es waren sämtlich trockene Nekrosen mit Schrumpfung und Schwarzfärbung der Weichteile; sie zeigten bald eine Demarkationslinie und fingen an, kräftig zu granulieren. Nach Ablösung aller Weichteile blieben die promenierenden Knochen und nekrotische Fetzen.

Alle diese Erfrierungen blieben ohne Infektion; eine feuchte Gangrän hat sich nirgends gezeigt, viel weniger eine fortschreitende Phlegmone.

Die Behandlung konnte infolgedessen streng konservativ durchgeführt werden. Wir warteten bis zur völligen Demarkation ab und lösten dann die Knochen aus den Gelenken oder amputierten die Metatarsalköpfchen. Die granulierenden Wunden haben wir sich selbst überlassen; gewöhnlich war die Rückenhaut stärker ergriffen, die Plantarhaut besser erhalten, infolgedessen zog die Narbe die Plantarhaut über die promenierenden Knochen herauf und es erfolgte spontane Heilung. Wir hatten dadurch die Freude, viele Füße zu erhalten, bei denen durch Operation kaum Pirogoff hätte gemacht werden können.

Solche Leute, mit Verlust selbst der Hälfte des Metatarsus gehen heut ganz gut; selten mußte nach Monaten ein stark nach der Planta vorspringender Knochen, der dort eine Schwiele bildete und schmerzte, abgenommen werden.

XXVIII.

AUS DEM

DIAKONISSENMUTTERHAUS „PAULINENSTIFT“
ZU WIESBADEN.

CHIRURG. ABTEILUNG: CHEFARZT DR. B. HEILE.

Zur Physiologie des Blinddarmanhanges.

Von

Dr. **B. Heile.**

(Mit 7 Abbildungen und 6 Tabellen.)

Einleitung.

Ueber die physiologische Bedeutung des Blinddarmanhanges ist vor Jahren vielfach gestritten worden. Man hat geglaubt, gewisse Schleimabsonderungen in ihm nachweisen zu können, die für die Weiterbeförderung der Speisen im Dickdarm bedeutungsvoll seien. Man hat neuerdings in dem Lymphapparat der Appendix eine Anhäufung von Lymphzellen erblickt, die zur Vernichtung von Bakterien geeignet seien. Der Wurmfortsatz galt lange Zeit als atavistischer Anhang, der in Rückbildung begriffen sei, bis Aschoff bewies, daß Bilder, die lange Zeit als physiologische Atresie angesehen waren, in Wirklichkeit Reste überstandener Entzündung darstellten. So hat man sich nicht entschließen können, in diesen oder ähnlichen Erklärungsversuchen eine definitiv befriedigende Lösung zu erblicken. Im allgemeinen steht man auch heute noch auf dem Standpunkt, den Sprengel[1]) in seiner hervorragenden Monographie dahin zusammenfaßte, daß uns wesentliche Tatsachen über eine physiologische Bedeutung der Appendix nicht bekannt seien.

In der allerletzten Zeit hat in Laienkreisen eine Nachricht Beunruhigung hervorgerufen, nach der ein französischer Autor Robinson den Nachweis

1) O. Sprengel, Appendicitis. D. Chir. Lief. 16 d. 1906.

erbrachte, daß der Blinddarmanhang die Darmbewegung auslöse [1]). Danach müßte die Entfernung des Wurmfortsatzes wesentliche Störungen in der Darmbewegung hinterlassen. Hiergegen sprechen aber täglich tausendfach gemachte Erfahrungen nach Appendixentfernung. Wohl finden sich Kranke, die ihre Verdauungsstörungen mit dem Wurmfortsatz und dessen Erkrankung in Zusammenhang bringen. Daß, wie überall in der Bauchhöhle, auch die von der Appendix ausgehenden entzündlichen Veränderungen Darmstörungen hervorrufen können, ist selbstverständlich. Chronische Veränderungen an der Appendix können durch ihre Verwachsungen mechanische Störungen und dadurch Aenderungen in der Darmbewegung verursachen.

Für die Frage aber, ob der Wurmfortsatz physiologisch für die Darmbewegung prinzipiell bedeutungsvoll ist, kann nur die Tatsache entscheidend sein, daß regelmäßig bei Erkrankung oder Fehlen des Wurmfortsatzes Ausfalls- oder Reizerscheinungen in der Darmbewegung vorhanden sind. Das trifft aber sicher nicht zu. Ich habe bei einer Reihe von appendektomierten Kranken, die wegen akuter und chronischer Veränderungen am Wurmfortsatz zur Appendektomie gekommen waren, später nachfragen lassen, ob ihre Darmtätigkeit durch die Operation verändert wurde. Die Tabelle I zeigt, daß manchmal zusammen mit der Wurmfortsatzentfernung eine Verlangsamung der Darmtätigkeit einhergeht, häufiger aber scheint später die Darmtätigkeit reger zu werden. Bei der Mehrzahl der befragten Kranken war die Darmbewegung durch die Appendektomie aber nicht verändert. Es finden sich in der Tabelle I (S. 535) nur Kranke, bei denen keine schwere mechanische Verziehung vom Wurmfortsatz aus vorgelegen hatte. Für die Erklärung einer Aenderung in der Darmbewegung können daher nur innerfunktionelle Ursachen ausschlaggebend sein.

Wenn nun auch keine objektiven Beweise physiologischer Funktion gefunden wurden, so hat die Annahme, daß der Wurmfortsatz als Anhang des Darmes ähnliche Funktionen habe wie der Darm selber, nichts Ueberraschendes. Die Klärung dieser Frage scheint mir nicht ohne Bedeutung, da die Schlußfolgerung auch für die Deutung der Pathogenese der pathologischen Veränderungen von Wichtigkeit scheint.

Ueber sekretorische Funktionen (Fermente und Hormone) in der Wand des gesunden Blinddarmanhanges.

Für den Nachweis physiologischer Funktionen an der Appendix scheint mir die Statistik Operierter nicht brauchbar zu sein. Wir werden damit nur positive Resultate bekommen, wenn der Wurmfortsatz etwa als einziges Organ bestimmte Funktionen ausübt. Sobald die physiologischen Wirkungen des Wurmfortsatzes nur ergänzend, verstärkend oder vermindernd in die Funktionen anderer Organe übergreifen, können wir durch Statistik Operierter nichts Sicheres erfahren. Ausschlaggebend muß das Experiment sein,

1) Robinson, Compt. rendus. t. 157. p. 790. séance du 3 novembre 1913.

vorausgesetzt, daß man am Tier ein dem menschlichen Wurmfortsatz gleichstehendes Organ finden kann. Ich habe bei meinen Studien über die Pathologie des Blinddarmanhanges [1]) gezeigt, daß beim Hund die Verhältnisse günstig liegen, da auch er, ähnlich wie der Mensch, einen Blinddarmanhang besitzt, der seitlich dem Darmrohr anhängt, in seiner Form ähnlich ist und in seinem mikroskopischen Aufbau, besonders in seiner Lakunenbildung in der Schleimhaut, in der Follikelanhäufung usw. den Bildern des menschlichen Wurmfortsatzes auffallend nahesteht.

Ich habe daher einem Hunde den Blinddarmanhang in die Bauchwand eingenäht, eine Appendikostomie gemacht, und, um sicher zu verhüten, daß der vom Dünndarm kommende Stuhl den Anhang passiert, habe ich am Uebergang von Dünn- zu Dickdarm durch Faltenbildung einen Sporn erzeugt (vgl. Fig. 1 a) der, wie sich zeigte, vollkommen verhinderte, daß die Nahrung durch den Blinddarmanhang nach außen trat. Es ist dies prinzipiell wichtig, weil sonst bei den Versuchsergebnissen der Fehler möglich wäre, daß Wirkungen, die an ihm

Fig. 1.

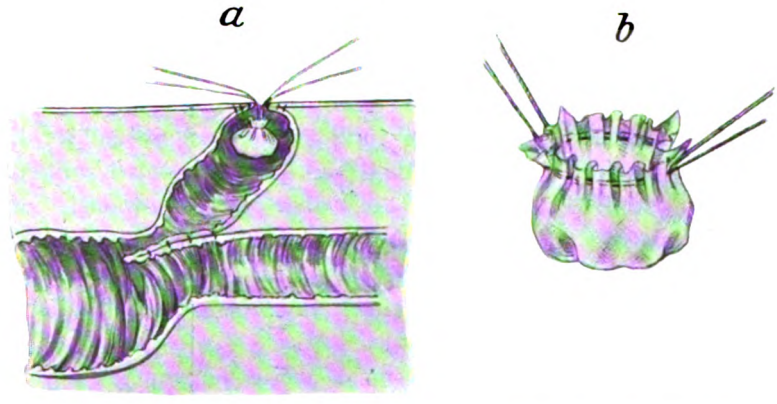

beobachtet wurden, nicht aus Teilen des Anhanges herstammten, sondern von Inhalt herrühren könnten, der aus dem Dünndarm stammte. Bei Fermentversuchen würde es sich dann einfach um infolge gesteigerter Peristaltik tiefer geschobene Dünndarmfermente handeln können. In die Fistel des Blinddarmanhanges wurden kleine Gazesäckchen (Fig. 1 b) eingeführt, die mit den Massen gefüllt waren, deren Veränderung durch den Blinddarmanhang man studieren wollte. In allererster Linie kamen proteolytische Fermente in Frage. Die Säckchen wurden also gefüllt mit Fibrin oder mit gekochtem Hühnereiweiß.

Es zeigte sich, wie Tabelle II a (S. 535) illustriert, daß Fibrin wie Hühnereiweiß im Durchschnitt in etwa spätestens einer Stunde aufgelöst waren; es müssen also verhältnismäßig reichlich tryptische Fermente abgespalten werden. Die Größe der Absonderung wechselte je nach der Länge des Zeitraumes, der zwischen Mahlzeit und Einführung des Gazesäckchens lag. Im allge-

1) Heile, Arch. f. klin. Chir. Bd. 90. H. 1. Zbl. f. Bakteriol. Bd. 56. H. 3./4. Mitt. Grenzgeb. Bd. 22. H. 1. 1910. Ebenda. Bd. 26. H. 2. 1913.

meinen war die stärkste tryptische Einwirkung etwa 2—3 Stunden nach der Mahlzeit.

Diese Versuche sind mannigfach wiederholt und kontrolliert worden. Es lag die Möglichkeit nahe, daß die auf das Fibrin zur Einwirkung kommende Flüssigkeit im Anhang die Auflösung nicht bewirkte durch ihren Fermentgehalt, sondern durch ihre chemische Reaktion. Stärkere Alkalimengen sind an sich fähig, solche Fibrinflocken aufzulösen. Es wurden ähnliche Alkalikonzentrationen, wie wir sie in der abgesonderten Darmflüssigkeit haben, dargestellt, und es zeigte sich immer, daß diese alkalischen Flüssigkeiten niemals die Fibrinflocke aufzulösen vermochten. Die Tatsache, daß auch Hühnereiweiß aufgelöst wurde, zeigt, wie nahe die abgesonderten Flüssigkeiten den endocellulären Fermenten stehen. Man muß vermuten, daß der Zusammenhang ein äußerst naher ist. Hierfür spricht die weitere Darstellung der Fermente am menschlichen Wurmfortsatz.

Obige Versuche am Lebenden außer auf das Fibrin und Hühnereiweiß auch auszudehnen auf Kohlehydrate usw., scheiterten an der Schwierigkeit des sicheren Nachweises der Zersetzung der Untersuchungsobjekte. Die Kohlehydrate lassen sich nicht wie das Fibrin und Hühnereiweiß in fester Substanz einführen, da nur ihre Gestalt verändert, nicht spezifische Wirkungen ausgeübt werden (Fermente); wohl aber ließen sich diese kohlehydratspaltenden Fermente nachweisen bei den Extraktversuchen am menschlichen Wurmfortsatz, bei denen dann auch der sichere Nachweis der tryptischen Fermente erfolgen konnte. Aus vielen Gründen mußte ich annehmen, daß die Fermentwirkungen, die sich beim Tier in dem Trypsin zeigten, in naher Beziehung zu den endocellulären Fermenten stehen. Die Darstellung der endocellulären Fermente läßt sich verhältnismäßig einfach durch Verdauungsversuche (Autolyse) bewerkstelligen. Benützt wurden Wurmfortsätze, die frisch dem Kranken entfernt waren und die makroskopisch keine schweren Veränderungen zeigten, also die Produkte von im Intervall Operierten, oder Wurmfortsätze, die gelegentlich anderer Bauchoperationen entfernt wurden, ohne daß eine besondere Indikation für die Entfernung des Wurmfortsatzes vorlag, so daß man annehmen konnte, daß der Wurmfortsatz noch im wesentlichen gesund war. Bei allen Wurmfortsätzen, die zu diesen Versuchen benutzt wurden, erfolgte mikroskopisch eine Kontrolle, ob ausgesprochen entzündliche Veränderungen vorhanden waren. Wenn solche nachzuweisen waren, wurde der Wurmfortsatz ausgeschieden. Auf die Weise erhielten wir sicher einen Extrakt aus den Zellen des Wurmfortsatzes selber und nicht etwa Fermente von Leukocyten usw.

Der Wurmfortsatz wurde aufgeschnitten, mit steriler Kochsalzlösung abgespült und in ein Stöpselglas mit 40 ccm physiologischer Kochsalzlösung getan, dem 1—2 ccm Chloroform zugesetzt war [1]). Das Glas blieb 6—10 Tage, je nach der Versuchsanordnung und je

1) Die Ausarbeitung der Reagenzglasversuche ist ein großes Verdienst meines früheren Assistenten, Dr. v. Winnig, der leider zu früh ins Ausland zurück mußte, um bei der Vollendung der Arbeit mithelfen zu können.

nachdem man einen besonders intensiven Extrakt und Auflösung der Schleimhaut bewirken wollte, bei 37° im Brutschrank. Die Flüssigkeit wurde täglich geschüttelt, und auf diese Weise durch das Chloroform immer bewirkt, daß das Wachstum von Bakterien verhindert wurde. Es trat aber stets, anfangs als Lockerung, schließlich als völlige Auflösung und Zerteilung, ein Verschwinden der Mucosa ein, so daß zum Schluß nur die Muscularis übrig war und wir außerdem eine trübe Flüssigkeit hatten, in der die Schleimhaut unkenntlich aufgelöst war. Vorsichtig wurde die Flüssigkeit von dem Chloroform abpipettiert, durch ein Chamberlain- oder Berkefeldfilter durchgetrieben und zum Schlusse bakteriologisch auf Keimfreiheit kontrolliert. Es ergab sich so eine mehr oder weniger opalescierende Flüssigkeit, völlig bakterienfrei, die zu den Versuchen benutzt wurde.

Auf Tabelle III und IV (S. 537) sieht man, daß erstens Fibrin durch das Autolysat derart verändert wird, daß Biuretreaktion eintritt, dann, daß Rohrzucker durch das Autolysat gespalten wird, so daß die Trommersche Reaktion positiv wird, und daß schließlich auch Stärkekleister durch Autolysat umgesetzt wird, so daß ein positiver Trommer und Verfärbung durch Jod Jodkalium nachzuweisen waren. Lactose- und Maltoselösungen wurden dagegen nicht beeinflußt. Schließlich zeigen die Kontrollversuche in den Tabellen, daß Fibrin, Rohrzucker und Stärkekleister allein, ohne Autolysat, nicht die Umsetzung erfahren. Ebenso blieb die Umsetzung aus, wenn das Autolysat unwirksam gemacht wurde durch Ansäuerung oder durch starkes Erhitzen des Autolysats, was besonders aus Tabelle V hervorgeht.

Wir können also aus diesen Versuchen, die an anderen Wurmfortsatzextrakten neuerdings immer wieder bestätigt worden sind, schließen, daß in dem menschlichen Wurmfortsatz noch endocelluläre Fermente vorhanden sind, die fähig sind, einerseits im Sinne der Trypsine auf die Eiweißspaltung zu wirken und die andererseits auch fähig sind, Kohlehydrate zu spalten durch das nachgewiesene Invertin und Diastase. Diese im menschlichen Wurmfortsatz im Reagensglas gezeigten Wirkungen sind ähnlich den von uns vorher am lebenden Tier beobachteten, bei denen diese Wirkungen ohne Zerstörung der Zellen in der abgesonderten Flüssigkeit des lebenden Blinddarmanhanges sich in ihrer Wirkung auf das Fibrin und Hühnereiweiß darstellen ließen. Wir müssen also annehmen, daß auch beim Menschen diese Fermentmengen nicht nur endocellulär, sondern auch nach der Abscheidung in das Innere des Anhanges auf den Inhalt zur Wirkung kommen.

Die Art der eben nachgewiesenen Fermente und die Größe ihrer Wirksamkeit steht gleich den Fermenten, die man am Anfang des Dickdarmes nachweisen kann, die, wie Tabelle IIb (S. 536) zeigt, in ganz ähnlicher Weise beim Menschen in ihrer Wirksamkeit beobachtet werden konnten. Es handelte sich hier um eine Kranke, der wegen starker Obstipation das Colon ascendens bis zur Mitte des Transversum total ausgeschaltet wurde; um das Platzen

der ausgeschalteten Darmschlinge zu vermeiden, war am Coecalende des ausgeschalteten Dickdarmes eine Fistel angelegt. Durch diese Fistel wurden ähnlich wie beim Hunde Gazesäckchen eingeführt, die mit Fibrin oder gekochtem Hühnereiweiß gefüllt waren, und es zeigte sich, daß in ganz ähnlicher Weise wie bei dem Blinddarmanhang des Hundes auch in dem Dickdarm des lebenden Menschen die Auflösung gleichgroßer Fibrin- und Eiweißmengen stattfand, und zwar abhängig von dem Zwischenraum, der zwischen Einnahme der Mahlzeit und Einführung des Reagens in den Darm lag. Die Einwirkung der Darmsäfte war am intensivsten, wenn ein paar Stunden nach der Mahlzeit das Gazesäckchen eingeführt wurde, was schon auch darum interessant ist, weil dies ein weiterer Beweis dafür ist, daß die Absonderung der Fermente reflektorisch erfolgt, da die Untersuchung je an einer Darmschlinge geschah, die völlig aus der Zirkulation ausgeschaltet war. Nach diesen Ergebnissen darf man den Blinddarmanhang in seinen physiologischen Funktionen in der Fermentabsonderung gleichstellen dem Blinddarm (Coecum), dessen Anhang er ist.

Der Darmkanal enthält in den Zellen seiner Wandung außer den Fermenten auch Hormone, welche für die Darmbewegung von Bedeutung sind, und so ist von vornherein anzunehmen, daß auch die Extrakte des Wurmfortsatzes Darmbewegungen auslösen können. Immerhin ist diese Frage näher zu untersuchen, da die Menge der Hormone in den verschiedenen Darmteilen sichtlich eine sehr differente ist und ich stellenweise durch Extrakte von Darmteilen aus anderen Gegenden keine peristaltikanregenden Wirkungen erzielen konnte. Der Extrakt des Wurmfortsatzes, der oben in seinen Wirkungen auf die Auflösung der Eiweiße und Kohlehydrate beschrieben wurde, ist nun für die Anregung der Peristaltik ebenfalls geeignet. Wie Tabelle VI zeigt, treten beim Kaninchen, dem im Wasserbad unter Aetherrausch der Bauch eröffnet ist, so daß die Därme frei in körperwarmer Kochsalzlösung schwimmen, lebhafte Darmbewegungen ein, sobald man dem Tier in die Venen (in die Jugularis des Halses) 5—10 ccm Autolysat des Blinddarmanhanges vom Menschen einspritzt. Der bis dahin mehr oder weniger ruhige Darm — meistens befindet er sich in leichter Pendelbewegung — reagiert nach einigen Minuten auf die Einspritzung so eklatant durch außerordentlich lebhaft einsetzende Zusammenziehungen, daß das Darmrohr sich zu Bleistiftdicke und noch enger kontrahiert, wieder erweitert, wieder kontrahiert, Bewegungen, die im allgemeinen am Dünndarm am lebhaftesten, die aber auch ausgesprochen am Dickdarm vorhanden waren. In manchen Fällen scheint es, als liefe die künstlich angeregte Darmbewegung nicht vom Munde zum After, sondern umgekehrt, also antiperistaltisch. Diese Frage konnte allerdings einwandfrei durch diese Experimente nicht entschieden werden. Jedenfalls zeigte es sich, daß die Darmbe-

wegung überhaupt durch das Autolysat des Blinddarmanhanges angeregt wurde. In der Tabelle sind nur Auszüge der Beobachtungen wiedergegeben, positiv sahen wir einen Ausschlag nach Einspritzung bei 8 Kaninchen, die Einspritzung versagte nur bei einem Kaninchen (Kaninchen 5) und interessanterweise versagte bei diesem Kaninchen die Darmbewegung auch, als wir ihm käufliches Hormonal (Schering) intravenös injicierten. Das Meerschweinchen reagiert viel weniger intensiv auf derartige Einspritzungen, wie auch das Kaninchen in der Intensität der einsetzenden Darmbewegungen individuell verschieden ist, wofür auch die früheren Beobachtungen, speziell mit den Hormonalinjektionen, sprechen. Von Interesse war mir, ob nicht Gewebssäfte überhaupt, Autolysat von anderen Organen, die nicht mit dem Magendarmkanal zusammenhängen, derartige Darmbewegungen auslösen. Es zeigte sich mir aber, daß z. B. Gallenblasen- oder -Schilddrüsen-Autolysat, in derselben Weise hergestellt, nach einer Einspritzung absolut keine Veränderung der Darmbewegung veranlaßten.

Nach diesen Ausführungen wird man somit auch nach der Richtung den Blinddarmanhang dem übrigen Darmkanal gleichstellen, daß er Hormone besitzt, welche fähig sind, die Darmbewegung auszulösen. Daß ein Fortfall der Hormone durch Entfernung des Wurmfortsatzes keine prinzipielle Bedeutung für die Darmbewegung hat, zeigt die von mir angegebene Statistik und die praktische Erfahrung von abertausenden Operateuren. Wie wir Teile des Magendarmtractus entfernen können, ohne daß der Fortfall fühlbare Ausfallserscheinungen macht, kann der Wurmfortsatz fehlen, ohne daß dies Erscheinungen macht. Niemand wird aber aus dem Fehlen von Ausfallserscheinungen folgern, daß deshalb die entfernten Organe keine physiologischen Funktionen hätten haben können.

Ueber die Beziehungen des Blinddarmanhanges zur Mündung des Dünndarmes in das Coecum. (Musc. ileocolicus.)

Nach den vorhergehenden Ausführungen haben wir experimentelle Ergänzungen gefunden, die zeigen, daß der Blinddarmanhang in seinen Funktionen dem Darm gleichsteht, dem er anhängt (dem Coecum). Hinzu kommt, was bedeutungsvoll erscheint, ein sich gegenseitig ergänzendes Zusammenarbeiten vom Coecum mit der Mündung des Dünndarmes und dem Wurmfortsatz: sie erscheinen in der Praxis ihrer Funktionen als zusammenarbeitendes Ganze. Der Wurmfortsatz stellt beim Menschen das letzte Ende des Coecum dar, so daß die drei Längstänien, die zwei vorderen und die eine hintere, am Coecumende zusammenlaufen und sich zu einem Rohr zusammenschließen, das den Wurmfortsatz darstellt. Es ist sonach

ein inniger Zusammenhang des Wurmfortsatzes mit der Längsmuskulatur des Dickdarmes vorhanden. Diese Längsmuskulatur geht aber in ihrer hinteren Tänie auf die Mündungsstelle des Dünndarmes in den Dickdarm über. An der Einmündungsstelle des Dünndarmes findet man sogar beim genaueren Präparieren Längstänie und zirkulären Schließmuskel des Dünndarmes unmittelbar ineinander übergehen. Der Schließmuskel ist der Musc. ileocolicus, der von den Praktikern kaum genügend anerkannt wird. Wohl zeigte Elliot experimentell bei Katzen, daß der Musc. ileo-colicus für den Abschluß des Dünndarmes gegenüber dem Dickdarm sorgt. Elliot[1]) nahm an, daß die innervierenden Nervenfasern für diesen Muskel herstammten von der 13. Dorsalwurzel bis zur 2. Lumbalwurzel und er sah, daß, wenn die Nerven in diesen Gebieten zerstört wurden, Degeneration und Atrophie des Muskels folgten. Beim Menschen haben wir uns in der Praxis aber nicht gewöhnt, den Abschluß des Dünndarmes gegenüber dem rückstauenden Dickdarminhalt in der Wirkung des Muskels zu sehen, sondern es ist weiter angenommen, daß die Rückstauung durch ein Schleimhautklappenventil zustande käme[2]). Auch in den anatomischen Atlanten vermisse ich die Wiedergabe des Schließmuskels am Uebergang von Dünn- zu Dickdarm.

Nach ausführlichen anatomischen Untersuchungen, ergänzt durch Experimente am lebenden Menschen, scheint es mir aber sicher, daß für den Verschluß des Dünndarmendes am Blinddarm die Hauptbedeutung in der Zusammenziehung des Musc. ileocolicus liegt. Die Abbildungen Fig. 2 und 3 illustrieren die Beziehungen der hinteren Längstänie zum Schließmuskel. Nach Fig. 4 reicht das Dünndarmrohr beim Kinde etliche Zentimeter in das Blinddarmcavum hinein, so daß eine Dünndarmzapfenform im Blinddarm besteht. Dieser vorspringende Dünndarmteil zieht sich beim Erwachsenen zurück, so daß der Zapfen kürzer wird, nur ausnahmsweise scheint er größer zu bleiben, in der Regel bleibt nur ein gut 1 cm großer Vorsprung übrig. Am Ende des Dünndarmzapfens liegt außen der zirkuläre Musc. ileocolicus; er sitzt nicht unmittelbar am Ende, sondern etwa ½ cm oralwärts (Fig. 5). Wenn sich der zirkuläre Muskel zusammenzieht und einen Verschluß des Dünndarmes bewirkt, so kommt zu gleicher Zeit eine Verschiebung des letzten Dünndarmteiles zustande, der kappenartig auf den kontrahierten Muskel zu sitzen kommt und dadurch ein lippenförmiges mechanisches Ventil bildet (Fig. 5). Dieses Verschieben des Dünndarmzapfens und damit das Zusammendrängen des Schleimhautwulstes zu einem Ventil geschieht im Zusammenhang mit dem Anziehen der hinteren Längstänie des Coecum. Durch das Zusammenwirken von Muskel und zudeckendem Schleimhautklappenventil kommt die

1) Journ. of Physiology 1904. T. 157. Vol. XXXI.

2) Nähere historische Angaben finden sich in der Diskussion der Frage, die von Herz begonnen, Wien. m. W. 1897, 35 u. 36 und in der Arbeit von Weiß. Wien. klin. W. 1902, 19 u. 20; der letztere betont eine Muskelwirkung an der Klappe.

2.

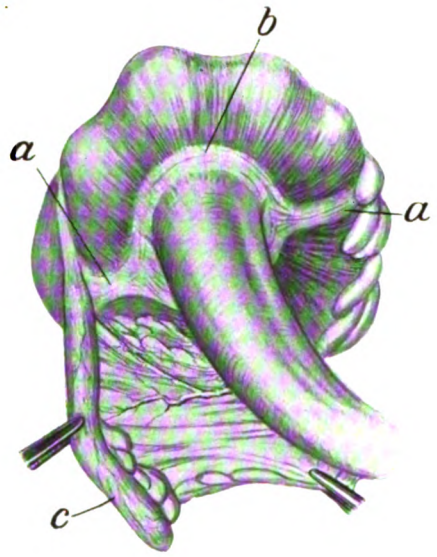

3.

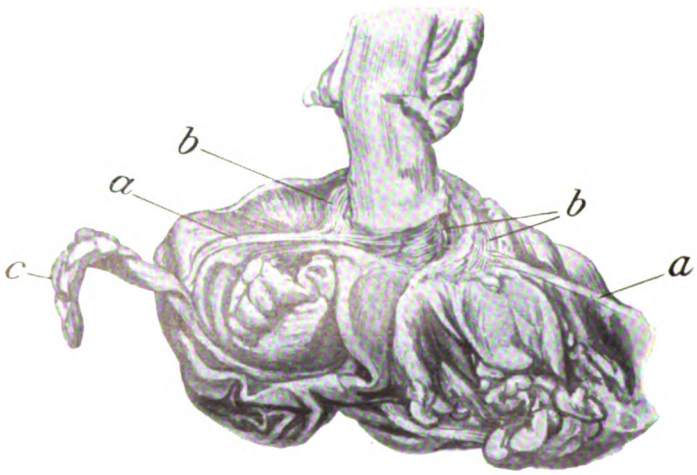

Fig. 2 u. 3. a Hintere Längstänie.
b Zirkulärer Musc. ileocolicus.
c Proc. vermiformis.

4.

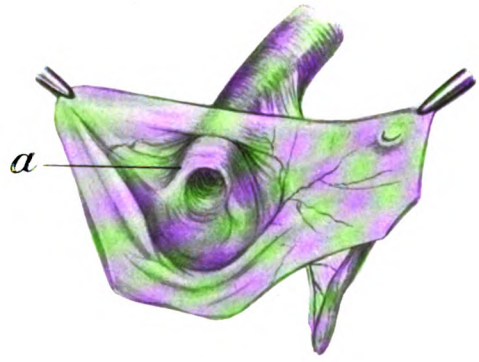

5.

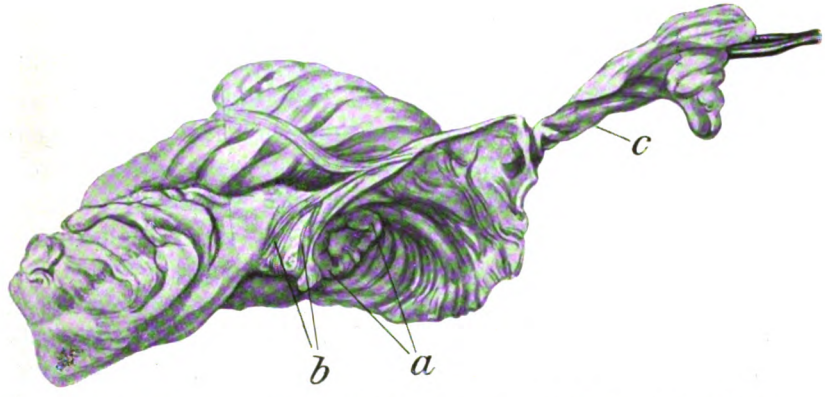

Fig. 4. a Dünndarmzapfen, beim Kinde weit in das Coecum hineinragend.
Fig. 5. a Vorspringender Dünndarmzapfen.
b Musc. ileocolicus.
c Proc.[r] vermiformis.

außerordentlich große Widerstandsfähigkeit dieser Stelle zustande gegenüber rückwärtsstauendem Druck, ein Widerstand, der ja so unüberwindlich sein kann, daß die Darmwandung eher platzt als daß das Muskelventil nachgibt. Der Zusammenhang des Muskels mit der hinteren Längstänie und der Uebergang von Tänie in zirkulären Muskel setzen voraus, daß das Zusammenziehen der Tänie und des Muskels sich gegenseitig beeinflussen. Da die hintere Längstänie nun aber bald übergeht in den Wurmfortsatz, liegt es nahe, eine engere Beziehung zwischen Blinddarmanhang und Musc. ileocolicus anzunehmen.

Nach welchen Gesetzen physiologisch die Zusammenarbeit geschieht, ist bei dem komplizierten Mechanismus nicht immer sicher zu entscheiden. Ohne Frage muß durch ein Zusammenziehen der Längstänie eine Verkürzung des Darmes, des Coecums, eintreten und damit eine Verschiebung des in das Coecum hineinragenden Dünndarmzapfens erfolgen. Die Zusammenziehung wird sowohl bei isoperistaltischen wie bei antiperistaltischen Bewegungen eintreten. Die Antiperistaltik ist im Coecum physiologisch schon darum von der größten Bedeutung, weil sie es ermöglicht, daß die Speisen außergewöhnlich lange im Anfang des Dickdarmes zurückgehalten werden; dies ist aber nur möglich, wenn die Rückwärtsbewegung am Uebergang zum Dünndarm im Muskelventil eine gute Barriere findet. Ein Zusammenarbeiten von Antiperistaltik und Klappenverschluß ist für die längere Verhaltung der Speisen im Coecum absolut nötig. Bei den Tieren, besonders den Pflanzenfressern, ist Antiperistaltik und Klappenverschluß nicht so erforderlich. Die Stauung der Speisen wird beim Pflanzenfresser grob mechanisch durch einen unverhältnismäßig großen Blindsack bewirkt (vgl. Kaninchen usw.), der beim Menschen auf das kurze Coecum beschränkt ist. Im Coecum bleibt normalerweise der Speisebrei nur dann längere Zeit, wenn Antiperistaltik und Abschluß des Dünndarmes gut zusammenarbeiten. Nur dann kann die Vermischung des Speisebreies mit Bakterien genügend groß werden und dadurch der weitere Abbau der für Dünndarmfermente unlöslichen Eiweißverbindungen (Cellulose usw.) erfolgen.

Die Innervation des Musc. ileocolicus beim Menschen erfolgt durch den Nerv. splanchnicus, der die Art. mesenterica superior begleitet. Die Art. mesenterica superior versorgt das Dickdarmrohr etwa bis zur Mitte des Quercolon. Es ist von Interesse, daß die Antiperistaltik nach Roith's[1]) und meinen Untersuchungen bis zur Mitte des Quercolons sehr lebhaft ist. Wir konnten Patienten beobachten, bei denen anfangs eine Enteroanastomose zwischen der ersten Hälfte des Transversum und unterstem Ileum gemacht worden war bei bestehender Coecumfistel. Im Falle Roith's schloß sich die Coecumfistel, als er eine zweite Anastomose an der Flexura lienalis gemacht hatte. In meinem Fall kamen aus der Coecumfistel, so lange die Darmverbindung im Anfangsteil des Transversum lag, spring-

1) Mitt. Grenzgeb. Bd. 19. H. 1. S. 33.

brunnenartig bis zur Höhe von 15 cm Flüssigkeitsmengen (Darmabsonderungen) aus der Coecalfistel, welche durch enorme antiperistaltische Wellen im Verlauf der Verdauung reflektorisch herausgetrieben wurden. Erst als die Anastomose nach der Flexura linealis verlegt wurde, hörte wie abgeschnitten das antiperistaltische gewaltsame Durchdrücken der Flüssigkeit auf und die Fistel heilte in 8 Tagen dauernd zu. Es scheint demnach, daß in der Mitte des Colon transversum eine Umstimmung in der Darmbewegung statthat. Diese Darmteile mit starker Antiperistaltik werden vom Splanchnicus versorgt, demselben Nerven, der den Wurmfortsatz und die Muskelklappe an der Dünndarmmündung innerviert.

Die direkte Abhängigkeit des Muskelverschlusses an der Dünndarmmündung von den zuführenden Splanchnicusnerven läßt sich auch am lebenden Menschen bei der Laparotomie sicher feststellen. Wenn man nach eröffneter Bauchhöhle —

Fig. 6.

a Hand preßt das Colon ascendens ab.
b Hand drückt auf das abgesperrte Coecum, ob der Inhalt nach
c dem Dünndarm rückwärts entweicht.

besonders in den Fällen ist es leicht, bei denen ein bewegliches Coecum vorliegt — das Coecum analwärts mit der Hand abschnürt und jetzt versucht, durch die zweite Hand, die dem abgeschlossenen Coecumende aufgelegt wird, den Inhalt nach dem Dünndarm zurückzupressen, so erlebt man unter 20 Fällen 19 mal, daß dies unmöglich ist (Fig. 6). Die Muskelklappenwirkung ist so ausgesprochen, daß ein retrograder Transport unausführbar ist. Wird der Druck zu stark, so reißt die Serosa ein, der Inhalt entweicht aber nicht nach dem Dünndarm. Wohl aber füllt sich jedesmal der Wurmfortsatz mühelos mit dem Inhalt des Coecum; die Gerlach'sche Klappe verhinderte niemals den Eintritt von Darminhalt, was für die Pathogenese der Appendicitis durch Teile, die aus dem Innern des Darmkanals stammen, von Bedeutung ist. Spritzt man aber einprozentiges Cocain, 5—10 ccm, in das Mesenteriolum des Wurmfortsatzes und wartet 5 Minuten und wiederholt

jetzt dieselbe Manipulation, so drückt die Hand leicht den Inhalt aus dem abgepreßten Coecum rückwärts in den Dünndarm durch die sich lösende Muskelklappe. Die Injektion von Cocain ist nicht an den Muskel erfolgt, sondern es können nur von dem Mesenteriolum aus durch Diffusion Cocainmengen sich verteilt haben, welche die zuführenden Nerven im Mesenteriolum und dem Ansatz des Dünndarmes unterbrachen. Diese Versuche lassen sich bei sonst normalen Individuen beliebig wiederholen; bei entzündeten Wurmfortsätzen dagegen dann, wenn die Entzündung auf das Mesenteriolum des Wurmfortsatzes übergegriffen hat, besonders wenn Oedeme im Mesenteriolum nach dem Dünndarm zu nachzuweisen sind, ist eine Durchlässigkeit der Muskelklappe schon vorhanden, ohne daß Cocain eingespritzt zu werden braucht. Die ödematöse Durchtränkung, die die Natur infolge der Entzündung veranlaßte, hat dieselben Wirkungen ausgelöst wie die Durchtränkung mit Cocain. Eine Ausnahme bilden einzelne Fälle, bei denen von vornherein die Klappe für retrograden Transport offen ist. Es wird die Aufgabe sein, die Ursache hierfür an großem Material zu klären.

Die überwiegende Form ist der feste Schluß des Muskelventils für retrograden Transport. Dadurch beweist sich die Abhängigkeit der Muskelklappe von den zuführenden Nerven und die Wichtigkeit der Muskelkontraktion für den Ventilverschluß. Weiter aber zeigen diese Experimente, daß die Nervenfasern, welche den Musc. ileocolicus innervieren, in Beziehung stehen zum Mesenteriolum des Blinddarmanhanges. Der Zusammenhang zwischen Wurmfortsatz und Musc. ileocolicus läge demnach in zwei Momenten: einerseits in dem Uebergehen der hinteren Längstänie in Wurmfortsatz und Schließmuskel, andererseits im Uebergehen anastomosierender Nervenfasern zum Muskel und zum Wurmfortsatz.

Inwieweit eine direkte, unmittelbare Beeinflussung der Zusammenziehung des Musc. ileocolicus vom Wurmfortsatz erfolgen kann, ist nicht ohne weiteres zu sagen, jedenfalls erfolgt durch Fortnahme des Wurmfortsatzes keine Insufficienz des Muskels, sondern die Insufficienz erfolgt nur nach Unterbrechung der Nervenfasern in dem Mesenteriolum. Sie wird also auch erfolgen können, wenn in sehr ausgedehntem Maße das Mesenteriolum bis zur Dünndarmmündung heran radikal entfernt wird, oder wenn an dieser Stelle abnorm drückende Verwachsungen eine Unterbrechung darstellen. Schließlich wird umgekehrt ein besonderer Kontraktionszustand des Muskels hervorgerufen werden können, wenn in dem Bereich ein Reizzustand sich befindet. Die Lähmung des Muskels wird zu Rückstauungen im Dünndarm führen können,

Zustände, bei denen voraussichtlich der Mensch mehr oder weniger große Beschwerden haben kann.

Neuere röntgenologische Untersuchungen haben auf die Wirkung der Rückstauung schon praktisch hingewiesen und bemerkenswerterweise gerade in Fällen, die an appendicitischen Beschwerden litten (Case, Holzknecht und Singer), besonders Groedel[1]) hat den Zusammenhang bei einzelnen Fällen betont. Die Ansicht von Groedel u. A., daß dies auf mechanische Verziehungen der Valvula Bauhini zurückzuführen sein dürfte, müßte jedenfalls jetzt nach den neueren Feststellungen über die Art und Wirkung des Muskelventils kontrolliert werden. Wir sind mit röntgenologischen Untersuchungen beschäftigt, inwieweit Appendektomien oder andere Operationen am Uebergang von Dünn- zu Dickdarm Aenderungen in

Fig. 7.

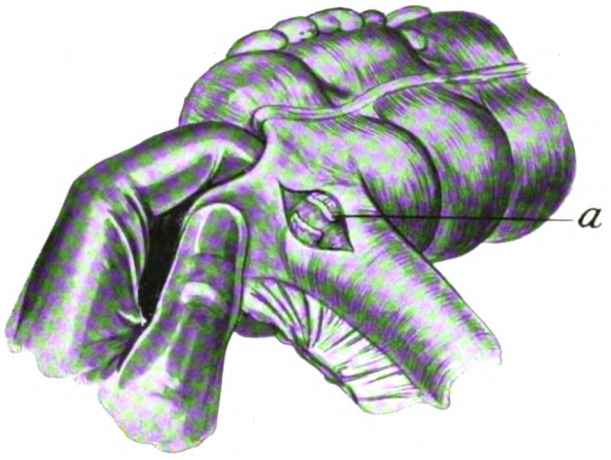

a Durchschnittener Musc. ileocolicus.

der Schlußfähigkeit des Muskelventils veranlassen. Sicher werden auch stärkere mechanische Verziehungen, wenn sie den Musc. ileocolicus mit angreifen, Insufficienz der Klappe machen können, sie werden aber in der Praxis vielleicht zurücktreten gegenüber den Einwirkungen, die funktionell auf den Muskel zustande kommen. Andererseits werden dann Reizwirkungen auch abnorme Spasmen an dem Muskel zustande bringen können, welche vielleicht dem Kranken ähnliche Beschwerden machen könnten, wie wir sie nach Spasmen anderer glatter Muskel (Cardia, Pylorus usw.) eintreten sehen. Dann aber dürfte auch beim Musc. ileocolicus zu überlegen sein, ob der abnorme Spasmus nicht operativ nach Analogie der Pyloroplastik beseitigt werden könnte. Die Schwierigkeit wird vorläufig auch darin liegen, einen derartigen Spasmus des Musc.

1) Vgl. Arbeiten von Groedel in den Fortschritten für Röntg. Bd. XX. H. 2.

ileocolicus richtig zu diagnostizieren. Ich erhoffe dafür durch Röntgenaufnahmen weitere Klärung. Zuerst wird man hierbei an die Kranken mit Schmerzen in der Ileocoecalgegend denken, denen weder Appendektomie noch Fixation eines beweglichen Coecum Befreiung von Beschwerden gab. Bei zwei Kranken, die dauernd in der Coecalgegend Schmerzen hatten, ohne daß die Appendektomie sie beseitigt hätte, habe ich eine plastische Verbreiterung des Musc. ileocolicus im Sinne der Pyloroplastik gemacht und bei ihnen trat eine Beseitigung der Beschwerden ein. Den Wert dieser Fälle möchte ich noch nicht zu hoch schätzen, da weitere Beobachtungen nötig sind. Auf jeden Fall ist der Eingriff selbst klein und ohne Eröffnung des Darmtractus gut ausführbar. Wie die beifolgende Fig. 4 zeigt, kann man durch Einstülpen des Coecum in die Dünndarmwandung und durch Einschneiden der Serosa der Dünndarmwandung auf dem eingeführten Finger leicht den Musc. ileocolicus zu Gesicht bringen, ohne daß die Schleimhaut verletzt wird. In den beiden Fällen retrahierte der spastische Muskel nach Einschnitt sich auffallend bis zu 1 cm. Der klaffende Einschnitt wurde dann längs im Sinne der Pyloroplastik vernäht.

Es ist zu hoffen, daß diese Krankheitszustände diagnostisch eine bessere Klärung durch Röntgenaufnahmen, wie sie von Groedel u. A. vorliegen, erfahren. Vielleicht kommen wir auf diesem Wege auch noch eher zu einer Absonderung einzelner Fälle, die zum Teil als zugehörig zum Coecum mobile gerechnet wurden, bei denen aber, wie sich zeigte, auch die Fixation des Coecum nicht die Beseitigung der Beschwerden erzielen konnte. Außer dem direkten Durchschneiden des Muskels wäre daran zu denken, bei Spasmen den zuführenden Nervus splanchnicus zu durchtrennen.

Zusammenfassung.

Das Ergebnis dieser Arbeit darf dahin fixiert werden, daß die physiologischen Funktionen des Blinddarmanhanges in zwei Momenten liegen:

1. Der Wurmfortsatz enthält in seiner Wandung Fermente (eiweißspaltendes Trypsin und kohlehydratspaltende Fermente), die als Sekrete in ihrer Einwirkung in dem Lumen des lebenden Darmrohres nachgewiesen wurden. Dieselben Fermente sind nachzuweisen „endocellulär", nach ihrer Befreiung aus dem Zellzusammenhang durch Autolyse. Außerdem sind in den Zellen der Wurmfortsatzwandung Hormone vorhanden, die im Tierversuch lebhafte Darmbewegungen auslösen. Die Wurmfortsatzwandung mit ihrem Gehalt an Fermenten und Hormonen verhält sich dadurch gleich der Wand des angrenzenden Dickdarmes (Coecum).

2. Wurmfortsatz, Coecum und Ileocoecalklappe üben ihre physiologischen Funktionen zusammen aus, sie arbeiten bis zu einem gewissen Grade als geschlossene Einheit. Der Wurmfortsatz ist durch die hintere Längstänie in unmittelbarem Zusammenhang mit der Ileocoecalklappe, welche nicht aus einer mechanischen Klappe besteht, sondern aus dem glatten

Schließmuskel, dem Musc. ileocolicus und einer ihm überhängenden Schleimhautklappe des Dünndarmendes. Die Innervation von Schließmuskel und Wurmfortsatz geschieht durch den Nervus splanchnicus. In dem Zusammenwirken von Antiperistaltik und der Schlußfähigkeit des Muskelventils der Dünndarmmündung liegt ein wichtiges Moment der Darmbewegung, das zur Ursache klinischer Beschwerden werden kann, wenn die Schlußfähigkeit der Muskelklappe durch Lähmung oder Reizung gestört ist. Beim Spasmus des Schließmuskels ist an die Durchschneidung des Muskels zu denken.

Anhang.

Tabelle I.

Nach Appendektomie:	Appendicitis acuta	Appendicitis chronica	Allg. nervöse Beschwerden
Darmbewegung erhöht	37	41	—
Darmbewegung verlangsamt	16	9	—
Darmbewegung unverändert gut	40	27	3
Darmbewegung unverändert, Durchfall			2
Darmbewegung unverändert, Verstopfung	10	12	

Tabelle IIa.

Probe mit Blinddarmfistel.

Bei mittelkleinem Hund mit Blinddarmfistel werden kleine Gazesäckchen mit 50 mg Fibrin gefüllt und in die Fistel eingeführt.

30. IX. 12	letzte Mahlzeit	2 Uhr	nachmittags
	Fibrin eingeführt	5 „	„
	Fibrin verdaut	6 „	„
	Reaktion schwach alkalisch.		
2. X. 12	letzte Mahlzeit	8 Uhr	vormittags
	Fibrin eingeführt	10 „	„
	Fibrin verdaut	10 „ 50	„
	Reaktion alkalisch.		
4. X. 12	letzte Mahlzeit	12 Uhr	vormittags
	Fibrin eingeführt	5 „	nachmittags
	Fibrin verdaut	6 „ 50	„
	Reaktion schwach alkalisch.		
9. X. 12	letzte Mahlzeit	9 Uhr	vormittags
	Fibrin eingeführt	5 „	nachmittags
	Fibrin vollständig verdaut	7 „	„
	Reaktion nicht nachweislich alkalisch.		
10. X. 12	letzte Mahlzeit	3 Uhr	nachmittags
	50 mg Hühnereiweiß (gekocht) eingeführt	5 „ 30	„
	Hühnereiweiß verdaut	7 „	„
	Reaktion alkalisch.		

12. X. 12	letzte Mahlzeit	9 Uhr	vormittags
	Hühnereiweiß eingeführt	5 „	nachmittags
	Hühnereiweiß unvollständig verdaut	8 „	abends
	Reaktion schwach alkalisch		

Um den Kotausfluß aus der Fistel zu verhindern, wurde am Darm, dicht bei der Ausmündung, ein Sporn genäht (vgl. Fig. 1 a).

25. X. 12	letzte Mahlzeit	2 Uhr	nachmittags
	Fibrin eingeführt	5 „	„
	Fibrin verdaut	6 „ 30	„
	Reaktion alkalisch.		
2. X. 12	letzte Mahlzeit	3 Uhr	nachmittags
	Fibrin eingeführt	5 „	„
	Fibrin verdaut	6 „ 10	„
	Reaktion alkalisch.		
30. X. 12	letzte Mahlzeit	9 Uhr	vormittags
	Fibrin eingeführt	5 „	nachmittags
	Fibrin verdaut	7 „	„
	Reaktion alkalisch.		
12. XI. 12	letzte Mahlzeit,	3 Uhr	nachmittags
	Hühnereiweiß eingeführt	5 „	„
	Hühnereiweiß verdaut	7 „	„
	Reaktion alkalisch.		
15. XI. 12	letzte Mahlzeit	9 Uhr	vormittags
	Hühnereiweiß eingeführt	5 „	nachmittags
	Hühnereiweiß unverdaut	8 „	„

Tabelle IIb.

Dickdarmfistel.

Bei Fräulein Z. ist das Colon transversum in der Mitte quer durchtrennt, das coecale Ende des Colon ascendens geöffnet und als Fistel in der Medianlinie mit der Haut vernäht.

10. X. 12	letzte Mahlzeit	1 Uhr	nachmittags
	Fibrin eingeführt	5 „	„
	Fibrin verdaut	7 „	„
	Reaktion alkalisch.		
12. X. 12	letzte Mahlzeit	1 Uhr	nachmittags
	Fibrin eingeführt	3 „	„
	Fibrin verdaut	4 „ 30	„
	Reaktion alkalisch.		
14. X. 12	letzte Mahlzeit	8 Uhr	vormittags
	Fibrin eingeführt	10 „	„
	Fibrin verdaut	12 „	„
	Reaktion alkalisch.		
18. X. 12	letzte Mahlzeit	1 Uhr	nachmittags
	Hühnereiweiß eingeführt	3 „	„
	Hühnereiweiß verdaut	6 „	„
	Reaktion alkalisch.		
19. X. 12	letzte Mahlzeit	1 Uhr	nachmittags
	Hühnereiweiß eingeführt	5 „	„
	Hühnereiweiß unvollständig verdaut	8 „	„
	Reaktion alkalisch.		

Tabelle III.

Appendix 1	chron. Appendicitis	op. 4. I. 13	eingesetzt 6. I. 13	12 Uhr
„ 2	„ „	op. 5. I. 13	zentrifugiert 15. I. 13	12 Uhr
„ 3	„ „	op. 5. I. 13		
„ 4	„ „	op. 6. I. 13	20 ccm klare Flüssigkeit, schwach alkalisch.	

Probe.	Kontrollprobe.
4 ccm Autolysat	10 ccm Aq. destill.
10 ccm Aq. destill.	1 ccm Chloroform
1 ccm Chloroform	1 Flocke Fibrin
1 Flocke Fibrin	
in Brutschrank 37° 16. I. 12 Uhr	in Brutschrank 37° 16. I. 12 Uhr
aus Brutschrank 19. I. 4 Uhr (52 Std.)	aus Brutschrank 19. I. 4 Uhr
Reakt. schwach sauer	
Biuretreaktion +	Biuretreaktion —
4 ccm Autolysat	
10 ccm 1% Rohrzuckerlösung	10 ccm Rohrzuckerlösung
1 ccm Chloroform	1 ccm Chloroform
in Brutschrank 37° 16. I. 12 Uhr	in Brutschrank 16. I. 12 Uhr
aus Brutschrank 18. I. 4 Uhr (52 Std.)	aus Brutschrank 18. I. 4 Uhr
Trommer +	Trommer —
4 ccm Autolysat	10 ccm 1% Kleister
10 ccm 1% Kleister	1 ccm Chloroform
1 ccm Chloroform	
in Brutschrank 16. I. 12 Uhr	in Brutschrank 16. I. 12 Uhr
aus Brutschrank 18. I. 4 Uhr	aus Brutschrank 18. I. 4 Uhr
Trommer +, mit Jodjodkalium rot	Trommer —, mit Jodjodkalium blau
4 ccm Autolysat	10 ccm 1% Lactoselösung
10 ccm 1% Lactoselösung	1 ccm Chloroform
1 ccm Chloroform	
in Brutschrank 16. I. 12 Uhr	in Brutschrank 16. I. 12 Uhr
aus Brutschrank 18. I. 4 Uhr	aus Brutschrank 18. I. 4 Uhr
Keine Glucosazonkristalle	Keine Glucosazonkristalle
4 ccm Autolysat	10 ccm 1% Maltoselösung
10 ccm 1% Maltoselösung	1 ccm Chloroform
1 ccm Chloroform	
in Brutschrank 16. I. 12 Uhr	in Brutschrank 16. I. 12 Uhr
aus Brutschrank 18. I. 4 Uhr	aus Brutschrank 18. I. 4 Uhr
Keine Glucosazonkristalle	Keine Glucosazonkristalle

Tabelle IV.

Appendix 13	chron. Appendicitis	op. 7. II. 13	eingesetzt	13. II.	4 Uhr
„ 14	„ „	op. 13. II. 13	zentrifugiert	21. II.	12 Uhr
			15 ccm Flüssigkeit schwach alk.		

5 ccm Autolysat	5 ccm Autolysat
10 ccm Aq. destill.	10 ccm Aq. destill.

1 ccm Chloroform
1 Flocke Fibrin
in Brutschrank 21. II. 4 Uhr
aus Brutschrank 24. II. 4 Uhr
Biuretreaktion +

1 ccm Chloroform
1 Flocke Hühnereiweiß
in Brutschrank 21. II. 4 Uhr
aus Brutschrank 24. II. 4 Uhr
Biuretreaktion —

5 ccm Autolysat
10 ccm 1% Rohrzuckerlösung
1 ccm Chloroform
in Brutschrank 21. II. 4 Uhr
aus Brutschrank 24. II. 4 Uhr
Trommer +

5 ccm Autolysat
10 ccm 1% Rohrzuckerlösung
1 ccm Chloroform
in Brutschrank 21. II. 4 Uhr
aus Brutschrank 24. II. 4 Uhr
Trommer +

5 ccm Autolysat
10 ccm 1% Rohrzuckerlösung
1 ccm Chloroform
in Brutschrank 21. II. 4 Uhr
aus Brutschrank 24. II. 4 Uhr
Trommer —

Tabelle V.

Appendix	5	chron. Appendicitis	op. 18. I. 13	eingesetzt	30. I. 4 Uhr
„	6	„ „	op. 20. I. 13	zentrifugiert	6. II. 2 Uhr
„	7	„ „	op. 21. I. 13		
„	8	„ „	op. 30. I 13	20 ccm klare Flüssigkeit, schwach alkalisch	

Probe.
5 ccm Autolysat
10 ccm Aq. destill.
1 ccm Chloroform
1 Flocke Fibrin
in Brutschrank 7. II. 4 Uhr
aus Brutschrank 10. II. 4 Uhr
72 Std.
Biuretreaktion +

Kontrollprobe.
5 ccm Autolysat gekocht
10 ccm Aq. destill.
1 ccm Chloroform
1 Flocke Fibrin
in Brutschrank 7. II. 4 Uhr
aus Brutschrank 10. II. 4 Uhr
Biuretreaktion —

5 ccm Autolysat
10 ccm 1% Rohrzuckerlösung
1 ccm Chloroform
in Brutschrank 7. II. 4 Uhr
aus Brutschrank 10. II. 4 Uhr
Trommer +

5 ccm Autolysat gekocht
10 ccm 1% Rohrzuckerlösung
1 ccm Chloroform
in Brutschrank 7. II. 4 Uhr
aus Brutschrank 10. II. 4 Uhr
Trommer —

Appendix	9	chron. Appendicitis	op. 29. I 13	eingesetzt	13. II. 4 Uhr
„	10	„ „	op. 6. II. 13	zentrifugiert	21. II. 12 Uhr
„	11	„ „	op. 7. II. 13		
„	12	„ „	op. 13. II. 13	30 ccm klare Flüssigkeit, schwach alkalisch	

5 ccm Autolysat
10 ccm Aq. destill.
1 ccm Chloroform
stark angesäuert mit Salzsäure

5 ccm Autolysat gekocht
10 ccm Aq. destill.
1 ccm Chloroform
stark angesäuert mit Salzsäure

Probe			Kontrollprobe		
1 Flocke Fibrin			1 Flocke Fibrin		
in Brutschrank	21. II.	4 Uhr	in Brutschrank	21. II.	4 Uhr
aus Brutschrank	24. II.	4 Uhr	aus Brutschrank	24. II.	4 Uhr
Biuretreaktion +			Biuretreaktion —		
5 ccm Autolysat			5 ccm Autolysat } stark angesäuert		
10 ccm Aq. destill.			10 ccm Aq. destill. }		
1 ccm Chloroform			1 ccm Chloroform }		
1 Flocke gekochtes Hühnereiweiß			1 Flocke gekochtes Hühnereiweiß		
in Brutschrank	21. II.	4 Uhr	in Brutschrank	21. II.	4 Uhr
aus Brutschrank	24. II.	4 Uhr	aus Brutschrank	24. II.	4 Uhr
Biuretreaktion —			Biuretreaktion —		

Tabelle VI.

Versuche auf Peristaltikbeeinflussung.

Benutzte Flüssigkeit. 4 Appendices mit nicht gangränöser Schleimhaut mit 40 ccm physiologischer Kochsalzlösung und 4 ccm Chloroform versetzt. 10 Tage im Brutschrank (37° C.) dann zentrifugiert und filtriert bis zur vollkommenen Klarheit. Reaktion schwach alkalisch.

Deckglas Trockenpräparat — keine Bakterien.

Kaninchen (+ 1500 g).

23. IV. 13. Leichter Aetherrausch. Eintauchen des Tieres in physiologische Kochsalzlösung (37° C). Aufschlitzen des Bauches; vollkommenes Eventrieren. Der Darm wird mehrere Minuten angesehen. Keine Peristaltik. Nur hier und da Pendelbewegungen. Injektion von 10 ccm Autolysat in die Vena jugularis. Nach ± 3 Min. deutliche Kontraktion der obersten Dünndarmschlinge, nach dem Dickdarm verlaufend, zentimeterweise das Darmlumen auf Stricknadeldicke zusammenziehend. Etwa 4 Min. nach den ersten Kontraktionen des Dünndarms kontrahiert sich der Dickdarm. Allmählich lassen die Kontraktionen nach. Ausgesprochene Antiperistaltik nicht nachweisbar, aber sehr oft angedeutet.

Meerschweinchen.

23. IV. 13. Vorgehen wie beim Kaninchen. 2 Min nach der Injektion sind Kontraktionen am Dünndarm nachweisbar, aber gegenüber denen beim Kaninchen auffallend gering. Sie gehen nicht auf das Colon über. Nach ± 10 Min. werden die Kontraktionen etwas reger, auch auf das Colon übergehend. Tempo gegenüber dem beim Kaninchen wesentlich langsamer.

Kaninchen II.

4. VII. 13. Aethernarkose. In physiologischer Kochsalzlösung. Medianer Bauchschnitt. Dünn- und Dickdarm zeigen normale Pendelbewegungen. Keine lokalen Einziehungen. In die Halsvene wird eingespritzt 10 ccm Gallenblasenextrakt. Keine auffallende Aenderung in der Bewegung des Darmes.

Nach 10 Min. derselbe Zustand.

Kaninchen III.

4. VII. 13. Aethernarkose. In physiologischer Kochsalzlösung. Medianer Bauchschnitt. Pendelbewegungen, aber sehr schwach (weniger wie bei Kaninchen II). In die Halsvene eingespritzt 10 ccm Strumaextrakt. 6 Min. nach der Injektion verändert sich die Situation nicht. Auffallend träge Pendelbewegungen.

Nach 10 Min. derselbe Zustand.

Kaninchen IV.

4. VII. 13. Aethernarkose. In physiologischer Kochsalzlösung. Medianer Bauchschnitt. Normale Pendelbewegung. In die Halsvene Injektion von 10 ccm Appendixextrakt. 1 Min. nach der Injektion sehr starkes Zusammenziehen des Dünndarms, nach 4 Min. auf den Dickdarm übergreifend, dauernd stark für die nächsten 10 Min., dann schwächer werdend.

Kaninchen V.

12. VIII. 13. Aethernarkose. In physiologischer Kochsalzlösung. Medianschnitt. Darm vollkommen ruhig. Keine Pendelbewegungen. In die Halsvene Injektion von 10 ccm Appendixextrakt. Keine wahrnehmbare Aenderung. Nach 10 Min. ist der Darm ebenso ruhig wie vorher.

Jetzt Injektion von 10 ccm Hormonal (Schering). Auch jetzt bleibt der Darm völlig ruhig. Nach 6 Min. sind schwache Pendelbewegungen da, die wieder bald aufhören.

Nach 10 Min. absolute Ruhe des Darms.

Beschreibung der in den Versuchen benutzten Technik.

Bestimmung der kohlehydratspaltenden Fermente.

Polysaccharide.

Ein 1% Stärkekleister mit dem Autolysat versehen, unter Zusatz von Chloroform. Im Brutschrank auf 37° C.

Untersuchen auf Trommer'sche Reaktion und Färbung durch Jodjodkalium.

Disaccharide.

Eine 1% Rohrzuckerlösung mit Autolysat und Chloroform versehen. Im Brutschrank auf 37° C.

Untersuchen auf Trommer'sche Reaktion.

Eine 1% Maltose oder Lactoselösung mit Autolysat und Chloroform versehen. Im Brutschrank auf 37° C.

Untersuchen auf Dextrosebildung (0,5 ccm Gemisch von gleichen Teilen Phenylhydrazin und 50% Essigsäure zu 10 ccm der zu untersuchenden Flüssigkeit. In einem kochenden Wasserbad. Flockiger Niederschlag wird abfiltriert. Bei weiterem Erhitzen werden bei Anwesenheit von Dextrose die Phenylglycosazonkristalle ausgeschieden.

Methode zur Gewinnung der Endofermente aus der Schleimhaut der Appendix.

Die Appendix wird gleich nach der Operation in der Längsrichtung gespalten und in Wasser gereinigt. Dann in physiologische Kochsalzlösung eingelegt und unter Zusatz von $\pm$ 1 ccm Chloroform und im Brutschrank auf 37° C gestellt, wo sie mindestens 8×24 Stunden stehen bleibt. Dann wird die Flüssigkeit vorsichtig vom Chloroform abgegossen und zentrifugiert bis zur vollkommenen Klarheit.

Die Flüssigkeit ist schwach alkalisch.

Bestimmung der eiweißspaltenden Fermente.

Das Schleimhautautolysat wird versetzt mit einem Eiweiß (Fibrin oder gekochtes Hühnereiweiß), unter Zusatz von Chloroform und in den Brutschrank gestellt (37° C). Nach einer bestimmten Zeit wird die Flüssigkeit vom Fibrin abfiltriert. Das Filtrat wird auscoaguliert und wieder abfiltriert. Dieses zweite Filtrat wird auf Eiweiß mittels Biuretreaktion untersucht.

XXIX.

AUS DER

CHIRURGISCHEN KLINIK ZU BRESLAU.

DIREKTOR: GEH.-RAT PROF. DR. KÜTTNER.

Zur Bewertung des Friedmann'schen Tuberkulose-Vaccins.

Von

Dr. **W. V. Simon,**
Assistent der Klinik.

(Mit 24 Abbildungen.)

Drei große Probleme sind es, die die heutige medizinische Wissenschaft hauptsächlich beschäftigen: die Prophylaxe resp. die Heilung der Geschlechtskrankheiten, insbesondere der Lues, die Erforschung der bösartigen Geschwülste und endlich der Kampf gegen die Tuberkulose in ihrer verschiedenartigen proteusähnlichen Gestalt. Dem Forscher, der auf einem dieser Gebiete einen entscheidenden Schritt vorwärts tut, dem es gelingt, einer dieser Krankheiten energisch entgegen zu treten, der wird nicht nur der leidenden Menschheit ein Wohltäter, er erwirbt sich auch in sozialökonomischer Hinsicht unschätzbare Verdienste.

Rastlos sind daher von jeher Forscher tätig gewesen, um diesen Volksseuchen wirksam zu begegnen, und manche schönen Erfolge sind in der letzten Zeit erzielt worden. Mit Stolz nennen wir den Namen eines Paul Ehrlich, der uns in der Therapie der Syphilis wenn auch noch nicht den völligen Erfolg so doch einen großartigen Fortschritt gebracht hat.

Wenden wir unser Auge auf die Erkrankung, mit der wir uns in den folgenden Zeilen beschäftigen wollen, die Tuberkulose, insbesondere die chirurgische Tuberkulose, so haben uns auch hier die letzten Jahre, von dem Wirken Robert Koch's angefangen, manche Errungenschaften gebracht. Ich erinnere nur an die schönen Erfolge, die Rollier mit der von ihm inaugurierten Sonnenbehandlung erreicht und an die Resultate der Radiotherapie bei Lupus. Bei der chirurgischen Tuberkulose

sind bisher im Gegensatz zum Lupus mit der Strahlentherapie noch keine hervorragenden Resultate erzielt worden, wenn wir von den Lymphomen absehen. Auch unsere anderen im Kampf gegen die chirurgische Tuberkulose gebräuchlichen Mittel sind, trotz mancher guten Erfolge, noch recht weit von dem entfernt, was wir als Idealmittel bezeichnen können.

Unsern Tuberkulosepatienten aber die Wohltat einer langen Sonnenbehandlung, speziell in Bergeshöhe wie in Leysin zugute kommen zu lassen, das kann bei der Menge unserer Kranken, vor allem aber in Anbetracht, daß ihre Hauptzahl sich aus der besitzlosen Klasse rekrutiert, nur ein frommer Wunsch bleiben, der sich nie wird realisieren lassen.

Aus diesem Stand der Dinge erklärt sich das unablässige Bemühen, immer neue Mittel zur Bekämpfung der Tuberkulose zu erforschen, erklärt sich auch der Enthusiasmus, der manchen dieser Mittel entgegen gebracht wird, denen bei ihrer Bekanntmachung großartige bisher unerreichte Erfolge nachgerühmt werden. Um so größer pflegt dann später die Enttäuschung zu sein, wenn die neue Heilmethode nicht die hochgespannten Erwartungen und Hoffnungen erfüllt, die auf dieselbe gesetzt worden sind. Das trifft nicht nur für uns Aerzte zu, sondern in noch höherem Maße für die Patienten, die, durch unzweckmäßige Ausführungen in der Tagespresse bestochen, sich schon durch ein solches Mittel geheilt sehen, um dann, getäuscht in ihren schönsten Hoffnungen, in einen doppelt und dreifach trostlosen Zustand der Entmutigung und seelischen Depression zu sinken. Das sollten sich diejenigen Aerzte gesagt sein lassen, die von der Unsitte, noch nicht durchgeprüfte Heilmethoden in der Tagespresse zu kritisieren, nicht lassen können. Dieser Defekt in unserer ärztlichen Publizistik muß schonungslos aufgedeckt, und das Gefährliche solchen Handelns in das rechte Licht gerückt werden.

Wie fast kein anderes Mittel, das Salvarsan vielleicht ausgenommen, ist das von Friedmann angegebene Heil- und Schutzmittel der Tuberkulose in häßlicher, die deutsche ärztliche Wissenschaft nicht fördernder Weise durch die Tagespresse geschleift worden, zu einer Zeit, wo eine Beurteilung des Mittels noch völlig ausgeschlossen war. Nur einen dieser Feuilletonartikel greife ich heraus, der in Nr. 49 der „Schlesischen Zeitung" vom 21. I. 1914 abgedruckt stand. Nach einem theoretischen von Dr. Goetsch-Breslau stammenden Teil, der für ein Laienpublikum zum mindesten unnütz, wenn auch vielleicht nicht direkt schädlich ist, ergreift Dr. Bathe-Breslau das Wort, um eine Demonstration im Friedmann'schen Institut mit enthusiastischen Worten zu schildern:

Eine Vorführung in Friedmann's Institut.

Hoffnungsstrahlend ist das Jahr 1913 für alle Tuberkulosekranken zur Rüste gegangen. Man brauchte nur die glücklichen Gesichter sehen und die von Begeisterung vollen Worte der vielen Pat. hören, die Dr. Friedrich Franz Friedmann in Berlin am vorletzten Montag den versammelten Aerzten in seinem Institute vorstellte, um auch selbst vom abwartenden

Skeptiker zum schnellen Anhänger seiner neuen Therapie zu werden. In reicher Anzahl waren die in der Kur befindlichen gern ihres Helfers Rufe, Zeugnis von dem Werte seines Mittels durch Nachprüfung seitens der anwesenden Aerzte abzulegen, gefolgt, und manch neuer Pat. hatte sich zur heilenden Einspritzung eingestellt. Jeder Form von Tuberkulose begegneten wir: unglücklichen Menschen mit entstellender Gesichtstuberkulose, elenden mit Knochen- und Gelenktuberkulose und einer großen Anzahl von jenen Bedauernswerten, die den vernichtenden Tuberkelkeim in den Atmungsorganen trugen. Und sie waren alle in der besten Hoffnung, völlig gesund in verhältnismäßig kurzer Zeit zu sein, viele waren bereits genesen und gaben mit beredter Zunge Ausdruck von der schnellen Heilung nach schwerer, langer, das Leben zur Qual machenden Krankheit.

Das Friedmann'sche Mittel besteht in der Einspritzung von Tuberkelbacillen, denen durch mehrfache Passagen im Kaltblüterkörper (Schildkröte) ihre Giftigkeit für den Menschen genommen ist. Sie sind mithin völlig unschädlich — kein einziger von den 6000 Pat. die der Autor mit dem Mittel behandelt hat, hat auch nur den geringsten Schaden gelitten, obwohl das in das Blutgefäß Eingespritzte stets für drei Tage eine sehr stürmische Fieberreaktion hervorruft — andererseits macht es einzig und allein für sich den Heilfaktor aus. Von jeder anderen Beeinflussung der Erkrankung, sei es mit Medikamenten, sei es mit Diätvorschriften, Liege- und klimatischen Kuren hat Friedmann ganz Abstand genommen. Wie die Heilwirkung zustande kommt, die Erklärung darüber muß der Zukunft verbleiben, auf jeden Fall spielen dabei komplizierte Komponenten mit, die sich, wie die ganze schwierige und auch noch nicht in allen Punkten sichere Lehre von der Immunität und den Schutzvorrichtungen des gesunden und kranken Organismus einem dieser Wissenschaft gänzlich fernstehenden Publikum schwer vortragen läßt. Den Vorgang bei der Heilung aber sahen wir bei den Pat. mit Gesichtstuberkulose (Lupus). Ein bekannter Berliner Dermatologe stellte eine Reihe solcher Fälle vor und nahm dabei Gelegenheit, auf den Unterschied in dem Heilungsverlauf mit Tuberkulin gespritzter und in dem mit dem Friedmann'schen Mittel behandelter Kranken aufmerksam zu machen.

Ruft das Tuberkulin eine Entzündung in der Nachbarschaft des kranken Gewebes hervor und wirft dadurch das tuberkulöse Knötchen gewissermaßen heraus, so bewirkt das Friedmann'sche Heilmittel eine trockene Schrumpfung: das kranke Gewebe schuppt ab. Je weiter der Heilprozeß fortschreitet — es wurden verschiedene Fälle mit den verschiedenen Heilstadien gezeigt — desto deutlicher war die trockene Kruste, die dann sich abstoßend normale Haut anstelle des kranken Gewebes hinterließ. Bei der bekannten großen Hartnäckigkeit des lupösen Krankheitsherdes war es staunenswert, was bloß eine einzige Einspritzung in verhältnismäßig kurzer Zeit schon für eine heilende Kraft ausgeübt hat. Die vor Behandlung gemachten Photographien und das, was das Auge jetzt sah, gaben von der großen Veränderung Kunde.

Therapeutische Glanzfälle waren die mit Knochen- und Gelenktuberkulose behafteten und ein Herr mit Genitaltuberkulose. Fast alle befanden sich, vordem sie in die Friedmann'sche Behandlung traten, in chirurgischen Händen und sollten sich eingreifenden Operationen unterziehen, die im günstigsten Falle zur Versteifung der befallenen Gelenke und damit zur Bewegungsbeschränkung geführt hätten. Es grenzt fast ans Wunderbare, wenn man sehen konnte, wie mehrere Einspritzungen, in manchen Fällen schon eine einzige, Heilungen und bedeutende Besserung hervorgerufen haben. Die Röntgenplatten, die jedesmal vor und nach der Behandlung angefertigt wurden, zeigten deutlich die Ausheilung des Prozesses in all den Fällen, in denen die Abnahme der vorher bestehenden Geschwulst zur Norm, die wiederkehrende Beweglichkeit und die Schließung der vielleicht schon bestandenen Fistelöffnung objektiv dem Arzte für Heilung sprechen mußte. Vor wenigen Monaten noch waren die meisten dieser Kranken ans Bett gefesselt, konnten sich nur mit großen Schmerzen und Anstrengungen und nur mit Hilfe ihrer Umgebung fortbewegen, weil ihr erkranktes Fußgelenk, ihr krankes Knie oder die Hüfte es nicht anders erlaubten, oder sie waren, wenn der Prozeß nach außen durchgebrochen war, infolge des ständigen Eiterflusses völlig deprimiert gewesen, und jetzt nach ein, zwei Einspritzungen liefen sie froh und glücklich, wenn vielleicht auch noch nicht

ganz geheilt, herum, so doch wesentlich gebessert und mit der Hoffnung, bald ganz genesen zu sein, wie ihre Leidensgefährten, die vor ihnen in Behandlung getreten waren, und sich als geheilt fühlen durften. Bei den Kranken mit offenen Fisteln konnten wir wieder die Wirkung der ersten Einspritzungen sehen: der tuberkulöse Eiter schwand immer mehr, und für ihn trat nur leicht blutig-seröser Ausfluß hervor, als Zeichen dafür, daß in der Tiefe der tuberkulöse Krankheitsherd im Verschwinden begriffen war.

Herzerquickend wirkte die Schilderung eines früher schwer kranken Herren aus der besten Gesellschaft von seinem jetzigen Zustand und seiner wiederkehrenden Lebensfreude, die im krassen Gegensatze zu der tiefsten Depression, die sich zur Verzweiflung und Lebensekel gesteigert hatte, stand; dieser Umschwung war eine Folge der fortschreitenden sichtbaren Besserung und beginnenden gänzlichen Heilung, im Verlaufe weniger Wochen nach einer oder zwei Injektionen.

Wenn nun bei Hauttuberkulose und sogenannter chirurgischer Tuberkulose das Friedmann'sche Mittel so eklatante Heilerfolge erzielt, so liegt jedem die Frage auf der Zunge, wirkt es denn nicht ebenso günstig bei Kehlkopf- und Lungentuberkulose? Von vornherein müßte es theoretisch betrachtet naturgemäß bei diesen Erkrankungen genau ebenso seine spezifische Heilwirkung erzielen, wie bei den eben besprochenen Krankheitsformen, überdies muß bei den Lungen die bei weitem bessere Gewebsdurchblutung die Heilungstendenz des Mittels unterstützen. In der Tat konnte Friedmann uns einen jungen Mann mit Kehlkopftuberkulose vorstellen, bei dem der Krankheitsprozeß eine deutliche Wendung zum Besseren genommen hat und das schon nach der ersten Einspritzung. Die heisere Stimme war gewichen und der Pat. sprach klar und sonor, allerdings machte sich nach längerem Sprechen ein leises Belegtsein der Stimme geltend, das aber nicht anhielt, sondern durch leichtes Räuspern wich. Die ihn kehlkopfspiegelnden Kollegen schienen alle von der heilenden Wirkung überrascht.

Auch die Lungenkranken waren, trotzdem sehr schwere Fälle sich vorgestellt hatten, durchweg recht zufrieden, sie waren freier von Auswurf, ihre Atmung war leichter und das Fieber schien gewichen. Die Röntgenplatten dieser Kranken wiesen schwere Veränderungen vor Eintritt in die Behandlung auf. Verwachsungen des Brustfelles, selbst mehrfache Höhlenbildungen im Lungengewebe. Daß solche Pat. mit vorgeschrittener Tuberkulose natürlich nicht ganz geeignete Fälle zur Prüfung eines neuen Mittels sind, liegt auf der Hand. Aber die Besserung konnte auch hier objektiv wie subjektiv beobachtet werden, die uns bekannten älteren Mittel hatten wahrscheinlich in diesen Fällen gar kein Resultat gezeitigt. Das Mittel wirkt ja auch nur da heilend, wo der Tuberkelbacillus selbst Zerstörungen angerichtet hat. Bei Lungenkranken, die schon längere Zeit die Krankheit haben, siedeln sich aber gern noch andere Bacilien an, die schwerere Störungen und Gewebsveränderungen hervorrufen. Wenn diese bereits gewütet haben, so kann das Friedmann'sche Mittel naturgemäß eine volle Gesundung nicht mehr herbeiführen.

Wenn aber sich diese Kranken zeitig genug der Kur der Friedmann'schen Einspritzung unterwerfen, so dürfte auch ihnen ein voller Erfolg sicher sein. Friedmann selbst glaubt in seinem Mittel sogar einen dauernden Schutz gegen spätere Tuberkulose zu besitzen und spritzt es selbst Säuglingen ein, die aus belasteter Familie stammen.

Wenn sich diese Hoffnung erfüllen sollte, so dürfte Friedmann als ein Wohltäter der Menschheit zu preisen sein, fallen doch ein Siebentel aller Menschen dieser Seuche zum Opfer. Die Hebung des Allgemeinbefindens, die wiederkehrende Eßlust bei älteren Pat. und die günstige Beeinflussung und völlige Umstimmung des anfälligen Organismus zum Besseren bei den jüngsten versprechen Gutes für die Zukunft. Nicht ein jeder Arzt wird gleich dieselben Glanzfälle aufweisen können wie Friedmann. Ihm steht die jahrelange Erfahrung — er spritzt jetzt schon fünf Jahre — zu Gebote, die wir anderen uns erst nach und nach erwerben können.

Ein Blick auf diese Zeilen genügt, um die Gefährlichkeit solcher Zeitungsschreibereien im Sinne meiner obigen Ausführungen zu demonstrieren.

Und noch eine zweite Schattenseite birgt ein solcher Artikel in sich. Denn nun werden alle Patienten, die an Tuberkulose leiden, kategorisch verlangen, nur mit dieser Methode behandelt zu werden. Bevor uns Aerzten Gelegenheit geboten worden ist, das Mittel in jeder Hinsicht zu erproben, hat sich der Laie bereits sein Urteil über dasselbe gebildet; denn er hat ja den begeisterten Bericht in der „Schlesischen Zeitung" gelesen, und der genügt ihm. Und wenn der Arzt aus irgend einem Grunde die Behandlung mit dem gewünschten Mittel nicht auszuführen für richtig hält, dann wird er eben zu dem gehen, der diesen begeisterten Artikel geschrieben hat. Und das ist die zweite bedenkliche Seite solcher Zeitungsartikel. Sie haben einen unangenehmen Beigeschmack von Reklame. Es fällt mir nicht im geringsten ein, die bona fides der betreffenden Kollegen irgendwie in Zweifel zu ziehen; ich möchte sogar einen solchen Verdacht nachdrücklich ablehnen. Aber ungewollt wird dadurch die Reklametrommel gerührt.

Schon in früheren Jahren hatte Friedmann wiederholt über Versuche berichtet, die die Behandlung der Warmblüter-Tuberkulose bzw. ihre Prophylaxe durch Einverleibung von Kaltblüter-Tuberkelbacillen zum Gegenstand hatten. Doch lagen Erfahrungen am Menschen noch nicht vor.

Als dann aber Friedmann zum erstenmal über sein Mittel in der Berliner Medizinischen Gesellschaft (6. XI. 12) gesprochen hatte und zum ersten Male über anscheinend außerordentlich günstige am Menschen mit diesem Mittel erzielte Erfolge berichtet wurde, glaubte wohl die Mehrzahl der deutschen Aerzte, vor einer neuen Aera in der Behandlung der Tuberkulose zu stehen.

Welche Gedankengänge haben nun Friedmann bei der Herstellung seines Mittels geleitet und als was haben wir dieses Mittel anzusprechen?

Bei den sonst gebräuchlichen Tuberkulosemitteln wurden, so führt Friedmann aus, als Ausgangsmaterial toxisch wirkende Bacillen der menschlichen Tuberkulose und der Perlsucht angewandt, die trotz Anwendung verschiedener Prozeduren, ihnen die Giftigkeit zu nehmen, doch dem Organismus gefährlich werden konnten. Ein zweiter Nachteil dieser Mittel bestand darin, daß durch diese der Entgiftung und Abtötung der zur Verwendung kommenden Bacillen dienenden Manipulationen die leicht läsiblen Antigene geschädigt wurden und die Heilwirkung daher in hohem Maße vermindert wurde. Es mußte also die Aufgabe sein, diese beiden Nachteile zu vermeiden. Das Ausgangsmaterial mußte schon an und für sich so atoxisch und avirulent sein, daß eine weitere Beeinflussung desselben durch irgendwelche Maßnahmen, die die Antigene irgendwie tangieren konnten, unnötig wurde. Es mußten also echte lebende Tuberkelbacillen von natürlicher Avirulenz ohne jedwede andere Zusätze sein.

Friedmann gibt nun weiter an, daß er viele unter ihnen auch vom Menschen herrührende Stämme durchgeprüft habe, ohne jedoch Erfolg zu haben.

Von seinen schließlich zur Verwendung als Heilmittel gekommenen Bacillen berichtet er, daß es sich um einen Schildkrötentuberkulosestamm handelt. Auch dieser habe sich zuerst ebenfalls nicht zur therapeutischen Verwendung geeignet, bis es ihm gelungen sei, durch geeignete Umzüchtungen und Passagen auch die letzten minimalsten Spuren von Virulenz zu vernichten. Dann erst habe er das Präparat am Menschen angewandt. Selbst in großen Dosen sei sein Mittel bei jeder beliebigen Applikationsart unschädlich.

Piorkowski, der die ersten Friedmann'schen Kulturen aus einer Schildkröte des alten Berliner Aquariums herausgezüchtet hatte, war damals der Ansicht, daß es sich hierbei nicht um Kaltblüter-Tuberkulose-Bacillen, sondern um den Typus humanus gehandelt habe, mit dem diese Schildkröte inficiert gewesen, und der durch Kaltblüterpassage abgeschwächt worden sei. Diese Behauptung Piorkowski's leugnet Friedmann zwar nicht ab, bestreitet aber, diesen Stamm, über den er in früheren Arbeiten berichtet, jemals beim Menschen angewandt zu haben. Er habe sich als unbrauchbar erwiesen, da er beim Meerschweinchen Knötchen bilde, und noch nach Jahr und Tag im Meerschweinchenkörper erhalten bleibe.

Wir werden auf diesen Punkt weiter unten bei der Virulenzfrage noch einmal zurückkommen müssen. Denn es ist durch neuere Untersuchungen festgestellt worden, daß auch das Friedmann'sche Mittel solche Veränderungen hervorzurufen imstande ist.

Gehen wir erst auf das Prinzip der Friedmann'schen Theorie ein, die Tuberkulose mit lebendem avirulenten Virus, also mit einem lebenden Vaccin, zu behandeln. Verfolgt diese Theorie einen richtigen Weg und waren wir befugt, dem Autor dieses Mittels auf diesem Wege zu folgen?

Das Prinzip, lebendes Virus zur Heilung und Prophylaxe von Infektionskrankheiten anzuwenden, ist nichts Neues. Schon bedeutende Forscher haben auf diesen Weg hingewiesen und ihn zu beschreiten versucht. So erinnern Lydia Rabinowitsch und Blümel mit Recht an die Möller'schen Experimente mit Blindschleichen-Tuberkelbazillen, sowie an die Versuche von Küster und Edwin Klebs. Auch Felix Klemperer hatte seinerzeit bei schweren Phthisikern Rinder-Tuberkulosebacillen verwandt, sie aber dann aufgegeben, weil sie stark entzündungs- und absceßerregend wirkten. Pasteur hatte versucht, der Hühnercholera auf diese Weise beizukommen, und Behring hatte seine Bovovaccination auf dieser Grundlage aufgebaut. Auch die Jenner'sche Schutzpockenimpfung beruht ja ebenfalls auf der Verwendung von lebendem Virus. Prinzipiell hat zweifellos der Gedanke, durch die Verwendung lebender Bacillen eine

Läsion der Antigene zu vermeiden, viel für sich. Das erkennen auch Kraus, E. Levy, Citron und andere Autoren an. Soweit ich die Literatur übersehe, weist nur L. Brauer die Meinung zurück, daß das Friedmann'sche Mittel schon rein theoretisch ein günstiges Vorurteil für sich habe.

Wenn wir also wohl zu der Annahme berechtigt sind, daß das Friedmann'sche Mittel theoretisch nicht schlecht fundiert sei, so war doch ein Bedenken nicht zu unterdrücken, das für die praktische Anwendung des Vaccins von der allergrößten Bedeutung sein mußte. Es handelt sich um die Frage der Avirulenz. An der Unmöglichkeit, die Virulenz oder vielmehr die Avirulenz eines lebenden Bakteriums zu beherrschen, war seinerzeit, wie Citron hervorhebt, die Pasteur'sche Hühnercholera-Schutzimpfung gescheitert; aus diesem Grunde leitete sich auch die Scheu anderer ab, diesen Gedanken auf den Menschen zu übertragen.

Ich will hierauf an dieser Stelle nicht näher eingehen, sondern erst nach Mitteilung der von uns behandelten Fälle wieder darauf zurückkommen.

Friedmann hat uns damals fest versichert, daß es ihm gelungen sei, seinen Bacillen jedwede Virulenz zu nehmen und sie in diesem Zustand zu erhalten. Auf welche Weise er dies erreicht hat, haben wir leider immer noch nicht von ihm zu hören bekommen, trotz immer wieder erneuter Aufforderung. Von mancher Seite (L. Brauer, Piorkowski) werden als Grund für dieses Schweigen Friedmann's Patentschwierigkeiten angenommen.

Es liegt mir fern, im Rahmen dieser Arbeit untersuchen zu wollen, ob die Patentierung eines solchen Mittels angebracht ist, ob weiter die gegen das nachgesuchte Patent erhobenen Einwände gerechtfertigt oder nicht gerechtfertigt sind. Das eine aber glaube ich sagen zu dürfen, daß mit dem Moment, wo das Mittel der Aerzteschaft zur Kritik und Nachuntersuchung vorgelegt wurde, auch seine Herstellungsweise genauestens bekannt gegeben werden mußte.

Andererseits wurde uns von einer Menge ausgezeichneter Resultate berichtet, Resultate, wie wir sie vorher bei der Tuberkulose nicht im entferntesten zu sehen gewohnt waren (Schleich, Karfunkel, Goldberg u. A.). Küster sprach aus, daß ihn ein freudiges Erstaunen erfaßt habe, als er die behandelten Fälle zu sehen bekam. Besonders waren es wohl die chirurgischen Tuberkulosen, die in ausgezeichnetster Weise beeinflußt erschienen. Bei den Fällen von Lungentuberkulose kann man sich ja viel weniger ein Urteil bilden, besonders wenn die Krankengeschichten, wie Goldscheider mit Recht tadelt, mangelhaft sind. Weniger zufriedenstellend waren die Lupusfälle, über die Blaschko berichtete, doch konnte das seinen Grund darin haben, daß er damals noch nicht die Simultaninjektion anwandte, durch die die gerade bei Lupus sehr häufige Abscedierung vermieden werden sollte. Wenn der Bericht Heymann's

über Kehlkopftuberkulose noch vorsichtig gehalten war, so waren doch auch hier mehrere Fälle bedeutend gebessert und zwei andere als geheilt zu betrachten. Und auch Bier hatte, trotzdem er noch keinen der Fälle, die er gesehen hatte, als beweisend ansehen konnte, das Empfinden, daß eine Heilwirkung vorhanden sei. Von allen Aerzten, die das Mittel selbst angewandt hatten, wurde seine völlige Gefahrlosigkeit bestätigt.

Wenn man auch die Forderung Kausch's, sich noch nicht allzugroßem Enthusiasmus hinzugeben, beherzigen mußte, so hatte man doch nach dieser Sitzung der Berliner Medizinischen Gesellschaft, wie Felix Klemperer es aussprach, den Eindruck, daß etwas Ernstes und Beachtenswertes vorläge.

Vorerst fehlte aber noch den deutschen Aerzten in ihrer Gesamtheit die Möglichkeit, das Mittel selbst zur Nachprüfung in die Hand zu bekommen. Die Freigabe desselben erfolgte erst in der von Schleich, Müller, Thalheim, Immelmann und Friedmann in dem Hörsaal der Kraus'schen Klinik am 25. Oktober 1913 veranstalteten Demonstration von Patienten, die mit dem Friedmann'schen Vaccin behandelt worden waren. Trotzdem die in der Berliner klinischen Wochenschrift von dieser Sitzung veröffentlichten Krankengeschichten ganz außerordentlich dürftig sind — zum Teil fehlt überhaupt die Mitteilung des Befundes, speziell des Schlußbefundes —, hatte man auch hier wieder den Eindruck eines hervorragenden Heilmittels. Kraus selbst übrigens — das muß hier gegenüber von Angriffen, die auf ihn später gerichtet wurden, ausgesprochen werden — drückte sich sehr vorsichtig und objektiv aus. Er erkannte wohl an, daß das Mittel theoretisch ein günstiges Vorurteil für sich habe. Auch sprach er seine Ansicht dahin aus, daß er in dieser Sitzung sehr gute Resultate gesehen hatte und Schädigungen bisher nicht beobachtet seien. Doch betonte er ganz klar, daß die in seiner Klinik gespritzten Fälle noch nicht zur Beurteilung reif wären, wenn auch das Schwinden der toxischen Symptome angegeben und auch zu beobachten wäre.

Bei diesem Stand der Dinge war es nach Freigabe des Friedmannschen Mittels die Pflicht der Aerzte, dasselbe ihrerseits an den ihnen zur Verfügung stehenden Tuberkulosefällen zu versuchen und zu prüfen. Besonders lag diese Pflicht den klinischen Instituten ob, die ja in der Lage sind, ihre Patienten eingehender beobachten zu können. So entschloß sich auch mein Chef, Herr Geheimrat Küttner, das Mittel an der Breslauer chirurgischen Klinik zu probieren und hatte die Freundlichkeit, mich mit dieser Aufgabe zu betrauen.

Die erforderlichen Mengen des Mittels wurden uns durch freundliche Vermittelung Friedmann's von der Fabrik Haase & Co. bereitwilligst zur Verfügung gestellt.

Bezüglich der Technik und Applikationsart der Injektionen haben wir uns peinlichst an die von Friedmann gegebenen Vorschriften gehalten.

In einzelnen Fällen haben wir uns vorher mit Herrn Dr. Friedmann in Verbindung gesetzt.

Ich lasse, bevor ich in die weitere Besprechung des Mittels eintrete, erst die Krankengeschichtsauszüge meiner Patienten folgen. Ich habe sie mit Willen ausführlich gehalten, da bei einem neuen so außerordentlich wichtigem Mittel nur durch genaueste Wiedergabe aller in Betracht kommenden Daten ein Rückschluß auf dasselbe möglich ist.

1. L., Kaufmann, 30 J., aus Breslau [1]).

Pat. ist seit 1903 krank, wo er zuerst mit Husten und leichter Hämoptoe erkrankte. Er machte in verschiedenen Heilstätten Kuren durch, hatte zuweilen kleine Hämoptosen, die aber keinen bedrohlichen Charakter annahmen und hielt sich bis 1910 leidlich. Damals zuerst Kurzatmigkeit, die seither ständig zunahm, ebenso wie der Husten. Davos brachte zuerst Besserung, dann bekam er aber im Halse ein Geschwür, das ausgebrannt wurde und wonach sich der Husten verschlimmerte. Februar 1913 Schwellung des r. Beines. seither hat sich der Zustand bedeutend verschlechtert. Kurzatmigkeit bedeutend schlechter geworden, mehr Auswurf, immer etwas Temperaturerhöhung. Der Fuß wurde auf alle mögliche Weise von Aerzten und Kurpfuschern behandelt (Heißdampfbäder, kalte Bäder, Blutegel, Lehmverbände usw.) Vom Mai bis September 1913 wurde der Fuß in Gips gelegt. Zugleich wurde eine Rosenbach-Tuberkulinkur begonnen, die aber trotz kleinster Dosen (0,01—0,07) keine Besserung brachte. Es trat Fieber auf, 37,5—38,5. und die Kur wurde abgebrochen.

Befund 6. XI.: Sehr elender schlecht ernährter Mann. Erbsen- bis haselnußgroße Drüsen auf der r. Halsseite. Sehr dyspnoisch. Auf den Lungen beiderseits bes. rechts starke Dämpfung bis unter die Clavikel resp. die Spina reichend. R. h. reicht die Dämpfung noch weiter herab. Ueberall, auch außerhalb der gedämpften Partien Knarren und Rasseln in reichem Maße. L. v. unterhalb der Clavicula klingendes Rasseln und scharfes Bronchialatmen. Diffuse Schwellung der r. Fußgelenkgegend, bes. des Dorsum, die hauptsächlich die Sehnenscheiden zu betreffen scheint. Dicht unterhalb des medialen Malleolus walnußgroßer kalter Abscess. Fuß steht in leichter Spitzfußstellung. Bewegungen stark eingeschränkt, besonders ist der Versuch, den Fuß zu beugen, stark behindert und löst Schmerzen aus. Eine Röntgenaufnahme konnte bei dem schlechten Allgemeinzustand des Pat., der in seiner Wohnung lag und nicht zu transportieren war, nicht angefertigt werden.

19. XI. nach Rücksprache mit Herrn Dr. Friedmann Simultaninjektion. Beginn der Reaktion 7—8 Stunden später mit Fieberanstieg bis 39,1, Kurzatmigkeit, Uebelkeit, am anderen Tage auch Erbrechen. Nach 3 Tagen langsames Abklingen der Reaktion. Zuerst subjektive und objektive Besserung besonders der Atemnot, jedoch schon am 24. XI. starke Herzattacke und Kurzatmigkeit. Seither täglich leichte Veränderungen des Lungenbefundes, wie man es sonst auch bei der Tuberkulose findet. Einmal Besserung der Atemnot, ein andermal Verschlechterung. Ebenso wechselt der auskultatorische Befund und der perkutorische Befund ständig in mäßigen Grenzen. Eine Aufhellung der Dämpfung, die an einer Stelle (r. hinten) eine Zeitlang vorhanden war, machte wieder nach einigen Tagen der alten Dämpfung Platz. — Temp. zeigte zuweilen Remissionen bis 37,3 und 38°, doch bestanden in letzter Zeit stets hohe Temperaturen. Pyramidon wurde nicht genommen, während vor der Injektion die Temp. durch geringe Pyramidongaben um etwa 0,5° herabgedrückt wurde. In den letzten 14 Tagen starke Verschlechterung der Atemnot, wie auch des perkutorischen und auskultatorischen Befundes. 19. XII. Exitus. Der Fußbefund hatte sich nicht verändert gehabt.

Zur Bildung eines deutlichen Infiltrates kam es in diesem Falle nicht; es bestand nur in den ersten Tagen eine leichte Schmerzhaftigkeit der Gesäßinjektionsstelle.

---

1) Diesen Patienten behandelten Herr Kollege Weber-Breslau, der mich freundlichst zu diesem Fall zugezogen hatte, und ich gemeinsam.

Es handelte sich also hier um einen sehr vorgeschrittenen Fall, der sich eigentlich schon in extremis befand, und bei dem nur noch Wundermittel eine Heilung oder Besserung hätten bringen können. Eine Verschlechterung, die man dem Friedmann-Vaccin hätte zur Last legen können, konnte nicht konstatiert werden. Die Reaktionsschädigung war nicht so, daß sie über die Grenzen dessen herausging, was man bei einem sonst aussichtslosen Fall wagen darf. Es spricht also dieser Fall weder für noch gegen das Mittel.

2. Martha Sch., Arbeiterkind, 5 J., aus Breslau.

Mutter anscheinend lungenkrank. Früher schlimme Augen, vor 1 J. Schmerzen im Knie, später (Juni 1913) Schmerzen in der Hüfte, bekam Gipsverbände. Es ist ein zweifellos stark imbezilles Kind, das nachts stets unter sich läßt. Aufn. 3. XI. 13.

Befund: Starke Zerstörung des Hüftgelenks durch Coxitis mit pathologischer Luxation und großem kalten Abscеß am Oberschenkel. Bewegungen im Hüftgelenk völlig aufgehoben, die Versuche anscheinend mit großen Schmerzen verbunden. Röntgologisch ausgedehnte Zerstörung. Femurkopf fehlt völlig, hochgradige Pfannenwanderung. Knochenstrukturen verwaschen, Grenzen undeutlich. Vom Trochant. maj. abwärts ist auf der Außenseite des Femur ein großer Abscеß sichtbar.

19. XI. Simultaninjektion. Erst 12 Stunden später leichte Reaktion bis 38,8, die im Laufe des nächsten Tages, an dem ein Extensionsverband angelegt wurde, herabging. 6 Tage nach der Injektion, also 4 Tage nach Anlegung des Extensionsverbandes war die Rotation des Hüftgelenks völlig frei und schmerzlos. Dieser Zustand der Besserung hielt an. — 23. XII. Gehgipsverband. — 30. XII. nach Hause entlassen. Zu einem deutlichen Infiltrat kam es nicht.

7. II. 14 Nachuntersuchung. Gipsverband abgenommen. Es zeigte sich im ganzen der Befund wie vor der Behandlung, das Bein war wieder in Flexion und Adduktion fixiert, Rotationsbewegungen waren nur in ganz geringem Grade möglich, der kalte Abscеß noch in großer Ausdehnung vorhanden, doch scheinen die Schmerzen geringer zu sein als vor der Behandlung. Röntgenologisch keine Aenderung.

11. II. zweite Injektion (intraglutäal). Danach subfebrile Temp., bis zum 21. II., später nicht mehr gemessen. Nach der II. Injektion wurde das Kind ohne jeden Verband gelassen. Am 3. Tag nach der Injektion (14. II.) war ein walnußgroßes Infiltrat fühlbar, das am 16. II. noch halbwalnußgroß, am 17. II. erbsengroß, intrakutan und nicht gerötet war, und sich danach anscheinend schnell verlor (Kind kam erst im April wieder). Anfang April 1914 bildeten sich an der Außenseite des Oberschenkels in Höhe der Schenkelbeuge und auf der Hinterseite etwas oberhalb des Tuber ischii Fisteln, aus denen sich mäßig viel Eiter entleert haben soll. Einige Tage später sollen sich die Fisteln wieder geschlossen haben, doch wird bei der Untersuchung am 15. IV. 14 noch eine geringe Sekretion aus der einen Fistelöffnung festgestellt. Stellung des Beines wie früher, doch ist deutlich eine geringe Rotationsfähigkeit vorhanden. Auch sind die Schmerzen zweifellos erheblich gebessert Von einem Abscеß ist nicht mehr viel wahrzunehmen, die Haut ist reizlos. Am 7. V. ist die Schmerzhaftigkeit wieder etwas größer geworden. Fistel noch offen. Röntgologisch besteht zweifellos eine Besserung. Der kalte Abscеß ist fast geschwunden. Die Knochenstruktur ist nicht mehr so verwaschen, die Knochenränder treten deutlicher heraus.

Es handelt sich also hier um einen ziemlich schweren Fall, der einerseits stark vernachlässigt in die Behandlung kam und wohl auch ziemlich progredient verlaufen sein muß; sonst hätten nicht so schwerwiegende Veränderungen am Hüftgelenk stattgehabt. Auffallend ist hier der Rückgang der Schmerzen, der zuerst natürlich zum Teil auf den gleichzeitig angelegten Streckverband bezogen werden mußte, aber doch auch angehalten hat, als gar keine Verbände mehr verordnet worden waren. Allerdings sind in letzter Zeit die Schmerzen wieder stärker. Auch die Rotationsfähigkeit hat sich zweifellos gebessert und gerade diese ist ja sonst bei der Hüftgelenkstuberkulose stark behindert.

Sonst sind allerdings die Bewegungen nicht wiedergekehrt, was ja bei der Zerstörung des Gelenkes und der bestehenden Luxation nicht wundernehmen kann. Auch der Durchbruch des Abscesses kann m. E. in diesem Fall nicht als Verschlechterung angesehen werden und hat vielleicht wirklich nur der Entleerung desselben gedient. Es hat den Anschein, als ob sich hier keine permanente Fisteln ausbilden wollten. Der Allgemeinzustand des Kindes ist besser als er früher war, so daß ich in diesem Falle doch den Eindruck habe, als ob hier eine wenn auch nur sehr leichte Besserung erzielt worden ist.

3. Wilhelm F., Arbeitersohn, 6 J., aus Hermannsdorf bei Breslau.

Im vorigen Winter lungenkrank, Mai d. J. in der med. Klinik wegen wahrscheinlicher Peritonealtuberkulose. Juni 1913 2 Fisteln am After, die ständig stark Eiter secernieren. 12. XI. 13 Aufn.

Befund: Sehr anämisch, schwächlich, stark abgemagert. Systolisches Geräusch über allen Herzostien. Puls schwach. Lungen: R. h. u. leichte Abschwächung des Klopfschalls, auskultatorisch hier etwas unbestimmtes und vielleicht etwas abgeschwächtes Atmen Abdomen eingefallen, Bauchdecken gestrafft, an beiden Unterbauchgegenden, r. mehr als l., Druckempfindlichkeit. Am Perineum münden l. v. neben der Harnröhre und r. u. neben der Afteröffnung je eine bohnengroße Fistel mit unterminierten Rändern. Mit der Sonde kommt man hoch hinauf neben dem Rectum und nach hinten in die Gegend der oberen Kreuzbeinwirbel. Aus den Fisteln entleert sich Eiter und zuweilen Stuhl. Bei der Röntgenaufnahme sieht man einen großen Schatten vor dem Steiß- und unteren Kreuzbein.

19. XI. 13 nach Rücksprache mit Dr. Friedmann Simultaninjektion. Keine Infiltratbildung. Am Abend Temp. 39,7, am nächsten Tage bis 40°, ohne daß das Allgemeinbefinden wesentlich gestört war. Es trat keine Entfieberung ein, Temp. blieben febril resp. subfebril. Doch muß hervorgeboben werden, daß subfebrile Temp. auch schon vorher bestanden, wenn auch niedriger. 7 Tage nach der Injektion Anzeichen einer leichten Thrombose am r. Unterschenkel. In den nächsten Tagen Allgemeinbefinden schlechter als vor der Infektion, Pat. war schwächer, sah schlechter aus. Eiterung aus der Fistel besserte sich nicht, Stuhl wurde sogar in größerer Menge secerniert. Das schlechte Aussehen des Pat. nahm immer mehr zu, bis am 10. XII. ausgedehnte Thrombose des ganzen l. Beines eintrat, zu der sich am nächsten Tage unter weiterer Verschlechterung des Allgemeinzustandes unter Husten und Stechen überall bes. l. h. u. pleuritisches Knarren und feinblasige bronchitische Geräusche hinzugesellten. Dieser schlechte Zustand änderte sich in der Folge nicht mehr wesentlich. Das Bein wurde zwar etwas dünner (20. XII.), doch war der Allgemeinzustand ein sehr schlechter. In diesem Zustande wurde Pat. von den Eltern nach Hause genommen.

28. I. besuchte ich den Pat. und fand ihn in ganz schlechtem Zustande vor. Abends dauernd hohes Fieber, ist sehr schwach und abgemagert. Fisteln völlig unverändert. Auf den Lungen r. h. o. etwa bis zur Spina scapulae abgekürzter Schall und reichliches Rasseln bei verlängertem Exspirium. Beine beiderseits ödematös, l. Bein gegen den Befund bei der Entlassung aus der Klinik nicht verändert. Ich machte ihm noch eine II. Injektion intraglutäal, die keine Aenderung des Zustandes brachte. Anscheinend kein Infiltrat (Arztbericht). 17. II. Exitus.

Bei der Beurteilung dieses Falles muß unbedingt zugegeben werden, daß es sich um einen sehr schweren und sehr weit vorgeschrittenen Fall gehandelt hat, der von Anfang an wenig, wenn nicht vielleicht gar keine Hoffnung auf Erfolg gegeben hatte. Andererseits habe ich hier das Empfinden gehabt, daß die Injektion den Ausgang beschleunigt hat, und ich stehe nicht an, die Thrombose als direkte Folge der Injektion anzusehen. Auch der Allgemeinzustand hat sich hier im unmittelbaren Anschluß an die Injektion so verschlechtert, daß hier wohl doch ein Zusammenhang zu vermuten ist, vielleicht auch mit den aufgetretenen Lungenerscheinungen. Resultat: Verschlechterung.

4. Liesbeth R., 11 J., Lackiererkind, aus Breslau.

Vor 4 J. wegen vereiterter Hals- und Ellenbogendrüsen und wegen Eiterung am 2. l. Mittelhandknochen operiert (Spina ventosa). Vor etwa 3 J. Schwellung des r. Fußes, die nach einem halben Jahr aufbrach und fistelte. Es wurde eine Tuberkulose des Sprunggelenks festgestellt und eine Resectio tibio-calcanea ausgeführt. Die mikroskopische Untersuchung bestätigte die Diagnose. Seit dieser Operation dauernd wegen Fisteln in der Operationsnarbe in ambulanter Behandlung der Klinik. Seit 2 Mon. eiternde Wunde am r. Oberarm.

Befund: 19. XI. 13: Ziemlich blaß und elend aussehendes Kind. Am r. Kieferrande, am l. Ellenbogen, über dem 2. l. Metacarpus Narben. Ueber den Rücken des r. Fußes zieht eine alte von der Resectio tibio-calcanea herrührende Operationsnarbe, in deren Bereich sich auf der Außenseite mehrere mäßig eiternde Fisteln befinden, augenblicklich mit gelben Borken verschlossen (Fig. 1). Bewegungen des Fußes nicht möglich. Auf dem Röntgenbilde starke Knochenatrophie. Zwischen Tibia und Calcaneus leichte Trübung. An der Innenseite des r. Oberarms dicht oberhalb des Ellenbogengelenks eine zweimarkstückgroße z. T. granulierende, z. T. eiternde Stelle, deren Umgebung ekzematös entzündet ist. Sonde dringt nur oberflächlich hinein (Fig. 4). Schmerzen beim Gehen bestehen nicht.

19. XI. Injektion intraglutäal 1,5 rot. — 20. XI. Temp. bis 39°. Starke Schmerzen an Injektionsstelle. Apfelgroßes Infiltrat. — 21. XI. Temp. normal. Infiltrat schmerzlos, bildet sich zurück. — 24. XI. Keine Schmerzen. Sekretion stärker als vor der Injektion. — 1. XII. Temp. bis 38,2. Geringe Schmerzen beim Gehen im Fußgelenk, das etwas teigig geschwollen ist. Dicht unterhalb des inneren Knöchels hat sich eine klein-pflaumengroße fluktuierende etwas schmerzhafte Stelle gebildet. — 2. XII. Temp. noch etwas höher. Kein Infiltrat mehr an der Injektionsstelle. Zuweilen Kopfschmerzen. Appetit gut — 6. XII. Mit Ausnahme des gestrigen Tages besteht Temp. weiter. Keine Schmerzen beim Gehen mehr. — 7. XII. Fieber herunter. — 8. XII. Uebelkeit und Erbrechen. — 10. XII. Körpergewicht 23,4 kg. Schmerzen im Fuß besser, zeitweise gar nicht mehr vorhanden. Sekretion aus den Fußfisteln etwas geringer, aus der Armwunde stärker. Appetit gebessert. An der Injektionsstelle ein intrakutanes linsengroßes Infiltrat. — 15. XII. An der l. Ulna 3 Querfinger breit oberhalb des Handgelenks schmerzlose Schwellung. Röntgenbild: eine zirkumskripte Verdickung des Periosts in ganzer Zirkumferenz, so daß der Knochen wie aufgetrieben aussieht (Fig. 6).

8. I. 14. Temp. in der Zwischenzeit immer normal gewesen. Fistelnde Stelle am Oberarm vergrößert, jetzt fast fünfmarkstückgroß; secerniert ziemlich stark. Fußgelenk stärker geschwollen als früher. Umfang (Hacke-Spann) 27 cm. Abseß unterhalb des inneren Knöchels noch in derselben Größe vorhanden wie am 1. XII. Appetit gut. Gewicht: 22,5 kg (also abgenommen). — 16. I. Die ganze Fußgelenkgegend stark geschwollen, überall teigig anzufühlen. Während die bisher vorhandenen Fisteln anscheinend starke Neigung haben, sich zu schließen und die auf der Außenseite befindliche oberste Fistel anscheinend schon geschlossen ist, die beiden anderen nur noch spärlich secernieren, ist der unterhalb des inneren Knöchels befindliche Abseß in der heutigen Nacht durchgebrochen. Die ganze Umgebung im Umfang einer Kinderhandfläche leicht gerötet, vorgewölbt, bei Palpation sehr schmerzhaft. Inmitten dieser Rötung liegt wiederum auf einer markstückgroßen Vorwölbung, die dem früheren Abceß entspricht, die neugebildete Fistel, die ziemlich reichlichen dünnflüssigen Eiter entleert und etwa dem inneren Ende der alten Operationsnarbe entspricht (Fig. 2). Anschwellung der l. Ulna anscheinend kleiner geworden, mißt 14 cm.

20. I. Die alten Fisteln secernieren nicht mehr. Die neue Fistelöffnung kleinerbsengroß; Sonde dringt 3 cm tief ein, stößt nicht auf Knochen. Aus dieser Fistel starke Sekretion. — 23. I. Die eine Fistel auf dem Fußrücken secerniert noch wenig. Ihre Umgebung, sowie die alten anderen Fisteln reizlos. Neue Fistelöffnung noch etwas größer geworden, gut erbsengroß, Umgebung in Größe eines halben Fünfmarkstückes gerötet und besonders oben sehr schmerzhaft. An der Injektionsstelle noch ein kleinerbsen-

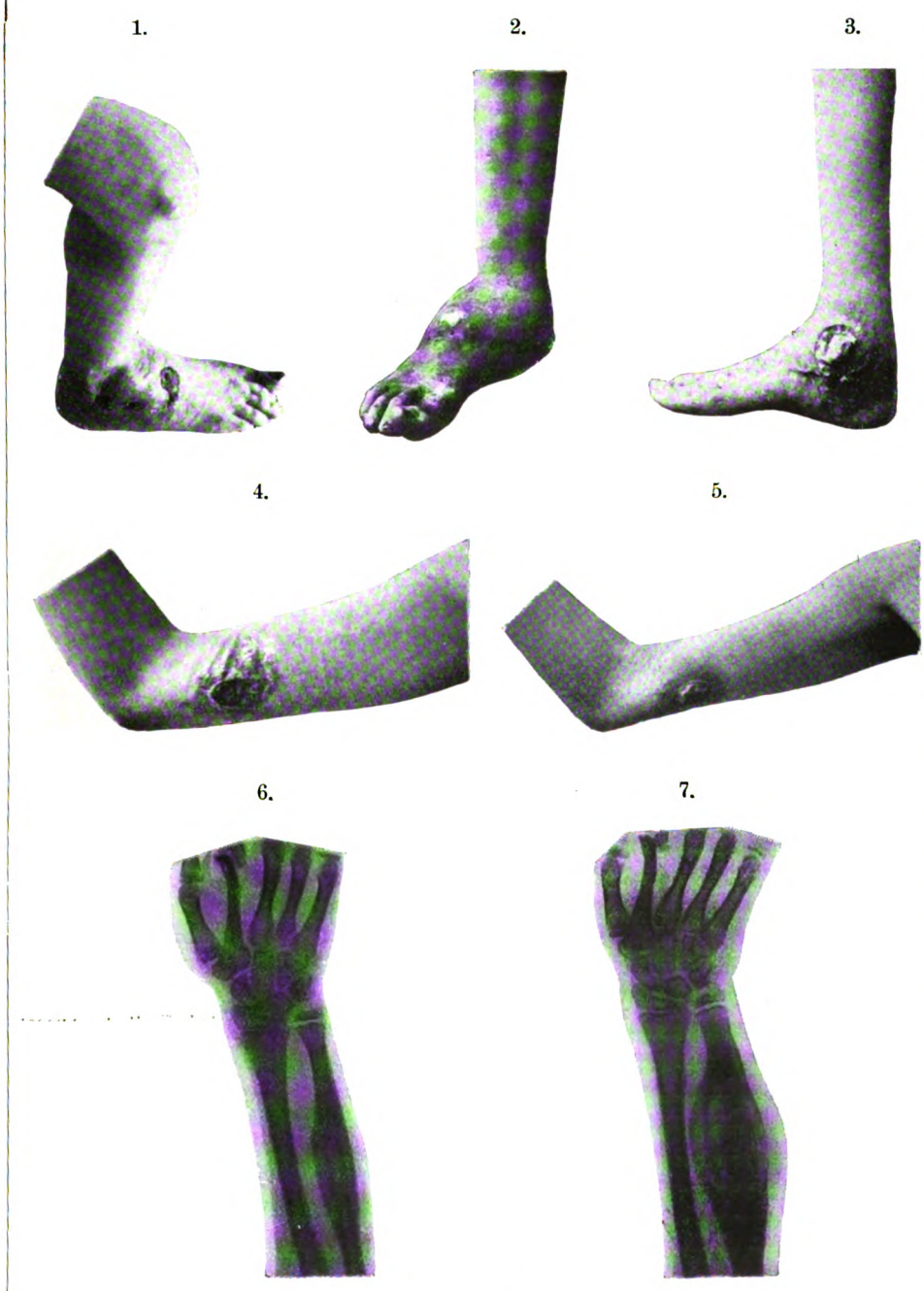

Fig. 1—7 zu Fall 4.

großes intrakutanes Infiltrat. — 31. I. Oberhalb der neuen Fistel, etwa dem inneren Knöchel entsprechend, stark schmerzhafte fluktuierende Stelle in Kirschgröße. Punktion entleert keinen Eiter. — 2. II. Die hintere Fistel auf der Außenseite des Fußrückens fest geschlossen. Die anderen Fisteln auf dem Fußrücken durch festen Schorf verschlossen. Umfang des l. Unterarms an der geschwollenen Stelle der Ulna 14,7 cm. Fistel am r. Oberarm etwas über fünfpfennigstückgroß. Fistel auf der Innenseite des Fußes fast fünfpfennigstückgroß. Punktionsstelle darüber fistelt, entleert ziemlich dicken Eiter. Appetit gut. Aussehen zweifellos schlechter als vor der Behandlung. An der Injektionsstelle hanfkorngroßes intrakutanes Infiltrat. Gewicht 22 kg.

5. II. Besuch von Dr. Friedmann, der der Ansicht ist, daß es sich außer der Tuberkulose um Lues handle. Er weist auf die allerdings nicht gewöhnliche Form des Ulnaherdes hin und auf die Deformität der Vorderzähne und rät zu einer gleichzeitigen Behandlung mit Hg und Jodkali. — 4. III. Wassermann'sche Reaktion zweifelhaft. — 10. III. Aussehen des Kindes wird immer blasser und schlechter. Umgebung des inneren Knöchels in gut Handtellergröße gerötet und teigig anzufühlen. An der Stelle des inneren Knöchels eine zehnpfennigstückgroße eitrig belegte Wunde mit ziemlich scharfem Rand. Darunter eine zweite gleiche Wunde von Fünfpfennigstückgröße. Wunde am r. Oberarm zehnpfennigstückgroß. L. Unterarm schmerzhafter, 15,5 cm Umfang. — 12. III. Die erneute diesmal quantitativ angestellte Wassermann'sche Reaktion (Dr. Kusnitzky-Hautklinik) negativ. Zähne sicher nicht Hutchinson'scher Typ. Es besteht nicht der geringste Verdacht, daß es sich um eine Lues handelt. Die Hautklinik lehnt eine antiluetische Behandlung strikte ab. — 8. IV. Das Kind sieht erbärmlich schlecht aus. Gewicht 21,2 kg. L. Unterarm stark ulnarwärts ausgebuchtet, dort leicht gerötet, auf Palpation sehr schmerzhaft. Fluktuation nicht deutlich. Umfang 16,2 cm (Röntgenbild s. Fig. 7). — 24. IV. Fluktuation. Punktion ergibt Eiter, der steril ist. Die Wunde am r. Oberarm etwas kleiner als ein Markstück (Fig. 5). Ekzem der Umgebung geschwunden (Salbenbehandlung?). Die 3 alten Fisteln auf dem r. Fußrückchen und außen von Schorf verschlossen, sollen nur selten etwas secernieren. Wunde über dem inneren Knöchel ist gut zweimarkstückgroß, darunter 2 kleinere Fisteln von Erbsengröße. Umgebung des inneren Knöchels in Handtellergröße gerötet, teigig, nach der Achillessehne zu sehr schmerzhaft (Fig. 3).

Es besteht also eine starke Verschlechterung. Röntgenologisch starke Trübung und Verwachsung des Tibiagelenkes und des vorderen oberen Teils des Calcaneus.

Zusammenfassend müssen wir also sagen, daß es sich um ein Mädchen handelte, das schon jahrelang vorher an Tuberkulose verschiedener Knochen und der Lymphdrüsen leidet. Bei Beginn der Behandlung zeigte das Kind Fisteln in einer vor 2 Jahren gesetzten Fußgelenkresektionsnarbe und eine Hauttuberkulose des Oberarms; es wurde mit einer intraglutäalen Injektion behandelt. Nach etwa 5 Stunden begann Temp. einzusetzen und stieg am nächsten Tage bis 39°. Die Sekretion wurde zuerst etwas stärker, verringerte sich aber dann. Ganz zum Schluß sind die Fisteln jedoch nicht gekommen. Dagegen bildete sich unter erneutem Temperaturanstieg 12 Tage nach der Injektion eine schmerzhafte fluktuierende Stelle. In der Folge bildete sich hier ein Abseeß, der spontan durchbrach, und während sich in der Umgebung der Zustand ständig verschlechterte, bildete sich ein weiterer Abseeß etwas oberhalb, der nach seiner Punktion ebenfalls fistelte. Nunmehr befinden sich hier eine zweimarkstückgroße und darunter 2 erbsengroße Fisteln. Etwa 4 Wochen nach der Injektion bildete sich eine Schwellung der l. Ulna, die sich seither ständig vergrößert hat.

Die Stelle am r. Oberarm hat sich nicht wesentlich gebessert. Der Verdacht, daß vielleicht hier noch eine Lues mit im Spiele sein könnte, läßt sich nicht ganz von der Hand weisen (s. Röntgenbilder der Ulna); sehr wahrscheinlich erscheint es mir aber nicht[1]). Das

1) Nachtrag bei der Korrektur: Der Herd in der Ulna ist unterdes operativ angegriffen worden. Die mikroskopische Untersuchung ergab Tuberkulose.

Körpergewicht hat ebenso wie das Allgemeinbefinden sich stetig verschlechtert. Die Prognose ist ganz übel.

5. Paul D., Arbeitersohn, 11 J. aus Gleiwitz.

Vor 3 J. Lungenentzündung. Beginn des jetzigen Leidens vor 1½ J. mit Schmerzen im r. Knie, das allmählich anschwoll. Seit 3 Wochen kann Pat. nicht mehr gehen, ebensolange Fistel am Knie. 28. X. in die Klinik aufgenommen.

Befund: Ziemlich schwach, blaß. Ueber dem r. Oberlappen bes. vorne leichte Dämpfung, bronchiales Exspirium, vereinzeltes Rasseln. L. Spitze verlängertes Exspirium. L. Kniegelenksgegend spindlig geschwollen, Knie steht in einem Winkel von 90°. Unterschenkel nach hinten und außen subluxiert. Haut blaß, livid, warm, deutliche Fluktuation bes. an der Innenseite, dem Tibiakopf entsprechend; starker Druckschmerz. An der Außenseite des Tibiakopfes eine Fistel. Im Röntgenbild außer Knochenatrophie verwaschene wolkige Zeichnung der Femurepiphyse, Gelenkfungus, Pirquet pos. 1. XI. in Narkose Gipsverband, dabei die Kniebeugung etwas ausgeglichen. In der folgenden Zeit bis zum 13. XI. 3 Injektionen ganz geringer Dosen von Tuberkulin Rosenbach ohne jeden Erfolg. Im Gegenteil nahm die Eiterung aus der Fistel zu. 27. XI.: Umfang des Knies 31 cm. Es steht in einer Beugung von etwa 170°, kann bis 150° gebeugt werden. Die ganze Kniegelenksgegend teigig geschwollen, sehr schmerzhaft auf Druck, besonders an der Außenseite und in der Umgebung der Fistel.

Injektion von Friedmann-Vaccin intraglutäal. Reaktion tritt nicht auf, Temp. bleibt subfebril. Infiltrat nicht allzu schmerzhaft, verkleinert sich allmählich. Sekretion wird zuerst stärker, nimmt dann etwas ab. — 5. XII. muß der Gipsverband, der zu eng geworden ist, abgenommen werden, wonach sich der Zustand wesentlich zu bessern scheint. Fistel secerniert weniger, Appetit bessert sich. Der Zustand hält jedoch nicht lange an, es wechselt stärkere Sekretion mit schwächerer ab, auch die Schmerzen wechseln erheblich. — 7. I. kein Infiltrat mehr fühlbar. Allgemeinzustand bedeutend verschlechtert, sieht schlechter aus, Appetit geringer, Sekretion sehr stark, sehr heftige Schmerzen beim Betasten der Patella, des Femurgelenkanteils und des Gelenks vorne außen. Lungenbefund ebenfalls etwas verschlechtert. — 14. I. 14 neue Fistel dicht seitlich neben der ersten, eine 2. oberhalb der 1., etwa 1½ cm höher (Fig. 8). Starke Sekretion aus allen Fisteln; die alte Fistel ist größer geworden (fünfpfennigstückgroß), Schmerzen geringer als in den letzten Tagen, Tibia anscheinend mehr nach außen abgewichen als früher. Gewicht hat seit der Injektionsbehandlung um 4 Pfund abgenommen. — 25. I. großer Absceß oberhalb der Kniescheibe, der sehr schmerzhaft ist und durch Punktion entleert wird, wobei etwa 40 ccm dickrahmigen Eiters herauskommen. Punktionsstelle schließt sich nicht, sondern sondert reichlich dünnflüssigen Eiter ab. — 10. II. hat sich die alte Fistel auf Markstückgröße vergrößert. Reichliche Sekretion, auch aus der Punktionsstelle (Fig. 9). Aussehen des Kindes verschlechtert. Luxationsstellung des Beines wird immer größer (19. II.), Eiterung ungeheuer stark, die alte Fistel dreimarkstückgroß, Schmerzen stärker. — 10. III. weitere Verschlechterung. Enorme Eiterung, Fisteln werden immer größer, von der Spin. scap. nach abwärts leichte Dämpfung und starkes bronchitisches Knistern. Eine vorgeschlagene Amputation wird von den Eltern abgelehnt.

Zustand verschlechtert sich immer mehr. Die seitlichen Fisteln sind am 7. IV. daumenballengroß, die vordere oberh. der Patella über fünfmarkstückgroß mit enormen tuberkulösen Granulationen (Fig. 10). Auch Röntgologisch ist die Zerstörung der Femurepiphyse weiter gegangen; besonders die Patella erscheint stark ergriffen. Die Gelenkzerstörung hat erheblich zugenommen. Der Knabe wird in jämmerlichem Zustand von den Eltern nach Hause genommen.

Es handelte sich hier sicherlich um einen sehr schweren Fall, bei dem nicht nur starke Zerstörungen des Kniegelenks und Neigung zur Absceßbildung vorhanden waren, sondern der auch außerdem mit einer Lungentuberkulose kombiniert war. Nach der Injektion hat sich nach einer kurzen vorübergehenden Besserung der Zustand des Kranken kontinuier-

8.

9.



10.

Fig. 8—10 zu Fall 5.

11.

12.

13.

Fig. 11—13 zu Fall 6.

lich verschlechtert, es sind neue Fisteln aufgebrochen, die alte Fistel hat sich ungeheuer vergrößert, der Allgemeinzustand ist ganz elend geworden. Wir können uns hier den Vorwurf nicht ersparen, daß es vielleicht möglich gewesen wäre, das Kind zu retten, wenn wir rechtzeitig reseciert hätten. Dann hätte es mit dem Lungenherde vielleicht noch fertig werden können. Diese Chance haben wir vorübergehen lassen, so daß jetzt nur noch die Amputation in Frage käme, die von den Eltern abgelehnt wurde, und deren Erfolg bei dem heruntergekommenen Allgemeinzustand auch jetzt sehr zweifelhaft erscheint.

6. Franz T., Webmeister, 54 J. aus Landshut.

Seit 4 J. Lungenspitzentuberkulose, die nach dem Bericht des behandelnden Arztes bisher sehr gutartig verlief. Seit August 1913 Schmerzen im r. Fuß, der allmählich anschwoll, so daß Pat. in letzter Zeit nicht mehr gehen kann. Pirquet pos. 24. XI. kam Pat. in die Klinik.

Befund: Ernährungszustand ganz gut. Ueber der Dorsalseite der Mittelfußknochen r. eine livide Schwellung. Naviculare sowie Metatarsale I, II, III schmerzhaft auf Druck (Fig. 11). Röntgenologisch: Atrophie der Fußknochen. Trübung des Naviculare, der Cueniformia, vielleicht auch des Cuboid. Bewegungen der Zehen frei, im Sprunggelenk etwas eingeengt. Umfang über die Geschwulst hinweg (Sohle-Spann) 26 cm. Ueber den Lungen h. o. r. Dämpfung bis zur Spina scapulae, v. o. r. bis zur Clavikel. An der Stelle der Dämpfung Bronchialatmen, mäßig zahlreiche feuchtblasige mittelgroße Geräusche und Reiben. L. o. leichte Dämpfung, etwas bronchialer Beiklang.

28. XI. Simultaninjektion des Friedmann-Vaccin. Keine deutliche Reaktion, nur blieb die Temp. etwa 1 Monat lang subfebril, wozu jedoch schon vorher eine leichte Neigung vorhanden war. Die Schmerzen an der Injektionsstelle gingen schnell zurück. Ein deutliches Infiltrat bildete sich nicht aus. 4 Tage nach der Injektion Besserung der Schmerzen, die jedoch von nicht langer Dauer war. Schon am 7. XII. bedeutend mehr Schmerzen, ein Zustand, der weiter anhält. 30. XII. wird der Fuß dicker. — 4. I. 14 auf dem Fußrücken entsprechend dem IV. und besonders dem V. Metatarsale eine dunkelrote, sehr schmerzhafte fluktuierende Geschwulst. Punktion ergab keinen Eiter (Fig. 12). Erweichung ging in den nächsten Tagen weiter, Absceß vergrößerte sich. 16. I. ergab die Punktion des dicht vor der Perforation stehenden Abscesses etwa 4 ccm Eiter. 19. I. brach nach heftigen Schmerzen der punktierte Absceß noch einmal durch und auch die Punktionsstelle öffnete sich wieder. Es wurde ziemlich viel brauner rahmiger Eiter entleert. Schon wenige Tage später bildete sich unterhalb dieses Abscesses ein anderer (25. I.) und wieder wenige Tage später ein weiterer auf der Großzehenseite etwa dem Naviculare entsprechend (30. I). Punktion des Abscesses auf der Kleinzehenseite ergab etwa 3 ccm dünn braun-gelblichen Eiters mit vereinzelten Fibrinflocken. Fisteln schlossen sich nicht; Schmerzen ließen hier etwas nach, zogen dagegen quer über den Fußrücken nach der Innenseite, wo sich der oben erwähnte kalte Absceß auf Walnußgröße vergrößert hatte.

13. II.. Fußumfang nahm zu, Fisteln vergrößerten sich, zeigten absolut keine Neigung sich zu schließen und zeichneten sich durch ihren scharfen Rand aus (Fig. 13), wodurch Dr. Friedmann zu der Ansicht kam, daß hier außerdem noch eine luetische Erkrankung mit im Spiele sein müsse und Quecksilberbehandlung anriet. Die Anamnese des sehr glaubwürdigen Pat. und die Wassermann'sche Reaktion ergab keinen Anhaltspunkt für diese Annahme. Auch die Hautklinik wies den Verdacht einer bestehenden Lues zurück. Der Allgemeinzustand hatte sich ebenfalls außerordentlich verschlechtert, der Lungenbefund war gleich geblieben, der Fußumfang hatte sich auf 32½ cm (früher 26) vergrößert.

15. III. Pat. verläßt die Klinik und läßt sich später auswärts amputieren.

Es handelte sich hier um eine mit Lungentuberkulose kombinierte Fußtuberkulose des Alters, also ein nicht leicht zu nehmender Fall. Hier hat sich in direktem Anschluß an die Injektion nach kurzer tagelanger Besserung eine bedeutende Verschlechterung etabliert,

die zur Bildung multipler Abscesse geführt hat, aus denen sich ständig vergrößernde Fisteln bildeten. Der Verdacht, daß es sich um Lues handeln könne, war durch nichts gestützt. Also zusammenfassend: Bedeutende Verschlechterung.

7. Franz Fl., Schuhmacher, 31 J. aus Gottesberg, Kreis Waldenburg.

Vor 11 J. Amputation des l. Ellenbogens wegen Tuberkulose des Ellenbogengelenks. Januar 1913 Schwellung des r. Ellenbogens, die trotz Heißluftbehandlung, Gipsverbänden usw. zunahm. Anfang August stark eiternde Fisteln. Aufnahme am 13. X. 13. Hier wurde zuerst ein Versuch mit Röntgentherapie gemacht, die aber keine Besserung brachte. Am 21. X. wurde, da eine Retention und Fiebererhöhung bestand, ein Absceß gespalten, exkochleiert und Gegendrainage gemacht.

Befund 28. XI.: Ellenbogen etwa in einem Winkel von 145° fixiert, Umfang 35,5 cm. Außer der auf der Photographie sichtbaren Fistel, die die Operationswunde darstellt, eine kleine bohnengroße auf der Vorderfläche etwa 3 Querfinger unterhalb des Gelenkes, eine zweite fünfpfennigstückgroße auf der Innenfläche wenig unterhalb des Gelenkspalts (Gegendrainage). Mäßig starke Sekretion, beim Versuch der Bewegung erhebliche Schmerzen.

28. XI. Intraglutäale Friedmanninjektion: keine auffällige Reaktion. Doch bestehen in der nächsten Zeit öfter subfebrile Temp. Schmerzen an der Injektionsstelle waren in den ersten 4 Tagen ziemlich stark, lassen aber dann schnell nach; am 3. Tage post Inj. Infiltrat kleinapfelgroß, geht dann langsam zurück. Am 6. Tage lassen die Schmerzen im Arm angeblich nach. — Am 27. XII., also einen Monat nach der Injektion, Schmerzen sicherlich bedeutend besser als früher. Passiv läßt sich der Arm um etwa 10° bewegen; dabei sind auch bei ziemlich brüsken Versuchen keine Schmerzen vorhanden. Sonst hat sich der Befund aber nicht verändert, nur zeigen die von der Operation herrührenden Wunden Neigung, sich zu überhäuten. Infiltrat an der Injektionsstelle nicht mehr vorhanden. — 12. I. 14 Schmerzen in den letzten Tagen wieder etwas stärker, was auch in der nächsten Zeit anhält. Sekretion ziemlich reichlich, dünnflüssig, doch macht im ganzen vielleicht der Ellenbogen doch einen etwas besseren Eindruck; Allgemeinaussehen des Pat. besser.

27. I. 14: Da sich der Zustand nicht weiter bessert, auch die Schmerzen weiter anhalten, II. intraglutäale Injektion. In den nächsten 4 Tagen leichtes Fieber. 3. II. entlassen. Schmerzen wieder gebessert, sind fast geschwunden. Operationswunden haben sich stark verkleinert, Infiltrat der 2. Injektion ist etwa pflaumengroß und noch ziemlich schmerzhaft.

Bei der Wiedervorstellung am 4. IV. 14 wird die Besserung der Schmerzen wieder angegeben; kann jetzt mit dem Arm zufassen und trägt keine Schiene mehr, was früher unmöglich war. Doch waren vor 8 Tagen erhebliche mehrere Tage anhaltende Schmerzen vorhanden, die mit dem Einsetzen einer starken Eiterung aufhörten, also irgend einer Eiterretention ihren Ursprung verdankten. Es sind nur leichte Wackelbewegungen möglich, bei größeren Bewegungsversuchen Schmerzen. Der Zustand des Armes hat sich nicht verbessert, es sind in der Operationsnarbe mehrere Fisteln entstanden. Ziemlich starke Eitersekretion, die aber im ganzen geringer ist als früher.

Am 22. IV. 14 stellte sich der Pat. wieder vor; seit einigen Tagen wieder stärkere Schmerzen und erhöhte Sekretion. Allgemeinbefinden ganz gut, doch sieht Pat. ziemlich blaß aus. An einer Stelle hat sich eine neue Fistel gebildet. Auf der Beugeseite des Gelenkes besteht starke Rötung, als ob sich hier ein Absceß bilden wollte. Aus den hinteren Fisteln eitert es angeblich weniger, aus den vorderen mehr als vor der Behandlung, also im großen und ganzen keine wesentliche Aenderung. Kein Infiltrat mehr an der Injektionsstelle. Temp. stets normal.

Ueberblicken wir diesen Fall kritisch, so müssen wir zugeben, daß es sich hier um einen recht schweren Fall handelt, bei dem schon vorher verschiedene Heilmethoden ohne Erfolg angewandt worden sind. Die Behandlung mit dem Friedmann-Vaccin hat in

diesem Fall wohl im ganzen die Schmerzen sicherlich herabgesetzt, eine sonstige bessernde Wirkung ist aber nicht erzielt worden.

8. Auguste L., Maurerfrau, 28 J., aus Striegau.

Seit 1 J. Schmerzen in der l. Schulter; zuweilen soll auch das Gelenk angeschwollen gewesen sein. Vor 6 Wochen plötzlich Auftreten von heftigen Schmerzen im Arm, Schwellung und Rötung in der Gegend des Deltoideus. Hohes Fieber, wiederholter Schüttelfrost. Es bildete sich ein Absceß, der von der Achselhöhle aus eröffnet wurde und große Mengen wäßriger Flüssigkeit entleert haben soll. Seither dauernde Sekretion aus der Wunde. Funktionsstörung des Armes, Schwellung und Schmerzhaftigkeit bleiben bestehen. Aufn. 17. XI.

Befund: Ziemlich blaß und mager. Am l. Oberarm außen entsprechend dem unteren Teil des Deltoideus, jedoch mehr nach vorne sitzend, eine halbapfelgroße, flache, teigige, sehr schmerzhafte Prominenz. An der Achselhöhle eine pfenniggroße Incisionsöffnung, mit schlaffen Granulationen gefüllt. Sondierung ergibt eine gegen das obere Ende des Humerus gerichtete lange Fistel. Auf rauhen Knochen stößt man nicht. Schultergelenk völlig fixiert. Röntgologisch nichts Pathologisches im Schultergelenk zu sehen, vielleicht eine leichte Trübung und Usurierung am vorderen unteren Pfannenrand. Pirquet + +. — 24. XI. Probeexcision aus der Fistel. Nach dem histologischen Befund wahrscheinlich mischinficierte Tuberkulose. Vorher hatte Pat. 3 Tuberkulin-Rosenbach-Injektionen 0,2 und 0,3 erhalten. — 2. XII. Zustand etwa derselbe. Sekretion nicht sehr stark. Bei Bewegungsversuchen des völlig fixierten Gelenks bestanden an der Stelle der Schwellung des Oberarms Schmerzen, die bis in das Genick ausstrahlten.

2. XII. Intraglutäale Injektion des Friedmann-Vaccin. Keine Fieberreaktion. Da sich an der Injektionsstelle ein schmerzhaftes hühnereigroßes Infiltrat bildete, das einen kleinen Eiterkopf zeigt und von einer zehnpfennigstückgroßen Rötung umgeben ist, wird am nächsten Abend (33 Stunden nach der ersten Injektion), bevor eine Erweichung des Infiltrates zu konstatieren ist, eine intravenöse Zwischeninjektion gegeben (0,3 blau). Am nächsten Tage starke Reaktion. Temp. 40,2°. Allgemeinbefinden stark gestört, Kopfschmerzen. Infiltrat viel weniger gerötet, kleiner geworden, weniger schmerzhaft. Reaktion hält am nächsten Tage noch an mit leichter Tendenz der Fiebersenkung. Das Allgemeinbefinden noch in gleicher Weise schlecht. Rötung um die Injektionsstelle fast geschwunden. Am nächsten Tage sinkt die Temp. weiter (39, 38,4). Allgemeinzustand besser, Gelenk unverändert, Sekretion aus der Armfistel stärker. Der alte Pirquet ist heute ganz stark wieder aufgeflammt. Am nächsten Tage (7. XII.) steigt die Temp., die früh schon auf 37,5 herab war, wieder auf 40° herauf. Gesäßinfiltrat fast nicht mehr schmerzhaft. Es sieht jetzt so aus, wie ein im Abheilen begriffenes Pickelchen. Infiltrat selbst noch bohnen- bis haselnußgroß fühlbar. — 8. XII. bleibt das Fieber auf seiner Höhe. Sehr starke Sekretion aus der Fistel, starke Schmerzen über dem Deltoideus, direkt vom Acromion angefangen nach unten, dort auch deutliche Fluktuation. Die ganze Gelenkgegend dicker. Pirquet wieder abgeblaßt.

9. XII. Temp. immer noch unverändert hoch. Pirquet wieder etwas aufgeflammt. Unter beiden Ohren ist, dem Sternocleidomastoideus entlang, ein urticariaähnliches Exanthem in etwa Markstückgröße entstanden, das weder schmerzhaft ist noch juckt und am nächsten Tage sich noch vergrößert. Temp. fängt jetzt an herabzugehen. Heute zum ersten Male Schmerzen im Gelenk besser. — 11. XII. haben die Schmerzen im Gelenk noch mehr abgenommen, Pirquet im Abklingen, doch ist heute das Gesäßinfiltrat wieder gut pflaumengroß, etwas schmerzhaft, die Haut in der Größe eines Markstückes gerötet. Am nächsten Tage ist das Infiltrat noch etwas größer, aber wieder weniger schmerzhaft, auch die Rötung ist vormittags wieder etwas zurückgegangen, um aber nachmittags wieder stärker zu sein, wo sich auch eine kleine Eiterpustel zeigt, ohne daß sonst eine Erweichung zu bestehen scheint. Am nächsten Tage (13. XII.) platzt die Eiterpustel und entleert ziemlich viel Eiter; sonst fühlt sich das Infiltrat nirgends erweicht an, so daß also der Absceß in ziemlicher Tiefe sitzen muß.

Infiltrat bildet sich nun unter mäßiger Sekretion in den nächsten Tagen zurück, ist am 16. XII. scheibenförmig, eigroß, aber anscheinend flach. Dagegen sind heute die Drüsen in der Schenkelbeuge rechts geschwollen und stark schmerzhaft, ein Zustand, der sich nur langsam zurückbildet.

24. XII. nach Hause entlassen. Eiterung aus der Gelenkfistel gering, es sind ganz leichte seitliche Elevationsbewegungen möglich (etwa 10°). Sonst ist das Gelenk noch fixiert aber völlig schmerzfrei. An der Injektionsstelle befindet sich ein kleinwalnußgroßes Infiltrat, das nicht schmerzhaft ist. In der Mitte noch eine kleine geschlossene Eiterpustel, die in etwa Hanfkorngröße erweicht ist. Schenkeldrüsen nur noch ganz wenig geschwollen, nicht schmerzhaft.

Am 8. I. 14 stellt sich Pat. wieder vor. Auffallend ist das viel bessere Aussehen. Appetit bedeutend besser. Gelenkfistel secerniert nur ganz wenig. Gelenkgegend völlig schmerzfrei, auch auf Druck besteht nirgends Schmerzhaftigkeit. Arm dünner geworden, kann seitlich ohne Mitbeteiligung des Schulterblattes um 75° gehoben werden, dabei keine Geräusche, glatte Bewegung. Rotationsmöglichkeit andeutungsweise vorhanden. Nach vorne kann der Arm um etwa 10° gehoben werden. Infiltrat der Injektionsstelle etwa zweimarkstückgroß, bohnendick, reizlos, schmerzfrei. Man sieht noch die vernarbte Pustelstelle. Schenkeldrüsen fast normal, nicht schmerzhaft. Temp. normal.

Wiedervorstellung am 23. I. 14: Zustand weiter verbessert: Heben nach der Seite bis 70°, nach vorne 60°, nach hinten 45°. Nirgends Schmerzhaftigkeit, Fistel reizlos, secerniert sehr wenig. Keine Schenkeldrüsen mehr. Gewichtszunahme. — Weitere Besserung am 6. II. 14, wo die Bewegung noch besser ist; auch die Fistel ist kleiner geworden und scheint Neigung zu haben, sich zu schließen. Glutäales Infiltrat gering, flach zu fühlen. Weitere Gewichtszunahme. — Ca. 15. II. schließt sich die Fistel. Der gute Zustand hat bisher angehalten. Letzte Vorstellung am 9. IV.: Fistel geschlossen geblieben, gutes frisches Aussehen, leichtes Knirschen im Gelenk bei Bewegungen. Infiltrat flach, bohnengroß. Schmerzen im Gelenk und Infiltrat absolut fort.

Wir haben in diesem Falle eine erhebliche Besserung zu verzeichnen. Er hat in seinem Verlauf mannigfaches Interessante geboten. Zuerst war durch den Zustand des Infiltrates, das durchzubrechen drohte, eine intravenöse Zwischeninjektion erforderlich, die auch zur Folge hatte, daß sich das Infiltrat zunächst verkleinerte und schmerzlos wurde. Es hat also wahrscheinlich die vorhanden gewesene Störung in der Resorption des Infiltrates nichts mit einer bakteriellen Infektion zu tun gehabt, wenn auch ein späteres Wiederschmerzhaftwerden des Infiltrates nicht verhindert wurde. Im Anschluß an die intravenöse Injektion ist es nun zu einer enorm starken Reaktion gekommen, die nicht typisch abläuft, sondern fast abgeklungen wieder heftig unter Neuaufflammen des früher gemachten Pirquet's einsetzt. Zugleich war neben der Allgemeinreaktion auch eine starke örtliche Reaktion am Gelenk vorhanden. Ich gehe auf die Erklärung dieser Symptome unten noch ausführlicher ein. Die eintretende anhaltende und ständig fortschreitende Besserung des lokalen und des Allgemeinzustandes hätte man mit einem anderen Mittel wohl kaum in dieser kurzen Zeit erreicht, und wir stehen nicht an, diesen Fall als einen vollen Erfolg der Behandlung mit dem Friedmann-Vaccin anzusprechen.

9. Margarete Gl., Schriftsetzerkind, 2½ J. aus Breslau.

Mutter starb an Lungenschwindsucht. Eines von 5 weiteren Geschwistern leidet an Husten. Seit ½ J. ist das r. Ellenbogengelenk geschwollen und stark schmerzhaft; auch sind seither die Augen schlimm. Aufnahme 27. XI. 13.

Befund: Sehr elend und blaß, starker Blepharospasmus besonders r., wo eine starke Keratitis ekzematosa besteht. Am Halse und in den Achselhöhlen Drüsenschwellungen. R. Ellenbogen in etwa 185° fixiert, spindlig geschwollen, teigig anfühlbar und sehr schmerzhaft beim

Betasten (Fig 14). Haut darüber glänzend. Bewegungen aktiv und passiv nicht ausführbar. Das Kind hat so starke Schmerzen, daß sofort starke Abwehrbewegungen gemacht werden. Umfang des Ellenbogens 18 cm (gegen 13,5 der anderen Seite). Röntgenolog. siehe Fig. 15. Außerdem bei der Aufnahme ein starker Befund über den Lungen. L. h. o. deutliche Schallabkürzung mit zahlreichen groben Geräuschen. Der Lungenbefund änderte sich in den nächsten Tagen insofern, als auch der andern Oberlappen eine Dämpfung und grobe Geräusche zeigte. — 2. XII. R. h. o. oberhalb der Scapula Dämpfung und Bronchialatmen, daneben knackende Geräusche, Bronchophonie. Auf der übrigen Lunge nur einige wenige bronchitische Geräusche. Temp. annähernd normal. Man muß wohl annehmen, daß es sich um eine tuberkulöse Erkrankung der Lungen handelt, die zu frischen bronchitischen Schüben Veranlassung gibt.

2. XII. Simultaninjektion des Friedmann-Vaccins. Am nächsten Tage fing nach etwa 12 Stunden die Reaktion allmählich mit leichter Temperaturerhöhung an, um mittags auf 39,5 zu steigen. Allgemeinbefinden nicht gestört. Am nächsten Tage hält die Temperaturerhöhung in etwas geringerem Grade noch an. Kind bedeutend munterer, sitzt in seinem Bettchen auf und spielt, während es sonst ständig schlief. Guter Appetit. Am nächsten Tage Temp. herunter. Das Kind ist kaum wiederzuerkennen. Blepharospasmus geschwunden, das Kind spricht, was es bisher nie tat, ist munter, gebraucht seinen kranken Arm. Bewegungen im Gelenk noch unmöglich, doch lösen die Bewegungsversuche anscheinend gar keine Schmerzen aus, auch auf Druck scheinen solche nicht vorhanden zu sein. Dieser gute Zustand hält bis zum 10. XII. an, das Kind erholt sich immer mehr. Dann geringer Fieberanstieg, das Kind sieht wieder etwas schlechter aus, im Urin zahlreiche Leukocyten. — 16. XII. steigt die Temp. plötzlich stark in die Höhe. Lungenbefund ergibt eine Dämpfung des l. Oberlappens, bes. hinten. Man hört Bronchialatmen l. h., am stärksten in den unteren Partien des Oberlappens; fast gar keine Rasselgeräusche. L. v. o. leichtes Bronchialatmen. R. normal, nur r. h. o. verlängertes Exspirium. In der nächsten Zeit bleibt die Temp. bes. abends hoch mit morgendlichen Remissionen. — 22. XII. hat der Lungenbefund sich verschlechtert. L. h. o. absolute Dämpfung bis ein Fingerbreit oberhalb des Schulterblattwinkels, von dort nach unten relativ gedämpft. L. v. o. ebenfalls absolute Dämpfung. An den Stellen der absoluten Dämpfung Bronchialatmen mit zahlreichem Knisterrasseln. An den Stellen der relativen Dämpfung verschärftes Exspirium und ebenfalls zahlreiches Knisterrasseln. R. h. Vesikuläratmen und ebenfalls bronchitische Geräusche, die aber vielleicht fortgeleitet sind. Sehr schnelles Atmen. Schlechter Allgemeinzustand. Es besteht also ein richtiger pneumonischer Befund. In den nächsten Tagen zieht sich die Dämpfung mehr in den l. Unterlappen, während sie im Oberlappen hinten etwas abnimmt. R. h. sind mehr Geräusche hörbar (25. XII.) und alle Geräusche gröber, z. T. noch sehr trocken.

Fieber geht nun allmählich herab, Zustand des Ellenbogens nicht wesentlich geändert (29. XII.), Schmerzhaftigkeit anscheinend nicht sehr stark, Kind stützt den Arm, schreit aber nicht bei Bewegungsversuchen. Allgemeinzustand wieder besser. Sputum nicht zur bakteriologischen Untersuchung zu gewinnen. Lungenbefund insofern verändert, als jetzt auch r. h. o. eine absolute Dämpfung mit Bronchialatmen und zahlreichen bronchitischen mittel- bis großblasigen Geräuschen besteht. L. h. o. ist die Dämpfung weniger stark. am 13. I. 14 Klopfschall über der l. Spitze besonders hinten von der Spina scapulae nach oben stark abgeschwächt. Dort auch stark bronchialer Beiklang, vereinzelte grobe bronchitische Geräusche und starkes grobes Knarren. Ueber der r. Spitze vereinzelt grobes Knarren, sonst überall reines Atmen. Dieser Lungenzustand bleibt in der Hauptsache von jetzt ab bestehen, nur hört man auch zuweilen viele großblasige bronchitische Geräusche und vereinzeltes pleuritisches Knarren über den anderen Lungenpartien.

25. I. 14 noch ein federkieldickes schmerzloses Infiltrat am Gesäß; Ellenbogen wieder stärker und ausgedehnter geschwollen, aber zweifellos fast ganz schmerzlos. Bewegungen nicht möglich. Oberhalb des Ellenbogens hat sich auf der inneren Seite ein gut pflaumengroßer ziemlich praller kalter Abscеß gebildet, ein 2. unterhalb des Gelenks auf der ulnaren Seite.

Haut darüber unverändert, Schwellung des Gelenkes nimmt weiter zu, ohne Schmerzen — 1. II. Absceß auf der Innenseite oberhalb des Ellenbogengelenks verschwunden und dafür ein solcher auf der Außenseite vorhanden. Absceß unterhalb des Ellenbogengelenks hat sich stark vergrößert, ist apfelgroß, stark fluktuierend, prall, Haut darüber glänzend, nicht gerötet.

Es besteht also eine Verschlechterung. Von jetzt ab verschlimmert sich der regionäre und lokale Zustand fortschreitend. — 10. II. Auftreten eines neuen Herdes. Entsprechend dem Köpfchen des r. Metatarsus I hat sich eine haselnußgroße fluktuierende Geschwulst mit geröteter Haut gebildet, die schmerzhaft ist (Fig. 19) und sich in der nächsten Zeit ständig vergrößert. Röntgenologisch ist am Knochen nichts Pathol. mit Sicherheit zu sehen. Zugleich verschlimmert sich der Zustand des Ellenbogens immer mehr. Der fluktuierende Absceß nimmt nunmehr den halben Unterarm ein, während die Schmerzen weiter nur gering sind. Umfang auf 21 cm angewachsen; Röntgenologisch sieht man eine auffallende Zunahme der Periostitis (Fig. 16). — 26. II. der Absceß perforiert und entleert ungeheure Eitermengen; es bilden sich allmählich 3 Fisteln aus. — 5. III. perforiert auch der Absceß an der Zehe; auch hier 2 Fisteln. Die Fisteln, aus denen die Sekretion mäßig stark ist, zeigen weder am Arm noch am Fuß Neigung sich zu schließen, vergrößern sich vielmehr immer mehr. Allgemeinzustand wird immer schlechter. Am 11. IV. ist die ganze Ellenbogengegend enorm fungös geschwollen. Es sind nur ganz leichte Wackelbewegungen im Sinne einer Beugung möglich. An der Außenseite oberhalb des Gelenks eine gut pflaumengroße fluktuierende Stelle, über der die Haut in Größe eines Fünfmarckstückes glänzend, gerötet und gespannt ist. Am 5. V. hier 2 erbsengroße Fisteln. Unterhalb des Gelenkes eine gut zehnpfennigstückgroße Fistel. Auch hier fallen, wie auch in anderen Fällen die scharfen Ränder der Fistel auf. Beim Betasten des Ellenbogens scheinen jetzt doch ziemlich starke Schmerzen vorhanden zu sein, bei Bewegungsversuchen weniger. Auch wird angegeben, daß das Kind jetzt mit dem Arm zugreift und Gegenstände hebt, was es früher nicht konnte. Oberhalb des verdickten Grundgelenks der r. großen Zehe befinden sich 2 gut hanfkorngroße Fistelöffnungen, die nicht sehr stark secernieren; die umgebende Haut ist in etwa Einmarkstückgröße livide gerötet. Lungenbefund gleich geblieben. Drüsen gleich geblieben. Das Kind sieht elender aus als früher, kein glutäales Infiltrat mehr. Befund am 26. V. siehe Fig. 17, 18, 20. Röntgenologisch sieht man eine ganz auffallende Zunahme der Periostitis an der Ulna. Am Fuß sieht man, daß die Zerstörung am I. Metatarsus sitzt und ziemlich weit den Knorpel zerstört haben muß (Verkleinerung des Gelenkspaltes).

Es handelt sich hier also um einen sehr schweren Fall, der sehr vernachlässigt in die Klinik kam und mit Drüsenschwellungen und Ekzemen kombiniert war. Wir gehen wohl auch nicht fehl, daß wir einen tuberkulösen Herd im l. Oberlappen annehmen, von dem aus akute entzündliche Schübe, die über die ganze Lunge wanderten, ausgegangen sind und die den Allgemeinzustand des Kindes außerordentlich beeinträchtigten. Ob diese akut einsetzenden Schübe mit der Injektion irgend etwas zu tun hatten, möchte ich wenigstens nicht als sicher annehmen. Ganz auffallend war die erhebliche Besserung des Allgemeinzustandes sowie das Aufhören der Schmerzen, das Schwinden des Ekzems gleich in den ersten Tagen nach der Injektion, ein Bild, wie man es sonst nie zu sehen bekommt, auch wenn man die gute klinische Pflege in Erwägung zieht. Trotz der Verminderung der Schmerzen beginnt aber von Ende Januar an sich der Zustand des Ellenbogens und auch der Allgemeinzustand stark zu verschlechtern; die Schwellung des Gelenks nimmt zu, es bilden sich kalte Abscesse, es tritt ein neuer Herd an der großen Zehe auf, der perforiert, ebenso wie ein großer Absceß am Ellenbogen. Die Fisteln schließen sich nicht, vielmehr vergrößern sie sich ständig. Es hatte hier ganz den Anschein, als ob es sich um eine stattgehabte Mischinfektion handelte. Der Zustand des Kindes ist ganz schlecht; enorme Verschlechterung.

14.

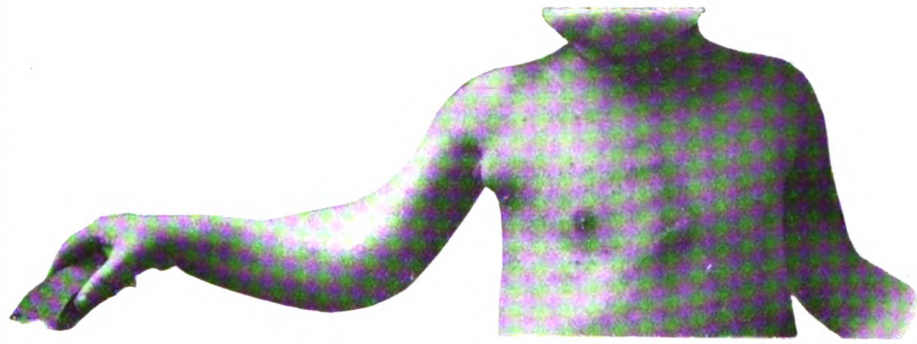

15.



16.

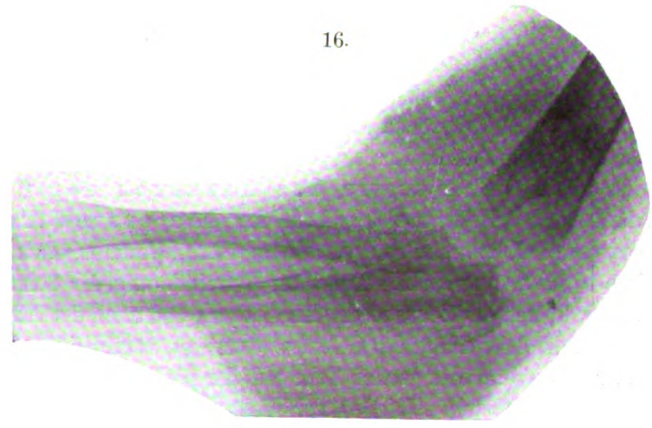

Fig. 14—16 zu Fall 9.

17.

18.

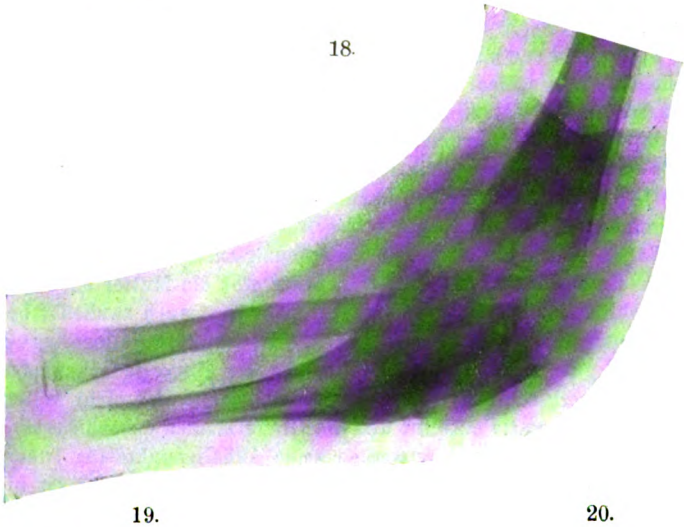

19.

20.

Fig. 17—20 zu Fall 9.

10. Max N., Beleuchterkind, 3 J. aus Breslau.

Vor ½ J. fing die r. Hand des Knaben an zu schwellen, ohne daß besondere Schmerzen vorhanden waren. Vor 6 Wochen bildete sich eine Fistel, aus der sich ziemlich viel Eiter entleert. Am 12. XII. 13 Aufnahme.

Befund: Gesund aussehender sehr gut genährter Knabe. R. Hand im Bereich des Daumenballens und der I. Daumenphalange sowie des Metacarpus I spindlig geschwollen und gerötet, besonders auf dem Dorsum. Diese Schwellung und Rötung zieht sich noch auf dem Dorsum in den Bereich des Metacarpus II hinüber. In der Gegend der Interdigitalfalte zwischen Dig. I. und II. befindet sich auf dem Dorsum eine mäßig eiternde Fistel, die mehr dem Metacarp. I zu liegt. Sonde gelangt auf rauhen Knochen. Röntgenologisch: In einem Knochenschalenfragment ein dem Metacarp. I entsprechender Sequester. Schmerz anscheinend nur bei Druck, Bewegungen ziemlich frei.

Da mir s. Z. Friedmann das Röntgenbild eines Falles gezeigt hatte, in dem ein Sequester eingeheilt zu sein schien, sah ich fürs erste von einer Entfernung des Sequesters ab und gab dem Knaben am 12. XII. 13 eine intraglutäale Injektion. Eine Reaktion trat nicht auf, das zuerst etwas schmerzhafte Infiltrat bildete sich schnell zurück und war am 19. XII. nur noch erbsengroß. Die Schmerzen an der Hand schienen besser geworden zu sein. (26. XII.) Der Zustand der Hand blieb unverändert; Mitte Januar schien eine leichte Besserung einzutreten, die aber nach einigen Tagen schon wieder schwand. Das Infiltrat am Gesäß war damals (14.—16. I.) in etwa halb Fünfpfennigstückgröße gerötet, etwa erbsengroß, nicht schmerzhaft. Ende Januar und Anfang Februar gibt die Mutter an, daß das Kind die Hand jetzt mehr gebrauche als früher. Der Finger sieht jetzt auch zweifellos besser aus. Die Entzündungserscheinungen sind fast geschwunden, die Sekretion geringer geworden. Allgemeinbefinden dauernd gut. Mitte Februar (12. II.) ist der Finger jedoch wieder etwas röter, es besteht noch ein kleinerbsengroßes Infiltrat. Da der Zustand sich nicht weiter ändert, wird am 7. III. der Sequester operativ entfernt und die Granulationen exkochleiert.

Bei der histologischen Untersuchung werden keine Anhaltspunkte für Tuberkulose gefunden. Seither hat sich der Zustand nicht wesentlich verändert. Die Wunde ist nicht zugeheilt, sondern fistelt noch immer, die Umgebung sieht noch immer gerötet aus; der Prozeß zeigt noch keine Heiltendenz, so daß ein erneuter operativer Eingriff nötig sein wird.

Bei diesem Fall konnte zuerst eine Heilung kaum eintreten, da ein Sequester vorhanden war. Ich habe ihn vor Eintritt in die Behandlung, wie gesagt, nur darum nicht entfernt, um zu sehen, ob er doch vielleicht unter der Wirkung des Friedmann-Vaccins zur Einheilung kommen würde. Daß dies nicht geschehen ist, würde ich, auch wenn ich den Fall für eine sichere Tuberkulose ansehe, nicht als Wirkungslosigkeit des Mittels deuten. Denn daß ein Sequester wieder einheilen kann, halte ich für fast unmöglich. Das Röntgenbild kann in dieser Hinsicht täuschen. Nun habe ich außerdem durch den Ausfall der histologischen Untersuchung starke Bedenken bekommen, ob wirklich eine Tuberkulose und nicht vielmehr eine osteomyelitische Erkrankung vorliegt. Auszuschließen ist dies jedenfalls auf keinen Fall und können wir daher diesen Fall nicht mit verwerten. Wir können nur sagen, daß die Behandlung nicht geschadet hat.

11. Klara M., Schmiedkind, 6 J., Breslau.

Vater lungenkrank. Das stets schwächliche Kind leidet seit ¼ J. an Schmerzen im r. Handgelenk, die sich allmählich unter Anschwellung des Gelenkes verschlimmerten. Zuweilen bestehen Nachtschweiße. Seit einigen Tagen war auch Husten vorhanden. 12. XII. 13 Aufnahme.

Befund: Drüsen am Hals und in den Achselhöhlen bis Haselnußgröße. Ueber der r. Spitze hinten Klopfschall anscheinend etwas verkürzt, doch konnte sonst nichts Krankhaftes entdeckt werden. R. Handgelenk spindlig geschwollen, stand in horizontaler Stellung und konnte vielleicht um 10° gebeugt, aber nicht gestreckt werden. Bei passiven Bewegungsversuchen Schmer-

zen, ebenso bei Druck von beiden Seiten. Umfang des Gelenks 13,5 cm gegen 12 cm der anderen Seite. Röntgenologisch: Atrophie und Trübung der Carpalia.

12. XII. 13 Simultaninjektion des Friedmann-Vaccins. Nach 7 Stunden Temp. 40°, die bereits am nächsten Tage wieder abfiel. Es bildete sich nur ein kleines Gesäßinfiltrat und kleine Infiltrate an einigen Stellen, an denen man vergeblich versucht hatte, in die Vene zu gelangen. Am 4. Tage keine Schmerzen mehr bei Druck. 8 Tage nach der Injektion deutliche Besserung der Beugefähigkeit, die am 9. I. wieder etwas abgenommen hatte. Schmerzen beim Beugen etwas stärker. Infiltrat nicht mehr zu fühlen. Umfang des Handgelenks etwas geringer geworden. Beugemöglichkeit und Schmerzen dabei verschlechtern sich in der Folge weiter (19. I.), während die Halsdrüsen am 14. I. zweifellos kleiner geworden sind und das Kind einen lebhafteren Eindruck macht. Umfang des Gelenks wird langsam wieder dicker. — 20. I. Beugung und Schmerzen wieder etwas besser und hält dieser Zustand in der Folge an. Das Kind gebraucht die kranke Hand viel mehr als früher (4. III.).

8. III. Das Bild ändert sich etwas, indem die Schmerzen bei Bewegungsversuchen wieder stärker sind. Seit einigen Tagen wieder mehr Husten, auch die Nachtschweiße wieder stärker. Seither Verschlechterung des Zustandes, Schmerzen größer, Hand geht mehr in Beugestellung über und kann schließlich am 27. IV. nur noch bis 160° gestreckt werden. Aussehen des Kindes elender geworden, Husten stärker, Verdacht auf eine tuberkulöse Infektion der Bronchialdrüsen. Die Temperatur zeigt besonders in der letzten Zeit häufige subfebrile Zacken. Das Ende Februar aufgenommene Röntgenbild zeigt keine deutliche Veränderung, auf keinen Fall eine Besserung.

Wir haben in diesem Fall eine mittelschwere Tuberkulose des kindlichen Alters, die in ihrem Verlauf den Wechsel an Schmerzen und Bewegungsmöglichkeit bringt, wie wir es so oft bei der Tuberkulose beobachten können. Eine deutliche Verschlechterung beginnt am Anfang März, und hier hätte vielleicht eine neue Injektion gemacht werden müssen, wenn wir dazu den Mut gehabt hätten. Auffallend war auch in diesem Falle die anfängliche Besserung der Schmerzen und der Bewegung kurze Zeit nach der Injektion. Gesamtresultat: Verschlechterung geringen Grades.

12. Oswald W., Schneider, 66 J. aus Breslau.

Im August Anschwellung des l. Hodens. Oktober 1913 wurde der l. Hoden wegen Nebenhodentuberkulose exstirpiert. In den letzten Tagen des Dezember 1913 Schwellung und leichte Schmerzen in dem r. Hoden. Aufn. 6. I. 14.

Befund: R. Hoden apfelgroß, von mittlerer Konsistenz, auf der Außenseite etwas druckempfindlich. Samenstrang nicht verdickt. Größe des Hodens von Pol zu Pol 12 cm, größter querer Umfang 23 cm. Die Hauptschwellung gehört dem Nebenhoden an. Prostata derb, vergrößert, doch glatt und gleichmäßig. R. Samenbläschen derb, knotig vergrößert, oberes Ende nicht erreichbar. Urin sehr trüb, enthält zahlreiche Eiterbröckelchen. Eiweiß stark pos. Tuberkelbacillen nicht gefunden.

8. I. 14 Simultaninjektion. Etwa 20 Stunden später Fieber bis 39°, nur geringe Störung des Allgemeinbefindens. Temp. sinkt langsam, am 12. I. wieder normal. Gesäßinfiltrat zuerst etwas schmerzhaft. — 14. VIII fühlt man neben einem kleinen kleinerbsengroßen mehr oberflächlich gelegenen Infiltrat noch ein zweites mehr in der Tiefe liegendes, das strangförmig, kleinfingerdick nach oben innen zieht und etwas schmerzhaft ist. Die Injektion in die Armvene kann nicht völlig hineingekommen sein. Das erhellt daraus, daß sich hier am 20. I. ein flaches, zehnmarkstückgroßes, nicht schmerzhaftes Infiltrat gebildet hat. 29. I. Infiltrat verkleinert, Hodenumfang kleiner geworden(11 : 21,4). — 12. II. Umfang wieder vergrößert (12,5 : 23,5). Am Gesäß ein erbsengroßes intrakutanes und subkutanes pflaumengroßes Infiltrat, nicht schmerzhaft.

Da am 24. II. das Infiltrat linsengroß, hart, gerötet, wenn auch schmerzlos ist, macht Dr. Friedmann eine intravenöse Zwischeninjektion von 0,2 blau. Reaktion bis 39.8, die nach 2 Tagen abklingt. Nach wenigen Tagen (28. II.) ist zwar das Infiltrat noch gleichgroß, aber weniger gerötet und weicher. 7. III. am Gesäß noch ein intrakutanes kleinbohnengroßes schmerzloses Infiltrat, Rötung fast ganz geschwunden. An Stelle der letzten intravenösen Injektion befindet sich ein intrakutanes hartes hanfkorngroßes Infiltrat. Der quere Umfang des Hodens etwas größer geworden. Seither hat sich der Zustand nicht wesentlich geändert. — 10. IV. 14 wird zum erstenmal das deutliche Vorhandensein einer Hydrocele konstatiert. Im unteren Teil ist der verdickte Nebenhoden fühlbar, der völlig schmerzfrei ist und dessen Größe sich anscheinend nicht geändert hat. In der Folge rötet sich die Injektionsstelle am Arm am 18. IV., ist erbsengroß, prominent, etwas schmerzhaft auf Druck; doch bildet sich dieser Zustand im Verlauf der nächsten 14 Tage wieder zurück, wenngleich auch eine leichte Rötung und Verdickung bestehen bleibt. Umfang des Hodens + Hydrocele, die jetzt sehr deutlich ist, am 2. V. 14 13 : 25 cm. Rectal fühlt man l. das Samenbläschen als kleinfingerdicken harten Strang. L. Seite der Prostata, die im ganzen verhärtet und verdickt ist, härter und dicker als der übrige Teil. R. Samenbläschen ist ebenfalls als dicker Strang fühlbar, der obere Pol ist nicht zu erreichen.

Es ist wohl ganz sicher, daß in diesem Fall schon von Anfang an eine Hydrocele vorhanden war; damit hängt wohl auch der Wechsel in der Größe des Hodens zusammen. Der untere Teil des Hodens, wo man den verdickten Nebenhoden tastet, hat sich nicht verändert und auch sonst ist die Größe des Gesamthodens, soweit man ihn durch die Hydrocele tasten kann, gleich geblieben. Der rectale Befund hat sich vielleicht etwas verschlechtert. Der Allgemeinzustand hat sich insofern verändert, als der Pat. blasser aussieht, als früher. Doch muß hervorgehoben werden, daß er sich selbst sehr wohl fühlt. Allerdings gibt er an, und das sieht man auch an seiner Fiebertabelle, daß er zuweilen leichte Temperatursteigerungen bis 38 rectal hat, besonders, wenn er viel gegangen ist. Es läßt sich aber nicht mit Sicherheit feststellen, ob er dies nicht auch schon vor der Behandlung gehabt hat. Auffallend ist in diesem Falle die Infiltratbildung, die auf verzögerte Resorption hinweist. Zusammenfassend ist das Resultat hier: Unverändert.

13. Ferdinand B., 19 J. aus Krotoschin.

Seit 6. II. 13 krank. Damals sprang er von einem Wagen herab mit dem Fuß auf einen Stein. Er verspürte sofort Schmerzen im Fußgelenk, konnte aber noch etwas gehen. Am 13. II. suchte er das Krankenhaus in Militsch auf. Die damals angeblich vorhandene Gelenkschwellung wurde mit oft wiederholten Jodoformglycerininjektionen behandelt, die später in dem Krankenhaus in Krotoschin fortgesetzt wurden. Ende April Gipsverband bis Juni 1913. Dann wieder Injektionsbehandlung. Später wurde der Pat. auch gestaut. Im Juli und Oktober wieder Gipsverbände. In der Zwischenzeit und seither immer wieder Jodoformglycerininjektionen. Da im November und Dezember wieder eine Verschlechterung, sucht Pat. die Breslauer Klinik auf.

Befund: Blasser junger Mann. Ueber der l. Lungenspitze etwas abgekürzter Schall, sonst keine Veränderungen. Leichte Drüsenschwellungen am Halse. Der l. Fuß steht gewöhnlich in leichter Spitzfußstellung. Beim Betasten gar keine Schmerzen, beim Auftreten fast gar keine Schmerzen.

Beugung bis 120°, Streckung bis 140°.

Oberschenkel	links 43 cm	rechts 47.5 cm	Oberhalb der Knöchel	links 21 cm	rechts 20 cm
Knie	„ 32.5 „	„ 33 „	Unterhalb der Knöchel	„ 26 5 „	„ 25,7 „
Wade	„ 25 „	„ 30 „	Fußsohle-Spann	„ 24 „	„ 25 „
			Hacken-Spann	„ 28 „	„ 28,5 „

Röntgenologisch: Herd im Corp. tali. Gewicht 104 Ptd.

8. I. 14. Simultaninjektion. — 9. I. 14. Fieberreaktion bis 39,6. Etwas Kopfschmerzen, mittags keinen Appetit. Abends Befinden bereits wieder besser, Appetit kommt wieder. Mäßige Schmerzhaftigkeit an der Injektionsstelle, keine deutliche Resistenz. — 11. I. 14. Temp. sinkt langsam, Höchsttemp. 38,6. Gutes Allgemeinbefinden, Injektionsstelle fast schmerzlos, Infiltrat nicht fühlbar. Fuß unverändert. — 12. I. 14. Temp. herunter — 17. I. 14. Infiltrat etwa dattelkerngroß fühlbar. Wohlbefinden. Fußbefund unverändert. 6. II. Kein Infiltrat mehr.

16. II.	Oberhalb des Knöchels	21,5 cm
	Unterhalb des Knöchels	27,5 „
	Sohle-Spann	25 „
	Hacken-Spann	29,3 „

Streckung 135°, Beugung 90°.

Beugung also besser geworden, Streckfähigkeit hat etwas nachgelassen. Maße etwas stärker. Wenig Schmerzen beim Auftreten. Kein Infiltrat fühlbar. — 25. II. Die Maße fast so, wie am 16. II., doch durchschnittlich um 0,5 cm geringer. Bewegungsumfang gleich geblieben. Kleinerbsengroßes schwer auffindbares Infiltrat.

29. IV. 14. Wiedervorstellung: Pat. gibt an, daß er in der ersten Zeit nach der Entlassung beim Auftreten mehr Schmerzen gehabt habe, so daß er nicht viel laufen konnte. Seit 14 Tagen gehe es ihm aber bedeutend besser. Hat täglich heiße Fußbäder genommen. Jetzt fühle er beim Gehen aber keine Schmerzen mehr, er kann nur noch nicht so gut den Fuß bewegen, daher noch leichtes Hinken. Medial vom inneren Knöchel befindet sich eine einmarkstückgroße flache fluktuierende Stelle mit völlig reizloser Haut (Sehnenscheide). Bei Palpation ist diese Stelle wie das ganze Gelenk nirgends schmerzhaft. Der Fuß steht kaum mehr in Spitzfußstellung.

Beugung	links	90	cm	rechts	70	cm
Streckung	„	120	„	„	140	„
Oberhalb des Knöchels	„	22	„			
Unterhalb des Knöchels	„	27	„			
Sohle-Spann	„	25,2	„			
Hacken-Spann	„	29,2	„			

Kein Infiltrat mehr fühlbar. Gewicht 50 kg.

Zur Beurteilung des Falles muß man sagen, daß es sich hier um einen anscheinend sehr benignen Fall von Tuberkulose handelt. Das beweist z. B. der Umstand, daß die Schmerzen stets sehr gering waren. Außerdem muß man in Rechnung ziehen, daß der Pat. lange Zeit schon vorher mit Jodoformglycerininjektionen und Gipsverbänden behandelt worden war. Außerdem hat er auch in letzter Zeit regelmäßig heiße Fußbäder genommen, alles Maßregeln, die an und für sich günstig auf eine Tuberkulose einwirken. Jedenfalls ist nicht zu bestreiten, daß eine weitere Besserung nach der Injektion eingetreten ist; auch das Röntgenbild zeigt eine Besserung (scharfe Konturen).

14. Frieda St., Brauereifahrerkind, 7 J., aus Breslau.

Vor 1 J. Masern, Mittelohrentzündung und Lähmungserscheinungen (Sprache, Arme, Beine); dieser Zustand hielt einige Wochen an, danach völlig gesund. Anfang Dezember 1913 Schmerzen im r. Ellenbogen, doch konnte Pat. Bewegungen in diesem Gelenk ausführen. Nach Weihnachten begann die Gelenkgegend zu schwellen und der Arm konnte nicht mehr völlig gebeugt und gestreckt werden. Aufn. 10. I. 14.

Befund: Ziemlich schwächlich, etwas blaß. Geringe bis bohnengroße Drüsen am Halse. R. Ellenbogengelenk fungös geschwollen und in einem Winkel von 130° fixiert. Bewegungen schmerzhaft in mäßigem Maße. Rotation fast völlig aufgehoben und ebenfalls schmerzhaft. Gelenkumfang 19 cm. Bei Palpation ist die Gelenkgegend mäßig schmerzhaft. Pirquet + +. Röntgenologisch ist der Knochen nicht bes. angegriffen, nur etwas unscharf.

10. I. 14 Simultaninjektion des Friedmann-Vaccins. Schon 4—6 Stunden später Temperaturanstieg, der nach 8 Stunden eine Höhe von 39,8° erreicht, den nächsten Tag langsam abfällt und nach einigen Tagen subfebriler Temp. zur Norm sinkt. Allgemeinzustand nicht wesentlich gestört. Erst am 16. I., also 6 Tage später, undeutlich fühlbares haselnuß- bis pflaumengroßes Infiltrat, das mäßig schmerzhaft ist, auch in der Haut fühlt man jetzt ein hanfkorngroßes reizloses Infiltrat. Gesäßinfiltrat verkleinert sich in den nächsten Tagen, ist am 24. I. nur noch kleinerbsengroß. Schmerzen haben sich im Gelenk vergrößert, besonders ist die hintere Gelenkgegend sehr schmerzhaft. Schmerzen verringern sich in der nächsten Zeit wieder. Am 31. I. tastet man direkt über dem Gelenk an der Innenseite eine haselnußgroße Drüse, zu der sich in nächster Zeit mehrere andere hinzugesellen. Eine Vergrößerung des Gelenkumfanges auf 21,3 cm am 7. II. geht später wieder etwas zurück. Am 2. III. kann man den Arm bis 110°, am 9. III. bis 100° beugen und bis 150° strecken (passiv), was vorher nicht möglich gewesen war. Schmerzen besser. Infiltrat nicht mehr fühlbar.

Von nun an wieder Verschlechterung. Am 10. IV. steht der Arm wieder fast völlig fixiert in 130° und erlaubt höchstens geringe Wackelbewegungen um 10°; auch diese verschwinden im Laufe des Monats, so daß jetzt das Gelenk wieder in 135° völlig fixiert ist. Auch die Rotationsbewegung ist jetzt (27. IV.) wieder fast ganz erloschen. Die Schmerzen waren Anfang April bei Bewegungsversuchen in leichtem Maße, aber besser als vor der Behandlung vorhanden. Die Mutter gab an, daß das Kind den Arm auch besser und mehr gebrauche. Jetzt sind die Schmerzen anscheinend wieder etwas schlechter und ebensogroß als vor der Behandlung. Umfang des Gelenks jetzt 20,5 cm (gegen 19 cm vor der Behandlung). Drüsen oberhalb des Gelenks bis auf eine, die kleinhaselnußgroß ist, geschwunden. Die Temp. im allgemeinen normal. Röntgologisch ist auffallend, daß sich eine geringe schalenförmige Periostwucherung um das obere Ulnaende gebildet hat.

Wenn auch der jetzige Zustand des Gelenks nicht gebessert, sogar etwas schlechter ist als vor der Behandlung, so muß man unbedingt zugeben, daß zuerst doch eine Besserung der Bewegung aufgetreten war, die ihr Optimum etwa am 9. III. erreicht hatte. Allerdings war der Gelenkumfang etwas größer geworden, auch hatte sich oberhalb des Gelenks eine Drüse gebildet. Jedoch muß man der Möglichkeit Ausdruck geben, daß eine weitere Besserung doch vielleicht möglich gewesen wäre, wenn man jetzt eine zweite Injektion gemacht hätte. Die Indikationen (Nichtmehrvorhandensein des alten Infiltrats, Verlauf von 8 Wochen nach der ersten Injektion) waren erfüllt. Eine seit etwa 4 Wochen am Mittelfinger der l. Hand über der Volarseite der I. und II. Phalange erbsen-, resp. bohnengroße ganglienartige Anschwellung, die nicht schmerzhaft ist, macht mir nicht den Eindruck, als ob es sich um eine Sehnenscheidentuberkulose handelt. Eher möchte ich an Epithelcysten denken.

15. Ernst Tsch., 9 J., Arbeitersohn.

Im Sommer 1913 Schmerzen im r. Kniegelenk beim Gehen. Allmählich wurde das Knie dicker. Schmerzen nur beim Gehen vorhanden, nicht bei Bewegungsversuchen.

Befund 9. I.: Blasser Knabe. Drüsen geringen Grades am Halse. Ueber der l. Spitze etwas verschärftes Atmen. Sonst an den inneren Organen nichts Krankhaftes. R. Kniegelenksgegend spindlig geschwollen. Betasten und Beklopfen der Patella und des Gelenkes löst mäßige Schmerzen aus. Keine deutliche Fluktuation. Fungöse Resistenz speziell am oberen Recessus.

10 cm unterh. der Spin. il. sup.	links	36,5 cm	rechts	35 cm
20 cm unterh. der Spin. il. sup.	„	30,5 „	„	31 „
Knie	„	26,5 „	„	28 „
Wade	„	24 „	„	24 „

Beugung des Knies links bis 30°, rechts bis 90°.

Streckung Links: normal. Rechts: Durchdrücken, nicht ganz möglich.

Der Versuch das r. Knie aktiv oder passiv mehr zu beugen oder zu strecken, löst mäßig heftige Schmerzen aus. Pirquet: + +. Gewicht 25 kg. Röntgenbild: Femurgelenkfläche etwas aufgefasert, Gelenk allgemein getrübt.

10. I. 14. Simultaninjektion, 12 Uhr mittags. Bei der Injektion kommt etwas Vaccin in das subkutane Gewebe. Um 4 Uhr Temp. 37,7. — 11. I. 14. Reaktion bis 40°. Appetitlosigkeit, Kopfschmerzen, schlechtes Allgemeinbefinden. Injektionsstelle am Gesäß in Größe eines Fünfpfennigstückes gerötet, sehr schmerzhaft. — 12. I. 14. Temp. geht herab, Höchsttemperatur 38°. Befinden besser. — 13. I. 14. Temp. geht weiter herab, ist fast normal. Gutes Allgemeinbefinden. Injektionsstelle am Gesäß flacher geworden, nicht mehr schmerzhaft. Das Bein kann bedeutend besser gebeugt werden bis 60°. — 16. I. 14. Nachdem die Temp. in den beiden letzten Tagen normal war, steigt sie heute wieder auf fast 39°. Sonst keine Aenderung im Befinden. — 17. I. 14. Temp. noch immer erhöht. Sonst Wohlbefinden. Injektionsstelle am Gesäß in Größe eines fünfpfennigstückgroßen Gebietes leicht gerötet, das Infiltrat etwa kirschgroß zu fühlen, leicht schmerzhaft. Kniegelenk nirgends schmerzhaft, Bewegungen sind glatt bis 60° Beugung. — 19. I. 14. Temp. noch subfebril. Gewicht 24 kg. — 21. I. 14. Temp. heute herunter. Appetit läßt zu wünschen übrig. Sonst Wohlbefinden. — 24. I. 14. Knie auf Druck, Palpation und Bewegungen völlig schmerzlos. Umfang des Knies 28,3 cm, also gegen den Aufnahmebefund nicht nachweisbar verändert. Das Infiltrat am Gesäß kleinpflaumengroß, nicht schmerzhaft. Der Knabe wird heute nach Hause entlassen.

28. IV. 14. Wiedervorstellung. Nach der Entlassung ist es dem Knaben nach den Angaben des Vaters gut gegangen. Auch der Allgemeinzustand des Knaben war ein guter. Vor 14 Tagen fiel er auf das kranke Knie. Seither mehr Schmerzen, auch ist der Appetit schlecht und das Aussehen elender geworden. Der Knabe sieht ziemlich elend aus. Er geht ganz gut, ohne merklich zu hinken und gibt an, daß seine Schmerzen besser seien als vor der Behandlung. Beim Beklopfen empfindet er nur auf der Außenseite und Innenseite des Gelenkes mäßige Schmerzen. Bei Bewegungsversuchen hat er keine Schmerzen. Drüsen am Hals unverändert, desgl. Lungen.

20 cm unterhalb der Spin. il. sup.	34,5 cm	
10 cm unterhalb der Spin. il. sup.	31 „	
Knie	30 „	
Wade	24 „	
Beugung des Kniegelenks bis	70 „	(gegen 50 der and. Seite)
Streckung	bis 160°	

Es ist also der Knieumfang etwas größer geworden, Beugung und Streckung besser als vor der Behandlung und etwas geringer als bei der Entlassung. Kleinlinsengroßes intrakutanes Infiltrat an der Gesäßinjektionsstelle. Temp. wurde zu Hause nicht gemessen. Heute abend normale Temp.

Es scheint in diesem Falle eine leichte Besserung besonders in der Schmerzhaftigkeit, aber auch in der Bewegung stattgehabt zu haben, die durch einen Fall auf das Knie vor 14 Tagen wieder etwas gelitten hat. Auf die Halsdrüsen ist kein Einfluß zu bemerken gewesen. Auffallend ist ferner in diesem Falle der nochmalige Temperaturanstieg nach Abklingen der eigentlichen Reaktion. Für die Zunahme des Umfangs des Kniegelenks ist doch möglicherweise der neuliche Fall verantwortlich zu machen. Bedeutend ist die Besserung jedenfalls nicht, auch scheint es sich um einen sehr benignen Fall zu handeln. Röntgenbild nicht wesentlich geändert. — Weitere Therapie: Jodkali, Salzbäder, möglichste Sonnenbehandlung.

16. Martha Spr., Stellenbesitzertochter, 25 J. aus Radaxdorf, Kreis Neumarkt.

Seit 2 J. am Halse kleine harte, schmerzlose Drüsen, die immer größer wurden. Seit einiger Zeit sollen sie sich wieder etwas verkleinert haben. Vor etwa 5—6 Wochen rötete sich die eine Drüse und brach auf. Seither Fistel, die aber fast gar nicht secerniert. Aufn. 3. XII. 13.

Befund: Beiderseits in dem Dreieck zwischen Sternokleidomastoideus und Cucullarisrand zahlreiche harte, unempfindliche Drüsen bis über Haselnußgröße, r. bedeutend mehr als links. R. eine augenblicklich geschlossene Fistelöffnung inmitten eines blaurot gefärbten Gebietes von Pfennigstückgröße. Käsige Stellen oder Fluktuation nirgends, auch an der Fistelstelle nicht fühlbar.

3. XII. Simultaninjektion des Friedmann-Vaccin. Reaktion beginnt etwa 12 Stunden später. Temp. bis 38,8 ohne stärkere Störung im Allgemeinbefinden. Danach allmähliches Absinken der Temp., bis sie am 4. Tage nach der Injektion wieder normal ist. Die glutäale Injektionsstelle hatte in den ersten Tagen das Aussehen wie ein kleines im Abheilen begriffenes Pickelchen. Erst am 5. Tage nach der Injektion wurde ein Infiltrat fühlbar, das, zuerst eichelgroß, in den nächsten Tagen bis Kleinwalnußgröße (11. I.) anwuchs, nur vorübergehend etwas schmerzhaft war und sich in der Folge rasch verkleinerte, bis es am 15. II. nur noch kleinerbsengroß war; dann blieb es allerdings in dieser Größe bestehen und war erst am 9. III. verschwunden. Am 4. Tage nach der Injektion hatte sich ein kleines Ekzem am Munde gebildet, das rasch verschwand. Der Drüsenzustand blieb völlig unverändert. Fistel öffnete sich nicht wieder. Eine am 3. I. 14 vorgenommene Probeexcision einer Drüse bestätigte die Diagnose Tuberkulose. Ende Februar klagte die Pat. vorübergehend über Schmerzen im r. Arm, die auf Heißluftbehandlung bald schwanden. Als sich die Pat. am 15. IV. vorstellte, war absolut keine Aenderung im Befinden eingetreten, Allgemeinzustand gut. Körpergewicht um etwa 3,5 kg gestiegen (59,5 kg.). — 19. V. Befund derselbe, auf keinen Fall besser, eher etwas schlechter.

Eine Wirkung des Mittels war in diesem Fall nicht zu konstatieren. Doch muß hervorgehoben werden, daß Friedmann neuerdings für Drüsentuberkulose nicht die Simultaninjektion, sondern die intraglutäale Injektion anordnet.

17. Luise A., 55 J., Arbeiterfrau aus Neiße.

Nach einem angeblichen Trauma Ostern 1912 war bei der Pat. das Leiden mit Schwellung der Innenseite des r. Fußes und Schmerzen aufgetreten. Ein Arzt machte Ende Juni 1913 einen operativen Eingriff. Aus der Wunde sollen sich später 2 Knochenstückchen abgestoßen haben. Sie wurde Ende August in die Klinik aufgenommen und zeigte damals eine Schwellung des r. Fußes besonders an seiner Innenseite und eine Fistelöffnung in der Gegend des Tarso-Metatarsalgelenkes. Im Röntgenbilde isolierte Zerstörung des Naviculare. Exkochleation entfernt aus dem Os naviculare einen Sequester. Histologisch Tuberkulose. Operationswunde heilte nicht ganz zu, es blieb eine kleine Fistel zurück, auch war der Fußrücken besonders nach der Außenseite zu schmerzhaft und dicker geworden, deshalb am 19. I. wieder in die Klinik aufgenommen. Sie zeigte hier Veränderungen des Schultergelenkes l., die vielleicht auf eine Tuberculosis sicca zu deuten sind; außerdem bestand an dem r. Fuß eine Tuberkulose der Sehnenscheiden auf der Außenseite und eine Fistel auf der Innenseite des Fußes am obersten Ende der alten Narbe. Schmerzen nur beim brüsken Bewegen der großen Zehe.

29. I. 14 Intraglutäale Injektion von Friedmann-Vaccin. 6 Stunden danach ganz leichte subfebrile Temperaturerhöhung, die gleich wieder abklang. Infiltrat, in den ersten Tagen schmerzhaft, ließ bald nach. 14 Tage nach der Injektion Schmerzen etwas größer, jedoch bei der Entlassung am 26. II. wieder geringer. Schwellung hatte zugenommen.

Wiedervorstellung 27. IV. 14 Streckfähigkeit etwas verschlechtert, Dickenmaße größer als vor der Behandlung, durchschnittlich um 2—3 cm, die Schmerzen sind beim Auftreten stärker geworden. Pat. geht sehr schlecht. Schulterbefund hat sich nicht im geringsten geändert. Röntgenaufnahme lehnt Pat. ab. Infiltrat nicht mehr zu fühlen. Fistel am Fuß unverändert, desgl. die Sehnenscheidenverdickung auf der Außenseite.

Zur Beurteilung dieses Falles ist wichtig, daß es sich hier sicher um eine relativ benigne Tuberkulose handelt, soweit es den Befund am Fuße betrifft; dafür zeugt die langsame Ent-

wicklung, die die Erkrankung genommen hat, bevor die Pat. in unsere Behandlung kam. Andererseits muß man wohl die Veränderungen am Schultergelenk ebenfalls für eine Tuberkulose auffassen, wodurch der Fall natürlich wieder erschwert wird. Resultat: Ungebessert, vielleicht sogar etwas verschlechtert.

18. Joseph A., 4 J., Landwirtssohn aus Böhmen.

Der Knabe machte bei seiner Aufnahme in die Klinik einen sehr schlechten Eindruck und zeigte die typischen Ekzeme der tuberkulösen Kinder. Neben Ekzemen an Nase, Mund und Ohr bestand ein phlyktänulöses Ekzem der l. Cornea und ekzematöse Lidrandentzündung. Außerdem waren die Halslymphdrüsen geschwollen. R. Knie in einem Winkel von 140°, gestattet nur ganz leichte Beugungsbewegung, fungös geschwollen, außerordentlich schmerzhaft. Knieumfang 26,5 gegen 23,2 der gesunden Seite. Röntgenologisch: Knochenatrophie, Trübung des Gelenkes. Pirquet positiv.

5. II. 14 Simultaninjektion von Friedmann-Vaccin; da sich an der Stelle der Arminjektion sofort eine Geschwulst bildete (Hämatom), die auch am nächsten Tage schmerzhaft war und sich nur langsam zurückbildete, ist ein Teil der Injektion nicht in die Vene gekommen. Am nächsten Tage typische Reaktion bis 38,2, die nach einem weiteren Tage abklang. Bereits 6 Tage nach der Injektion bedeutende Besserung der Ekzeme sowie der Conjunctivitis. 14 Tage nach der Injektion waren die Ekzeme fast abgeheilt, Knie unverändert. Infiltrat am Gesäß verkleinert sich schnell, das am Arm (Hämatom) etwas weniger rasch. Vom 25. II. ab subfebrile Temp., die allmählich stiegen, bis am 5. III. eine Temp. von 39,1, am 9. III. eine solche von 40,2 erreicht wurde, während an manchen Tageszeiten die Temp. fast normal waren. Zugleich Husten, doch wurden auf den Lungen nur hinten unten ganz leichte bronchitische Geräusche wahrgenommen. Am 10. III. war wieder etwas Ekzem an Ohr und Mund sowie leichte Conjunctivitis vorhanden. Kniebefund nicht wesentlich verändert. Gegen ärztlichen Rat nahm der Vater das Kind mit nach Hause.

Am 20. IV. 14 sahen wir das Kind wieder, das sich jetzt in Behandlung der Augenklinik in Breslau befand. Es bestand eine hochgradigste Kerato-Conjunctivitis phlyctänulosa bes. des l. Auges, die zu einem ausgedehnten geschwürigen Zerfall und Perforation der Cornea geführt hatte. Allgemeinzustand erheblich verschlechtert. Die alten Ekzeme an Nase und Mund waren wieder vorhanden. Drüsen am Hals unverändert. Kniebefund verschlechtert: Umfang stärker. Schmerzhaftigkeit beim Bewegen sehr groß, beim Betasten nicht sehr groß. Bewegungen fast nicht möglich, Kontraktur des Knies hat zugenommen. Es ist nicht ausgeschlossen, daß sich an der einen Stelle des Knies ein Abscеß vorbereitet. Am Gesäß befindet sich ein hanfkorngroßes dicht unter der Haut liegendes Infiltrat. Am Arm nichts.

Betrachten wir den Fall kritisch, so muß unbedingt zugegeben werden, daß es sich um einen sehr schweren Fall handelt. Vielleicht ist auch ein Teil der Injektion nicht in die Vene gekommen. Auffallend war das Zurückgehen der Ekzeme in der ersten Zeit, das allerdings nicht von langer Dauer war. Im Gegenteil recidivierte die Augenerkrankung so gewaltig, daß die Sehkraft des einen Auges völlig verloren gegangen ist. Auch der Kniebefund hat sich verschlechtert. Also im ganzen eine erhebliche Verschlimmerung des Leidens.

19. Anna W., Häuslerkind, 3 J., aus Niewodnik Kreis Falkenberg.

Seit etwa 1 J. Schmerzen im r. Knie, das seit 4 Monaten krumm wird. Zugleich wurden die Schmerzen so stark, daß das Kind nicht mehr gehen konnte.

Befund: Guter Ernährungszustand. Pirquet positiv. Leichte Drüsenschwellungen am Halse. R. Knie in einem Winkel von 95° fixiert und fungös geschwollen. Anscheinend sehr schmerzhaft. Bewegungsversuche ausgeschlossen. Knieumfang 25 cm (gegen 22 cm der ges. Seite). Röntgologisch: Fungus, Auffaserung der Femurgelenkfläche.

5. II. 14 Simultaninjektion des Friedmann-Vaccin. Am nächsten Tage Temp. bis 39,2°, die dann wieder abfiel und am 3. Tage zur Norm herunterging. Ein deutliches Infiltrat wurde nicht gefühlt. Der Zustand des Knies blieb in jeder Beziehung gleich; Anfang März sogar eine geringe Größenzunahme. — 9. III. Impetigo contagiosa, an dem das Kind seit 3 Tagen litt und der in der Folge allmählich abheilte.

Bei der Vorstellung am 20. IV. sieht das Kind schlechter aus als früher, Lidränder gerötet, desgl. die Conjunctivae bulbi, bes. rechts. Knie in rechtwinkliger Beugung, enorm schmerzhaft, stark geschwollen, Umfang 26,5 cm (gegen 23 cm des gesunden Knies). Drüsen am Halse unverändert.

In diesem Falle hat sich das Bild zum mindesten nicht verbessert, der Allgemeinzustand sogar verschlechtert, indem die Kontraktur noch zugenommen hat. Bezüglich der Schmerzen ist keine Besserung eingetreten. Der Allgemeinzustand ist schlechter geworden.

20. Marie Gr., 6 J., Steinarbeiterkind aus Striegau.

Im Frühsommer 1913 fiel es den Eltern auf, daß der l. Arm des Kindes im Ellenbogengelenk krumm wurde. Allmählich Schmerzen, Gelenkgegend wurde dicker. Herbst 1913 gingen die Eltern mit dem Kinde zu einem Schäfer, der eine Salbe zum Einreiben verordnete. Da sich aber der Zustand des Kindes danach verschlimmerte, wurde das Kind am 19. II. 14 in die chirurgische Klinik gebracht.

Befund: Die näheren Aufzeichnungen des Aufnahmebefundes sind verloren gegangen. Arm stand in Beugestellung, war in der Ellenbogengelenksgegend geschwollen (etwa 18 cm) (siehe Umfang am 2. III.). Bewegungen nur unter großen Schmerzen kaum auszuführen (Fig. 21). Lungen zeigten keinen pathologischen Befund. Röntgologisch: Herd in der Ulnaepiphyse, Fungus (Fig. 21).

24. II. 14 bekam das Kind von Friedmann selbst eine Simultaninjektion um 2^{30} Uhr. Um 6^{30} Uhr Temp. 38,1°, um 9^{30} Uhr 39,7°, stieg am folgenden Tage bis 40°. — 26. II. Höchsttemp. heute 37,8°. Auffallend ist, daß das Kind ganz bedeutend weniger Schmerzen hat und dies auch selbst spontan angibt. In der Tat kann man, ohne daß die Kleine, wie vor der Injektion, Schmerzen hat, auf die Ellenbogengegend drücken, und das Kind ist in der Lage den Arm ganz gut beugen und strecken zu können. Infiltrat erbsengroß, schmerzhaft. Haut zehnpfennigstückgroß leicht gerötet. — 27. II. nochmaliger Fieberanstieg auf 38°, der auf eine Angina zu beziehen ist. — 2. III. An der Innen- und Hinterseite des Ellenbogengelenks stark schmerzhafte Schwellung. Gesäßinfiltrat unverändert schmerzhaft. An der intravenösen Injektionsstelle (Halsvene) ein intrakutanes hanfkorngroßes Infiltrat, Umfang des Ellenbogens 18 cm. — 4. III. Infiltrat unverändert schmerzhaft, vielleicht sogar etwas schmerzhafter als bisher. Etwa pflaumengroß. — 10. III. Streckung des Armes bis 130°, Beugung bis 80° möglich. Rotation des Unterarmes frei. Schmerzen bei Bewegungen nur in geringem Grade vorhanden. Umfang des Gelenks 20 cm. Ueber der Ellenbogenstreckseite (Olecranon) kleinhaselnußgroße fluktuierende Stelle, eine zweite etwas kleinere über dem radialen Epicondylus des Humerus. Infiltrat unverändert. Die Eltern nehmen das Kind heute nach Hause.

21. IV. Wiedervorstellung. L. Ellenbogengelenk stark geschwollen. Umfang 22 cm gegen 15,5 cm der anderen Seite. Die Verdickung des Gelenkes wird zum größten Teile bedingt durch auf der Außenseite gelegenen fast hühnereigroßen Abscess, über dem die Haut in über Fünfmarkstückgröße gerötet ist (Fig. 22). Hinten innen ein etwa dreimarkstückgroßer geröteter Hautbezirk, in dem mehrere (5) Fisteln, von denen die größte erbsengroß mit scharfem Rand, die kleinste Stecknadelkopfgroß ist, und die einen dünnflüssigen Eiter entleeren. — Arm steht in einem Winkel von 125°, kann bis zu 105° gebeugt werden. Bewegungsversuche darüber mit Schmerzen verbunden. Beim Betasten keine Schmerzen. Ueberhaupt ist die Schmerzhaftigkeit zweifellos bedeutend geringer als vor der Behandlung. Injektionsstelle am Gesäß auffallend schmerzhaft, trotzdem man nichts Bestimmtes fühlen kann.

21.

22.



23.

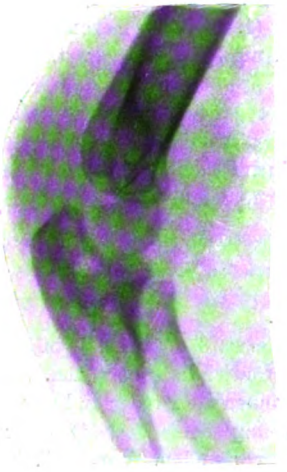

24.

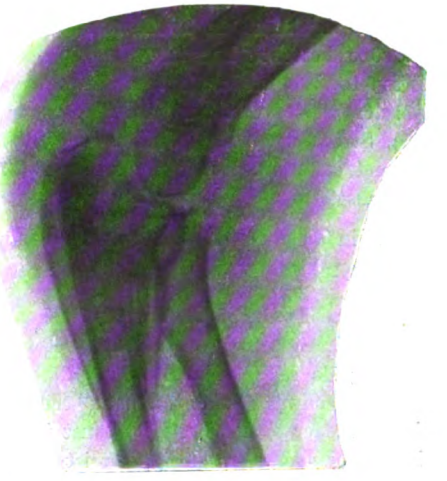

Fig. 21—24 zu Fall 20.

Der Absceß am Ellenbogengelenk wird punktiert; es entleeren sich etwa 15 cm Eiter, der bakteriologisch steril ist. Röntgologisch deutliche Verschlechterung, indem der Herd in der Ulnaepiphyse größer geworden ist und sich eine starke Periostwucherung gebildet hat, die den Knochen schalenförmig umgibt (Fig. 24). 25. IV. Nach Punktion des Abscess es wird Jodoformglycerin injiciert und ein Gipsverband mit großem Fenster angelegt.

Es handelt sich also um einen mittelschweren Fall. Nach Simultaninjektion typische Reaktion und auffallendes Schwinden der Schmerzen. Etwa 16 Tage nach der Injektion bildet sich am Ellenbogen eine fluktuierende Stelle. Bei der Wiedervorstellung 2 Monate nach der Injektion ist die geschlossene Tuberkulose in eine offene fistelnde umgewandelt, daneben besteht ein zweiter großer Absceß, dessen Inhalt steril ist. Bewegung ist schlechter als bei der damaligen Entlassung, Allgemeinzustand gut, Schmerzhaftigkeit sicherlich besser. Auffallend ist die Schmerzhaftigkeit an der Gesäßinjektionsstelle, trotzdem dort kein Infiltrat nachweisbar ist. Sehr auffallend ist der letzte Röntgenbefund, der eine eigentümliche Periostwucherung zeigt. Zusammenfassung: starke Verschlechterung.

21. Leo D., Lehrersohn, 5 J. aus Ostrowo.

Seit 2½ J. Schmerzen in der r. Kniegegend, konnte das Knie nicht mehr gerade machen. Geringe Schwellung. Zuerst erhielt das Kind einen Gipsverband auf 14 Tage und wurde dann operiert (anscheinend exkochleiert). Nach der Operation lief das Kind ganz gut herum, das Bein war auch gerade. Zu Beginn dieses Winters verschlechterte sich das Leiden wieder.

Befund: Gesundes Aussehen, guter Ernährungszustand. In den Leistenbeugen leichte Drüsenvergrößerungen. L. Knie geschwollen (25,2 : 23,5). Bewegungen nur bis zur Streckung von 140° und bis zur Beugung von 80° möglich, in diesem Exkursionsgebiet glatt und anscheinend nicht sonderlich schmerzhaft. Bei stärkeren Bewegungsversuchen und bei sehr kräftiger Betastung anscheinend mäßige Schmerzen. Direkt unterhalb des Kniegelenks auf der Außenseite eine querverlaufende etwa 5 cm lange Narbe, die an einer Stelle tief eingezogen ist. Pirquet + +.

24. II. Simultaninjektion des Friedmann-Vaccin. Fieber bis 39°, das am 4. Tage nach der Injektion wieder auf die Norm herabgeht. Das 26. II. fühlbare haselnußgroße mäßig schmerzhafte Infiltrat geht schnell auf Hanfkorngröße zurück (2. III.) und hält sich in dieser Größe bis jetzt (23. IV.). Auch in der Ellenbeuge hatte sich an der Stelle der intravenösen Injektion ein hanfkorngroßes Infiltrat gebildet (1. III.), das ebenfalls noch in dieser Größe besteht. Beugung und Streckung am 2. III. um je 10° gebessert, doch war bereits am 10. III. wieder der alte Ausschlag vorhanden.

Bei der Wiedervorstellung am 23. IV. ist die Beugung sogar noch etwas verschlechtert (bis 95°), Streckung bis 145°. Der Vater meint, daß sich die Schmerzen in der letzten Zeit anscheinend etwas vergrößert hätten. Auch bei der Untersuchung hat man diesen Eindruck. Allgemeinzustand gut. Weitere Behandlung mit Sonne, Bädern, Schmierseife, Lipojodin.

Es ist in diesem Fall bisher keine Veränderung zum Besseren eingetreten. Vielleicht sogar etwas schlechter.

22. Franziska J., 35 J., Dienstmädchen aus Kattowitz.

Schon als Kind oft geschwollene Drüsen am Halse. Vor etwa 3 J. war Pat. in ärztlicher Behandlung; sie fühlte sich damals schwach und hatte an Gewicht abgenommen. Sie sollte damals auch „schwach auf den Lungen" sein. Seit 1½ J. begannen die Drüsen an beiden Seiten des Halses wieder anzuschwellen. Sonst ist die Affektion völlig schmerzlos, stört nur etwas bei Halsbewegungen. In letzter Zeit ist auch etwas Husten vorhanden. Vor 30 J. hat Pat. angeblich wegen eines Geschwürs des l. Auges eine Augenoperation durchgemacht.

Befund: Pat. ist in gutem Ernährungszustand, wiegt 60 kg. Am l. Auge sieht man Narben und Verwachsungen zwischen Cornea und Iris. In dem vom oberen Teil des Sternokleidomastoi-

deus und dem Unterkiefer gebildeten Winkel, sowie am hinteren Rande des Sternokleidomastoideus befindet sich links je ein etwa kleinwalnußgroßes hartes Drüsenpaket, das auf Druck nicht empfindlich ist; rechts kleinere Drüsenschwellung. Ueber beiden Lungenspitzen leichte Dämpfung, besonders auf der r. Seite. Auskultatorisch über beiden Spitzen geringes Rasseln.

Pat. erhält am 24. II. 14 von Dr. Friedmann eine intraglutäale Injektion. Keine Reaktion. Am nächsten Tage Injektionsstelle schmerzhaft, Haut ganz leicht gerötet mit einem kleinstecknadelkopfgroßen Eiterpickelchen. Am nächsten Tage (26. II.) ist morgens das Infiltrat gut pflaumengroß, Haut fast in demselben Umfange gerötet, das Eiterpickelchen nicht größer geworden. Schmerzen etwas geringer, Erweichung nicht zu fühlen. Am Abend desselben Tages hat sich das Infiltrat noch vergrößert, kleinapfelgroß, ist aber weniger schmerzhaft. Die Rötung ist fast handflächengroß, die ganze Gegend ist infiltriert, keine Erweichung, das Eiterpickelchen nicht größer. Am nächsten Tage (27. II.) Infiltrat etwas kleiner, weniger schmerzhaft; Rötung bis auf einen zehnpfennigstückgroßen Bezirk zurückgegangen. Das Pickelchen unverändert.

In den nächsten Tagen ändert sich der Zustand nicht, bis 3. III. aus dem Eiterpustelchen etwas Eiter herauskommt. Rötung noch gut zehnpfennigstückgroß, noch nirgends eine Erweichung fühlbar. Pat. erhält eine intravenöse Zwischeninjektion. Auf diese reagiert Pat. etwa 15 Stunden später mit Temp. bis 39,5°. Innerhalb 3 Tagen Abfall der Temp. zur Norm. Am Abend des nächsten Tages 4. III. das Infiltrat noch kleinapfelgroß von einem fünfmarkstückgroßen dunkelgeröteten Hof umgeben. Eine etwa zehnpfennigstückgroße Stelle in der Mitte erweicht. Schmerzen bedeutend weniger. Keine Sekretion. Diese Erweichung des Infiltrates nimmt in den nächsten Tagen noch etwas mehr zu. — 8. III. Infiltrat noch gänseeigroß, Schmerzhaftigkeit geringer, der Entzündungshof etwas kleiner geworden (dreimarkstückgroß). Gesamtzustand schlechter als vor der Injektion, auch das subjektive Befinden. Weiter nimmt die Größe und die Schmerzhaftigkeit des Infiltrats ab, doch tritt am 11. III. eine geringe eitrigseröse Sekretion aus dem jetzt hühnereigroßen Infiltrat ein. Am 13. III. verläßt Pat. die Klinik in demselben Zustande.

Wiedervorstellung 2. V. 14: Pat. gibt an, daß die Injektionsstelle am Gesäß noch etwa 14 Tage lang secerniert habe. Fühlt sich jetzt schwächer als vorher, hat an Gewicht abgenommen (56 kg gegen 60 kg früher), sieht elend aus. Hinter dem l. Ohr eine weit über walnußgroße Drüse; von ihr aus nach unten eine etwa haselnußgroße Drüse. Vor dem Sternokleidomastoideus direkt unter dem Unterkieferrand eine über walnußgroße Drüse.

Auf der r. Seite eine ebensolche Drüse an derselben Stelle. Zwischen ihr und dem Ohre, sowie am hinteren Rand des Sternokleidomastoideus Stränge von gut haselnußgroßen Drüsen. Alle Drüsen schmerzlos, zeigen eine festweiche Konsistenz. Sonst keinerlei Schwellungen des lymphatischen Apparates. Verdacht auf eine leukämische oder pseudoleukämische Erkrankung liegt nicht vor (Blutuntersuchung). An der Gesäßinjektionsstelle eine fünfpfennigstückgroße Narbe, absolut kein Infiltrat. R. Spitze typ. spezif. Erkrankung ohne katarrhalische Erscheinung.

Es besteht in diesem Falle eine deutliche Verschlimmerung, besonders des Allgemeinbefindens, das auffällig zurückgegangen ist. Die Pat. hat in relativ kurzer Zeit 8 Pfd. verloren. Auch die Drüsen haben sich vergrößert und auch vermehrt, besonders rechts. Der Lungenbefund hat sich zwar etwas gebessert, indem man keine katarrhalischen Geräusche mehr hört und auch keine Schallabschwächung über der l. Spitze mehr heraushört. Doch kann man auf solche geringen Veränderungen des Lungenbefundes bekanntlich nicht allzuviel geben, besonders wenn schon vorher die Dämpfung und die katarrhalischen Geräusche wie in dem vorliegenden Fall gering waren. Pat. soll jetzt einer Heilstätte zur Sonnenbehandlung übergeben werden.

23. Elfriede Gr., Verkäuferin, 19 J., aus Breslau.

Seit etwa 1. J. drüsenartige Schwellung auf der l. Halsseite. Jodpinselungen und Blaudsche Pillen hatten keinen Erfolg. Seit ½ J. besteht an dieser Stelle Rötung. Vor ¼ J. wurde Pat. an dieser Stelle geschnitten, wobei sich Eiter entleerte. Seither Eiterung bis jetzt. Keine Schmerzen. Pat. kommt am 24. II. in die Klinik.

Befund: Etwas blaß, guter Ernährungszustand. An der l. Halsseite, etwas nach vorne vom Unterkieferwinkel, eine kleinwalnußgroße infiltrierte Stelle, anscheinend einer Drüse angehörig, die sich nach der Wange zu in eine livid-rote ca. 3 : 1 cm große Stelle fortsetzt, die leicht fluktuiert, aber nicht schmerzhaft ist. Fistelöffnung nicht sichtbar. Punktion ergibt wenig Eiter. Tierversuch negativ. Auf der r. Halsseite etwas nach vorn vom Unterkieferwinkel eine haselnußgroße Drüse. Geringes Vitium ohne Dekompensationserscheinungen.

24. II. 14 intraglutäale Injektion von Friedmann selber, auf die keine Reaktion eintritt. Am 25. II. ist die Injektionsstelle schmerzhaft, leicht gerötet. Am nächsten Morgen (26. II.) pflaumengroßes Infiltrat, weniger schmerzhaft als gestern. Haut in Größe eines Fünfpfennigstückes leicht gerötet. Am Abend Schmerzen wieder stärker; sie halten in derselben Intensität auch am nächsten Tage (27. II.) an, während das Infiltrat aber etwas kleiner zu sein scheint. Im Verlauf des nächsten Tages Schmerzen etwas geringer, Infiltrat und Schmerzen bleiben dann aber unverändert in nächster Zeit bestehen, so daß am 3. III. auf Anraten von Dr. Friedmann eine intravenöse Zwischeninjektion gemacht wird. Darauf am nächsten Tage starke Reaktion mit Fieber auf 39,6, die am 7. III. abgeklungen ist. Infiltrat hat sich nicht zurückgebildet, ist faustgroß, handflächengroß, gerötet, ebenso schmerzhaft wie von der Zwischeninjektion, zeigt in einer Ausdehnung von der Größe eines Fünfmarkstückes teigige Konsistenz. Am nächsten Tage hat es den Anschein, als ob sich das Infiltrat etwas zurückbilden wollte; dies geschieht aber nicht; am 9. III. ist das Infiltrat unverändert groß. Rötung noch etwas größer geworden, in der Mitte erweicht mit hanfkorngroßen gelben Köpfchen. In der Nacht vom 9.—10. III. erfolgt der Durchbruch des Infiltrats, wobei sich ziemlich viel Eiter entleert. Eiterung versiegt schnell, Schmerzhaftigkeit des Infiltrats nimmt jetzt schnell ab. Nach dem Durchbruch ist das Infiltrat noch etwa hühnereigroß. Am 8. IV. ist das Infiltrat flach, etwa Zweimarkstückgroß. In der Größe etwa eines Markstückes dunkel livid gerötet, in der Mitte halbhanfkorngroße sehr wenig secernierende Fistel. Allgemeinbefinden und Aussehen gut. Drüse an der l. Halsseite kleiner geworden, haselnußgroß. Scrofoluderm ist unverändert.

Am 6. V. stellt sich die Pat. wieder vor. Sie ist etwas blasser, fühlt sich aber subjektiv wohl. Scrofuloderm etwas schmäler geworden, vielleicht etwas weniger rot. Drüse auf der l. Halsseite kleinhaselnußgroß zu tasten, die Drüse auf der r. Seite fast verschwunden. Infiltrat am Gesäß halbwalnußgroß, flach. Die Haut ist etwa in der Ausdehnung von 3:1 cm dunkelrot, nicht schmerzhaft und trägt an einer Stelle eine kleinerbsengroße mit Schorf verschlossene Fistelöffnung, die aber angeblich keinen Eiter mehr entleeren soll.

Es ist in diesem Falle zweifellos eine Besserung eingetreten. Hervorzuheben ist, daß trotz der intravenösen Zwischeninjektion die Verschlimmerung und der endliche Durchbruch des Infiltrats nicht aufgehalten wurde, trotzdem die Injektion in diesem Falle sicher nicht zu spät gemacht worden war. Wieviel bei der Perforation nun von dem Vaccin ausgelaufen ist, kann man natürlich nicht sagen.

24. Hildegard M., Postassistentenkind, 1¼ J.

Das am 7. IX. 12 geborene Kind entwickelte sich in der ersten Zeit sehr gut, bis die Mutter Mitte Mai 1913 bemerkte, daß das l. Knie geschwollen war und sich das Beinchen nicht mehr strecken ließ. Das Kind wurde nun von dem behandelnden Arzt sehr unzweckmäßig behandelt, indem das Knie zuerst 3 mal in der Woche gestreckt und in Gips gelegt wurde und im September 1913 geschnitten wurde, „um den Eiter zu entleeren“. Die Wunde heilte nicht, eiterte stark, das Kind hatte ständig Temp. und kam am 1. XII. nach Breslau in die Behandlung

von Herrn Prof. Ludloff. Es wurde im Verlauf des Dezember eine Gegenincision nötig, außerdem wurde das Kind mit Salzbädern und mit Tuberkulin-Rosenbach-Injektionen behandelt. Am 27. I. 14 war Herr Prof. Ludloff so freundlich, mir das Kind zur Friedmann-Behandlung zu überlassen.

Befund: Sehr elendes blasses Kind. Drüsen am Halse. Innere Organe zeigen keinen krankhaften Befund. An den Oberschenkeln, in der unteren Bauch- und Rückengegend befinden sich zahlreiche dicht aneinander stehende Eiterblattern. L. Knie steht in spitzwinkliger Flexionsstellung, ist fast gar nicht beweglich; bei Bewegungsversuchen anscheinend starke Schmerzen. Das Knie ist fungös geschwollen; auf der Außenseite eine fünfpfennigstückgroße Fistel, desgl. 2 andere auf der Innenseite. Direkt über dem Knie eine längliche etwa 2½ cm lange, anscheinend von einem Schnitt herrührende stark eiternde Wunde. Aus allen Fisteln starke Sekretion.

27. I. intramuskuläre Friedmann-Injektion, auf die weder eine deutliche Reaktion noch die Spur eines Infiltrates eintrat. Der Zustand änderte sich gar nicht. Vom 13. III. ab war das Kind wieder zu Hause, wo es immer mehr verfiel. Anfangs April bildete sich anscheinend auch im r. Ellenbogengelenk eine Tuberkulose aus, und am 23. IV. trat der Exitus ein.

Es hat sich hier in jeder Beziehung um einen völlig verlorenen Fall gehandelt, der durch frühere ungeeignete Behandlung mischinficiert war, einen sehr schlechten Zustand mit ständigem Fieber zwischen 38° und 40° aufwies. Sehr interessant war hier das völlige Ausbleiben irgend einer Reaktion und irgend eines Infiltrates. Verschlechternd hat das Vaccin hier sicher nicht gewirkt. Der Fall war auch durch keine andere Behandlung zu retten.

25 Johann N., Häuslersohn, 17 J,. aus Ellguth.

Pat. verunglückte am 21. X. 11, indem er von einem Wagen, auf dem er stand, herunterfiel. Er schlug dabei mit dem l. Knie gegen die Achse, das Rad ging über das r. Fußgelenk hinweg. Pat. wurde zuerst im Krankenhaus behandelt. Ohne daß es zu einer Ausheilung der Kontusion kam, entwickelte sich schleichend eine Schwellung und Bewegungsbehinderung der betroffenen Gelenke. Pat. wurde dann bisher ohne Erfolg und ohne wesentliche Unterbrechung in unserer Klinik behandelt.

Befund 27. XI. 13: Schlank, blaß, atrophische Muskulatur und Fettpolster. Ueber der r. Lungenspitze verkürzter Perkussionsschall. Vereinzelte knackende Geräusche über der Spitze, so daß man nach Ansicht der medizinischen Klinik an eine spezifische Lungenerkrankung leichten Grades denken muß. L. Handgelenk etwas breiter als das rechte, doch besteht kein Verdacht, daß hier eine Gelenkerkrankung vorliegt; es scheint vielmehr angeboren zu sein. Bewegungen völlig frei, Armmuskulatur beiderseits gleich. Gelenkumfang l. 17,7, r. 16,9. L. Knie stark geschwollen, der obere Recessus tritt stark hervor; starke Fluktuation, Tanzen der Patella. Beim Tanzenlassen der Patella starke Schmerzen. Beim völligen Durchstrecken des Kniegelenks etwas Schmerzen. Beugung ist bis zu 90° möglich. An dieser äußersten Grenze etwas Schmerzen. Beugung des anderen Knies normal bis 45°. Umfang l. 37 cm, r. 33 cm. Beide Fußgelenke scheinen verdickt, besonders das rechte. Beugung l. bis 95° möglich, Streckung bis 130° ohne Schmerzen. Beugung r. bis 85°, Streckung bis 115°, dabei etwas Schmerzen. Umfang l. 24,5 cm, r. 26,5 cm. Gehen sehr langsam und behindert. Dabei Schmerzen im Fußgelenk, wie auch im l. Kniegelenk.

27. XI. 13 Simultaninjektion des Friedmann'schen Vaccins. Ohne Störung des Allgemeinbefindens steigt die Temp. bereits 4 Stunden später auf 38,2, erreicht am nächsten Tage nicht ganz 38, um am 29. XI. wieder auf die Norm zu sinken. An diesem Tage fühlt man ein etwas über walnußgroßes Infiltrat, das am 2. XII. schmerzlos und taubeneigroß ist. Am 21. I. 14 kein Infiltrat mehr fühlbar. In letzter Zeit sind die Handgelenke ebenfalls etwas schmerzhaft geworden, besonders das rechte.

Beugung der Hand	rechts	115°	links	115°
Streckung der Hand	„	140°	„	155°
Umfang der Handgelenke	„	18 cm	„	18,5 cm.

Kniegelenk anscheinend etwas praller gefüllt, zeigt dieselben Maße wie bei der Aufnahmeuntersuchung. Auch die Funktion ist die gleiche geblieben.

Fußgelenk	Beugung	links	100°	rechts	90°
„	Streckung	„	135°	„	100°.

Umfang ist der gleiche geblieben. Im Allgemeinzustand hat sich nichts geändert. Gang und Beschwerden die gleichen geblieben. Pirquet + +.

Am 27. I. 14 erhält Pat. die zweite Injektion des Friedmann-Vaccin (intraglutäal III gelb). Temp. bleibt in den nächsten 10 Tagen etwas subfebril. Zuerst ziemlich starke Schmerzen an der Injektionsstelle, die ständig aber sehr langsam zurückgehen. 30. I. Infiltrat gut pflaumengroß, 11. II. etwas über kirschgroß, aber noch immer etwas schmerzhaft, verkleinert sich seither weiter allmählich.

10. IV. hat sich der klinische Befund noch immer nicht verändert. Zustand des Kniegelenks ist völlig der gleiche geblieben, Schmerzen auf keinen Fall besser. Beim Bewegen des Kniegelenks fühlt man ein weiches Knirschen. Umfang 38 cm. Beugung bis 90°. Streckung bis 170°. Die Fußbewegung ist die gleiche geblieben. Der Fußgelenkumfang in Knöchelhöhe rechts 26 cm, links 24 cm.

Hacken-Spann	rechts	33 cm	links	31,5 cm
Sohle-Spann	„	25,5 cm	„	25 cm.

Handgelenk: Umfang beiderseits 18 cm.

Beugung:	links	115°	rechts	120°
Streckung:	„	130°	„	155°.

Da sich der Befund nicht änderte, wird, da es sich wohl um einen tuberkulösen chronischen Gelenkrheumatismus handelt, noch ein Versuch mit Schildkrötentuberkulin gemacht. Vom 24. IV. bis 22. V. erhielt der Pat. 6 Injektionen, beginnend von 0,2, steigend bis 0,5. Eine Fiebersteigerung trat nie auf. Der Zustand änderte sich aber auf keine Weise. Am 27. V. wurde der Pat. zum letzten Male untersucht. Seine Beschwerden haben sich in keiner Weise verändert.

Der Bewegungsausschlag der Hand ist ein klein wenig besser:

Umfang beiderseits 18,2 cm.

Beugung:	rechts	125°	links	125°
Streckung:	„	142°	„	135°.

Bei Bewegungsversuchen, die über diese Grenzen hinausgehen, sind aber, besonders r., Schmerzen vorhanden.

Das Kniegelenk hat sich gar nicht verändert.

Umfang 37,5 cm, Beugung 85°, Streckung nicht ganz vollständig.

Am Fußgelenk ist zwar ebenfalls der Bewegungsausschlag etwas besser geworden, doch haben sich die Beschwerden in keiner Weise gebessert, auch nicht die Funktion beim Gehen.

Knöchelumfang	rechts	25,5 cm	links	24,5 cm
Hacken-Spann	„	33,5 cm	„	31,5 cm
Sohle-Spann	„	25,5 cm	„	24,5 cm
Streckung	„	115°	„	125°
Beugung	„	85°	„	85°.

Alles in allem ist also der Befund unverändert (auch röntgenologisch).

Es handelt sich hier um einen Fall, den wir seines schleichenden unbeeinflussbaren Verlaufs und seiner multiplen Lokalisation wegen als einen schweren bezeichnen müssen. Es hat den Anschein, als ob es sich um einen tuberkulösen Gelenkrheumatismus handelt. Röntgologische Veränderungen sind außer einer Atrophie der Knochen nicht zu sehen. Der Pat. hat eine Simultaninjektion und eine glutäale Injektion erhalten. Da sich der Zustand gar nicht besserte, wurde noch ein Versuch mit Friedmann'schem Schildkrötentuberkulin gemacht, der aber auch nichts half. Der Zustand ist unverändert geblieben, der Allgemeinzustand ist etwas verschlechtert (Gewichtsabnahme um 4 Pfd.).

26. Heinrich Schw., Steinarbeiter, 29 J.. aus Striegau.

Vater und eine Schwester an Lungen resp. Knochentuberkulose gestorben. Vor 4 J. Bronchialkatarrh. Seit 4 J. ist der l. Hoden stark verdickt, der r. seit einem Jahr etwas verhärtet. In letzter Zeit muß er alle Stunden Wasser lassen. Pat. wurde bereits 2 mal an der l. Scrotalseite geschnitten (1909; angeblich Auskratzung), wobei angeblich Eiter sich entleert haben soll. In dem l. Testikel hat der Pat. bisher nur wenig Schmerzen gehabt; dagegen hat der r. Testis von Anfang an ziemlich viel Schmerzen verursacht. Tuberkelbacillen wurden nie gefunden. Auf Tuberkulininjektion 0,001 A.T. Reaktion auf 38,3°. Pat. wurde am 14. X. 13 in die Klinik aufgenommen, wo er, da infolge des vorgeschrittenen Leidens eine Operation nicht angebracht erschien, konservativ mit Röntgenstrahlen und Tuberkulin Rosenbach behandelt wurde. Es trat jedoch kein Erfolg ein, vielmehr bildete sich am r. Scrotalsack oben eine Fistel, aus der sich wenig Eiter entleert.

Befund 14. I.: Innere Organe nicht krankhaft verändert. R. Nebenhoden stark geschwollen und verhärtet, nicht schmerzhaft. Größe des Hodens und Nebenhodens von Pol zu Pol etwa 7 ccm. Vorne 2 Querfinger unterhalb des Scrotalansatzes eine zehnpfennigstückgroße fluktuierende Stelle, die gelblich durchschimmert. An dieser Stelle bestand bisher eine Fistel. Eine 2. kleinere Fistel 1 cm unterhalb des Scrotalansatzes auf der Außenseite des Hodensackes. L. Hodensackhälfte von einer Hydrocele eingenommen, die von Pol zu Pol 9—10 cm mißt. In ihrem unteren Teil ist der Hoden undeutlich fühlbar, auf Druck schmerzhaft. Rectal fühlt man einen derben Schleimhautwulst quer über der Prostata. Außerdem fühlt man je einen derben tiefer gelegenen Strang vom oberen Rande der Prostata nach oben und seitlich. Der obere Pol dieser Stränge ist digital nicht zu erreichen.

15. I. 14 Simultaninjektion. Nach etwa 6 Stunden begann die Fieberreaktion, um noch an demselben Tage (etwa nach 9 Stunden) auf 39,9 zu steigen. Am nächsten Tage Temp. 39,5 bis 40, sank am übernächsten Tage auf 38,2, war am 18. I. noch subfebril und am 19. I. annähernd wieder normal. Nur am ersten Tage nach der Injektion etwas Kopfschmerzen. An der Gesäßinjektionsstelle war am Tage nach der Injektion ein mäßig schmerzhaftes undeutliches Infiltrat fühlbar, dessen Schmerzen rasch abnahmen, aber in der Folge nicht völlig schwanden. Deutlich war das Gesäßinfiltrat am 21. VIII. in Kleinpflaumengröße zu fühlen, noch immer etwas schmerzhaft. Sekretion aus den Fisteln nach der Injektion etwas reichlicher. Am 2. II. hatte es den Anschein, als ob der r. Hoden und Nebenhoden anscheinend etwas kleiner geworden wäre und sich der Nebenhoden stärker gegen den Hoden abgrenze. Durch Messung konnte kein sicherer Unterschied nachgewiesen werden. 3. II. Infiltrat am Gesäß nicht mehr fühlbar. Nachdem sich in den nächsten Tagen die Schmerzen am Hoden etwas vermehrt hatten, öffnete sich am 8. II. eine neue Fistel am unteren Nebenhodenpol, aus der sich ziemlich viel dickrahmiger Eiter entleert, während die Schmerzen sich danach bessern.

Der Zustand änderte sich danach nicht wesentlich. Am 24. II. sah Herr Dr. Friedmann den Pat. und machte darauf aufmerksam, daß das Gesäßinfiltrat doch noch nicht ganz verschwunden, sondern noch in geringer Größe vorhanden und auch etwas schmerzhaft sei. Er riet daher eine intravenöse Zwischeninjektion an, die auch sofort ausgeführt wurde. Nach etwa 10 Stunden Reaktion auf 39,4, die sich bis 40° erhob und am 3. Tage nach der Injektion bereits wieder auf die Norm herabsank. An diesem Tage, also am 26. II., kein Infiltrat mehr zu fühlen, Schmerzhaftigkeit, die an dieser Stelle bestanden hatte, verschwunden, also sicher doch ein direkter Einfluß der intravenösen Zwischeninjektion. Allerdings waren am 1. III. wieder etwas Schmerzen an der Gesäßstelle vorhanden, doch war kein Infiltrat zu fühlen und die Schmerzen verschwanden wieder im Laufe der nächsten Woche. Am 15. III. wurde der Pat. nach Hause entlassen, da seine Kasse abgelaufen war. Befund derselbe wie bei Beginn der Behandlung, nur, daß eben noch eine Fistel hinzugekommen war.

Am 16. V. stellte sich der Pat. wieder vor. Hydrocele l. größer geworden, mißt von Pol zu Pol 14 cm (gegen 9—10 cm früher). Man fühlt deutlich den knolligen verdickten Neben-

hoden, sowie auf der Rückseite des Scrotum den verhärteten Samenstrang, der besonders am Annulus ext. sehr deutlich verdickt und verhärtet tastbar ist. Palpation des Hodens schmerzhaft. In der alten sich über das l. Scrotum hinziehenden Operationsnarbe hat sich über dem Nebenhoden eine kleine Fistel gebildet, die mäßig secerniert. R. Hoden und Nebenhoden völlig unverändert. Eiterung soll etwas stärker als früher sein. Auch hier ist der Samenstrang verdickt und verhärtet zu fühlen. Schmerzen nur wenig vorhanden. Der rectale Befund unverändert. Auffallend ist, daß jetzt wieder ein gut haselnußgroßes Gesäßinfiltrat, ziemlich tief sitzend und etwas schmerzhaft vorhanden ist, das sich seit einigen Wochen wieder gebildet hat. Haut und Subcutis ganz normal. Gewicht hat sich seit Beginn der Friedmann-Behandlung um fast 12 Pfd. verringert.

Bei diesem Fall muß hervorgehoben werden, daß es sich um einen schweren Fall handelte, der schon vorher mit verschiedenen Mitteln vergeblich behandelt war, der schon recht weit vorgeschritten war, und bei dem sich auch unter der Behandlung mit Rosenbach-Tuberkulin der Zustand insofern verschlechtert hatte, als sich eine Fistel gebildet hatte. Nach der Simultaninjektion trat (etwa 3 Wochen später) eine neue Fistel auf; da das Gesäßinfiltrat nicht ganz verschwand und ständig etwas schmerzhaft blieb, wurde am 24. II., also etwa 6 Wochen nach der ersten Injektion eine intravenöse Zwischeninjektion gemacht, nach der das Infiltrat tatsächlich in 2 Tagen schwand; die Schmerzhaftigkeit an dieser Stelle blieb noch etwa 10 Tage bestehen, schwand dann aber auch. In der Folge trat aber keine Besserung des Zustandes ein. Vielmehr ging die Krankheit sichtlich weiter. Außerdem bildete sich in der alten Operationsnarbe auf der l. Scrotalseite ebenfalls eine Fistel aus. Der Allgemeinzustand hat sich insofern ebenfalls verschlechtert, indem das Körpergewicht um fast 12 Pfd. abnahm. Auffallend ist auch, daß sich jetzt wieder ein haselnußgroßes Gesäßinfiltrat gebildet hatte. Wie dies zu erklären ist, ist schwierig zu sagen. Man muß doch daran denken daß diese Infiltrate ebenso wieder aufflackern können, wie die alte Pirquet-Reaktion nach Tuberkulininjektion, also durch das Freiwerden von Tuberkulinen im Körper.

27. Oskar S., 18 J., aus Libenthal.

Mutter an Lungentuberkulose gestorben. Im 5. Lebensjahr Eiterung am r. unteren Augenlid, mit dem 7. Lebensjahr an verschiedenen Stellen des Halses. Im 12. Lebensjahr Entzündung des r. Ellenbogengelenks. 1911 erkrankte das l. Knie- und Sprunggelenk, seit dem vorigen Jahr auch das andere Kniegelenk. Pat. wurde meist stationär behandelt, davon etwa 1½ Jahr in der Hautklinik mit Röntgenstrahlen.

Befund: Sehr elendes Aussehen. Ausgedehnte flache Narben unter dem Orbitalrand, auf der r. Wange, auf beiden Seiten des Halses, über dem Jugulum, auf den Armen und zu beiden Seiten des Kreuzbeines. R. Ellenbogen ist in 82° versteift, starke Fistelbildung. R. Knie in einem Winkel von 75, l. Knie in einem solchen von 65° versteift. Beide Gelenkgegenden zeigen große Fistelbildungen ausgedehntester Art. Auf beiden Seiten des Calcaneus ausgedehnte Fisteln.

15. I. 14 glutäale Injektion des Friedmann'schen Mittels. Temp. schon vorher subfebril, ändert sich in keiner Weise. Erst am 5. Tage nach der Injektion kleinpflaumengroßes Infiltrat an der Gesäßstelle. Stärkere Schmerzen an der Injektionsstelle haben überhaupt nicht bestanden. 23. I. Infiltrat nur noch kleinbohnengroß, verschwindet dann bald. 10. II. wird Pat. in ein anderes Krankenhaus entlassen. Eine weitere Nachricht von ihm zu bekommen, ist weder durch wiederholte Briefe an ihn noch an die betreffende Krankenhausverwaltung möglich.

Es handelt sich um einen enorm schweren Fall, bei dem das Friedmann-Vaccin nur eine Wunderkur hätte vollbringen können. Geschadet hat dem Pat. während seines Auf-

enthaltes in der Klinik die Injektion in keiner Weise. Der Allgemeinzustand war die ganze Zeit ganz zufriedenstellend. Die Sekretion der Wunden hatte sich nicht verändert. Aufmerksam machen möchte ich in diesem sehr schweren Fall auf die Tatsache, daß das Gesäßinfiltrat erst am 6. Tage fühlbar wurde, daß die glutäale Injektionsstelle fast gar keine Beschwerden machte und sich das Infiltrat sehr schnell verkleinerte. Leider wurde in diesem Falle nicht der Pirquet ausgeführt, da die Diagnose völlig sicher war. Sehr bedauerlich ist es, daß man in diesem Falle keine Nachricht mehr erlangen konnte, auch nicht durch Vermittlung der angerufenen ärztlichen Krankenhausleitung.

Außerdem sind noch 2 andere Fälle mit dem Friedmann-Vaccin gespritzt worden, die aber aus der Beurteilung ausscheiden müssen, und die ich nur der Vollständigkeit halber kurz erwähnen will.

Bei dem einen Fall handelte es sich um ein junges Mädchen, bei dem zuerst eine Spondylitis angenommen wurde. Es stellte sich bald nach der Simultaninjektion heraus, daß es sich wahrscheinlich um eine Hysterie handelte. Die Reaktion war typisch bis 40° und sank innerhalb 5 Tagen zur Norm. Die Pat. wurde dann entlassen; es konnte aber nicht durchgesetzt werden, daß sie regelmäßig zur Nachschau kam. Bei ihr trat später ein Gesäßinfiltratsabsceß auf, der aber nicht zur Beurteilung kommen kann, da sie erst nach Aufbrechen desselben zu uns kam und der unsicheren Diagnose und der Unzuverlässigkeit der Pat. wegen auf eine Zwischeninjektion Verzicht geleistet wurde.

Der letzte Fall schließlich ist ein Fall von Kniegelenkstuberkulose mit starker fixierter Kontraktur bei einem Knaben, der von Friedmann selbst gespritzt wurde, und eigentlich als Testfall für sein Verfahren gelten sollte. Bei diesem Fall bot der Verlauf nach der Injektion nichts Besonderes. Hervorgehoben muß werden, daß auch hier wie bei so vielen Fällen die Schmerzhaftigkeit, die allerdings auch vorher nur sehr gering vorhanden war, sich besserte. Leider wurde dieser Knabe, ohne daß ich davon etwas wußte (er lag auf einer anderen Station) zur Operation angesetzt, und ich kam erst dazu, als die Operation im Gange war. Die Rekonvalescenz nach der Operation war nicht gestört. Pat. lief im Gipsverband herum. Zur Beurteilung ist also dieser Fall nicht zu verwerten, was mir um so bedauerlicher ist, als Friedmann gerade auf diesen Fall Gewicht gelegt hatte.

Insgesamt sind also 29 Fälle mit dem Friedmann-Vaccin behandelt worden.

Unsere bisherigen Resultate sind folgende:

Von 5 leichten Fällen sind gebessert: 3. Eine auffallende Besserung ist nicht darunter. Anderen bisher gebräuchlichen Tuberkulosemitteln hat sich in diesen Fällen das Friedmann-Vaccin nicht überlegen gezeigt. Ungebessert: 2. Der eine von diesen ist vielleicht sogar etwas schlechter, bei dem anderen muß hervorgehoben werden, daß Friedmann nach neuerlichen Angaben diese Form der Erkrankung auf andere Weise spritzt, wie es bei uns geschehen ist.

Von 8 mittelschweren Fällen sind gebessert: 1. Dieser Fall ist ganz auffallend gebessert und hätte dieses Resultat kaum mit einem anderen Mittel erreicht werden können. Ungebessert: 4 Fälle. Einer von diesen ist sogar vielleicht etwas schlechter geworden, bei einem anderen hat sich das Allgemeinbefinden sicher verschlechtert. Verschlechtert: 3 Fälle, wenn auch bei dem einen die Schmerzen besser sind.

Von 9 schweren Fällen sind gebessert: 1 Fall in geringem Maße; doch hätte sich dies auch wohl mit einem anderen Mittel erreichen lassen. Unverändert: 2 Fälle. Verschlechtert: 6 Fälle und zwar 5 Fälle in hohem Maße.

Von 4 infausten gestorben: 3 Fälle. Bei dem einen dieser Fälle hat doch wahrscheinlich das Mittel den traurigen Ausgang beschleunigt. Von einem Fall fehlt eine Antwort.

Wir sehen also, daß je schwerer der Fall, desto schlechter der Erfolg war, ja, daß die schweren Fälle meist starke Schädigungen aufwiesen. Die Sektionen der gestorbenen Patienten konnten nicht ausgeführt werden.

(Siehe Tabelle nächste Seite.)

Unsere Resultate sind also nicht nur nicht zufriedenstellend, sie sind im höchsten Grade deprimierend. Denn wir können uns nicht verhehlen, daß unsere Patienten in einer Reihe von Fällen besser gefahren wären, wenn wir sie mit den bisher üblichen Mitteln behandelt hätten. Ja, wir müssen offen bekennen, daß einige unserer Kranken durch die neue Behandlungsmethode schwere Schädigungen erlitten haben.

Von Besserungen konnten wir nur in 4 Fällen berichten. Einer von diesen ist ganz erheblich gebessert, und ich glaube nicht, daß man dieses Resultat mit einem anderen Mittel erreicht hätte.

In den 3 anderen Fällen handelte es sich um leichte Besserung, wie man sie wohl auch mit einem anderen Mittel hätte erreichen können.

Karfunkel hat einmal ausgesprochen, daß das Mittel differentialdiagnostisch verwertbar sei. Wenn keine günstige Beeinflussung der Krankheit erfolge, so läge keine Tuberkulose vor. Wenn das wahr wäre, so müßten wir die beschämende Entdeckung machen, daß es mit unserer diagnostischen Fähigkeit schlecht bestellt ist. Denn dann wären fast unsere sämtlichen Fälle, entgegen unserer Ansicht keine Tuberkulosen gewesen. Ich glaube, daß nach den von allen Seiten jetzt berichteten Mißerfolgen sich dieser Satz von selbst erledigt.

In einigen unserer Fälle hatten wir den Eindruck, als ob es sich um Mischinfektionen handele, und hatten dieser Ansicht auch Friedmann gegenüber Ausdruck gegeben. Schon waren wir im Begriff, unsere Versuche abzubrechen, als die Arbeit von Vulpius und Laubenheimer erschien, in der ein im Anschluß an die Injektion erfolgter Todesfall mitgeteilt wurde. Außerdem aber teilten die Verfasser mit, daß sich bei der bakteriologischen Untersuchung des Ampulleninhalts grobe Verunreinigungen mit anderen Bakterien herausgestellt hatten. Kurz darauf erschien die Arbeit von Lydia Rabinowitsch, die über gleiche Befunde berichtete und überhaupt die Unschädlichkeit des Vaccins als solches für den Warmblüter in Zweifel zog.

Damit war über das Friedmann'sche Mittel in seiner jetzigen Gestalt insofern das Todesurteil gesprochen, als seine weitere An-

Nr.	Name	Alter	Sitz der Tuberkulose	Der Fall war				Resultat				Unmittelbarer Einfluß d. Injekt.	Zeigte sich das Vaccin anderen sonst gebräuchlichen Mitteln überlegen?	Schuld an Verschlecht.?	Misch. inf. mögl.?	Wie viel Injekt.?
				leicht	mittel	schwer	infaust	gebessert	nicht gebessert	verschlechtert	tot					
1	L. ♂	30	Lungen, Fuß.				/				/					1 s.
2	Sch. ♀	5	Hüftgelenk,			/		etwas				Schmerzen weniger.	kaum nein			1 s. 1 m.
3	F. ♂	6	Lunge, Bauchfell, Darmfisteln.				/				/			Thrombose, Allgemeinzust.	?	1 s. 1 m.
4	R. ♀	11	Fuß (fist. nach Resekt.), Haut.			/				stark /				Neuer Absceß, neuer Herd.	Eiter steril.	1 m.
5	D. ♂	11	Knie(fist.), Lunge.			/				stark /				Neue Fisteln.	?	1 m.
6	T. ♂	54	Lungen, Fuß.			/				stark /		Schmerzen weniger. (Kurze Zeit).		Fisteln, Absceß.	(Eiter steril) nein	1 s.
7	Fl. ♂	31	Ellenbog. (fist.)			/			/			Schmerz. besser.				2 m.
8	L. ♀	28	Schultergel. (fist.)		/			sehr /				Atyp. Reakt.	ja			1 m.+Zw.
9	Gl. ♀	2½	Ellenbogen, Lungen.			/ /				stark /		Zuerst auffallend. Besserg. d. Schmerzen, d. Kerat., des Allgemeinbefund.		Fisteln, neue Herde.	?	1 s.
10	N. ♂	3	Metacarp. (fist.) [1]						/							1 m
11	M. ♀	6	Handgelenk.		/					/		Zuerst besser.				1 s.
12	W. ♂	66	Hoden.		/				/							1 s.+Zw.
13	B. ♂	19	Fuß.	/				/					kaum			1 s.
14	St. ♀	7	Ellenbogen.		/				/			Zuerst besser.				1 s.
15	T. ♂	9	Knie.	/				gering				Besser	nein			1 s.
16	Sp. ♀	25	Halsdrüsen.	/					/ [2]							1 s.
17	A. ♀	55	Fuß, Schulter (?).		/				/							1 m.
18	A. ♂	4	Knie.			/				stark /		Zuerst auffallend. Schwind. d. Ekzeme etc.		?		1 s.
19	W. ♀	3	Knie.		/				lokal /	allgem./						1 s.
20	G. ♀	6	Ellenbogen.		/					/ Schmerz. besser		Auffallend. Besser. d. Schmerz. und Bewegung.		Fisteln, Absceß.	Eiter steril.	1 s. 1 s.
21	D. ♂	5	Knie.	/					/			Zuerst Bew. besser.				1 s.
22	J. ♀	35	Halsdrüs. Lungen.		/					stark /				?		1 m.+Zw.
23	G. ♀	19	Drüs., Scrofulod.	/				/					nein			1 m.+Zw.
24	M. ♀	1½	Knie (fist.).				/							nein		1 m.
25	N. ♂	17	Gelenkrheumat.			/			/		/					1 s. 1 m. 3 Tub.
26	Sch. ♂	30	Hoden.			/				/				nein	nein	1 s. + Zw.

1) Nicht ganz sicher, ob Tuberkulose.

2) Friedmann spritzt diese Fälle neuerdings intramuskulär.

wendung am Menschen nunmehr auf das strengste contraindiciert war.

Zu gleicher Zeit aber zeitigte diese Entdeckung eine weitere für das Mittel sehr unangenehme Folge. Die Beurteilung des Mittels als solches wird uns nämlich dadurch unmöglich. Ich habe dies schon auf dem diesjährigen Kongreß der Deutschen Orthopädischen Gesellschaft ausgesprochen und muß daran festhalten. Denn zu der richtigen Beurteilung eines Mittels müssen wir dasselbe auch klinisch völlig durchgeprüft haben. Das ist aber jedenfalls bei meinem Material nicht der Fall; vielmehr ist ein großer, oder vielmehr der größte Teil meiner Patienten nur einmal gespritzt worden, da wir die Behandlung vorzeitig abbrachen[1]).

Selbstverständlich kann uns entgegengehalten werden, daß ein Teil unserer Fälle eine derartige klinische Verschlechterung aufwies, daß schon aus diesem Grund eine Weiterbehandlung mit dem Friedmann'schen Mittel ausgeschlossen war. Das ist zweifellos in gewissem Maße richtig. Aber wir wissen ja gar nicht, was wir injiciert haben, seitdem es als sicher zu betrachten ist, daß wir an einer großen Zahl von Fällen auch andere Bakterien mit injiciert haben. Wer liefert uns weiter die Gewähr dafür, daß sich das Impfmittel selbst nicht bei der fahrlässigen fabrikmäßigen Herstellung irgendwie verändert hat, daß Bakterientoxine irgendwelcher anderer Art mit in ihm enthalten sind? Daß sich der Charakter der Friedmann-Bacillen, z. B. ihre Virulenz, durch das Zusammentreffen mit anderen Bakterien geändert hat. Schließlich, daß die Zahl der in einer Ampulle enthaltenen Bakterien von der Zahl erheblich abweicht, die Friedmann verwendet haben will?

Allen diesen Möglichkeiten können wir uns loyalerweise nicht verschließen, und hierin liegt vielleicht auch eine Erklärung dafür, daß die ersten Aerzte, die mit dem Mittel arbeiteten, über gute Erfolge berichten konnten, während jetzt ein Mißerfolg nach dem anderen publiziert wird. Allerdings hätte Friedmann die Garantie für die einwandfreie Herstellung seines Mittels übernehmen müssen.

Worüber wir also nur etwas aussagen können, ist das Mittel, das uns von der Fabrik zu unseren Versuchen geliefert worden ist.

Zwei verschiedene Fragen interessieren uns hauptsächlich bei der Beurteilung des Friedmann'schen Tuberkulose-Vaccins, und der Veränderungen, die wir bei Anwendung dieses Mittels gesehen haben.

Diese Fragen sind:

1. Wie verhält es sich mit der Reinheit des Mittels?

---

1) Zusatz bei der Korrektur: Allerdings würde dies nach einer Erklärung, die Friedmann neuerdings abgegeben hat — ich komme am Ende der Arbeit darauf zurück — gerade seiner neuesten Indikation entsprechen.

2. Wie verhält es sich mit der Harmlosigkeit des Vaccins Warmblütern gegenüber?

Diese Frage deckt sich zum größten Teil mit derjenigen, nach der Avirulenz resp. der Apathogenität der zur Verwendung kommenden Bakterien und der Frage nach der Art derselben?

Ich habe diese beiden Punkte schon oben kurz gestreift, doch muß ich hier nochmals ausführlich darauf eingehen.

Zur Feststellung der Beimischung anderer Bakterien zum Friedmann'schen Mittel stehen uns zwei Wege offen, nämlich die bakteriologische Untersuchung der Ampullen selbst und die Isolierung von aus Impfabscessen und sonstigen Krankheitsherden gezüchteten Bakterien.

Schon gelegentlich der Diskussion zu dem Fall Westenhöfer's in der Berliner Medizinischen Gesellschaft machte Karfunkel, der wohl mit am meisten mit dem Friedmann'schen Mittel gearbeitet hat und einer seiner begeistertsten Anhänger ist, die Mitteilung, daß er in Impfabscessen, die an der Stelle der intraglutäalen Injektion aufgetreten waren, immer nur einen nichtsäurefesten Bacillus angetroffen habe. Dieselben nichtsäurefesten Bacillen habe er auch neben anderen säurefesten in den Emulsionen Piorkowski's gefunden. Letztere ließen sich nicht weiter züchten, während die ersteren sich weiter kultivieren ließen und nach einiger Zeit Sporen bildeten. Wie Lydia Rabinowitsch in derselben Sitzung mitteilte, gelang auch die Isolierung derartiger nicht säurefester Bacillen aus einem Absceß des Barnes'schen Materials in Amerika (Rhodes Island-Sanatorium) und aus einem Meerschweinchen-Impfabsceß, so daß Karfunkel in Uebereinstimmung mit amerikanischen Aerzten und Lydia Rabinowitsch die Vermutung ausspricht, daß Friedmann 2 Bakterienarten durcheinander anwende. Eine Stütze für seine Behauptung findet sich übrigens — wie Karfunkel ausführt — in der Patentschrift Friedmann's, in der er sich nicht nur avirulente lebende Tuberkelbacillen, sondern ein Gemisch solcher mit avirulenten Nichttuberkelbacillen schützen läßt. Allerdings hebt Karfunkel hervor, daß diese aus den Abscessen gezüchteten Bakterien nie wieder selbst Abscesse verursachen.

Leider ist Friedmann auf diesen wichtigen Punkt nie eingegangen, trotzdem er nach den stattgehabten Debatten dazu verpflichtet gewesen wäre. Wir wissen also a priori nicht, ob diese gefundenen nicht säurefesten Bacillen zu seinem Mittel gehören oder Verunreinigungen darstellen.

An und für sich spräche der Befund von andersartigen Bakterien in den Abscessen noch nicht in jedem Fall absolut dafür, daß diese Bakterien in dem eingespritzten Mittel selbst vorhanden gewesen sein müssen. Es kann sich vielmehr um Bakterien, vielleicht harmlose Saprophyten handeln, die von der Injektionswunde aus sekundär in das Impfinfiltrat eingedrungen sind. Das ist bei der eigenartigen Injektionstechnik sehr leicht möglich.

Friedmann fordert nämlich aus mir unbekannten und nicht ganz erklärlichen Gründen ausdrücklich, daß nach der glutäalen Injektion keine Bedeckung der Injektionsstelle mit Pflaster u. dgl. stattfinden solle. Da aber gerade diese Körpergegend leicht und oft Verunreinigungen ausgesetzt ist, scheint mir die Möglichkeit einer Einwanderung von Bakterien durch den Injektionseinstich nicht ganz von der Hand zu weisen.

Nun kamen in diesem Jahr, wie schon oben erwähnt, die Berichte heraus, die von Verunreinigungen des in den Ampullen enthaltenen Mittels meldeten, Befunde, die den bei Impfabscessen erhobenen gegenüber ja völlig unzweideutig sind.

Laubenheimer untersuchte 13 Ampullen, und fand nur in 2 derselben Tuberkelbacillen in Reinkultur. Aus den 11 anderen Ampullen konnte er die verschiedenartigsten Bakterien herauszüchten, und zwar aus einer Ampulle Bakter. violaceum, aus der Gruppe der Heubacillen mit Sporenbildung. Aus anderen Ampullen wurden gezüchtet: Staphylococcus pyogen. albus und citreus, Streptothrix, hämolysierende Staphylokokken. Beim Tierversuch erwiesen sich die hämolysierenden Staphylokokken einer Ampulle als hochvirulent.

Andere Autoren haben seither die Beimischung anderer Bakterien bestätigt. So isolierte Biermann aus der His'schen Klinik aus einer Ampulle Staphylococcus aureus, albus, hämolysierende Staphylokokkenarten, Sarcin. aurant. und Heubacillen. Allerdings erwiesen sich alle diese herausgezüchteten Bakterienarten als nicht pathogen, indem einerseits die gespritzten Patienten keine Abscedierung erlitten, andererseits die mit den Bakterien gespritzten Tiere gesund blieben.

Auch Lydia Rabinowitsch fand von 10 Ampullen 6 mit anderen Bakterien (nicht säurefeste Stäbchen, Streptokokken u. a. Kokken) verunreinigt. L. Brauer teilte ähnliche Befunde mit und allmählich sickern immer mehr Nachrichten durch, daß auch andere Untersucher ähnliche Erfahrungen gemacht haben. So teilte mir kürzlich ein bekannter Chirurg aus Schweden mit, daß man auch dort das Gleiche beobachtet hätte.

Friedmann hat gegenüber diesen niederschmetternden Tatsachen lediglich die Erklärung abgegeben, daß alle Kautelen geschaffen seien, die ein absolut steriles fabrikatorisches Arbeiten garantierten. Was will Friedmann damit sagen? Man könnte doch daraus logischerweise, ähnlich wie Karfunkel es getan hat — nur folgern, daß die in den Ampullen gefundenen Bakterien mit zu seinem Mittel gehörten. Dann hätte er uns unrichtige Angaben über die Art seines Vaccins gemacht, was man nicht annehmen kann. Außerdem spricht doch wohl die Mannigfaltigkeit der gefundenen Bakterienflora, wie die Tatsache, daß sich diese nicht aus allen Ampullen herauszüchten lassen, dagegen, oder aber das Mittel wäre hochgradig ungleichmäßig und veränderlich, die Bakterien in ihrer Züchtbar-

keit äußerst divergent. Es bleibt also nur die Annahme übrig, daß es sich um ungewollte Verunreinigungen handelt, und Friedmann hätte gut daran getan, das klipp und klar zuzugeben. Das würde seinem Vaccin sicher nur genutzt haben; denn Verunreinigungen, so schlimm ihr Vorkommen auch an und für sich ist, hat man wohl in der Hand, in Zukunft zu verhüten.

Ich selbst bin gar nicht auf den Gedanken gekommen, daß eine Verunreinigung der Ampullen überhaupt denkbar sei. Ich hielt das bei einem Mittel, das zum großen Teil intravenös gegeben werden soll, als außerhalb des Bereichs der Möglichkeit liegend[1]). Daher ließ ich mir erst nach dem Bekanntwerden der Arbeit von Vulpius und Laubenheimer 12 Ampullen kommen, die Herr Privatdozent Dr. Oettingen vom Breslauer hygienischen Institut so freundlich war zu untersuchen. Hier fanden sich keinerlei Verunreinigungen vor.

Gehen wir nun zu der zweiten wichtigen Frage über, zu der Frage nach der Wesensart der von Friedmann verwandten Tuberkelbacillen, ihrer Virulenz und ihrer ev. Schädlichkeit für den Warmblüterkörper.

Als Friedmann 1912 über sein Mittel in der Berliner Medizinischen Gesellschaft sprach, hob er hervor, daß es sich bei seinem Mittel nicht um schwach virulente Tuberkelbacillen, sondern um völlig avirulente Schildkrötentuberkelbacillen handele. „Schon in diesem natürlich gewonnenen Zustande war dieser Stamm absolut unschädlich für Meerschweinchen, er machte kaum noch Knötchen, aber erst nachdem er im Laufe der Zeit auch die letzten Spuren giftbildender und knötchenbildender Fähigkeit verloren hatte, die sonst Tuberkelbacillen bekanntlich selbst im abgetöteten Zustande noch behalten — erst dann wandte ich dieses Mittel in größerem Maßstabe beim Menschen an."

Wir werden gleich sehen, daß den Friedmann'schen Bacillen diese Fähigkeit nicht verloren gegangen ist.

Ausdrücklich spricht Friedmann aus, daß einer seiner früheren Stämme, der von Orth und Lydia Rabinowitsch nachgeprüft wurde, und sich als nicht völlig avirulent erwiesen hatte, nicht am Menschen angewandt wurde. Während schwach virulente Tuberkelbacillen sich noch nach Jahr und Tag im Meerschweinchenkörper nachweisen ließen (Orth und Rabinowitsch), sei dies bei seinen avirulenten Bacillen schon in kurzer Zeit nicht mehr der Fall. Sie seien für Meerschweinchen absolut unschädlich. Wenn sie auch dem Meerschweinchen der schweren künst-

1) Zusatz bei der Korrektur: Ganz bedauerlich ist es, daß die Fabrik gar kein Verständnis für ihre Fahrlässigkeit zu haben scheint. Wurde doch E. Franck auf eine Anfrage die Antwort zuteil, das müsse er doch wissen, daß, wenn im Laboratorium Röhrchen abgefüllt würden, ein Luftzug Staphylokokken und andere Bakterien hereinbringen könnte.

lichen Infektion gegenüber keine volle Immunität gaben, so lebten die Tiere doch länger, als nicht vaccinierte, eine Tatsache, die von Orth bestätigt wurde. Beim Menschen lägen jedoch die Verhältnisse weit günstiger. Auf welche Weise er die „Mitigierung" seiner Kultur erreicht hat, das gab Friedmann, wie schon erwähnt, nicht an, versprach aber, in Kürze in einer Arbeit darüber Aufschluß zu geben. Bisher ist dies jedoch nicht erfolgt.

Akuter wird die Frage, ob die Friedmann'schen Tuberkelbacillen wirklich harmlos wären, gelegentlich des Berichtes über die Sektion eines kurz nach der Vaccination verstorbenen Patienten, eines amerikanischen Kollegen, den Westenhöfer der Berliner Medizinischen Gesellschaft am 11. VI. 1913 vorlegte. Der Patient war etwa 3 Wochen nach der Injektion an einer Hämoptoe zugrunde gegangen, und die Autopsie hatte eine frische Miliartuberkulose aufgedeckt, die nach Ansicht Westenhöfer's nicht älter als 14 Tage sein konnte. Außerdem fanden sich histologisch tuberkulöse Veränderungen an der glutäalen Injektionsstelle. Auf diese werde ich später nochmals eingehen. Wenn auch Westenhöfer sich bezüglich des Kausalnexus zwischen der Injektion und der frischen Miliartuberkulose sehr vorsichtig ausdrückte, so mußte dieser Fall doch zu denken geben.

Den Bedenken Westenhöfer's allerdings bezüglich der tuberkulösen Veränderungen an der glutäalen Injektionsstelle, bei der er sich fragt, ob diese durch die Injektion hervorgerufen wurden oder eine besondere Form der Miliartuberkulose darstellen, muß entgegengehalten werden, daß diese nicht gegen die Harmlosigkeit der injicierten Bacillen sprechen, da schon Koch'sches Alttuberkulin, also abgetötetes Virus derartige histologische Veränderungen hervorruft (Fr. Lesser, Untersuchungen von Klingmüller). Auch nach der Pirquet'schen Reaktion werden gleiche Veränderungen beobachtet (Fr. Meyer). Nach E. Levy steht diese Tatsache auch nicht mit den Angaben Friedmann's in Widerspruch, der besonders hervorgehoben hatte, daß seine Bacillen selbst diese Fähigkeit durch geeignete Behandlung verloren hätten. Denn nach diesem Autor (E. Levy) beweise das nichts gegen die Möglichkeit, daß besonders beim Menschen nach subkutaner Einspritzung tuberkulös histologische Prozesse entstehen können, die sich später eben wieder zurückbilden. So weist E. Levy auch auf das Tebean hin. Dieses Mittel, in dem Tuberkelbacillen künstlich schonend mit 25%iger Galaktoselösung abgetötet sind, ruft beim Menschen an der Injektionsstelle charakteristische Tuberkelbildung, sogar mit Verkäsung, hervor.

Wir müssen danach wohl annehmen, daß das Zustandekommen der typischen histologischen tuberkulösen Veränderungen am Orte der Injektion auf einen spezifischen chemischen Reiz hin geschieht, der von den Bakterienleibern, gleichgültig, ob sie tot

oder lebend, virulent oder avirulent sind, ausgeht.

Logischerweise müssen wir auch etwa beobachtete isolierte Knötchen im Tierkörper von demselben Standpunkt aus betrachten oder dürfen jedenfalls aus ihrem Vorhandensein noch nicht von vornherein auf nicht bestehende Avirulenz schließen.

Derartige Befunde sind im Tierversuch auch erhoben worden. Lydia Rabinowitsch teilte mit, daß von den mit dem Friedmann-Vaccin gespritzten Tieren ein Teil trotz der vorhandenen Verunreinigungen gesund blieb, während ein anderes nach 3 Monaten verstorbenes Tier verdächtige Stellen in der Leber aufwies. Bei einem anderen ebenfalls nach etwa 3 Monaten verendeten Tier fand man bei der Sektion die Inguinaldrüsen und die Drüsen des Beckeneinganges etwas vergrößert. Die Milz war ebenfalls etwas geschwollen, während sich in der Leber drei verdächtige miliare Knötchen fanden, in denen vereinzelte säurefeste kultivierbare Stäbchen gefunden wurden.

Auch mit aus dem Vaccin, wie aus einem Impfabsceß von Barnes herausgezüchteten Bacillen stellte Lydia Rabinowitsch Versuche am Meerschweinchen an. Während ein Teil der mit 0,5—0,2 mmg geimpften Tiere gesund blieb, zeigte ein anderer Teil bei der nach wenigen Monaten vorgenommenen Sektion der zum Teil spontan verendeten Tiere vereinzelte mehr oder weniger tuberkuloseverdächtige Herde, in vergrößerten Drüsen, Milz und Leber. Aus diesen gelang zwar die Wiederzüchtung der Bacillen, aber keine erneute Infektion.

Wie ich schon oben erwähnte, können wir aus dem Befund isolierter Knötchen in einzelnen Organen noch keinen strikten Beweis für die Virulenz der Bakterien herausfolgern. Ebenso wie am Orte der Injektion histologisch typische tuberkulöse Veränderungen entstehen, die auch durch totes Virus hervorgerufen werden können, müssen wir diese Fähigkeit auch avirulenten, ja sogar theoretisch auch abgetöteten Tuberkelbacillen zugestehen, die durch die Blut- oder Lymphbahn in entfernte Organe geschwemmt worden sind. Das müssen wir Friedmann ganz unbedingt zugestehen, der auf diesbezügliche Versuche von v. Baumgarten, Prudden, Hodenpyl und sich selbst hinweist, und muß ihm auch bisher glauben, daß diese Knötchen, selbst wenn sie zum Teil verkäsen, stets der Vernarbung resp. der Resorption anheimfallen. Wie beim Menschen an der Injektionsstelle, so sind auch, wie Friedmann ausführt, bei den verschiedenen Meerschweinchen die „Verarbeitungszeiten", d. h. die Zeiten, während deren bisweilen noch Knötchenbildung in Drüsen, Milz usw. vorhanden sind, verschieden lang.

Wenn wir daraus also auch keinen Schluß auf die Virulenz der Bakterien zu machen imstande sind, sind wir berechtigt, Fried-

mann zu folgen, wenn er die Bildung von Knötchen für harmlos ansieht?

Zuerst muß einmal festgelegt werden, daß Friedmann anfänglich besonders hervorgehoben hat, daß seine Bacillen keine knötchenbildenden Eigenschaften mehr besäßen. Das gibt er ja Piorkowski gegenüber gerade als Unterscheidung gegen den aus einer mit Typus humanus inficierten Schildkröte herausgezüchteten früheren Stamm an, gegen dessen Harmlosigkeit schon Libbertz und Kuppel Bedenken geltend gemacht hatten. Diese Angabe hat sich als nicht richtig erwiesen und konnte es auch nicht sein, da diese Eigenschaft eben, wie Friedmann auch in allen seinen Arbeiten betont, auch totem Material zukommt. Es hätte sonst irgendwelche Beeinflussung stattfinden müssen, um seinen Bacillen den spezifischen Entzündungsreiz zu nehmen, was ohne eingreifende den Körper der Bacillen stark tangierende Maßnahmen, deren Vornahme ja Friedmann bestreitet, kaum möglich gewesen wäre. Jetzt bezeichnet er die Bildung von Knötchen als selbstverständlich. Wir können — im Gegensatz zu E. Levy — Friedmann den Vorwurf nicht ersparen, daß er diese Eigenschaft seiner Bakterien hätte kennen müssen, daß er uns zuerst davon hätte Kunde geben müssen und besonders, daß er nicht gerade das Gegenteil hätte behaupten dürfen.

Sind nun diese Knötchenbildungen auch in klinischer Hinsicht völlig harmlos? Hier ist meines Erachtens doch wohl etwas Vorsicht in der Beurteilung am Platze. Es handelt sich um sehr fein konstruierte parenchymatöse Organe, bei denen eine funktionelle Schädigung durch solche Knötchenbildungen zum mindesten nicht von der Hand zu weisen ist, besonders wenn sie in größerer Zahl auftreten. Wie reagiert vor allem ein schon tuberkulöses Organ auf solche Knötchenbildungen? Hängen vielleicht die so oft zu beobachtenden verstärkten Lungenerscheinungen mit derartiger Knötchenaussaat in der Lunge zusammen? Eine weitere Gefahr besteht in der Möglichkeit der Verkäsung, wodurch ein Durchbruch der verkästen Massen aus Leber und Milz in die Bauchhöhle ganz und gar nicht von der Hand zu weisen ist. Warum sollen nicht auch, wie an der Injektionsstelle, Abscedierungen und Ausstoßungen des Mittels im anderen Organ stattfinden, wohin die Bacillen durch den Blut- oder Lymphstrom hingeschwemmt worden sind. Es erscheint mir gar nicht ausgeschlossen, daß die Bildung von Abscessen am Orte der Erkrankung oder an anderen Körperstellen, über die ich später berichten werde, auch hiermit in Zusammenhang gebracht werden kann.

Andererseits können wir aber auch der Hoffnung Ausdruck geben, daß diese Knötchenbildungen bei Verwendung minimalster Bacillenmengen, wenn auch vielleicht nicht ganz vermieden, so doch so vermindert werden können, daß sie praktisch keine Gefahr mehr bilden. Auch unsere Tuberkuline wenden wir ja in derartigen kleinsten Dosen an, und

hören dabei nichts von durch Knötchenbildungen entstandenen Schädlichkeiten.

Viel mehr Grund zur Besorgnis als die bisher erwähnten Tierversuche gibt uns das Sektionsprotokoll eines ebenfalls von Lydia Rabinowitsch geimpften Meerschweinchens, das mit 2 mmg einer aus einer Friedmann-Ampulle gezüchteten Kultur gespritzt worden war. Hier zeigte sich neben Vergrößerung und Verkäsung der Inguinaldrüsen die Milz und die Leber durchsetzt von zahlreichen hirsekorn- bis stecknadelkopfgroßen Knötchen. Es bot sich also in diesen Organen, wie Lydia Rabinowitsch mit Recht ausspricht, das typische Bild einer durch schwach virulente Säugetiertuberkelbacillen hervorgerufenen Impftuberkulose. Bei 3 anderen gleichzeitig mit Mengen von 1 und 0,5 mmg Kulturmenge subkutan geimpften Meerschweinchen zeigten sich bei der 3 Monate später vorgenommenen Tötung keine tuberkulösen Veränderungen.

Hier muß man doch zweifellos sehr daran denken, ob nicht in diesem Falle ein Virulentwerden der Bacillen stattgefunden hat. Daß es sich hier um Knötchenbildungen avirulenter Bacillen handeln soll, ist bei der miliaren Aussaat der Knötchen nicht recht anzunehmen. Und wenn man dies wirklich als wahr unterstellen sollte, so kann man es nicht recht als harmlos bezeichnen. Daß es für das betr. Meerschweinchen nicht als harmlos aufgefaßt werden kann, erhellt ja schon daraus, daß es daran gestorben ist.

Daß es sich in diesem Falle um eine unabhängig von der Friedmann-Injektion zustande gekommene Stalltuberkulose handelt, ist nicht ganz von der Hand zu weisen; doch halte ich diese Annahme nach dem Sektionsbericht nicht für wahrscheinlich.

Friedmann selbst geht über diesen außerordentlich wichtigen und gravierenden Fall, der einen besonders im Hinblick auf die Westenhöfer'sche Mitteilung nachdenklich macht, stillschweigend hinweg, und das ist sehr bedauerlich. Denn daß hier das Bild einer richtigen miliaren Tuberkulose vorliegt, ist doch gar nicht zu leugnen, und Lydia Rabinowitsch hat daher nicht so unrecht, wenn sie sagt: Wenn Friedmann in seinen langjährigen Erfahrungen nie echte Tuberkulose erzeugt haben will, andere aber in wenigen Monaten, so muß man eben folgern, daß keine Einheitskultur vorliegt, oder daß die avirulenten Friedmann-Bacillen unter Umständen virulent werden können.

Ueber die Kaninchenversuche Lydia Rabinowitsch', bei denen „Injektion größerer Kulturmengen dieselben schwachen Veränderungen hervorrief, wie man sie zuweilen im Kaninchenversuch mit menschlichen Tuberkelbacillen sieht", kann ich hier nicht kritisch eingehen, da genauere Angaben bisher nicht vorliegen.

Die von Lydia Rabinowitsch und Karfunkel mitgeteilte Tatsache, daß die Friedmann-Bacillen Schildkröten nicht krank machen, kann wohl nicht als Grund gegen die Berechtigung der Bezeichnung

dieser Bacillen als Schildkröten-Tuberkulosebacillen angeführt werden. Denn wenn die Bacillen völlig avirulent sein sollen, warum sollen sie es dann nicht auch gegenüber den Schildkröten sein? Das Vorliegen dieser Möglichkeit muß jedenfalls zugegeben werden.

Lydia Rabinowitsch geht noch auf einen anderen wichtigen Punkt ein. Die Friedmann-Bacillen wachsen nämlich auch bei Brutschranktemperatur gut, während die echten Kaltblüter-Tuberkelbacillen im Brutschrank kaum weiterkommen[1]).

Es ist wohl verfrüht, hieraus den sicheren Schluß ziehen zu wollen, daß es sich nicht um Kaltblüter-Tuberkulosebacillen handelt, wenngleich diese Tatsache auch zweifellos verdächtig ist. Die Bacillen können ja schließlich auch bei der zum Zwecke des Avirulentmachens erfolgten Umzüchtung ihre kulturellen Eigenschaften etwas verändert haben.

Lassen sich aus der Eigenschaft der Friedmann-Bakterien, auch im Brutschrank gut zu wachsen, klinische Schlüsse ziehen? Ich glaube, man muß sich doch fragen, ob die Bacillen durch diese Fähigkeit nicht auch leichter imstande sein werden, im Warmblüterkörper weiterzuwachsen, als es die echten Kaltblüter-Tuberkelbacillen an und für sich sind[2]). Und könnten sie nicht, wenn sie erst im Warmblüterkörper weiter zu wachsen vermögen, auch nicht mehr an Virulenz gewinnen?

Nun, es liegt mir völlig fern, die Frage der Pathogenität nur vom Standpunkt der Thermophilie der Bakterien betrachten zu wollen. Aber eine gewisse Rolle spielen doch wohl sicher auch diese Verhältnisse, und man darf sie nicht ganz außer acht lassen.

Wir müssen also zusammenfassend sagen, daß die Verunreinigung des Mittels in vielen Fällen sicher bewiesen ist, und daß die Frage der Avirulenz resp. Apathogenität der Bakterien noch nicht einwandfrei geklärt ist. Vor allem muß man auch stets an die Möglichkeit denken, daß ein wieder Virulentwerden der Bacillen nicht ganz auszuschließen ist.

Wir kommen nun zu dem Versuch der rein klinischen Bewertung des Friedmann-Vaccins, indem wir die einzelnen von anderen Autoren und uns beobachteten klinischen Momente hervorheben und sie im Hinblick auf unsere obigen Ausführungen zu erklären versuchen wollen.

Streifen wir zuerst kurz die Vorschriften bezügl. der Applikationsart des Mittels und der Indikationen, die Friedmann aufgestellt hat. Im unmittelbaren Anschluß daran werden wir uns dann mit

1) Zusatz bei der Korrektur: Nach Mitteilungen von Moeller u. Baumann sollen sie sogar bei 37° üppiger wachsen als bei Zimmertemperatur.

2) Auch Moeller hat neuerdings eine ähnliche Ansicht geäußert.

der wichtigen Frage des Gesäßinfiltrats näher zu beschäftigen haben.

Die souveräne und ureigentliche Applikationsform ist nach Friedmann die intramuskuläre Injektion, die in der Glutäalgegend vorgenommen wird. In Parenthese möchte ich übrigens bemerken, daß diese Injektion, besonders bei den kurzen Nadeln, die ich Friedmann dabei verwenden sah, wohl meist nur in das subkutane Gewebe gelangen wird. Die Heilung soll nun nach Friedmann so lange fortschreiten, bis das Infiltrat, das sich an der Injektionsstelle in Nuß- bis Kleinapfelgröße gebidet hat, im Laufe der nächsten Wochen und Monate verschwindet. Nur wenn das Mittel vollständig aufgenommen wird und im Körper bleibt, treten nach Friedmann die spezifischen Heilwirkungen markant auf und schreiten ständig fort. Doch sobald ihre Resorption unvollständig sei, wenn das Infiltrat einschmelze oder als Absceß durchbräche, bleibe oft, wenn auch nicht immer, die Heilung still stehen.

Worauf beruht nun, so fragt Friedmann weiter, der Unterschied bei einzelnen Patienten, daß manche das Mittel glatt verarbeiten, andere entzündlich secernierende Infiltrate bekommen?

Friedmann fand, daß in Fällen, wo die Pirquet'sche Reaktion negativ oder fast negativ auszufallen pflegt, bei progressen Tuberkulosen, bei der ersten Injektion ausnahmslos eine schnelle komplete Resorption mit nur geringer vorübergehender Infiltratbildung erfolge. Erst bei der zweiten oder dritten Injektion tritt in solchen Fällen die spezifische Ueberempfindlichkeit in Gestalt erheblicher Infiltrate auf. Ist dagegen die Pirquet'sche Kutanreaktion stark positiv und der Fall nicht sehr leicht, so wird man mit der alleinigen intramuskulären Injektion keinen völligen Heilerfolg haben.

Bei der alleinigen intravenösen Injektion, die nach Friedmann's Ansicht — abgesehen von Mattigkeit und Schmerzen — gut vertragen werde (ich werde auf diesen Punkt noch zurückkommen), trete erst ein Augenblickserfolg mit rapid einsetzender Heilung ein, dann aber, wie abgeschnitten, Stillstand. Außerdem werde durch die intravenöse Injektion eine solche Auflösungsfähigkeit dem Mittel gegenüber aquiriert, daß nun mehr große Dosen subkutan aufgelöst würden, ohne daß nennenswerte Infiltrate, daher auch keine nennenswerten Heilwirkungen, entständen.

Er dachte daher, durch Kombination der intramuskulären mit der intravenösen Methode, durch die Simultaninjektion, wie er es nennt, die Vorteile beider Injektionsarten zu vereinen und ihre Nachteile auszuschalten, durch die gleichzeitige intravenöse Injektion also den Körper aufnahmefähiger zu machen, und erhält, wie er angibt, auf diese Weise schöne nicht abscedierende Infiltrate, denen er also die Stellung von Heildepots, oder, wie Schleich sich ausdrückt, einer organischen Apotheke zuteilt.

Was nun erst einmal die Indikationen betrifft, die uns Friedmann für die Injektionen der verschiedenen Fälle angibt, so sind sie nicht, wie man nach dem eben Gesagten annehmen soll, aufgebaut und abgeleitet nach dem Ausfall der Pirquet'schen Kutanreaktion; er verlangt beispielsweise generell für geschlossene chirurgische Tuberkulosen die Simultaninjektion, für fistelnde die intramuskuläre Einspritzung, und stützt sich dabei auf Erfahrungstatsachen. Das ist vielleicht nicht richtig, denn abgesehen, daß dadurch ein gewisser Schematismus in der Behandlung Platz greift, achtet man dadurch auch nicht auf etwa vorhandene Korrelationen zwischen Pirquet'scher Hautreaktion und Impfinfiltrat.

Friedmann sagt, daß in den Fällen, wo die Pirquet'sche Hautreaktion negativ ausfällt, z. B. bei progressen Phthisen, auch das Gesäßinfiltrat wenig oder gar nicht auftritt und umgekehrt. Wir wollen diesen Satz einmal etwas anders formulieren und sagen: Bei progressiven Tuberkulosen usw. tritt weder ein deutlicher Pirquet noch ein deutliches Infiltrat auf, und zwar liegt es daran — so können wir fortfahren —, weil der Organismus keine Antikörper mehr hervorzubringen vermag, weil also keine Ueberempfindlichkeit zustande kommt. Denn auch die Pirquet'sche Reaktion ist eine Ueberempfindlichkeitsreaktion.

Weiter sagt Friedmann, daß nach alleiniger intravenöser Applikation des Mittels die Fähigkeit, ordentliche Infiltrate bei späterer subkutaner Injektion zu bilden, verloren geht. Wie ist das zu erklären? Ich glaube, meine Vermutung ist richtig, daß der Organismus so stark mit Tuberkelbacillen überschwemmt wird, daß er in denselben Zustand kommt, wie wir es bei schweren Tuberkulosen finden, daß er also keine oder nicht genügend Antikörper hervorzubringen vermag.

Daß durch Kombination der intramuskulären und intravenösen Methode oder durch die intravenöse Zwischeninjektion auf diese Weise eine gewisse Beeinflussung des Gesäßinfiltrats stattfinden kann, ist wohl anzunehmen; ebenso aber auch, daß sie nicht stattzufinden braucht, da der Grad der Ueberempfindlichkeit in den verschiedenen Fällen ein verschieden großer ist.

Interessant und wichtig für die Beurteilung des Wesens des Gesäßinfiltrats ist unser Fall 8. Hier mußte eine außerordentlich starke Ueberempfindlichkeit bestehen.

Der Pirquet war stark positiv. Das Gesäßinfiltrat war groß und schmerzhaft und drohte zu perforieren, so daß eine intravenöse Zwischeninjektion angeschlossen wurde. Das Gesäßinfiltrat ging zuerst zurück. Dann flammte plötzlich der alte Pirquet wieder heftig auf (3 Tage nach der intravenösen Injektion). An den beiden nächsten Tagen steigt die Temp. wieder stark, es tritt eine erhebliche Herdreaktion im kranken Schultergelenk ein, der wieder abgeblaßte Pirquet flammt am 3. Tage wieder etwas auf; zugleich setzen typische Ueberempfindlichkeitssymptome ein (Urticaria). 2 Tage später wird das Glutäalinfiltrat wieder größer, um schließlich doch noch etwas zu secernieren.

Wir sehen also hier einen deutlichen Zusammenhang zwischen Pirquet'scher Hautreaktion, Ueberempfindlichkeit und Gesäßinfiltrat. Dieser Fall zeigte übrigens gemäß seiner enormen Tendenz zur Antikörperbildung auch einen vorzüglichen therapeutischen Erfolg. Auf die starke Antikörperbildung ist hier wohl auch die atypische hohe Fieberung zu beziehen.

Friedmann sieht das Gesäßinfiltrat als eine Art Heildepot an. Das mag solange zum Teil berechtigt sein, als lebende Bacillen in ihm vorhanden sind, die zur Antikörperbildung Veranlassung geben. Wie lange diese aber in ihm vorhanden sind, weiß man nicht. Zum mindesten müßte man annehmen, daß, wenn kein Infiltrat mehr vorhanden ist, auch keine lebenden Bacillen mehr an dieser Stelle zu finden sind. Wie erklärt sich aber, daß das Infiltrat wieder auftreten kann, zuweilen noch nach Monaten anscheinender Ruhe (z. B. im Fall 26)? Das verträgt sich nicht mit der Erklärung eines Heildepots, das erklärt sich meines Erachtens genau ebenso, wie eine alte Pirquet'sche Reaktion plötzlich wieder aufflammen kann, z. B. nach der Injektion von Tuberkulin. Schließlich haben wir bereits oben erwähnt, daß man auch nach der Pirquet'schen Hautreaktion die gleichen histologischen Veränderungen findet, wie sie im Gesäßinfiltrat vorhanden sind; es sind nämlich beide typisch tuberkulös.

Alles in allem glaube ich also zu dem Schluß berechtigt zu sein, daß die Pirquet'sche Reaktion und das Gesäßinfiltrat völlig wesensgleich sind. Der Unterschied liegt nur darin, daß der Sitz der Pirquet'schen Reaktion das Kutangewebe, der Sitz des Gesäßinfiltrats, das tiefe subkutane Bindegewebe ist. Ferner, daß hier lebendes, dort totes Virus zur Anwendung gelangt, und daß das Gesäßinfiltrat längere Zeit zu seiner Ausbildung bedarf.

Ich habe an meinen Fällen immer wieder beobachten können, daß das Infiltrat erst am 3. bis 4. Tage beginnt, deutlich in Erscheinung zu treten.

Aus dem oben Gesagten geht hervor, daß man die Injektionsinfiltrate nicht in dem Sinne, wie Friedmann und Schleich es wollen, als organische Apotheke sensu strictiori auffassen kann. Was meine Fälle betrifft, so kann ich überhaupt nicht bestätigen, daß die Heilwirkung so lange anhält, wie das Infiltrat besteht, aus dem einfachen Grunde, weil in meinen Fällen die Heilwirkung überhaupt meist ausblieb. In den schwersten, aussichtslosen Fällen blieb allerdings, wie es ja auch ganz klar ist, die Infiltratbildung aus oder war nur gering und schnell verschwindend.

Auch andere Autoren, z. B. Karfunkel, schreiben den Injektionsdepots keine wesentliche Bedeutung für den Heilungsvorgang zu.

Etwas anderes folgt aber noch aus meinen obigen Ausführungen und aus meiner Auffassung über die Wesensgleichheit der Pirquet'schen Reaktionsstelle und des subkutanen Infiltrates, nämlich daß man den Körper nicht künstlich in einen Zustand bringen soll, der die Antikörperbildung aufhebt oder ver-

mindert, d. h. man soll sich hüten, große Bakterienmengen, wie es bisher bei der Simultaninjektion geschah, in das Venensystem hereinzubringen und so den Organismus plötzlich unmittelbar mit dieser Bakterienmenge zu überfluten. Es folgt auch daraus, rein theoretisch gesprochen, daß die Simultaninjektion keine so guten Heilerfolge haben kann, wie die intramuskuläre Injektion. Wir sollen also von der intravenösen Injektion Abstand nehmen.

Wie sollen wir uns aber vor den Abscedierungen des Gesäßinfiltrates schützen? Und woher lassen sich diese Abscedierungen überhaupt erklären? Ein Teil der Autoren erklärt sie alle ohne Ausnahme bedingt durch Verunreinigungen des Mittels. Das wird in einem Teil der Fälle sicher richtig oder wenigstens nicht von der Hand zu weisen sein. Weiter ist es, wie ich an anderer Stelle schon ausführte, sehr wohl möglich, daß auch einmal nachträglich eine Inficierung des Infiltrates durch die Injektionswunde hindurch stattfindet. Aber ich halte es für ausgeschlossen, daß diese Erklärung für alle Fälle zutrifft. Es steht fest, daß in dem Eiter mancher Infiltrate nur Friedmann'sche Bacillen und keine anderen Bakterien gefunden wurden. Für diese kann also die Infektionserklärung nicht zutreffen.

Friedmann behauptet, daß die an der Injektionsstelle zuweilen auftretenden Impfabscesse mit der Reinheit des Präparates nichts zu tun hätten. Sie fehlten in den Fällen, wo keine Antikörperbildung vorhanden seien und wären durch rechtzeitige Zwischeninjektionen zu vermeiden. Er erklärt die Absceßbildung ebenfalls aus vorhandener Ueberempfindlichkeit, und, im Anschluß an eine von Aronsohn geäußerte Ansicht, bedingt durch den Reiz der in den Tuberkelbacillen enthaltenen wachsartigen Substanzen, die die prompte Resorption des Bakterieneiweißes verhindern.

Ich halte diese Ansicht von der Ueberempfindlichkeit für völlig richtig, die auch nicht dadurch widerlegt werden kann, daß die intravenöse Zwischeninjektion die Eiterung nicht immer aufhalten kann. Die Gründe dafür habe ich ja bereits oben bei der Frage der Infiltratsresorption auseinandergesetzt. Man muß sich aber wohl die Frage vorlegen, ob solche Störungen der Resorption und Abscedierungen nicht auch an anderen Stellen des Körpers, wohin die Bakterien geschwemmt worden sind, statthaben können (neue abscedierende Herde).

In unseren Fällen kam es übrigens bei den simultan gespritzten nur einmal zur Abscedierung. Dieser kann aber nicht zur Beurteilung mit herangezogen werden, da erstens wohl die Diagnose nicht richtig war und außerdem die Patientin unregelmäßig in die Klinik kam. Bei den intramuskulär gespritzten Fällen bildeten sich einige Male Abscedierungen und konnte der Durchbruch durch die intravenöse Injektion wohl etwas aufgehalten, und wahrscheinlich auch vermindert, aber nicht völlig vermieden werden. Ich glaube aber, daß man die Abscedierung verhindern könnte, wenn man

sich weit kleinerer Dosen zur subkutanen Prüfung bedienen würde.

Am Ende meiner Ueberlegungen über die Ueberempfindlichkeit und Antikörperbildung muß ich hervorheben, daß ich mich an die Auffassung gehalten habe, die wohl heute noch allgemein als die gebräuchlichste angesehen wird. Ich muß aber hervorheben, daß das Wesen der Tuberkuloseimmunität noch nicht als völlig geklärt anzusehen ist, und daß neuere sehr interessante Untersuchungen von Bessau eine andere Anschauung vertreten.

Die im unmittelbaren Anschluß an die Injektion auftretende Reaktion.

Nach der isolierten glutäalen Injektion scheint es seltener zu einer besonderen Reaktion, von der lokalen Reizung an der Injektionsstelle abgesehen, zu kommen. Nur im Falle 4 trat eine Fieberreaktion bis 39° rectal auf. (Ich möchte hier gleich bemerken, daß alle meine Fiebermessungen rectal resp. sublingual (Fall 7) ausgeführt sind, da man nur auf diese Weise einwandsfrei verwertbare Resultate erhält.) Sonst traten nach der intramuskulären Injektion höchstens leichte subfebrile Temperaturen auf.

Ganz anders verhält es sich mit den Reaktionen nach der Simultaninjektion und nach der intravenösen Zwischeninjektion. Hier ist hoher Temperaturanstieg die Regel. Das Fieber beginnt meist 6—12 Stunden nach der Injektion, selten früher (4 Stunden) oder später (20 Stunden). Die Temperatur erreicht durchschnittlich eine Höhe von 39—40°, zugleich besteht Mattigkeit, Kopfschmerz und mehr oder weniger Appetitlosigkeit, zuweilen auch Erbrechen. Innerhalb von 3 Tagen pflegt dann die Temperatur zur Norm abzufallen. Zuweilen ist sie noch wenige Tage leicht subfebril. Auffallend gut vertragen Kinder die Reaktion. Ihr Allgemeinbefinden ist bedeutend weniger gestört als das der Erwachsenen. Eine stärkere Reaktion habe ich nur in einem Fall (8) gesehen, den ich schon früher erwähnt habe. Hier stieg das Fieber, nachdem es schon abgeklungen war, unter den typischen Zeichen einer Herdreaktion und unter Auftreten eines urticariaähnlichen Exanthems wieder an und flößte uns deshalb etwas Besorgnis ein. Auch in einem anderen Fall (15) stieg die Temperatur noch einmal auf 2 Tage; keine rechte Erklärung für einen wieder eintretenden Temperaturanstieg nach 2 Tagen konnte ich im Fall 18 finden (s. oben). Nur einer unserer Patienten (1), dessen Zustand ja überhaupt sehr schwer und hoffnungslos war, hatte 5 Tage nach der Einspritzung nach anfänglicher Besserung eine starke Herzattacke mit Atemnot. Wirklich gefährlich aussehende und ernstere Besorgnis erregende Reaktionen direkt im Anschluß

an die Injektion habe ich bei meinen Patienten nicht gesehen.

Solche werden jedoch von anderer Seite beschrieben. Vulpius veröffentlicht sogar einen letal verlaufenden Fall:

31 j. Mann mit Tuberkulose der Epididymis und der Rippen, der am Nachmittage des 29. XI. injiciert wurde. In der Nacht vom 29. bis 30. XI. traten Schüttelfröste und hohes Fieber bis 41,2 auf. Puls klein und frequent (140). Während des folgenden Tages nahm die Somnolenz zu und steigerte sich am Abend zum tiefen Coma. Unter Zuckungen und Cheyne-Stokes'schem Atmen trat in der Nacht vom 30. XI. zum 1. XII. Exitus ein. — Die Sektion ergab als wesentlichen Befund einen äußerst schlaffen Herzmuskel, hochgradiges Lungenödem und Hypostase.

Nach den klinischen Symptomen glaubt Vulpius, daß es sich in diesem Fall um eine akute Sepsis mit Herzlähmung gehandelt habe.

Noch in einem zweiten Fall hat Vulpius äußerst schwere Erscheinungen gesehen, die den bei seinen anderen Patienten beobachteten stark ähneln:

18 j. Mädchen mit Kniegelenkstuberkulose, die an demselben Nachmittage wie der andere Pat. (29. XI.) gespritzt worden war. Am 30. XI. abends 39,7° Temp., die unter Schüttelfrösten, Kopfschmerz und Herzklopfen in der Nacht auf 40,8° stieg. Am 1. XII. Morgentemp. 39°, Puls 120. Am 2. XII. sank die Temp. auf 37,5, gleichzeitig traten schwere Collapserscheinungen auf mit Schwindel, Schweißausbruch und Angstgefühl, die sich in der folgenden Nacht wiederholten. Dann erholte sich Pat. langsam, klagte aber während einiger Tage noch über Mattigkeit und Herzklopfen.

Auch L. Brauer berichtet über bedrohlich ausgehende Reaktionen in 3 Fällen und meint, daß diese in mancher Hinsicht an extrem schwere Reaktionen zu hoher Tuberkulindosen erinnerten.

Damit komme ich auf die Frage nach der Ursache der allgemeinen Reaktion und des Fiebers.

Vulpius ist der Ansicht, daß das Fieber und die Intoxikationserscheinungen nach der Simultaninjektion von in dem Mittel enthaltenen Verunreinigungen herrühren.

Daß die Einwirkung der in manchen Ampullen vorhandenen anderen Bakterien auf die Reaktionsform in einzelnen Fällen angenommen werden kann, und auch muß, ist absolut sicher. Durch die Feststellung, daß überhaupt Verunreinigungen des Mittels vorkommen, leidet selbstverständlich, wie überhaupt die Beurteilung des ganzen Mittels, auch die klare Beurteilung der Reaktion. An eine stattgehabte Infektion möchte ich z. B. in Treupel's einem Fall denken, der kurz nach der Simultaninjektion mit Fieber und schwerem hepatogenen Icterus erkrankte. Auch bei unserem Fall 3, der am 7. Tage nach der Injektion an einer Thrombose des Beines erkrankte, muß man vielleicht an diese Möglichkeit denken.

Trotzdem glaube ich, daß wir Vulpius nicht folgen können, wenn er überhaupt für das Zustandekommen der Reaktion die illegitimen Bak-

terien — wenn ich so sagen darf — verantwortlich machen will. Vielmehr glaube ich, — eine Ansicht, die auch L. Brauer zu teilen scheint, — daß es sich bei den Reaktionen um Ueberempfindlichkeitserscheinungen, also um Tuberkulinreaktionen, handelt. Die beiden von Vulpius angeführten Fälle scheinen mir sogar Schulbeispiele zu sein. Bestärkt werde ich in dieser Ansicht auch durch die Tatsache, daß man, allerdings nur zuweilen, sichere Herdreaktionen beobachten kann. Ich erinnere auch in dieser Hinsicht wieder an unseren schon mehrfach erwähnten Fall 8. Ich mache ferner darauf aufmerksam, daß bei fistelnden Fällen, in den ersten Tagen nach der Injektion fast regelmäßig eine vermehrte Eitersekretion statt hat. Auch die oft gesteigerten Lungenerscheinungen sind vielleicht so zu erklären. Weiter kann man zuweilen ein urticariaähnliches Exanthem (unser Fall 8, Fall 19 von Gaugele und Schüßler), herpesähnliche Exantheme (unser Fall 16, Fall 4 von Gaugele und Schüßler) sowie Drüsenschwellungen (Fall 8) beobachten. Wir haben also die charakteristischen Symptome der Ueberempfindlichkeit: Fieber, Dyspnoe, Exantheme, Drüsenschwellungen und schließlich im Falle Vulpius unter krampfartigen Zuckungen Exitus letalis. Für das Friedmann'sche Vaccin als solches wäre es natürlich viel günstiger, wenn man alle diese Erscheinungen auf Verunreinigungen hätte zurückführen können; denn diese könnte man vielleicht ausschalten. Andererseits ist das Auftreten von Ueberempfindlichkeitserscheinungen eigentlich gar nichts Wunderbares, im Gegenteil, es wäre erstaunlich, wenn solche, besonders nach intravenöser Einbringung so großer Bakterienmengen nicht eintreten sollten. Sie werden aber, das kann man wohl auch ziemlich sicher annehmen, durch Ausschaltung der intravenösen Applikationsart und durch Modifikation der Injektionsmengen ausgeschaltet oder doch so vermindert werden können, daß keine lebensbedrohlichen oder schädlichen Erscheinungen mehr auftreten. Von einer Atoxizität des Friedmann'schen Mittels kann also bisher nicht die Rede sein.

Auffallend sind die Besserungen, die man sehr oft im unmittelbaren Anschluß an die Injektion zu sehen bekommt. Das ist eine Tatsache, die auf jeden Fall stark hervorgehoben zu werden verdient. Leider halten nur diese frappanten Besserungen nicht lange an, machen sogar im Gegenteil des öfteren schweren und schwersten Verschlechterungen Platz. In einzelnen Fällen war dieser unmittelbare bessernde Einfluß ganz auffallend und derart, wie ich es sonst noch nie gesehen habe.

Bei unserem Fall 9 kam das Kind in einem ganz erbärmlichen Zustand zu uns, hatte enorm starke Schmerzen, Blepharospasmus, schlief beständig und war äußerst elend. Bereits am 2. Tage nach der Injektion war das Kind wie umgewandelt, der Blepharospasmus

war verschwunden, das Kind war munter, spielte in seinem Bettchen, sprach; es greift mit dem kranken Arm zu, an dem man ruhig Bewegungsversuche machen kann, ohne daß das Kind Schmerzen äußert.

Aehnlich auffallende anfängliche Besserungen sah ich im Falle 20, wo die Schmerzen am 2. Tage nach der Injektion völlig geschwunden waren, und im Falle 18, wo innerhalb der ersten 6—14 Tage nach der Einspritzung ein Schwinden der ausgedehnten tuberkulösen Ekzeme und der phlyktänulösen Conjunctivitis und Keratitis zu verzeichnen war, die allerdings später in starker Verschlimmerung recidivierte.

Auch viele von den anderen Fällen zeigten zuerst eine allerdings schnell vorübergehende Besserung, besonders der Schmerzen und der Bewegungsmöglichkeit. Ich verweise diesbezüglich auf meine Krankengeschichten.

Ich möchte hier gleich etwaigen Einwendungen gegenüber bemerken, daß diese Besserungen, besonders die eklatanten, auf keinen Fall auf suggestive Beeinflussung oder auf die Einwirkung des klinischen Aufenthaltes zu beziehen sind. Eigentümlich ist es übrigens, daß diese Schmerzbesserungen bei manchen Fällen sogar trotz bisweiliger starker klinischer Verschlechterung angehalten haben, so z. B. bei der kleinen Patientin Nr. 9, zu deren Lieblingsspielen es gehört, mit dem Besen in dem kranken Arm die Stube aufzufegen.

Ebenso eklatant, wie in manchen Fällen die anfängliche Besserung war, ist aber auch in einigen Fällen die nachträgliche Verschlechterung gewesen, und zwar mit am meisten bei den Patienten, deren Besserung zuerst so auffallend war, daß sie uns das Beste hoffen ließen. Diese Verschlechterungen dokumentieren sich in Vergrößerung und Vermehrung bestehender Fisteln (5, 26), Bildung von Abscessen und Fisteln bei vorher geschlossener Tuberkulose (6, 20, 9), in dem Auftreten neuer Herde (6, 9) und in der starken Verschlechterung schon bestehender Herde. Auffallend ist auch die häufige Exacerbierung und Ausdehnung von Lungenerscheinungen.

In einigen Fällen — mit Ausnahme eines Falles handelt es sich um Ellenbogentuberkulose — habe ich eine eigentümliche Periostitis beobachten können, deren Vorkommen ja sonst bei tuberkulösen Knochenerkrankungen nicht allzuhäufig ist. Bei dem einen Fall (4) bildete sich diese Periostitis, die später zu einer eigentümlichen Knochenveränderung führte (s. Fig. 6 u. 7), während der Behandlung an der vorher gesunden Ulna aus; zugleich mit starker Schwellung und späterer Absceßbildung. Friedmann, der diesen Fall sah, war der Ansicht, daß hier überhaupt eine mit Tuberkulose kombinierte hereditäre Syphilis vorläge. Ich kann diese Ansicht nicht mit Sicherheit widerlegen, glaube aber nicht recht an diese Möglichkeit, besonders, seit ich in einigen Fällen von Ellbogengelenktuberku-

lose ebenfalls Periostwucherungen gesehen habe. Allerdings sieht man ganz leichte Periostwucherung schon zuweilen vor der Behandlung [1]).

In einem unserer Fälle (18), bei dem sich vorher, wie erwähnt, die Phlyktäne und Ekzeme so eklatant verbessert hatten (es bestand außerdem eine Knietuberkulose) ist es später zu einer derartigen Verschlechterung der Phlyktäne gekommen, daß die eine Cornea völlig zerstört und perforiert ist.

In einem Teil der Fälle wird wohl ein direkter Zusammenhang der Verschlechterung mit der Behandlung sicher angenommen werden müssen. Der genaue Beweis hierfür ist natürlich sehr schwierig zu führen. Abgesehen von dem Patienten Nr. 3, der eine Thrombose des Beines bekam, die wohl ganz sicher auf die Injektion zu beziehen ist, spricht in einigen anderen die zeitliche Aufeinanderfolge der Verschlechterungen ebenfalls dafür (5, 6, 9).

Die Verschlechterungen, die wir gesehen haben, sind also, wie auch aus unseren Krankenberichten und den Abbildungen zu ersehen ist, teilweise außerordentlich schwere. Auch das Allgemeinbefinden und das Gewicht haben sich in einigen Fällen stark verschlechtert. Ganz besonders scheinen die Fälle zur starken Verschlechterung zu neigen, bei denen nicht ein isolierter Herd vorliegt, sondern eine Kombination mehrerer, besonders eine Komplikation mit einer Lungenaffektion. Wir hätten in manchen Fällen besser gehandelt, wenn wir den chirurgisch-tuberkulösen Herd rechtzeitig radikal entfernt hätten; dann wäre der Patient vielleicht mit seiner Lungenerkrankung fertig geworden.

Worauf beruhen nun diese Verschlechterungen? Bei einem Teil der Fälle muß man wohl annehmen, daß es sich um ein einfaches Fortschreiten der Krankheit handelt, die nicht beeinflußt worden ist. Bei anderen Fällen, und zwar vor allem denen, bei denen es zur Abseß- und Fistelbildung bei geschlossener Tuberkulose gekommen ist, hatte ich zuerst, wie ich schon erwähnte, das Empfinden, daß Mischinfektionen vorlägen. Nach dem Erscheinen der Arbeiten über die Verunreinigungen des Mittels habe ich dies zuerst sogar als sicher angenommen. Für einen Teil der Fälle wird ja dies auch wohl zutreffen, doch kann ich für das Gros derselben diese Anschauung nicht mehr aufrecht erhalten. Denn in den Fällen, bei denen ich den Abseßeiter bakteriologisch untersuchte resp. das hiesige Bakteriologische Institut um freundliche Untersuchung desselben bat, fand sich der Eiter steril. Wir müssen also wohl doch zu einer anderen Erklärung greifen. Die Annahme Friedmann's allerdings, daß es sich bei den Fistelbildungen um Heilungsvorgänge handelt, muß ich energisch in Abrede stellen. Das kann ich höchstens im Fall 2 gelten lassen, bei dem ein großer kalter Abseß bestanden hatte,

1) Nachtrag bei der Korrektur: Der Ulnaherd hat inzwischen zur Operation Veranlassung gegeben. Die histologische Untersuchung ergab Tuberkulose. Kein Anhalt für gleichzeitige Lues.

der sich durch Perforation entleert hat. Hier macht auch die Fistel den Eindruck, als ob sie sich wieder schließen will. Bei den anderen Fällen handelt es sich aber um offenkundige starke Verschlechterungen. Auffallend ist übrigens, daß die neugebildeten Fisteln sich häufig durch einen sehr scharfen Rand auszeichnen und dadurch zuweilen luetischen Ulcerationen ähneln.

Wodurch diese Verschlechterung zu erklären ist, will ich nicht entscheiden. Ob man es mit protrahierten Herdreaktionen zu tun hat, auf die man ja keinen Einfluß ausüben kann, so lange sich noch lebende Bacillen im Körper befinden, ob ein Verlust der angeblichen Avirulenz der Friedmann'schen Bacillen, z. B. bei der Bildung neuer Herde, anzunehmen ist, das kann man bisher gar nicht wissen. Friedmann berichtet uns ja leider über gar keine diesbezüglichen Untersuchungen. Vielleicht hat man es bei den Verschlechterungen — wie ich schon oben andeutete — mit ähnlichen Vorgängen zu tun, wie wir sie bei der Bildung verkäsender Knötchen und bei der Bildung der Impfabscesse sehen. Auch können wir a priori nicht ableugnen, daß sich bei anderer viel vorsichtigerer Dosierung diese Schädigungen vermeiden lassen. Wir wissen ja gar nicht — ich muß das wiederholen — inwiefern das Mittel bei der nachlässigen fabrikatorischen Herstellung verändert ist.

Denn die Annahme, daß es gegen früher verändert sein muß, erscheint mir sehr naheliegend. Woraus lassen sich sonst die guten Resultate der früheren Autoren erklären? Es konnte doch nicht alles Einbildung sein! Es wurden doch auch glänzende Fälle — ich spreche hier meist von chirurgischen Tuberkulosen — in der Berliner Medizinischen Gesellschaft und an dem Charitéabend vorgestellt, und ernste Fachleute waren der Empfindung, daß etwas Bedeutendes vorliege. Man kann sich doch nicht einfach so helfen, wie L. Brauer, der alle diese als „Friedmann und seine Helfer" abfertigt.

Wenn man vielleicht auch annehmen kann, daß damals gerade die günstigsten Fälle demonstriert wurden, so ist man doch andererseits nicht zu der Vermutung berechtigt, daß uns die etwa erzielten schlechten Resultate verheimlicht wurden [1]).

Hier sind Momente, die noch der Klärung bedürfen, wie überhaupt das ganze Mittel noch der Klärung bedarf [2]).

1) Bei dem Falle Schwenk's (Blasentuberkulose), den Friedmann als geheilt bezeichnet hatte, muß man doch wohl das Vorliegen eines Mißverständnisses annehmen.

2) Zusatz bei der Korrektur: Sehr eigenartig und verstimmend muß es allerdings wirken, daß fast keiner von denen, die früher so gute Resultate gesehen hatten, abgesehen von Immelmann, in der auf Karewski's Vortrag in der Berliner medizin. Gesellschaft folgenden Diskussion das Wort ergriff, also weder Friedmann, noch Schleich, Thalheim, E. Müller, was auch Karewski in seinem Schlußwort gebührend getadelt hat.

Sehr befremdend ist es auch, daß die Behauptung Friedmann's, Ehrlich hätte seine Schildkröten-Tuberkelbacillenkultur als „vollständig unschädlich" bezeichnet,

Fasse ich meine Ansicht über das Friedmann'sche Mittel hier noch einmal zusammen, so muß ich ungeachtet meiner äußerst schlechten Erfolge an dem festhalten, was ich schon auf dem diesjährigen Kongreß der Deutschen orthopädischen Gesellschaft ausführte, und was ich auch schon in dieser Arbeit aussprach: Wir können noch kein endgültiges Urteil über das Mittel abgeben, denn wir wissen nicht, was wir eingespritzt haben, was für Bakterien resp. bakterielle Toxine wir mitinjiciert haben, und ob sich das Vaccin bei der nicht einwandfreien fabrikmäßigen Darstellung nicht verändert hat. Sind doch selbst die Bakterien-Mengen und -Arten in den verschiedenen Ampullen derselben Dosis voneinander verschieden.

Das aber können wir sagen: In seiner jetzigen Gestalt — denn die können wir beurteilen — ist das Mittel völlig unbrauchbar. Es ist weder unschädlich, noch wirkt es prophylaktisch. Seine Anwendung am Menschen wäre — auch nach den von anderen Autoren gemachten Erfahrungen — unverantwortlich[1]). Das Mittel ist viel zu früh zur Behandlung der menschlichen Tuberkulose herausgekommen, und das ist schwer zu tadeln. Seine Prüfungszeit im Laboratorium ist noch lange nicht beendigt; vor allem müssen wir endlich auf genaueste Angabe über die Art, den Ursprung und die Zubereitung des Vaccins dringen, was uns Friedmann stets versprochen, aber nie gehalten hat. Andere Applikations- und Dosierungsart — ich bin in meiner Arbeit darauf näher eingegangen — werden vielleicht bessere

---

nach einer neuerdings aus dem Ehrlich'schen Institut herausgekommenen Erklärung nicht den Tatsachen entspricht.

Eine recht schwache Erklärung hat Friedmann in Nr. 25 der D. m. W. 1914 abdrucken lassen. Hiernach scheint er alle Mißerfolge darauf zurückführen zu wollen, daß die Fälle zu oft gespritzt sind. Neuerdings hält er es für ratsam, bei intramuskulär gespritzten Fällen 4,5 Monate und länger, bei den simultan gespritzten Fällen gar 10—12 Monate mindestens bis zur zweiten Injektion zu warten. Die Verschlimmerungen, z. B. neue Herde, seien in der Regel nur vorübergehender Natur und bildeten sich ohne jeden Eingriff zurück, wenn man nur die Geduld hätte, ein paar Monate zu warten.

Nun, ich habe schon oben gesagt, daß meine meisten Fälle nur einmal injiciert sind. Sie entsprechen also der neuesten Forderung Friedmann's. Ich habe trotzdem nichts von Erfolgen gesehen. Die Verschlechterungen haben sich nicht zurückgebildet, sondern haben im Gegenteil immer weiter um sich gegriffen. Und den Mut noch einige Monate zu warten, habe ich allerdings nicht gehabt. Denn das hätte ich nicht verantworten können. Vielmehr haben wir nunmehr eine rationelle Behandlung unserer Fälle mit den alten bewährten Mitteln in die Wege geleitet.

1) Es ist daher mit Genugtuung zu begrüßen, daß die preußische Medizinalbehörde neuerdings in einem offiziösen Artikel in der „Norddeutschen allgemeinen Zeitung" vor der Anwendung des Friedmann'schen Mittels gewarnt hat.

Erfolge zeitigen. Ich erinnere in dieser Hinsicht an unsere Erfahrungen mit dem Koch'schen Tuberkulin. Trotz aller bisherigen Mißerfolge geben manche berichteten sowie manche unmittelbar nach der Injektion eingetretenen Besserungen zu denken. Vielleicht wird fleißige, stille, auf eingehende Laboratoriumsversuche gestützte Forscherarbeit doch noch später das Mittel der Therapie der Tuberkulose zugänglich machen können. Diese Hoffnung ist allerdings nach den in letzter Zeit von allen Seiten her eintreffenden ungünstigen Berichten nur eine außerordentlich geringe.

Literatur.

Aronsohn, Diskussion zu Friedmann. Berl. klin. W. 1912. S. 2330. — Bade, Diskussion zu Böhm. Verhdlg. des XIII. Kongr. d. D. orthopäd. Ges. 1914. — Barnes, Harry Lee. A preliminary report on 120 cases of tuberculosis treated with the Friedmann Vaccine. The Providence Med. Journ. November 1913. — Bier, Diskussion zu Friedmann. Protokoll. Berl. klin. W. 1912. S. 2332. — Biermann, Ueber bakterielle Verunreinigungen des Friedmann'schen Tuberkulosemittels. D. m. W. 1914. Nr. 17. S. 839. — Blaschko, Diskussion zu Friedmann. Protok. Berl. klin. W. 1912. Nr. 47. S. 2243. — Blümel, Aktuelles auf dem Gebiete der Lungentuberkulose. Münch. m. W. 1914. Nr. 15. S. 831. — Boehm, Verhandlungen des XIII. Kongresses der deutsch. orthopädischen Ges. 1914. — A. Brauer, Behandlung des Lupus mit dem Friedmann'schen Tuberkulose-Heilmittel. D. m. W. 1914. Nr. 17. S. 838. — L. Brauer, Klinische Erfahrungen mit dem Friedmann'schen Tuberkulose-Heilmittel. Vortrag im ärztl. Verein Hamburg, 17. III. 1914. D. m. W. 1914. Nr. 17. S. 833. — Ders., Friedmann's Tuberkulosemittel. Erwiderung auf die Ausführungen von Geheimrat Kraus, in Nr. 19. Ebenda Nr. 20. S. 1019. — Citron, Diskussion zu Friedmann, Protok. Berl. klin. W. 1912. Nr. 47. S. 2244. — Enderlen, Würzburger Aerzteabend, 7. IV. 1914. Protok. Münch. m. W. 1914. Nr. 17. S. 964. — Friedmann, Fr., Spontane Lungentuberkulose bei Schildkröten und die Stellung der Tuberkelbacillen im System. Zeitschr. f. Tuberkulose. 1903. Bd. 4. S. 439. — Ders., Immunisierung gegen Tuberkulose. D. m. W. 1903. Nr. 50. S. 953. — Ders., Zur Frage der aktiven Immunisierung gegen Tuberkulose. Ebenda. 1904. Nr. 5. S. 166. — Ders., Ueber Immunisierung von Rindern gegen Tuberkulose (Perlsucht) usw. Ebenda. 1904. Nr. 46. S. 1673. — Ders., Zur Tuberkuloseimmunisierung mit Schildkrötentuberkelbacillen. Ebenda. 1905. Nr. 5. S. 184. — Ders., Heil- und Schutzimpfung der menschl. Tuberkulose. Vortrag in der Berl. med. Ges. 6. XI. 1912. Berl. klin. W. 1912. Nr. 47. S. 2214. — Ders., Diskussion zu Friedmann. Protok. Ebenda. Nr. 49. S. 2329. — Ders., Indikationen zur Anwendung des Friedrich Franz Friedmann'schen Heil- und Schutzmittels zur Behandlung der Tuberkulose und Skrofulose. Ebenda. 1913. Nr. 44. S. 2070. — Ders., Zur Kenntnis des Friedmann'schen Mittels. D. m. W. 1914. Nr. 18. S. 901. — Gaugele u. Schüßler, Unsere Erfahrungen mit dem Friedmann'schen Tuberkulosemittel. Ebenda. Nr. 17. S. 836. — Goldberg, Diskussion zu Friedmann. Protok. Berl. klin. W. 1912. S. 2332. — Goldscheider, Diskussion zu Friedmann. Protok. Ebenda. S. 2245. — Heymann, Diskussion zu Friedmann. Protok. Ebenda. S. 2243. — Karewski, Vortrag in der Berl. med. Ges., 13. V. 1914. — Karfunkel, Diskussion zu Friedmann. Protok. Berl. klin. W. 1912. S. 2241. — Ders., Diskussion zu Westenhöfer. Protok. Ebenda 1913. S. 1179, 1181. — Kausch, Diskussion zu Friedmann. Protok. Ebenda. 1912. S. 2329. — Klemperer, Diskussion zu Friedmann. Protok. Ebenda.

S. 2244. — Kraus, Zur Arbeit des Herrn Prof. Brauer: Klin. Erfahrungen mit dem Friedmann'schen Tuberkulose-Heilmittel in Nr. 17 dieser Wochenschr. D. m. W. 1914. Nr. 19. S. 967. — Küster, Diskussion zu Friedmann. Protok. Berl. klin. W. 1912. S. 2242. — Leshneff, Die Behandlung der Tuberkulose nach Friedmann. Nowoje w. medic. 1914, Jahrg. 8. Nr. 2. p. 66 (russisch). Ref. Zbl. f. d. ges. Chir. und ihre Grenzgeb. 1914. Bd. 5. S. 52. — Lesser, Diskussion zu Westenhöfer. Protok. Berl. klin. W. 1913. S. 1180. — E. Levy, Probleme der spezifischen Tuberkulose-Behandlung. D. m. W. 1912. Nr. 52. S. 2444. — Libbertz und Ruppel, Ueber Immunisierung von Rindern gegen Tuberkulose (Perlsucht) usw. Ebenda. 1905. Nr. 4. S. 139. Nr. 5. S. 182. — Mannheimer, Preliminary report of personal experiences with the Friedmann treatement of tuberculoses. New York Record 1913. p. 1030. — Ders., Vorläufiger Bericht über persönliche Erfahrungen mit der Friedmann'schen Behandlung der Tuberkulose. Berl. klin. W. 1913. Nr. 28. S. 1301. — Meyer, Fr., Diskussion zu Friedmann. Protok. Ebenda. 1912. S. 2331. — Ders., Diskussion zu Westenhöfer. Protok. Ebenda. 1913. S. 1180. — Müller, E., Diskussion zu Friedmann. Protok. Ebenda. 1912. S. 2241. — Orth, Diskussion zu Friedmann. Protok. Ebenda. S. 2244. — Piorkowski, Diskussion zu Friedmann. Protok. Ebenda S. 2330. — Ders., Zur Behandlung der Tuberkulose mit Schildkröten-Tuberkelbacillen. D. m. W. 1914. Nr. 17. S. 840. — Rabinowitsch, Diskussion zu Westenhöfer. Protok. Berl. klin. W. 1913. S. 1178. — Dies., Beitrag zur bakteriologischen Kenntnis des Friedmann'schen Tuberkulosemittels. D. m. W. 1914. Nr. 14. S. 686. — Dies., Zur Kenntnis des Friedmann'schen Mittels. Ebenda. Nr. 18. S. 904. — Schleich, E. Müller, Thalheim, Immelmann, Kraus, Friedmann, Vorträge über Dr. med. Friedrich Franz Friedmannsche Heil- und Schutzmittel zur Behandlung der Tuberkulose und Scrofulose. Berl. klin. W. 1913. Nr. 45. S. 2073. — Schleich, Diskussion zu Friedmann. Protok. Ebenda. 1912. Nr. 47. S. 2241. — Ders., Diskussion zu Westenhöfer. Protok. Ebenda. 1913. S. 1179. — Schwenk, Diskussion zu Friedmann. Ebenda. 1912. S. 2333. — Simon, W. V., Diskussion zu Boehm. Verhandlungen des XIII. Kongresses der deutsch. orthopädischen Ges. 1914. — Slatogoroff, Ueber das Antituberkulose-Mittel Friedmann's. Tuberkulës 1914. Jahrg. 3. Nr. 3. S. 151 (russisch) Ref. Zbl. f. d. ges. Chir. und ihre Grenzgeb. 1914. Bd. 5. S. 195. — Treupel, Beitrag zu dem Friedmann'schen Tuberkulose-Heilmittel. Med. Klinik 1914. Nr. 17. — Vulpius u. Laubenheimer, Ein Todesfall infolge von Anwendung des Friedmann-schen Tuberkulosemittels. D. m. W. 1914. Nr. 10. S. 501. — Westenhöfer, Bericht über einen nach Friedmann behandelten Fall von Tuberkulose. Vortrag in der Berl. med. Ges. 11. VI. 1913. Berl. klin. W. 1913. Nr. 27. S. 1245. — Wolff-Eisner, Diskussion zu Friedmann. Protok. Ebenda. 1912. S. 2331. — Wolff, M. Diskussion zu Westenhöfer. Protok. Ebenda. 1913. S. 1179.

Während der Drucklegung erschienene Literatur: v. Angerer, Ueber Friedmann'sche Tuberkulinbehandlung. Aerztlicher Bezirksverein Erlangen. Protok. Berl. klin. W. 1914. Nr. 24. S. 1146. — Bachrach, Resultat der Behandlung mit dem Friedmann'schen Mittel bei chirurgischer Tuberkulose. K. K. Gesellsch. der Aerzte zu Wien. Protok. Berl. klin. W. 1914. Nr. 24. S. 1149. — Baumann, Tierversuche mit den Bacillen des Friedmann'schen Tuberkulose-Heilmittels. D. m. W. 1914. Nr. 24. S. 1216. — Böhm, Disk. zu Karewski. Protok. Perl. klin. W. 1914. Nr. 25. S. 1190. — Bonheim, Zur Behandlung der Tuberkulose mit Schildkrötentuberkelbacillen nach Piorkowski. D. m. W. 1914. Nr. 26. S. 1318. — Borchardt, Disk. zu Karewski. Protok. Berl. klin. W. 1914. Nr. 25. S. 1192. — Braeuning, Disk. zu Pust. Protok. Ebenda. Nr. 24. S. 1138. — Brühann, Disk. zu Karewski. Protok. Ebenda. Nr. 22. S. 1190. — Büdinger, Disk. zu Bachrach. Protok. Ebenda. Nr. 24. S. 1149. —

Föderl, Disk. zu Bachrach. Protok. Ebenda. Nr. 24. S. 1149. — Frank, Disk. zu Karewski. Protok. Ebenda. Nr. 25. S. 1191. — v. Friedländer, Friedmannsches Tuberkulose-Heilmittel. Wiener klin. W. 1914. Nr. 21. — Friedmann, Erläuterungen zu den Indikationen für das Friedmann'sche Mittel. D. m. W. 1914. Nr. 25. S. 1265. — Haeckel, Disk. zu Pust. Protok. Berl. klin. W. 1914. Nr. 24. S. 1138. — Immelmann, Disk. zu Karewski. Protok. Ebenda. Nr. 25. S. 1193. — Isaac, Disk. zu Karewski. Protok. Ebenda. Nr. 22. S. 1056. — Israel, Disk. zu Karewski. Protok. Ebenda. Nr. 24. S. 1133. — Jungmann, Disk. zu Bachrach. Protok. Ebenda. Nr. 24. S. 1149. — Karewski, Erfahrungen über die Behandlung der chirurgischen Tuberkulose mit F. F. Friedmann's Heil- und Schutzmittel. Berl. klin. W. 1914. Nr. 22. S. 1034. — Ders., Schlußwort zu seinem Vortrag. Protok. Ebenda. Nr. 25. S. 1195. — Klemperer, Disk. zu Karewski. Protok. Ebenda. Nr. 25. S. 1190. — Kovacs, Disk. zu Bachrach. Protok. Ebenda. Nr. 24. S. 1149. — Kraus, Disk. zu Karewski. Protok. Ebenda. Nr. 25. S. 1193. — Meinicke, Ueber das Friedmann'sche Tuberkulosemittel. D. m. W. 1914. Nr. 27. S. 1372. — Meyer, Fr., Disk. zu Karewski. Protok. Berl. klin. W. 1914. Nr. 25. S. 1191. — Moeller, Disk. zu Karewski. Protok. Ebenda. Nr. 25. S. 1189. — Mühsam, Disk. zu Karewski. Protok. Ebenda. Nr. 25. S. 1193. — Neumann. Disk. zu Bachrach. Protok. Ebenda. Nr. 24. S. 1149. — Plagmann, Disk. zu Pust. Protok. Ebenda. Nr. 24. S. 1138. — Pust, Ueber das Friedmann'sche Tuberkulose-Heilmittel. Wissenschaftl. Verein der Aerzte Stettins. Protok. Ebenda. Nr. 24. S. 1138 und 1139. — Rabinowitsch, L. Disk. zu Karewski. Protok. Ebenda. Nr. 25. S. 1194. — Rautenberg, Disk. zu Karewski. Protok. Ebenda. Nr. 24. S. 1135. — Röhr, Disk. zu Karewski. Protok. Ebenda. Nr. 25. S. 1194. — Rosenfeld, Erfahrungen über F. F. Friedmann's Heil- und Schutzmittel. D. m. W. 1914. Nr. 26. S. 1317. — Schittenhelm und Wiedemann, Tuberkulosebehandlung mit Friedmann's Vaccine. Münch. med. W. 1914. Nr. 21. — Scholz, Ueber Erfahrungen mit dem Friedmannschen Tuberkulosemittel. Aerztlicher Verein zu Frankfurt a. M. Protok. Berl. klin. W. 1914. Nr. 24. S. 1144. — Schultes, Erfahrungen mit dem Friedmann'schen Tuberkulosemittel. D. m. W. 1914. Nr. 27. S. 1371. — Schwarzwäller, Disk. zu Pust. Protok. Berl. klin. W. 1914. Nr. 24. S. 1138. — Simon, W. V., Erfahrungen mit dem Friedmann'schen Tuberkulose-Vaccin bei chirurgischer Tuberkulose. Schles. Gesellsch. f. vaterl. Kultur. Protok. Ebenda. 1914. — Sobernheim, Disk. zu Karewski. Protok. Ebenda. Nr. 25. S. 1193. — Steinitz, Disk. zu Karewski. Protok. Ebenda. Nr. 22. S. 1055. — Wichmann, Das F. F. Friedmann'sche Heil- und Schutzmittel zur Bekämpfung der Tuberkulose. Berl. klin. W. 1914. Nr. 22. S. 1038. — Windrath, Kaltblütertuberkulose und das Friedmann'sche Tuberkulosemittel. Med. Klinik. 1914. Nr. 22. — Wolff, M., Disk. zu Karewski. Protok. Berl. klin. W. 1914. Nr. 25. S. 1190. — Wolff-Eisner, Disk. zu Karewski. Protok. Ebenda. Nr. 24. S. 1134.

Verhandlungen

der

Südostdeutschen Chirurgen-Vereinigung

II. Sitzung

Posen, 28. Febr. 1914.

Vorsitzender: Herr Borchard-Posen.

Schriftführer: Herr Hartmann-Königshütte.

I.

Der derzeitige Stand der experimentellen Krebsforschung.

Von

Dr. **Hermann Simon,**
Assistenzarzt der chirurg. Abteilung des Allerheiligen-Hospitals zu Breslau.

M. H.! Wenn ich mit diesem dem ausübenden Chirurgen etwas fernerliegenden Thema vor Sie zu treten wage, so bin ich Ihnen wohl eine kurze Erklärung schuldig. Im Kampfe gegen die bösartigen Geschwülste steht ja auch heute noch der Chirurg unbestritten im Vordertreffen. Diese Stellung legt ihm aber meines Erachtens nach auch die Verpflichtung auf, über die wichtigsten Punkte der Forschung orientiert zu sein, durch die man heute in das Geheimnis der Natur und Wirkungsweise der Geschwülste einzudringen versucht. Man hört und liest ständig von Impftumoren, von Spontantumoren, von Transplantation der Geschwülste, von der Immunisierung der Tiere gegen Geschwülste, alles Begriffe, die der menschlichen Pathologie noch fast völlig fehlen und deshalb dem einzelnen doch nicht in vollem Umfange geläufig sind. Ich glaubte daher, daß Sie es doch nicht als Zeitvergeudung empfinden würden, wenn ich bei der heutigen Tagung deren Hauptaufgabe ja gewiß die Behandlung der aktuellen Fragen aus der speziellen Chirurgie ist, den Versuch mache, Ihnen in ganz großen Zügen die wichtigsten Ergebnisse der Krebsforschung vorzuführen und dabei gleichzeitig zu zeigen, in welcher Weise man mit Hilfe des Experiments versucht, die vielen dunklen Fragen dieses Gebietes der Lösung entgegenzuführen.

Es lag ja nahe, zur Erweiterung und Vertiefung unserer Kenntnisse über die bösartigen Geschwülste neben der sorgfältigen klinischen Beobachtung der einzelnen Kranken auch das Experiment heranzuziehen. Nun sind aus naheliegenden Gründen den Experimenten an menschlichen Geschwülsten sehr enge Grenzen gesetzt: man war daher auf die gelegentlich

bei den Tieren zur Beobachtung kommenden Tumoren angewiesen. Nachdem einmal unsere Aufmerksamkeit auf diesen Gegenstand gelenkt war, zeigte es sich denn auch, daß bei den verschiedensten Tierarten Neubildungen vorkommen, die sowohl hinsichtlich ihres anatomischen Baues als auch ihrer sonstigen Eigenschaften den menschlichen Geschwülsten durchaus analog sind. Am häufigsten wird wohl mit dem Mäusekrebs experimentiert, einer dem menschlichen Carcinom zum mindesten sehr ähnlichen malignen Erkrankung, ausgehend von der Mamma der weiblichen Maus. Bei der Ratte ist eine Tumorbildung häufiger, die Sarkomcharakter trägt, aber auch bei einer Reihe anderer Tierarten — Warm- und Kaltblütern — sind eine ganze Reihe verschiedenartiger Tumoren beschrieben worden. Immerhin stellen diese spontan entstandenen Tumoren der Tiere relativ seltene Bildungen dar, so daß ein planmäßiges Experimentieren in größerem Maßstabe großen Schwierigkeiten begegnet und jedenfalls den Besitz einer sehr umfangreichen Tierkolonie voraussetzt.

Es bedeutete daher einen enormen Fortschritt, als es Jensen 1901 gelang, diese Tiertumoren auf andere Tierindividuen zu übertragen und uns so von den Zufälligkeiten der dazu noch seltenen Spontantumoren unabhängig zu machen. Durch diese Arbeit Jensen's ist die experimentelle Krebsforschung eigentlich erst richtig begründet worden. Das Gebiet wurde dann durch eine Reihe namhafter Forscher, Ehrlich, Apolant, Bashford, Lewin, Blumenthal u. A. weiter ausgebaut, so daß wir heute in der Lage sind, neben den Spontantumoren der Tiere noch eine von uns beliebig groß zu wählende Anzahl von Impftumoren unseren Experimenten zu unterwerfen.

Die Impfung wird durch Uebertragung von Geschwulstmaterial vollzogen. Es handelt sich also um eine Implantation, um die Uebertragung der wucherungsfähigen Geschwulstzellen, nicht um eine Infektion, um die Uebertragung eines Erregers. Meistens wurde das Impfmaterial unter die Haut des zweiten Tieres injiciert; neuerdings zieht man es häufig vor, direkt in die Organe zu impfen, hin und wieder wird sogar das Material intravenös einverleibt.

Der entstandene Impftumor läßt sich dann wieder auf andere Tiere übertragen; daß ein solcher Tumor durch 20—30 Tierindividuen hindurch gezüchtet wird, ist keine Seltenheit. Dabei treten eine Reihe hochinteressanter Erscheinungen zutage. Zunächst ist häufig zu beobachten, daß die Impfausbeute mit der Zahl der Weiterimpfungen zunimmt: ein Tumor, der zunächst nur in 30—40% der Fälle anging, gibt schließlich in 100% Erfolg, er wird, wie wir sagen, „virulenter". Noch interessanter ist die Tatsache, daß es in der Regel nur gelingt, Tiere derselben Art zu inficieren, wobei wieder die Blutsverwandten des als Ausgangspunkt gewählten Tieres die größte Empfänglichkeit zeigen: der Mäusetumor kann in der Regel nicht

auf das Kaninchen, das Meerschweinchen usw. übertragen werden und umgekehrt; so ist es bisher auch nur sehr selten gelungen, menschliche Tumoren auf Tiere zu übertragen. Die Art bildet also eine nur selten bei stark angereicherten, hochvirulenten Tumoren überschreitbare Grenze.

Strukturveränderungen meist geringeren Grades kommen bei der Weiterimpfung häufig zur Beobachtung. Vereinzelt hat sich sogar nach vielfacher Weiterimpfung eines Carcinoms schließlich ein Tumor von sarkomatösem Bau entwickelt. Man kennt Tumorstämme, bei denen diese hochinteressante Umwandlung mit großer Regelmäßigkeit nach einer bestimmten Zahl von Weiterimpfungen sich einstellt. Dem Vorgang scheint indes die prinzipielle Bedeutung nicht zuzukommen, die man ihm beilegen wollte. Es tritt keineswegs die behauptete Metaplasie der Carcinomzellen in Sarkomzellen ein, sondern das Sarkom nimmt seine Entwicklung aus dem Stromaanteil des Carcinoms, das es dann allmählich überwuchert. Der umgekehrte Vorgang, die Entwicklung eines Carcinoms aus einem Sarkom ist mir aus der Literatur nicht bekannt.

Manche Tiere weisen eine mehr oder weniger große Resistenz gegen die Tumorüberimpfungen auf. Diese natürliche Resistenz läßt sich durch besondere Maßnahmen erhöhen und bis zur Immunität steigern. Es muß indes betont werden, daß eine solche Immunisierung nur Schutz gewährt gegen die künstliche Uebertragung eines Tumors: es kann sehr wohl vorkommen und ist auch des öfteren beobachtet worden, daß ein Tier während der Dauer dieser Immunität, während also Tumorimpfungen absolut erfolglos blieben, an einem Spontantumor derselben Art erkrankt. Auch die Art, wie diese Immunität erzielt werden kann, beweist deutlich, daß es sich um keinen streng spezifischen Vorgang handelt. Die Immunität wird nämlich nicht nur erzielt durch Vorbehandlung mit schwachvirulentem Tumormaterial im Sinne einer aktiven Immunisierung, sondern es gelingt auch durch Einverleibung von Embryonenbrei, von Leberzellen, von Blutkörperchen und anderem beliebigem Zellmaterial der eigenen wie einer anderen Art, den gleichen Effekt zu erzielen. Der Körper erhält also durch diese Maßnahmen ganz allgemein die Fähigkeit, ihm aufgedrungenes, fremdes Zellmaterial zu vernichten.

Der Wert der experimentellen Krebsforschung dieser Art ist nicht unbestritten geblieben. Von verschiedenen Seiten, namentlich v. Hansemann, ist immer wieder die Frage aufgeworfen worden, ob wir überhaupt berechtigt sind, in diesen Mäusetumoren den menschlichen Geschwülsten analoge Bildungen zu sehen und ob es daher statthaft ist, Forschungs- und Behandlungsergebnisse von den einen auf die anderen zu übertragen. Er vermißt bei diesen Mäusegeschwülsten vor allem das infiltrierende Wachstum und die Metastasenbildung, also gerade die Erscheinungen, die den

menschlichen Geschwülsten ihren bösartigen Charakter verleihen. Außerdem weist er darauf hin, daß sich die Mäusegeschwülste, namentlich die überimpften, häufig vollkommen zurückbilden, was bei menschlichem Krebs nie vorkomme.

Alle diese Punkte haben mit Recht Widerspruch gefunden. Zunächst muß bestritten werden, daß infiltrierendes Wachstum fehlt. Solange wir allerdings unter die Haut in das lockere Subkutangewebe impfen, wird der Tumor sich in diesem zunächst ausbreiten. Die Sache ändert sich mit dem Moment, wo wir in das Parenchym der Organe, etwa in die Leber, impfen. Hier wird das infiltrative Wachstum nie ausbleiben. Das Wachstum eines Tumors richtet sich eben nach den anatomischen Verhältnissen, die er vorfindet. Erst wenn sich ihm die Gewebe in den Weg stellen, überwindet er deren Widerstand dadurch, daß er sie infiltrierend durchwächst. Auch das Fehlen von Metastasen muß bestritten werden und kann heute angesichts einer Reihe gegenteiliger Beobachtungen als widerlegt gelten. Zuzugeben ist, daß die Metastasenbildungen bei diesen Geschwülsten viel seltener sind als bei menschlichen Geschwülsten. Auf die zahlreichen zur Erklärung herangezogenen Hypothesen kann ich hier nicht eingehen, ich erwähne nur kurz die in der Literatur oft auftauchende, nicht immer ganz korrekt wiedergegebene Theorie Ehrlich's von der athreptischen Immunität. Ehrlich nimmt an, daß das Wachstum eines Tumors das Vorhandensein eines gewissen Nährstoffes im Körper zur Voraussetzung hat. Verbraucht der schnell wachsende Primärtumor diesen Stoff völlig, so ist für einen zweiten Tumor bzw. für die Metastasen des ersten nichts übrig, daher der Name „athreptische Immunität". Ohne zu dieser Hypothese näher Stellung zu nehmen, sei nur der Hinweis gestattet, daß auch in der menschlichen Pathologie das Verhältnis — großer Primärtumor, fehlende oder kleine Metastasen — kleiner Primärtumor, riesige Metastasen — häufig zur Beobachtung kommt.

Daß Rückbildungen und Spontanheilungen von Impftumoren häufig vorkommen, muß ebenfalls zugegeben werden. Der Impftumor unterscheidet sich dadurch eben doch von dem auf Grund gewisser im wesentlichen noch unbekannter Momente im Körper selbst entstandenen autochtonen Spontantumor. Wir dürfen aber aus diesem Moment keinen Unterschied zwischen Tier- und Menschentumor konstruieren, da wir aus naheliegenden Gründen das Verhalten menschlicher Impfgeschwülste nicht kennen und nicht wissen, ob diese nicht gegebenenfalls dieselbe Neigung zur Rückbildung und Spontanheilung zeigen würden, wie die Impftumoren der Tiere.

Alles in allem dürfen wir wohl sagen, daß Hansemann mit seinem ablehnenden Standpunkt zu weit geht. Die experimentelle Krebsforschung ist zweifellos ein wertvolles Hilfsmittel, das wir beim Studium der Tumoren sowohl als

besonders beim Ausprobieren unserer therapeutischen Maßnahmen kaum entbehren können. Natürlich muß die Eigenart des verwendeten Materials stets berücksichtigt werden; nach dieser Richtung hin haben zweifellos die Einwände Hansemanns segensreich gewirkt.

Ihre Daseinsberechtigung hat schließlich die experimentelle Krebsforschung schon heute durch eine Reihe hochinteressanter Ergebnisse bewiesen. Ich muß es mir versagen, dieselben im einzelnen aufzuzählen und will aus der Fülle der Arbeiten nur einige herausgreifen, die erst vor kurzem bekannt geworden sind und die gerade jetzt allgemein zur Diskussion stehen.

Dies gilt vor allem für die Resultate, die Peyton-Rous und Murphy im Rockefeller Institut in New-York bei der Weiterimpfung eines Spindelzellensarkoms beim Huhn erhielten. Das Neue und Auffallende daran war die Tatsache, daß die Impfungen auch angingen, wenn das Impfmaterial zellfrei gemacht worden war. Man konnte den Impfstoff durch ein Berkefeldfilter schicken, oder ihn trocknen, zu Pulver verreiben und monatelang aufbewahren oder ihn wochenlang in Glycerin legen — also alles Methoden, um die in ihm enthaltenen Geschwulstzellen abzutöten — trotzdem gingen die Tumorimpfungen mit großer Regelmäßigkeit an. Derartige Impfungen können natürlich nicht mehr als Implantation der Geschwulstzellen gedeutet werden, hier muß zweifellos etwas anderes übertragen werden.

Bieten schon diese Beobachtungen den Anhängern der parasitären Geschwulsttheorie eine willkommene Stütze ihrer Anschauung, so gilt dies vielleicht in noch höherem Maße von den ebenfalls erst vor kurzem bekannt gewordenen Experimenten Fibiger's.

Der Kopenhager pathologische Anatom hatte in gelegentlich beobachteten Magentumoren der Ratte eine wohlcharakterisierte Nematode, also einen Fadenwurm, gefunden. Es gelang ihm der Nachweis, daß diese Nematode durch den Genuß einer bestimmten Art der Küchenschabe in den Rattenmagen gelangte. Diese Schabe — Periplaneta americana und orientalis —, in deren quergestreifter Muskulatur dieselbe Nematode nachzuweisen war, stellte also eine Art von Zwischenwirt für die Uebertragung dar. Daß die Nematode im ursächlichen Zusammenhang mit der Geschwulstbildung stand, konnte dadurch bewiesen werden, daß man durch Uebertragung derselben auf gesunde Ratten Geschwülste von demselben Typus erzeugen konnte.

Ich gestatte mir zu bemerken, daß ich persönlich nicht an einen parasitären Ursprung der Geschwülste im allgemeinen glaube und daß ich diesen Standpunkt auch angesichts der Ergebnisse Peyton-Rous und Fibiger's nicht zu ändern gedenke. Es liegt indes nicht in meiner Absicht, diese Streitfragen hier anzuschneiden, ich wollte nur zeigen, wie die experi-

mentelle Krebsforschung herangezogen werden kann, um die großen Fragen der Geschwulstpathologie zu beleuchten und eventuell zur Entscheidung zu bringen.

Wie mein Vortrag mit einer Entschuldigung begann, so muß er mit einer solchen schließen. Es war mir natürlich in der kurzen Zeit, in der ich Ihre Aufmerksamkeit in Anspruch nehmen durfte, nicht möglich, mein Thema auch nur einigermaßen erschöpfend zu behandeln. Ich mußte mich vielmehr mit einem ganz kurzen orientierenden Ueberblick begnügen. Eventuell findet sich in der Diskussion Gelegenheit, das eine oder andere nachzutragen, aber auch ohne das hoffe ich in Ihnen die Ueberzeugung erweckt und bestärkt zu haben, daß die experimentelle Krebsforschung bei sachgemäßer Anwendung einen hervorragenden Platz unter den mannigfachen Bestrebungen beanspruchen darf, durch die man die bösartigen Geschwülste zu bekämpfen sucht.

II.

Ueber die sog. Xanthosarkome der Sehnenscheiden und der Gelenke.

Von

Dr. **S. Weil,**
Assistenzarzt der chirurg. Klinik zu Breslau.

Obwohl unsere Kenntnisse über das Wesen der Xanthome in den letzten Jahren außerordentlich gefördert wurden, gibt es dennoch, besonders auf dem Gebiet derjenigen Xanthomformen, die ich als chirurgische Xanthome zusammenfassen möchte, nämlich der Xanthome der Sehnen, der Sehnenscheiden, der Gelenke und Fascien, noch zahlreiche Probleme, über die ich hier eine kurze Uebersicht geben möchte.

Es hat sich mit Sicherheit ergeben,

1. daß die morphologischen und physikalischen Besonderheiten der Xanthomzellen durch ihren Gehalt an Cholestearinestern bedingt sind,

2. daß sowohl beim Lidxanthom wie beim Xanthoma tuberosum multiplex und ebenso bei den symptomatischen Xanthomen der Diabetiker, Ikterischen usw. eine Störung des Cholestearinstoffwechsels, eine Vermehrung der Blutcholestearine vorliegt, in den ersten Fällen als Ausdruck einer vielleicht angeborenen, manchmal familiär auftretenden Konstitutionsanomalie, bei den symptomatischen Xanthomen infolge von Stoffwechseländerungen, die durch das Grundleiden, den Diabetes, den Icterus hervorgerufen werden. Aehnlich wie bei der Gicht die Harnsäurevermehrung im Körper zur lokalen Ablagerung von Harnsäure in den Gichtknoten, den Tophi, führt, so bewirkt die Cholestearinämie eine Ablagerung von Cholestearinmassen in bestimmten Zellen, die dadurch Xanthomzellen oder Staubzellen werden.

3. Wie Anitschkew's Experimente an Kaninchen, bei denen durch Cholestearinverfütterung eine künstliche Cholestearinämie erzeugt wurde, gezeigt haben, sind diese Zellen die Makrophagen des Blutes und der Gewebe, die durch Cholestearinbeladung den Charakter der Xanthomzellen annehmen. Bei den Tieren von Anitschkew fanden sich solche Lipoidbeladene Makrophagen besonders reichlich in der Umgebung von Entzündungsherden angesammelt, so daß diese Versuche sich leicht in Beziehung bringen lassen zu schon älteren Beobachtungen, denen zufolge sich zuweilen Xanthomzellenanhäufungen in der Umgebung von chronischen Entzündungsherden, z. B. bei Aktinomykose, in Empyemen der Appendix, in alten Pyosalpinsäcken auffinden lassen. Allerdings besteht insofern ein Unterschied zwischen den Experimenten und diesem Vorkommen von entzündlichen „Pseudoxanthomzellen", als letztere mit Wahrscheinlichkeit einer lokalen Cholestearinvermehrung entstammen.

Diesen einfachen Xanthomen, bei denen die Ansammlung der Xanthomzellen die Grundlage des Prozesses abgibt, werden nun gegenübergestellt die chirurgischen Xanthome, pathologische Veränderungen, die zwar auch Xanthomzellen enthalten, im übrigen aber einen komplizierten histologischen Bau aufweisen, indem eine mehr oder weniger umfangreiche Gewebsneubildung sich vorfindet, die die Gebilde zu richtigen Geschwülsten, die mächtige Dimensionen gewinnen können, umgestaltet. Es handelt sich um die pathologischen Prozesse, die früher als Riesenzellensarkome, als Myelome, als Myeloidtumoren der Sehnenscheiden usw., jetzt als Xanthomsarkome der Sehnenscheiden veröffentlicht und von französischen Autoren, besonders von Malherbe, in den letzten Jahren von Spieß-Hedinger, Hartert, Fleißig ausführlich bearbeitet wurden.

Zwischen den einfachen Xanthomen und den Xanthosarkomen gibt es aber zahlreiche Beziehungen, die in diesen Veröffentlichungen nicht genügend betont wurden. Es seien hier kurz einige Berührungspunkte hervorgehoben.

Nicht immer sind die einfachen Xanthome die bekannten weichen Gebilde; auch hier, besonders beim Xanthoma multiplex, kommt es zur Ausbildung harter, fester Knoten, wie sie für die chirurgischen Xanthome charakteristisch sind. Eine weitere Aehnlichkeit besteht in dem multiplen Auftreten der beiden Xanthomarten; das Xanthoma multiplex hat ja davon seinen Namen. Aber auch bei den Sehnenscheidenxanthomen wird ein solches multiples Vorkommen häufig beobachtet. Ich glaube, daß das Recidivieren nach operativer Entfernung derartiger Geschwülste oft durch multiple Anlage bedingt ist. So finden wir bei einem unserer Fälle, der zum Schluß noch beschrieben werden soll, nach Exstirpation eines großen Tumors an der Innenseite des Sprunggelenkes das „Recidiv" an der Außenseite der Knöchel. Pilliet berichtet über ein Individuum, das an 15 Seh-

nen „Myeloidtumoren" trug, und 2 oder 3 Riesenzellensarkome an einer Sehnenscheide werden mehrfach beschrieben. Dann ist bekannt, daß beim Xanthoma multiplex die tiefen Knoten dieselben Körperstellen bevorzugen, die auch die chirurgischen Xanthome befallen, die Sehnen und Gelenke am Dorsum der Finger und der Hand, die Achillessehne usw., wobei die Knoten allerdings den erkrankten Partien mehr in oberflächlicher Weise aufsitzen oder von außen her infiltrierend einwachsen, während die Beziehungen der chirurgischen Xanthome zu diesen Gebilden von vornherein viel intimere sind, so daß beispielsweise schon kleine Sehnenscheidenmyelome nicht ohne Wegnahme der Sehnenscheide entfernt werden können.

Vor allem aber ist es nicht richtig, wie auf Grund der meist mit physiologischen und chemischen Methoden ausgeführten Untersuchungen der letzten Jahre angenommen werden könnte, daß die einfachen Xanthome reine Infiltrationsprodukte darstellen. Recht häufig findet sich auch hier neben der Anhäufung der Xanthomzellen eine Bindegewebswucherung, so daß Virchow den fibromatösen Charakter der Xanthome betont und ihnen den Namen Fibroma lipomatodes gibt. Ja selbst die einfachen Xanthome haben zuweilen direkt dieselbe Sarkomstruktur, die den charakteristischen Bestandteil der chirurgischen Xanthome ausmacht. Solche Beobachtungen stammen von Touton und Borst. Ebenso trifft man nicht allzuselten in den einfachen Xanthomen Riesenzellen, die infolge ihres regelmäßigen Vorkommens den chirurgischen Xanthomen den Namen gegeben haben (Riesenzellensarkome, Myelome), so daß Dor, der als erster die Beziehungen dieser Riesenzellengeschwülste zum Xanthomgewebe aufdeckte, den Satz aussprach, daß kein Myeloidtumor ohne Xanthomstruktur, kein Xanthom ohne Riesenzellen vorkommt.

Es ergibt sich aus diesen kurzen Auseinandersetzungen, daß auch bei den einfachen Xanthomen mit der Ansammlung von Xanthomzellen in der Regel eine Gewebsneubildung von Fibrom- und Sarkomcharakter einhergeht.

Bis jetzt fehlen, soviel ich sehe, noch Untersuchungen darüber, ob auch bei den chirurgischen Xanthomen die Cholestearine des Blutes vermehrt sind. Ich kann über eine solche Untersuchung berichten, die Herr Dr. Funk in Freiburg, der mit Autenrieth zusammen die Methode der Cholestearinbestimmung im Blut ausgearbeitet hat, in liebenswürdigster Weise mit dem von der Firma Hellige, Freiburg angegebenen Apparat ausgeführt hat. Es handelt sich um die Patientin mit dem Gelenkxanthom, deren Krankengeschichte zum Schluß wiedergegeben wird. Die Bestimmung wurde jetzt, etwa 1 Jahr nach der Operation, vorgenommen. Ein Recidiv ist bei der Patientin nicht nachweisbar, ebensowenig andere xanthomatöse Veränderungen. Es fand sich bei ihr als Mittel aus zwei Untersuchungen 0,268 mg Cholestearin in einem ccm Blut, wäh-

rend bei normalen Individuen 0,14—0,16 mg den Durchschnitt darstellt, d. h. es findet sich annähernd doppelt so viel Cholestearin wie beim Gesunden. Es zeigt unsere Kranke etwa denselben Grad von Cholestearinvermehrung, den Schmidt bei Trägern kleiner vereinzelter Hautxanthome fand, während bei ausgedehnteren Affektionen die Anreicherung eine noch viel größere ist.

Nach dieser Untersuchung, die natürlich durch weitere Untersuchungen noch ergänzt werden muß, scheint es, daß auch bei den chirurgischen Xanthomen eine allgemeine Stoffwechselstörung vorliegt, die nach der Tumorexstirpation nicht verschwindet, also wohl die primäre Veränderung darstellt. Infolge dieser Stoffwechselstörung der Cholestearinämie kommt es zu Ablagerungen von Cholestearinverbindungen in Sehnen usw., die ihrerseits die Entwicklung der Tumoren wieder auslösen.

Man könnte nun weiter betonen, daß bei den chirurgischen Xanthomen sich dieselben Entwicklungsstadien antreffen lassen, wie beim einfachen Xanthom, bei dem allmählich Uebergänge beobachtet werden von einer reinen Xanthomzellenanhäufung zu Xanthomen mit Fibrom- und Sarkomstruktur. Eine reine Xanthomzelleneinlagerung im Sehnengewebe beschreibt Hößli; von da finden sich dann alle Uebergänge zu den Xanthosarkomen der Sehnen. Der Unterschied wäre nur der, daß das einfache Xanthom häufiger eine reine Xanthomstruktur und selten sarkomatöses Gewebe aufweist, während umgekehrt beim chirurgischen Xanthom die reine Xanthomstruktur selten, Sarkomstruktur dagegen häufig beobachtet wird.

Man könnte nach all diesem also vermuten, daß prinzipiell ein Unterschied zwischen beiden Xanthomformen nicht besteht, daß die chirurgischen Xanthome nichts anderes darstellen, wie in der Sehnenscheide usw. entstandene gewöhnliche Xanthome.

Eine solche Auffassung hat sehr viel Verlockendes an sich. Ich glaube aber nicht, daß sie allen Tatsachen gerecht wird. Sie entspringt einem allzustarken Betonen des Xanthomcharakters und einer Vernachlässigung der übrigen Gewebsstruktur dieser Tumoren. Ich halte sie vorläufig für unwahrscheinlich, vor allem weil ganz ähnliche Geschwülste an den Sehnen und Sehnenscheiden vorkommen, die histologisch wie klinisch völlig mit den Xanthosarkomen übereinstimmen, mit dem einzigen Unterschied, daß Xanthomzellen in ihnen nicht vorhanden sind.

Ich besitze Präparate von 8 hierher gehörigen Tumoren, die z. T. von Herrn Prof. Coenen mir in liebenswürdiger Weise zur Verfügung gestellt wurden, z. T. von mir selbst allmählich gesammelt wurden. Sämtliche Tumoren zeigen Riesenzellen, sarkomatöses und fibröses Gewebe und einen im allgemeinen übereinstimmenden Bau; sie entsprechen vollständig den Beschreibungen, die Spieß, Fleißig, Hartert in den letzten Zeiten

ausführlich gegeben haben. In einem dieser Tumoren finde ich nur eine einzige Insel von Xanthomzellen, in zwei weiteren Geschwülsten überhaupt keine derartige Struktur. Besonders beweisend ist mir in dieser Hinsicht das letzte Riesenzellensarkom, das ich untersuchen konnte; es handelte sich um ein nicht ganz bohnengroßes Gebilde von einer Fingerstrecksehne, das in der Poliklinik entfernt wurde und das den typischen Bau all dieser Tumoren zeigte; auf sehr zahlreichen Schnitten konnte ich aber trotz eifrigsten Suchens keine Xanthomzellen auffinden. Allerdings besitze ich nur Paraffinschnitte, kann also nicht entscheiden, ob nicht doch in diesem Tumor mittels Fettfärbung oder mittels des Polarisationsmikroskopes doppelt brechende Cholestearinmassen nachweisbar gewesen wären.

In der Literatur fehlen naturgemäß bis jetzt Angaben über diesen Punkt. Aeltere Beschreibungen sind nicht verwertbar, weil damals die Xanthomzellen nicht genügend gekannt wurden und deshalb der Beobachtung oder Beschreibung entgingen, während umgekehrt in den Arbeiten der letzten Jahre sich das Interesse in der Hauptsache den Xanthomzellen zuwandte, so daß Tumoren ohne diese Gebilde möglicherweise nicht der Veröffentlichung wert gefunden wurden. Ich glaube aber, daß es für die Beurteilung der chirurgischen Xanthome ausschlaggebend sein wird, diese Verhältnisse klarzulegen und zu untersuchen, ob hierher gehörige Sehnenscheidentumoren ohne Xanthombestandteile öfters vorkommen.

Noch eine weitere Frage in der Pathologie dieser Xanthome ist recht unsicher. Es besteht noch keine Einigkeit darüber, ob es sich histologisch um wahre Neubildungen handelt, um richtige Sarkome oder um Gewebswucherungen entzündlicher Natur, wie dies französische Autoren schon lange annehmen und jetzt wieder besonders energisch Fleißig behauptet. Ich glaube, daß sichere Beweise für die eine oder die andere Entscheidung noch nicht geliefert sind, und ich möchte nur darauf hinweisen, daß auch für die einfachen Xanthome die Frage noch ungelöst ist.

Dagegen kann wohl nicht daran gezweifelt werden, daß es Xanthome gibt, die sich klinisch als durchaus maligne erweisen. Ein Fall wie der von Dietrich neulich mitgeteilte muß jeden Zweifel benehmen. Es fand sich ein großer infiltrierend wachsender retroperitoneal gelegener Primärtumor und eine typische Aussaat über das Peritoneum, in der Herzmuskulatur usw. Es sei weiter daran erinnert, daß Bennecke, Spieß Xanthosarkome beobachteten, die die bedeckende Haut in infiltrierender Weise angriffen. Aber diese wirklich malignen Fälle sind doch selten; nicht zu ihnen gehören z. B. die Beobachtungen von Pröscher, von Low, die oft in diesem Zusammenhang angeführt werden. Hier handelte es sich, wie die Autoren ausdrücklich betonen, um ein Xanthoma multiplex mit Knoten in den inneren Organen, die aber den Hautknoten als koordiniert aufzufassen sind und nicht als Metastasen eines Primärtumors. Im allgemeinen verhalten sich die Xanthosarkome durch-

aus gutartig in dem Sinne, daß sie nicht zur Metastasierung führen, daß sie keine Drüseninfektion hervorrufen, daß sie gut abgekapselt bleiben und keine Geschwulstkachexie bedingen. Sie müssen deshalb klinisch vom Sarkom abgetrennt werden, wie dies die französischen Autoren schon lange tun. Allerdings kommt es nach Operationen relativ häufig zu Recidiven; neben den Gründen, die Fleißig hierfür anführt, möchte ich nochmals die multiple Anlage der Tumoren betonen. Selbst in Fällen, in denen nicht radikal operiert wurde, kann Heilung erfolgen. Bei dem Gelenkxanthom, das unten beschrieben werden soll, habe ich den Stil der Geschwulst an der Basis mit der Schere durchtrennt, in der Meinung, ein Lipom vor mir zu haben; sicher blieben dabei Teile des „Sarkoms" zurück. Ein Recidiv ist jetzt, 1 Jahr nach der Operation, noch nicht aufgetreten. Und auch in unserem zweiten Falle, der 1908 operiert wurde und rasch recidivierte, ist bis jetzt eine Kachexie und eine Metastasierung des Tumors nicht eingetreten. Derartig gutartige Sarkome gibt es nicht. Dagegen, daß es sich bei diesen Geschwülsten um Sarkome handelt, spricht weiterhin auch der Habitus unserer Gelenkgeschwulst; ein nicht infiltrierendes, dünn gestieltes Sarcoma pendulum — so müßte die Geschwulst charakterisiert werden — gibt es nicht.

Meiner Ansicht nach müssen wir den Standpunkt einnehmen: es gibt maligne Xanthome; die Mehrzahl der chirurgischen Xanthome ist aber gutartiger Natur.

Zum Schluß seien noch 3 unserer Fälle kurz mitgeteilt. Den ersten halte ich für interessant, weil der Tumor zur Usurierung des benachbarten Knochens führte, wie dies ähnlich Venot und Reverdin in ihren Fällen beobachteten.

J. S., 28 J., seit einem Jahr Schwellung am linken kleinen Finger, keine Schmerzen, keine Bewegungsstörungen, langsames Wachstum.

Befund: Am linken kleinen Finger keulenförmige Auftreibung durch eine daumenglieddicke Geschwulst, die sich an der volaren und radialen Seite der Phalanx I entwickelt hat und die nur die dorsale und ulnare Seite freiläßt. Gegen den Knochen ist der Tumor beschränkt beweglich. Das Röntgenbild ergibt neben dem deutlich erkennbaren Tumorschatten eine kirschkerngroße Aussparung im Knochen der ersten Phalanx.

Die Operation ergibt eine pflaumengroße Geschwulst von höckriger Oberfläche, die das charakteristische gelb und weißmarmorierte Aussehen der Sehnenscheidensarkome hat. Man erkennt deutlich, daß die Geschwulst von der Beugesehnenscheide ausgeht und sich z. T. nach außen von der Sehnenscheide, z. T. in die Sehnenscheide hinein entwickelt hat. Schließlich findet sich eine stielartige Fortsetzung, mit der die Geschwulst in den Knochen der Grundphalanx übergeht, und hier in einer kirschkerngroßen glatten Höhle liegt, aus der die Tumormassen mit dem scharfen Löffel leicht herausgehoben werden können. Diese Höhle ist vollständig von glattem Knochen umschlossen und kommuniziert nicht mit dem Mark. Schluß der Wunde. Glatter Verlauf. Heilung, die jetzt nach einem Jahr wieder konstatiert wurde. Histologisch: Riesenzellensarkom mit zahlreichen Xanthomzellen.

Den zweiten Fall teile ich mit, weil er die Gutartigkeit dieser Tumoren deutlich beleuchtet.

Es handelt sich um den Pat., den Fritsch in Bd. 60 dieser Beitr. bereits beschrieben hat.

Die dort beschriebene Geschwulst war von dem jetzt 37j. Pat. seit frühester Kindheit bemerkt worden. 1908 Exstirpation (s. die Arbeit von Fritsch). Die nochmalige histologische Untersuchung des Tumors zeigte Xanthombestandteile in ihm.

Die Nachuntersuchung des Kranken im Sommer 1913 ergab: Gesunder Mann, keine Kachexie. Die Narbe an der Innenseite des Knöchels ist fest. Dagegen finden sich an der Außenseite des r. Knöchels 2 durch die Fibula getrennte prominente längliche Tumoren, die dem Pat. keine Beschwerden verursachen, so daß er sich zu einem neuen Eingriff nicht entschließen kann. Der Tumor besteht also fast das ganze Leben, das Recidiv seit 6 Jahren. Trotzdem macht der Mann einen durchaus gesunden Eindruck.

Der dritte Fall ist von Interesse als Beispiel eines Gelenkxanthomes, das eine außerordentlich seltene Beobachtung darstellt.

L. B., 17 J. Seit 2 Jahren Schmerzen im r. Sprunggelenk, angeblich nach einem „Umknicken" des Fußes. Zunehmende Schwellung. Es findet sich eine umschriebene Schwellung von Markstückgröße, medial vom äußeren Knöchel, die bei starker Plantarflexion des Fußes erheblich vorspringt.

Die Operation ergibt: Nach Durchtrennung der Haut und der Fascie kommt man auf die Geschwulst, die durch eine Gewebsschicht dünn durchschimmert. Nach Durchtrennung dieser Schicht ist man im Gelenk und es zeigt sich, daß die Geschwulst dem Gelenkinneren selbst angehört, vor dem Talus liegt und oberhalb desselben in das obere Sprunggelenk eingedrungen ist, dieses von vorne her befällt. Die Geschwulst ist länglich, gestielt. Der Stiel ist dünn, sitzt am äußeren Talusrande auf. Durch Zug läßt sich die Geschwulst aus dem Fußgelenk extrahieren und hängt nur an ihrem Stiel fest. Die Talusvorderfläche ist rauh und die Knorpelbedeckung fehlt an dieser Stelle. Die Geschwulst wird abgetragen. Naht der Kapsel, der Fascie, der Haut. Glatter Verlauf. Die Geschwulst ist etwa 10 cm lang, hat Daumendicke, sieht aus wie ein Lipom, ist rundlich, hart, hat einen gelb-bräunlichen Ton. Auf dem Durchschnitt sieht man teils gelbe, teils bräunliche transparente Stellen.

Die histologische Untersuchung ergibt teils zellreiches, teils zellarmes Bindegewebe mit reichlichem Blutpigment, mit Riesenzellen, mit Xanthomzellen.

Diagnose: Xanthosarkom.

Jetzt, 1 Jahr nach der Operation läßt sich ein Recidiv nicht nachweisen.

III.

Der Einfluß der Palliativtrepanation auf die Stauungspapille *).

Von

Dr. **Richard Brade,**
Oberarzt der Abteilung.

Finden wir bei einer Augenspiegeluntersuchung den Sehnervenkopf pilzförmig vorgewölbt, serös durchtränkt und trübe, anscheinend vergrößert, mit verengten Arterien und erweiterten geschlängelten Venen, die gelegentlich wegen der überhängenden Ränder der Papille streckenweise verschwinden, so haben wir das ausgesprochene Bild der Stauungspapille vor uns. Die Stauungspapille kennen wir als Symptom pathologischer Prozesse, die eine Drucksteigerung innerhalb der knöchernen Schädelkapsel erzeugen, allerdings nicht als konstantes und auch in den verschiedensten Graden variationsfähiges Symptom. In ihren Anfangsstadien ist sie schwer von der Neuritis optica zu unterscheiden und in einer Anzahl der ophthalmologischen Lehrbücher finden wir auch die Stauungspapille als besonders fortgeschrittenes Stadium der Neuritis optica aufgefaßt. Den zur Zeit in ophthalmologischen Kreisen geltenden Anschauungen entspricht das nicht mehr, vielmehr geht die herrschende Ansicht dahin, daß die Stauungspapille ihre Entstehung rein mechanischen Momenten verdankt, daß also Stauungspapille und Neuritis optica streng voneinander zu trennen sind, wenn sie auch naturgemäß bei demselben Patienten zu gleicher Zeit nebeneinander bestehen können.

Besondere Schwierigkeiten bietet die Diagnose, wenn sich bei bestehender Neuritis optica z. B. myopica eine Stauungspapille entwickelt; manchmal kann dabei das Auftreten von Stauungsblutungen im Bereich der Papille Klarheit schaffen. Im allgemeinen wird man von Stauungspapille

*) Aus der chirurg. Abteilung des Allerheiligen-Hospitals zu Breslau. (Primärarzt: Prof. Dr. Tietze.)

erst sprechen, wenn die Prominenz des Sehnervenkopfes eine ophthalmoskopisch meßbare ist, d. h. wenn der Refraktionsunterschied zwischen der Höhe der Prominenz und des Fundus im aufrechten Bilde + 3 D. = 1 mm beträgt. Entstehungsursache und Entstehungsart der Stauungspapille stehen noch nicht fest, wie die einander widersprechenden und sich gegenseitig widerlegenden Theorien zeigen. Auf diesen Punkt hier näher einzugehen, würde zu weit führen, besonders da das mir zur Verfügung stehende Material auch noch von spezialistisch ophthalmologischer Seite bearbeitet werden wird. Ich möchte nur der Vollständigkeit halber die einzelnen Theorien kurz erwähnen.

Die älteste Theorie ist die von v. Graefe (1860), der mechanischen Druck von Geschwulstmassen im Innern der Schädelkapsel auf den Sinus cavernosus und damit Blutstauung in den retinalen Venen mit ödematöser Durchtränkung der Papille und nachfolgender Bindegewebswucherung annahm.

Schmidt-Rimpler und Manz nahmen Anhäufung von Liquor cerebrospinalis am blinden Ende des Zwischenscheidenraumes an, wodurch eine Incarceration des Sehnervenkopfes und seiner Gefäße mit konsekutivem Oedem hervorgerufen werde.

Leber und Deutschmann sind die Verfechter der Entzündungstheorie. Sie denken sich, daß Stoffwechselprodukte von Gehirntumoren, vermengt mit entzündlichen Transsudationen, als entzündlicher Reiz die Entstehung einer Papillitis und Neuritis verursachen, sie nehmen also als das Primäre die Neuritis optica an.

Schiek nimmt zwei entgegengesetzt gerichtete Flüssigkeitsströme an, die sich im Intervaginalraum des Opticus treffen. Beide Ströme müssen, um einen geregelten Abfluß zu garantieren, unter völlig gleichem Druck stehen. Bei Steigerung des Hirndrucks muß es zu einer Stauung in dem zentripetal fließenden Strome kommen, die sich durch eine Quellung des Papillengewebes bemerkbar macht. Gleichzeitige Kompression der Zentralgefäße ruft venöse Stase hervor. Das Oedem bewirkt Zerfall der Nervenfaserbündel und reaktive Entzündung mit nachfolgender Bindegewebswucherung. Nach Schiek ist die Entzündung also das Sekundäre.

Die neueste Theorie stammt von Behr, der nur eine zentralwärts gerichtete Strömung von Gewebslymphe innerhalb der einzelnen Nervenfaserbündel des Sehnerven annimmt. Kompression des Nerven an irgendeiner Stelle erzeugt Oedem des Nervenstammes und damit Stauungspapille.

Tierexperimente ergaben, daß intrakranielle Druckerhöhung allen in der Regel nicht genügt, Stauungspapille hervorzurufen, jedenfalls gelingt es nicht immer, durch Einführung von Fremdkörpern in die geschlossene Schädelhöhle (Preß-, Schwammstücke, Paraffinklumpen) Stauungspapille zu erzeugen, während durch Einspritzung von Kochsalzlösung mit oder ohne gleichzeitiger Einbringung von Fremdkörpern fast regelmäßig Stauungspapille entstehen soll. Bei Einspritzung von Kochsalzlösung soll sich auch zeigen, daß die Papille auf der Seite der Einspritzung schneller und stärker anschwillt als auf der anderen,

was mit den Beobachtungen von Horsley übereinstimmen würde, der bei Tumor cerebri die Stauungspapille auf der Tumorseite ausgesprochener fand.

Es geben diese Experimente einen Fingerzeig zur Erklärung der Tatsache, daß die Stauungspapille kein unbedingt konstantes Symptom intrakranieller, Drucksteigerung hervorrufender, pathologischer Prozesse ist, und daß sie bald ein Früh-, bald ein Spätsymptom darstellt.

Wir finden die Stauungspapille in erster Linie bei Hirntumoren, ferner bei Meningitis serosa und tuberculosa, bei Hirnabscessen, Hirnlues, Hydrocephalus, den sog. Pseudotumoren (Nonne), bei akuter Hirnschwellung (Reichardt), ferner bei intra- und extraduralen und intracerebralen Hämatomen, sofern diese nicht das Leben der Patienten bereits vernichten, bevor die Entwicklung einer Stauungspapille zeitig möglich ist. Jedenfalls müssen wir bei allen diesen Erkrankungen bzw. beim Verdacht auf ihr Vorhandensein zum Augenspiegel greifen, mit dessen Hilfe allein die Feststellung der Stauungspapille möglich ist. Dabei müssen wir uns darüber klar sein, daß die Stauungspapille einseitig und doppelseitig bzw. auf einer Seite stärker entwickelt sein kann als auf der anderen, daß sie überhaupt die verschiedensten Stadien von geringer Vorwölbung bis zur ausgesprochenen Pilzform zeigen kann, ohne daß es uns dadurch möglich wäre, absolut sichere Schlüsse auf den Ort oder die Art der sich im Schädelinnern abspielenden pathologischen Prozesse zu ziehen.

Die Gefahren der Stauungspapille bestehen in der gewöhnlich sehr langsam aber bei länger dauerndem Bestehen ganz sicher fortschreitenden Schädigung der Sehnervenfasern. Durch Zerfall der Fasern und Bindegewebswucherung kommt es zur Atrophie des Sehnerven, die übrigens nicht, wie z. B. die tabische Atrophie eine leuchtend weiße, scharf begrenzte Papillenscheibe ohne Gefäßveränderungen zeigt, sondern eine unscharfe, verzogene Papille mit verengten Gefäßen erzeugt. Die Folge der Atrophie ist schwere Störung der Sehschärfe bzw. Amaurose. Diese bei jeder Stauungspapille bestehende große Gefahr erfordert, daß gleichzeitig mit der Feststellung der Papillenschwellung die Prüfung der Sehschärfe und Untersuchung auf Gesichtsfeldeinschränkung stattfindet. Wir finden dabei gelegentlich ein ausgesprochenes Mißverhältnis zwischen anatomischem Befund und Funktion, indem wir bei sehr ausgesprochener Stauungspapille die Sehschärfe nur wenig geschädigt sehen und umgekehrt. Jedenfalls wird die drohende Erblindung in erster Linie unser therapeutisches Handeln bestimmen, zumal wir in der Palliativtrepanation ein Mittel besitzen, das die Folgen der Stauungspapille in vielen, ja den meisten Fällen so prompt zu beseitigen vermag, wie die Herniotomie die Folgen der Einklemmung des Darmes. Gewiß bleiben manche der Patienten, die trotz bestehender Stauungspapille nicht trepaniert wurden, sondern anderweitige oder auch gar keine Behandlung genossen, am Leben, aber unter diesen wenigen Genesenen bilden die Erblindeten einen außerordentlich hohen Prozentsatz.

Es ist das Verdienst von v. Hippel, als erster auf den segensreichen Einfluß der Palliativtrepanation auf die Stauungspapille in einer umfassenden Monographie aus dem Jahre 1909, die das ganze damals zur Verfügung stehende Literaturmaterial sichtet, aufmerksam gemacht zu haben. Da die Stauungspapille keine Erkrankung für sich, sondern nur ein Symptom darstellt, so wäre die ideale Therapie nicht die Stauungspapille anzugreifen, sondern das Grundleiden zu beseitigen. Diesem Ideal stellen sich aber häufig unüberwindliche Schwierigkeiten entgegen, denn wie soll man eine Meningitis tuberculosa, eine Hirnlues zur Heilung bringen, ehe die gefürchtete Folge der Stauungspapille, der Verlust der Sehkraft, eingetreten ist. Es ist darum der erste Zweck der einzuschlagenden Therapie, für Herabsetzung des Hirndrucks zu sorgen. Das kann auf verschiedene Weise geschehen: durch Lumbalpunktion, Ventrikelpunktion, Balkenstich (v. Bramann), Ventrikeldrainage (Payr), reguläre Trepanation.

Selbstverständlich vermag die Lumbalpunktion den intrakraniellen Druck herabzusetzen, aber nur vorübergehend. Mehrfach wiederholte Lumbalpunktion vermag aber auch, wie verschiedene in der Literatur niedergelegte Fälle (Siegrist, Bern) beweisen, Heilung zu bringen. Veröffentlicht sind aber bisher nur vereinzelte Fälle, eine größere Statistik fehlt. Für Tumoren, besonders der hinteren Schädelgrube, kommt die Lumbalpunktion überhaupt nicht in Betracht. Sie ist ja wegen der Gefahr plötzlicher Todesfälle durch Aenderung des Hirndrucks schon zu diagnostischen Zwecken verpönt, kommt also therapeutisch erst recht nicht in Frage. Außerdem ist schon theoretisch die Aussicht, bei Gehirntumoren die Stauungspapille durch Lumbalpunktionen dauernd günstig zu beeinflussen, äußerst gering, so daß die Punktion des Lumbalkanals nur bei Hirndrucksteigerungen anderer Aetiologie ernsthaft in Frage kommt. Daß sie bei Meningitis serosa, Hydrocephalus, Schädeltraumen, eventuell in Wiederholung gut wirken kann, ist ja durchaus erklärlich. Eventuell kommt die Lumbalpunktion noch in prognostischer Beziehung vor der geplanten Trepanation in Frage, indem sie Anhaltspunkte dafür geben kann, ob die Trepanation die im Erlöschen begriffene Sehkraft noch wird erhalten können. Bessert sich nach Lumbalpunktion die Sehkraft wieder, so ist auch die nachfolgende Trepanation in dieser Beziehung aussichtsreich. Natürlich geht dabei, da man den Erfolg der Punktion erst abwarten muß, kostbare, unter Umständen uneinbringliche Zeit verloren.

Was von der Lumbalpunktion gesagt worden ist, gilt mutatis mutantis von der Ventrikelpunktion, die auch außerdem einen größeren und schwierigeren Eingriff darstellt. Balkenstich und Ventrikeldrainage sind gleichfalls Eingriffe, die den ihnen anhaftenden Gefahren nach der Trepanation sehr nahe kommen; mir selbst fehlen eigene Erfahrungen über ihren Einfluß auf die Stauungspapille, den sie theoretisch ja wohl haben müssen, vollkommen.

Es bleibt also nur noch die Trepanation, die auch z. Z. noch die Souveränität unter den chirurgischen Eingriffen zur Beseitigung vergrößerten Hirndruckes behauptet. Bei den großen diagnostischen Schwierigkeiten, die ganz besonders bezüglich der Lokaldiagnose bestehen, handelt es sich in einer großen Anzahl, wenn nicht in der Mehrzahl der Fälle um Palliativtrepanationen, da teils der Erkrankungsherd nicht gefunden werden kann, teils die Natur des Leidens (Meningitis, Lues, inoperabler, infiltrierender Tumor) eine radikale chirurgische Therapie ausschließt. Gegen die Trepanation sind eine Anzahl Einwände erhoben worden.

Es muß zugegeben werden, daß die Stauungspapille auch ohne Trepanation selbst unter Erhaltung des Sehvermögens ausheilen kann, besonders bei cerebraler Lues. Auch diagnostische Irrtümer können unterlaufen, es sind in der Literatur Fälle beschrieben, wo bei Nephritis und schwerer Anämie Stauungspapille bzw. Neuritis optica mit starkem Oedem der Papille festgestellt wurde. Es gibt aber kein Fall von vornherein sichere Anhaltspunkte dafür, ob er zu den günstig verlaufenden gehören wird. Am ehesten scheint noch bei Gehirnlues ein gewisses Abwarten nach Einleitung der medikamentösen Therapie gestattet zu sein; gewarnt wird dabei vor der Anwendung des Salvarsans, nach dessen Verwendung stürmische lokale Reaktionen mit plötzlichen Todesfällen berichtet werden, die gute alte Schmierkur behauptet hier noch das Feld. Bei rasch abnehmender Sehschärfe dürfte aber auch hier trotz Einleitung der antiluetischen Kur das Abwarten als Kunstfehler zu betrachten sein. Siegrist vergleicht sehr treffend die Verhältnisse mit denen bei der Appendicitis, wo die Gefahren des Abwartens die Gefahren der Operation in der Regel übertreffen.

Ferner wird der Frühtrepanation vorgeworfen, daß sie eben häufig nur eine palliative sein kann, und daß dann mit Schwinden des Hirndrucks Symptome, die eine Lokaldiagnose gestattet hätten, verschwinden, daß also damit die Aussichten auf eine radikale Heilung des Patienten aufgegeben werden. Nun sind ja die Aussichten einer Radikalheilung an und für sich sehr gering, wenn sie auch von Jahr zu Jahr besser werden, sie schwanken nach den einzelnen Statistiken von 3—30%. Zu langes Abwarten zur Stellung einer sicheren Lokaldiagnose bedeutet aber, daß der Patient unter Umständen seine Radikalheilung mit Erblindung bezahlen muß. Außerdem ist aber auch nach der Palliativtrepanation sehr wohl noch eine Lokaldiagnose möglich. Durch die Trepanation wird der Patient von der Gefahr der Erblindung und den übrigen Gefahren des Hirndruckes zunächst einmal befreit und kann nun in Ruhe weiter beobachtet und untersucht werden. Daß eine Lokaldiagnose auch unter diesen Umständen noch möglich und die Radikaloperation auch nach Jahren noch möglich ist, beweisen uns mehrere eigene Fälle, abgesehen von den in der Literatur niedergelegten (Cushing). Damit ist auch gleich der Einwand widerlegt, daß der Palliativtrepanation etwas Unbefriedigendes anhaftet, weil eben dabei die eigentliche Krankheits-

ursache nicht beseitigt wird. Wenn auch wirklich bei inoperablem oder nicht auffindbarem Tumor der Tod der Patienten nur auf relativ kurze Zeit hinausgeschoben wird, so bleibt ihm doch bei rechtzeitig ausgeführter Palliativtrepanation wenigstens das Augenlicht bis zum Lebensende erhalten, auch Erbrechen und Kopfschmerzen verschwinden oder werden wenigstens wesentlich gebessert. Aus diesem letzten Grunde soll auch die bereits eingetretene Amaurose keine Gegenindikation gegen die Trepanation bilden. Schließlich kommen aber doch auch tatsächlich Dauerheilungen vor, z. B. bei den Pseudotumoren und der Meningitis tuberculosa, sowie bei Gehirnlues.

Die meiste Berechtigung hat der Einwand der unmittelbaren und späteren Folgen der Trepanation. Bei der Natur der in Frage kommenden Leiden ist die Operationsmortalität naturgemäß eine sehr hohe, andererseits sind die Gefahren um so geringer, je früher man sich zur Operation entschließt und ebenso sind die Heilungsaussichten um so besser, je früher man eingreift.

Die unmittelbaren Gefahren der Operation sind der Operationsshock und die Infektion, die späteren die Liquorfistel und der Gehirnprolaps.

Dem Operationsshock kann man in mancher Weise vorbeugen. Horsley empfiehlt zur Narkose das Chloroform, weil Aether Gefäßerweiterungen hervorrufen soll, Küttner und Cushing bevorzugen wieder den Aether. Wer die Gefahren der Narkose fürchtet, wird in einer großen Anzahl der Fälle mit Lokalanästhesie auskommen. Wenn man auch grundsätzlich die Dura eröffnet, so kann die Operation doch zweizeitig geschehen, wie Kocher und Horsley empfehlen. Der 2. Akt kann daher in der Regel ohne jede Narkose ausgeführt werden. Sorgfältige Blutstillung, strengste Vermeidung, Antiseptica wie Sublimat mit der Gehirnoberfläche in Berührung zu bringen, sind weitere Mittel, die Gefahren des operativen Shocks zu vermindern.

Die Gefahren der Infektion sind durch peinlichste Asepsis und durch sehr sorgfältige enge Hautnaht auf ein Minimum zu verringern. Drainage ist wegen der Möglichkeit der Entstehung einer Liquorfistel, die zur Spätinfektion der Meningen führen kann, zu vermeiden.

Der Hirnprolaps tritt absolut nicht immer und wenn er sich bildet, häufig nur vorübergehend ein. Solange er von normaler Haut bedeckt ist, braucht er nicht gefürchtet zu werden, Lähmungserscheinungen treten am ehesten bei sehr kleinen Trepanationsöffnungen ein, durch die sich das Gehirn wie durch ein Knopfloch vorwölbt. Bei großen Oeffnungen mit gut geglätteten Rändern machen auch große Prolapse kaum Erscheinungen.

Die Wahl des Trepanationsortes und der Trepanationsart muß von Fall zu Fall erfolgen. Ist eine Lokaldiagnose möglich, so wird man am Ort des vermuteten Herdes den Schädel öffnen, wenn auch Cushing davor warnt, in der Annahme, daß am Orte der Trepanation durch die Druckentlastung eine starke Blutansammlung stattfindet und dadurch z. B.

bei gefäßreichen Tumoren unangenehme Folgeerscheinungen sich zeigen können.

Wer sich Cushing's Ansicht anschließt, kann natürlich auch, namentlich wenn von vornherein ein inoperabler Tumor angenommen wird, die Trepanationsöffnung möglichst entfernt von der vermeintlichen Herdstelle anlegen, muß aber dabei auf die Kontrolle seiner Diagnose durch den Operationsbefund verzichten. Ist keine Lokaldiagnose möglich, so bleibt die Wahl zwischen Parietal- und Suboccipitaltrepanation. Zur Parietaltrepanation wird man, um Schädigungen des Sprachzentrums zu vermeiden, die rechte Seite wählen. Die Oeffnung kann mehr temporalwärts angelegt werden, wenn man sich den Musculus temporalis als elastischen Verschluß der Schädellücke nutzbar machen will, oder mehr parietalwärts. In allen Fällen, wo man nicht von Anfang an unbedingt zur Opferung des Knochens entschlossen ist, empfiehlt es sich, einen osteoplastischen Lappen zu bilden. Wir wählen dabei den Knochendeckel nicht zu klein, um eine möglichst ausgedehnte Uebersicht über die Gehirnoberfläche zu erhalten und weil wir einen großen Gehirnprolaps weniger fürchten, als einen kleinen, wie ich bereits erwähnt habe. Will man den Knochen definitiv entfernen, so genügt dann ein einziger Handgriff. Daß bei der Trepanation jede unnötige Erschütterung des Schädels vermieden wird, daß also Hammer und Meißel nach Möglichkeit unbenutzt bleiben, versteht sich von selbst. Ist die Entfernung des Knochens von vornherein beabsichtigt, so ist die Schädelresektion die Methode der Wahl; bei der Suboccipitaltrepanation ziehen wir sie grundsätzlich der osteoplastischen Methode vor. Lüftung oder Entfernung des Knochendeckels genügt nicht, die Spaltung der Dura muß sofort oder falls zweizeitig operiert wird, in einer zweiten Sitzung vorgenommen werden, obwohl Fälle beschrieben sind, bei denen schon vor Eröffnung der Dura ein Rückgang der Stauungspapille festgestellt werden konnte (v. Hippel). Ebenso unumgänglich notwendig ist die anschließende Hirn- bzw. Ventrikelpunktion, falls mit dem Aufklappen der Dura der Krankheitsherd nicht klar zutage liegt. Die Dura lassen wir eröffnet, um einen Dauererfolg zu erzielen, die Wunde schließen wir, wie schon erwähnt, durch sorgsamste enge Hautnaht ohne Drainage, ganz gleichgültig, ob der Knochen erhalten bleibt oder nicht.

An eigenem Material verfügen wir über 36 operativ behandelte Fälle, die auf der chirurgischen Abteilung des Allerheiligen-Hospitals und in der Privatklinik von Herrn Prof. Tietze innerhalb der letzten 8 Jahre zur Beobachtung und zur Behandlung kamen; 2 Fälle stammen aus der chirurgischen Abteilung des zweiten Städtischen Krankenhauses (Primärarzt Sanitätsrat Dr. Heintze).

Zur Behandlung kamen folgende Fälle:

Tumor cerebri bzw. cerebelli . . .	14 mal
Pseudotumor	2 „

Meningitis tbc.	10 mal
Abscessus cerebri	2 „
Kleinhirncyste	1 „
Solitärtuberkel	1 „
Cysticerkenmeningitis	2 „
Arteriosklerose der Hirngefäße . .	1 „
Gehirnschuß	1 „
Apoplexie	1 „
Basisfraktur	1 „

34 mal war die Stauungspapille doppelseitig, 2 mal einseitig, bei den doppelseitigen bestanden 8 mal deutliche graduelle Unterschiede zwischen rechts und links, doch fanden sich diese Unterschiede nicht nur bei Tumoren, sondern auch bei diffusen Krankheitsprozessen, wie Meningitis tbc. Auch in den Tumorfällen war eine Gesetzmäßigkeit, daß die stärkere Stauung auf der Seite des Tumors besteht, nicht zu finden. 15 mal fanden wir die Sehschärfe mehr oder weniger stark beeinträchtigt, 2 mal bestand bereits völlige Erblindung und 3 mal war die Sehkraft gar nicht geschädigt. In den übrigen 16 Fällen war wegen Benommenheit der Patienten eine Funktionsprüfung vor der Operation nicht möglich. Ich möchte hierbei erwähnen, daß aus dem ophthalmoskopischen Befunde vor der Operation absolut sichere Schlüsse auf die spätere Funktion der Sehnerven nicht zu ziehen sind, jedenfalls sahen wir in einem Falle, wo von berufenster augenärztlicher Seite Spätstadium der Stauungspapille mit gleichzeitig bestehender Neuritis optica und beginnender Atrophie festgestellt wurde, zu unserer großen Freude anatomisch und funktionell vollkommene Restitutio ad integrum eintreten.

Von unseren 36 Patienten sind 26 gestorben. 4 starben unmittelbar im Anschluß an die Operation, 12 in den nächsten Tagen. Müssen wir die ersten 4 Todesfälle unmittelbar der Operation zur Last legen, so gilt das für die zweite Gruppe wohl weniger in Anbetracht des Umstandes, daß diese Operation als eine palliative in dem bedrohlichsten Stadium allgemeiner Gehirnkrankheiten vorgenommen wurde. Die 10 anderen Gestorbenen erlagen Wochen, Monate oder auch Jahre später ihrem Grundleiden oder interkurrenten Erkrankungen (Pneumonie, Lungenembolie, Pleuritis tuberculosa). Von 2 Patienten, die geheilt bzw. gebessert aus der Behandlung entlassen wurden, fehlen Nachrichten über ihr ferneres Schicksal.

Von operativen Eingriffen wurde 18 mal die einseitige Palliativtrepanation im Bereich des Os parietale, 2 mal die doppelseitige vorgenommen und 10 mal wurde suboccipital trepaniert. In dem einen Falle besserte die einseitige Parietaltrepanation das Befinden der Patienten nur vorübergehend und erst nachdem auch auf der anderen Seite der Schädel eröffnet war, trat definitive Heilung ein und zwar mit Sehnervenatrophie des rechten Auges, während links annähernd volle Sehschärfe erhalten blieb. 6 mal waren die Eingriffe nicht rein palliativ, sondern führten zur Beseitigung des

Krankheitsherdes. Bei 2 suboccipitalen Trepanationen wurden je 1 Kleinhirncyste und 1 Solitärtuberkel des Cerebellum entfernt, bei 4 Parietaltrepanationen wurden 2 mal Gehirntumoren infiltrierender Natur nicht radikal entfernt und 2 Gehirnabscesse eröffnet.

In 24 von 32 Fällen (außer den 4 unmittelbar Gestorbenen) konnte ein Rückgang bzw. ein völliges Verschwinden der Stauungspapille festgestellt werden. Meist machte sich die beginnende Abschwellung bereits am Tage nach der Operation bemerkbar, während die Funktion des Sehnerven sich langsamer besserte. In einem Falle blieb die Stauungspapille wochenlang bestehen, auch die Sehkraft besserte sich sehr wenig, doch trat gerade in diesem Falle noch völlige Heilung ein. 4 mal bildete sich Atrophie des Sehnerven aus und zwar 3 mal doppelseitig, einmal einseitig. Alle diese Patienten kamen sehr spät zur Operation bei schon wochenlang bestehender Stauungspapille.

Von 8 der von uns operierten Fälle kennen wir den weiteren Lebensgang; ich will mit wenig Worten darüber berichten:

1. Emma A., 16 J., Dienstmädchen. Aufgen. 16. IX. 07. Im Anschluß an Fall auf den Hinterkopf vor 4 Monaten erkrankt. Bietet das Bild eines Kleinhirntumors. Sehschärfe sehr stark herabgesetzt, Fingerzählen gerade noch möglich. Augenhintergrund Neuritis optica, beginnende Atrophie. Bei der Operation wird eine die l. Kleinhirnhälfte fast ganz einnehmende Cyste eröffnet und entleert. Promptes Verschwinden aller pathologischen Erscheinungen. Die Pat. ist heute vollkommen gesund, hat vor allen Dingen auch volle Sehschärfe. Kein Gehirnprolaps.

2. Theodor S., 21 J., Maler. Aufgen 6. V. 08. Erscheinungen eines Kleinhirntumors. Starke Stauungspapille. Sehschärfe auf $^4/_{36}$. Palliativtrepanation über dem Kleinhirn. Die Tumorerscheinungen verschwinden prompt, dagegen bleiben Stauungspapille und Sehschwäche bis zur Entlassung (20. Juni 1908) fortbestehen. Der Pat. ist jetzt nach 6 Jahren völlig geheilt, der Augenhintergrund ist normal, die Sehschärfe beträgt $^6/_6$. Er geht seinem Beruf als Stubenmaler wieder vollkommen nach, kann auf Leitern klettern, fühlt sich vollkommen gesund; ein Gehirnprolaps besteht nicht.

3. Martha S., 23 J. Aufgen. 4. XII. 09. Erscheinungen eines Hirntumors. Doppelseitige beginnende Stauungspapille, keine Störung der Sehkraft. Parietale Palliativtrepanation beseitigt prompt die Stauungspapille und die sonstigen Tumorerscheinungen. Pat. ist heute völlig gesund, hat keinen Hirnprolaps.

4. Anna W., 23 J. Aufgen. 8. VIII. 10. Erscheinungen eines Hirntumors. Stauungspapille oder Neuritis optica ohne Beeinträchtigung der Sehschärfe. Trepanation ergibt tuberkulöse Meningitis. Parietaltrepanation beseitigt in kurzer Zeit alle subjektiven und objektiven Symptome. Pat. ist jetzt gesund bis auf eine tuberkulöse Fistel am Becken. Von seiten der Meningitis bestehen keinerlei Erscheinungen mehr, das Gehirn ist nicht prolabiert.

5. Wilhelm Sch., 40 J., Arbeiter. Erscheinungen eines Hirntumors ohne Möglichkeit einer Lokaldiagnose. 22. VIII. 10 Trepanation r. Stirnscheitelbein wegen Stauungspapille und starker Herabsetzung der Sehschärfe mit Gesichtsfeldeinengung. Auf die Trepanation

hin besserte sich die Sehschärfe links bis zur Norm, rechts bis auf $^1/_{30}$, die Stauungspapille verschwand nicht völlig. Nach $^1/_4$ Jahr stellten sich die alten Beschwerden wieder ein und die Sehkraft nahm wieder ab. 30. I. 11 Palliativtrepanation links. Die Atrophie des r. Sehnerven war nicht aufzuhalten, links blieb $^5/_6$ Sehschärfe erhalten. Der Mann war dauernd in Beobachtung. Er hat jetzt Symptome, die auf einen Kleinhirntumor hindeuten, doch geht es ihm so gut, daß er zu einer neuen Operation nicht zu bewegen ist.

6. Gerhard P., 34 J., Bergmann. 18. V. 11 eilige Palliativtrepanation bei schwersten Hirndruckerscheinungen mit tiefer Benommenheit. Doppelseitige Stauungspapille. Unmittelbarer Operationserfolg. Die Stauungspapille verschwand, Pat. erlangte volle Sehschärfe wieder. Er war bis Ende vorigen Jahres ganz gesund, dann traten wieder Tumorsymptome ein. Vor wenigen Wochen wurde bei dem Pat. ein großes Fibro-Myxo-Sarkom der r. Großhirnhemisphäre entfernt.

7. Walter H., 18 J., Kaufmann. Aufgen. 13. VI. 13. Suicid. Revolverschuß in die r. Schläfe. 3 Tage nach Einlieferung begann sich Stauungspapille auszubilden. Wegen rascher Zunahme der Stauungspapille und wachsender Benommenheit am 21. VI. Palliativtrepanation, die sehr rasch alle Erscheinungen beseitigt. Pat. ist jetzt völlig gesund, hat volle Sehschärfe, das Gehirn wölbt sich leicht aus der Schädellücke vor, ohne einen eigentlichen Prolaps zu bilden.

8. Fritz M., 18 J., Seminarist. Aufgen. 19. VI. 13. Beim Turnen gestürzt. Schädelbasisbruch. Nach anfänglicher Besserung am 5. Tage stärkere Hirndruckerscheinungen. Stauungspapille wird erst relativ spät festgestellt, weil Neuritis optica myopica besteht. Erst das Auftreten von Blutungen im Bereich der Papille weist auf die bestehende starke Stauung hin. Palliativtrepanation am Scheitelbein bringt rasch Besserung und Heilung. Pat. ist geheilt und hat volle Sehschärfe (abgesehen von seiner Myopie). Ein Hirnprolaps bestand nicht, die Schädellücke ist ihm auf seinen Wunsch vor einigen Wochen durch freie Knochentransplantation verschlossen worden.

Nach unseren Erfahrungen ist also der Einfluß der Palliativtrepanation auf die Stauungspapille in vielen Fällen ein fast augenblicklicher. Ein völliges Versagen der Trepanation haben wir jedenfalls niemals gesehen, wenn es auch nicht stets gelungen ist, die Folgen der Stauungspapille zu vereiteln. Um einen vollen Erfolg zu garantieren, müssen die Patienten eben zeitig genug in chirurgische Behandlung kommen, nicht erst, wenn der Sehnerv mechanisch so geschädigt ist, daß durch Zerfall der Nervensubstanz und Bindegewebswucherung irreparable anatomische Veränderungen im Nervengewebe veranlaßt werden. Ein voller Erfolg ist, wie auch v. Hippel sich ausdrückt, nur dann zu erwarten, wenn die Trepanation bei praktisch noch brauchbarer Sehkraft vorgenommen wird. Durch den frühzeitigen chirurgischen Eingriff wird auch die hohe Operationsmortalität am ehesten vermindert werden können; unter unseren Patienten befanden sich eine ganze Reihe, die in höchst desolatem Zustande operiert werden mußten und die wahrscheinlich hätten gerettet werden können, wenn der Eingriff zeitiger erfolgt wäre. Wahrscheinlich hätten wir unsere Operationsmortalität auch dadurch vermindern können, daß wir kleinere Eingriffe vornahmen. Wir

hatten aber stets das Bestreben, nach Möglichkeit radikal vorzugehen und wählten dementsprechend stets große Trepanationen, die auch an die Widerstandsfähigkeit der Patienten größere Ansprüche stellten. Wie lange die günstige Wirkung der Entlastungstrepanation anhält, hängt von dem Grundleiden ab; wir sahen in dem einen Falle die Wirkung bereits nach wenigen Wochen versagen, in anderen hält sie seit Jahren an. In wenig Worten zusammengefaßt möchte ich unseren Standpunkt dahin präzisieren: Findet sich bei Patienten mit Hirndruckerscheinungen Stauungspapille, so ist dies, besonders wenn mit ihr Verringerung der Sehschärfe oder Einengung des Gesichtsfeldes verbunden ist, unbedingte Indikation zur Trepanation, ganz gleichgültig, ob Herdsymptome nachweisbar sind oder nicht.

IV.

Operationen an Zunge, Rachen, Kehlkopf.

Von

Prof. Dr. **A. Tietze.**

(Mit 2 Abbildungen)

M. H.! Ich möchte mir erlauben, über einige Operationen am Kehlkopf und den Rachengebilden zu berichten, allerdings nur insoweit, als die Patienten in meiner Privatklinik operiert worden und von Anfang bis zu Ende in meiner Hand geblieben sind. Ich glaube nämlich, daß hier wie fast auf keinem Gebiete eine sorgsam und peinlich geleitete Nachbehandlung von ausschlaggebender Bedeutung ist.

Allen Operationen an den fraglichen Gebilden geht eine sehr sorgsame Mundpflege voraus. Schlechte Zähne werden entfernt, Zahnstein abgekratzt und Zahnfleischgeschwüre zur Heilung gebracht. Kein Mittel hat sich mir hierbei so bewährt wie das Jodoform. Daß Bronchitiden und andere Lungenaffektionen ebenso sorgsam beobachtet werden müssen, ist selbstverständlich — eventuell prophylaktisch Einspritzung der von Berliner angegebenen Lösung von Menthol-Eucalyptol.

Die Allgemeinnarkose wird möglichst vermieden und durch intravenöse oder durch Scopolamin-Dämmerschlaf mit Leitungsanästhesie (Umspritzung) ersetzt. Von beiden Methoden habe ich gleich gute Resultate gesehen. Persönlich bin ich der intravenösen Narkose abgeneigt. Es ist mir unheimlich, bei langdauernden Operationen das Gefäßsystem der meist älteren Leute mit verhältnismäßig sehr großen Mengen von Flüssigkeit zu füllen. Für die Umspritzung gilt die Regel, daß bei einem Tumor der Zunge nur in weitem Abstand von der Geschwulst selbst eingespritzt werden darf, um die Erkennung der Grenzen nicht zu erschweren. Schleich'sche Infiltrationsanästhesie ist aus diesem Grunde an der Zunge nicht anzuwenden. Ich habe früher einmal bei dieser Methode direkt in einen zapfenförmigen Fortsatz

des nicht großen Carcinoms hineingeschnitten. Der Kranke wird bei Zungenoperationen in steriler Sitzlage, bei Operationen am Kehlkopf und Pharynx ausgestreckt, Kopf abwärts gelagert. Diese Schräglagerung halte ich namentlich für Larynxoperationen für sehr wichtig. Fließen Rachensekrete in die Wunde, so beraubt man sich gleich einer Chance für die aseptische Heilung.

Bei Zungencarcinom als erster Akt Unterbindung der A. lingualis, Revision der Lymphräume am Halse und in der Unterkinngegend, am besten mit dem von K ü t t n e r angegebenen Schnitt. 2 mal wurde die Arterie auf beiden Seiten unterbunden, was das eine Mal, wo es unbeabsichtigt in der Zungensubstanz selbst erfolgte, die Gangrän des ganzen Zungenrestes zur Folge hatte, das andere Mal gut ertragen wurde. Hier handelte es sich im Gegenteil um die Stillung fortwährender höchst bedrohlicher Nachblu-

Fig. 1.



Umschnürung der Zunge zum blutleeren Operieren an den vorderen Abschnitten. Die Fäden werden zum Hervorziehen der Zunge lang gelassen.

Fig. 2.

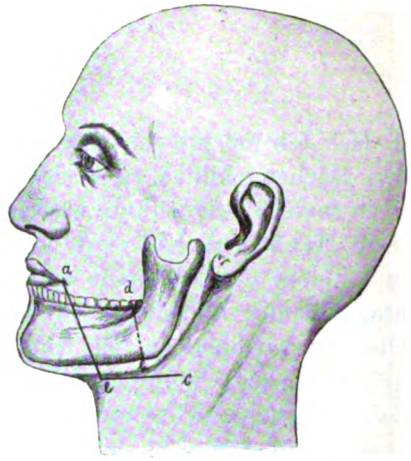

Schnitt zur Freilegung des Zungengrundes a b c Haut-Muskel-Knochenschnitt. Bei e d wird der Knochen submukös durchtrennt. Der ganze den Knochen enthaltende Lappen wird zurückgeschlagen.

tungen bei einem median aus der Zunge entfernten Carcinom. Im allgemeinen hat die doppelseitige Unterbindung keine schweren Folgen. Ich habe sie früher wiederholt bei stark blutenden inoperablen Zungencarcinomen angewandt. Die Blutung kam trotzdem nicht zum Stehen — es existieren also zahlreiche Collateralen.

Handelt es sich um eine Operation im Bereich der vorderen zwei Drittel der Zunge, so gibt es außerdem noch eine sehr einfache Methode, um vollkommen blutleer zu operieren, die darin besteht, daß ein derber Faden, dessen Enden gleich lang gelassen sind, unter der Zunge durchgestochen

wird. Dann wird die Nadel abgeschnitten und die so entstandenen Fäden geknüpft, der eine unter der Zunge, der andere über dem Zungenrücken. Dann ist die vordere Zungenpartie von jeder Blutzufuhr abgesperrt und man kann mit größter Ruhe excidieren, nähen usw. (Fig. 1.)

Auf die Technik der Operation will ich nicht näher eingehen. Selbstverständlich gilt es vor allen Dingen, das Operationsgebiet frei zugänglich zu machen und es sind daher Hilfsschnitte nicht zu scheuen. In einem Falle von Carcinom des Zungengrundes habe ich das Operationsterrain durch einen Hautmuskelknochenlappen zugänglich gemacht mit der aus der Figur ersichtlichen Schnittführung (Fig. 2), doch habe ich den Knochen noch in derselben Sitzung entfernt, weil er sich schlecht befestigen ließ, was, wie ich nachträglich glaube, gar nicht nötig war. Die Uebersicht über das Operationsterrain war ausgezeichnet.

Diese Zungengrundcarcinome, eingekeilt zwischen Zungenbasis und Epiglottis, halte ich für die allerunangenehmsten. Ich habe 3 von ihnen beobachtet, 2 davon operiert, ein Patient ist noch in Behandlung. Alle 3 Tumoren, namentlich aber der letzte, zeichneten sich durch eine schwere Sekundärinfektion aus. Es ist ja wohl auch klar, daß in dieser Nische sich leicht Speisereste fangen oder eine Sekretretention eintreten kann. Die Heilung nach der Operation verläuft dann nicht aseptisch, es kommt zu Nekrosen und wenn man gezwungen ist, die Epiglottis mitzunehmen, so fließen die jauchigen Sekrete in den Larynx. Mein erster Patient, vor mehreren Jahren operiert, starb an einer Lungeninfektion. Bei dem zweiten verlagerte ich temporär die Trachea, wie ich es auch schon in einem früheren Falle von Hypopharynxcarcinom gemacht hatte. Dieser Patient sowohl wie der oben erwähnte frühere wurden gesund. Allerdings machte in beiden Fällen die Rücklagerung der Luftröhre insofern Schwierigkeiten, als sich ein Teil der Umrandung am peripheren Stumpf abstieß und es einer langen Nachbehandlung bedurfte, um den Patienten von seiner Kanüle zu befreien. Ueber das Schicksal des ersten Patienten (Hypopharynxcarcinom) habe ich nichts mehr erfahren können, der zweite (Carcinom des Zungengrundes) ist vor 1½ Jahren operiert und recidivfrei. Es ist der, bei welchem sich schließlich der ganze Zungenrest nekrotisch abstieß, aber wie in einem von Kümmell jüngst mitgeteilten Falle bildete sich allmählich aus dem Mundboden eine Art Stumpf, den wir fälschlich zuerst für ein Recidiv hielten und der funktionell dem Patienten so sehr nützt, daß die Nahrungsaufnahme recht gut und das Sprechen erträglich ist.

Eine brauchbare Statistik kann ich nach meinen kleinen Zahlen — es sind mit Berücksichtigung zweier Fälle aus dem Augusta-Hospital im ganzen nur 19 Fälle von Zungenoperationen wegen Carcinoms — nicht geben, aber ich kann mich doch dem günstigen Bericht von Anschütz auf dem Nordwestdeutschen Chirurgenkongreß nicht ganz anschließen. Lasse ich alle meine Erinnerungen in dieser Beziehung an mir vorüberziehen,

so ist der Eindruck im ganzen kein guter, wenn auch manche Fälle noch aus einer Zeit stammen, wo die Technik noch nicht ganz vollendet war. Einer meiner Patienten ist allerdings seit mehr als 15 Jahren gesund, von den jüngst Operierten zwei andere seit ein bzw. anderthalb Jahren recidivfrei — also vor einem Rückfall noch nicht geschützt, aber doch ziemlich sicher, denn man kann sagen, daß das Recidiv bei unvollständiger Operation an der Zunge selbst rapid einsetzt. Die meisten Patienten gehen aber auch gar nicht daran zugrunde, sondern es entwickelt sich bei malignen Fällen trotz Ausräumung der Drüsen in der Submentalgegend und des oberen Halsdreiecks ein Recidiv in den Drüsen an der Schädelbasis, das dann nicht mehr zu operieren ist.

Die Schleimhautcarcinome am Mundboden und der Wange, die ich mit wechselndem Erfolg operiert habe, übergehe ich. Es spiegelt sich bei diesen die Tatsache wieder, daß unsere Erfolge beim Carcinom sehr wesentlich abhängen von der Wachstumsenergie, d. h. der Malignität des Tumors. Lokale Recidive sind selten, aber trotz peinlichster Aufmerksamkeit kommt es in manchen Fällen zu einem unaufhaltsamen Recidiv in entfernten Drüsenbezirken. Nur einen Fall von Exstirpation des weichen Gaumens wegen Carcinom will ich noch erwähnen, der vor anderthalb Jahren operiert und seitdem gesund ist, weil er von Herrn Prof. Riegner nachbehandelt ist und die guten funktionellen Erfolge, die dieser mit seiner Prothese erzielte, bestätigt.

Dann nur noch wenige Worte zur Exstirpation von Geschwülsten des Pharynx bzw. Hypopharynx und des Kehlkopfes. Die präliminare Gastrostomie habe ich nur in einem Fall vor 8 Jahren ausgeführt. Auf Grund der jüngsten Empfehlungen dieses Verfahrens werde ich es in einem geeigneten Falle vielleicht wieder anwenden. Prinzipiell ist die Magenfistel als Voroperation nicht zu verlangen.

Der schwache Punkt aller dieser Operationen ist, wie ich mir erlaubte, schon bei einer früheren Gelegenheit auszuführen, die Versorgung des Oesophagus bzw. seines Restes. Die primäre Naht, wie sie Gluck ausführt, ist nur dann ein gutes und einigermaßen sicheres Verfahren, wenn die Wundränder sich ohne Spannung vereinigen lassen und wenn man alle Vorbedingungen beachtet, die ein einigermaßen aseptisches Operieren gewährleisten, Vorbereitung, Lagerung des Kranken usw. Stand die Nahtlinie unter großer Spannung, so daß an sich die Ernährung gefährdet ist, so kommt es unter dem Einfluß einer Infektion leicht zu einer fauligen, gangränescierenden Phlegmone, im Verlauf deren die Patienten nicht selten einen eigentümlich deliranten Zustand darbieten, an dem Inanition und Sepsis wohl in gleicher Weise beteiligt sind. Die Kranken sind dann äußerst unruhig, wollen aus dem Bett, werden gewalttätig, machen Fluchtversuche usw. Die Pflege und Ernährung machen dann große Mühe und ein Teil der Patienten geht zugrunde. Bei einem dieser Patienten wollte ich noch nachträglich eine

Magenfistel anlegen, um ihn unter bessere Ernährungsbedingungen zu bringen, doch ging seine Psychose schließlich ohne dies vorüber. Fälle, bei denen die Oesophagusnaht ängstlich ist, sind für die präliminare Magenfistel wohl besonders geeignet — noch besser erscheint es mir, hier den völligen Verschluß des Oesophagus aufzugeben, vielmehr die Wunde nur partiell zu verkleinern und zwischen Oesophagus und oberem Wundrand eine Lippenfistel zu bilden. Es bleibt hinterher zwar gewöhnlich ein tüchtiger Defekt d. h. eine breite Haut-Speiseröhrenfistel, aber sie läßt sich gewöhnlich gut schließen. Ich umschneide die Wundränder, stülpe sie durch Nähte ein und lege über die enggeschlossene Nahtlinie einen oder zwei Hautlappen aus der Nachbarschaft. In einem Falle, wo die Fistel sehr groß war, habe ich die Gluck'sche Plastik angewandt, die darin besteht, daß ein Seitenlappen aus der Nachbarschaft herumgeschlagen und durch einen Lappen aus dem Kinn gedeckt wird. Der Fall ist noch nicht abgeschlossen, es ist noch eine Nachplastik notwendig, der größte Teil des Defektes ist gedeckt.

Im Sommer 1912 habe ich über 5 Totalexstirpationen des Kehlkopfes berichtet, von denen ein Patient gestorben war. Seitdem sind noch 3 andere hinzugekommen, von denen 2 die Operation überlebten. Einen wirklich guten Erfolg aber habe ich nur in einem einzigen Falle erreicht. Dieser Patient ist seit über 2 Jahren gesund und ohne Recidiv, schluckt wie ein Gesunder und spricht ohne Apparat mit laut vernehmbarer, deutlicher Stimme. Ein anderer lebte $2\frac{1}{2}$ Jahre, starb aber dann elend an Recidiv. Die anderen — soweit sie nicht im Anschluß an die Operation gestorben sind — gingen noch innerhalb des ersten Jahres an Recidiv zugrunde.

Eine halbseitige Kehlkopfexstirpation auszuführen hatte ich in den letzten Jahren keine Gelegenheit. Ich habe aber früher diese Operation wiederholt ausgeführt oder als Assistent derartige Kranke nachbehandelt. Ich kann dem Vorschlage des um diese Fragen hochverdienten Gluck aber nicht beistimmen, in diesen Fällen den Defekt von vornherein mit Lappenplastik zu behandeln. Diese Fälle heilen unter Tamponade ohne Fistel und mit guter Funktion aus. Prof. Hinzberg teilt mir mit, daß er nach dem Vorschlage von Henk mit gutem Erfolge zuweilen primär transplantiert habe.

Eine primäre Transplantation ist wohl auch angezeigt bei jenen Kehlkopfcarcinomen, die man mit bloßer Ausräumung der Weichteile behandeln kann. Jedenfalls darf man hier die Tamponade nicht zu lange fortsetzen, weil es sonst leicht zu Knorpelnekrosen und höchst störenden Granulationswucherungen kommt.

Diskussion.

Herr **Küttner** operiert die Larynxcarcinome in Schräglage und Lokalanästhesie, bei den Pharynx- und Zungencarcinomen verwendet er für die Voroperation am Halse, die bei rekliniertem Kopf ausgeführt wird, meist tiefe Narkose und läßt die Pat. für den Ein-

griff in Mund- und Rachenhöhle, den er am sitzenden Pat. vornimmt, aufwachen; doch wurde mehrfach auch die ganze Operation ohne Schwierigkeit in Lokalanästhsie durchgeführt. Von der intravenösen Narkose ist K. abgekommen, da er Embolien gesehen hat, die allerdings gutartig verliefen. Bei dem Meltzer-Auer'schen Verfahren ist ein sehr starker, wohl kaum indifferenter Sauerstoffstrom erforderlich, um das Einfließen von Blut zu verhindern.

Die Zungencarcinome operiert K. einzeitig, wenn die Zungenoperation vom Munde aus vorgenommen werden kann, was namentlich nach Durchtrennung des Zungenbändchens und weitem Vorziehen der Zunge an Zügeln auch bei großen Carcinomen gelingt; dagegen operiert er stets zweizeitig, wenn er den Kiefer seitlich durchsägen muß. Bei einzeitiger Operation im letzteren Falle hat er mehrfach tödliche Lungenembolien erlebt, welche durch Thrombose der Jugularis in der unvermeidbar inficierten Wunde und Hinabfallen der Thromben ins r. Herz bedingt waren. Auch bei kleinen Zungencarcinomen macht er prinzipiell die große, von ihm angegebene Drüsenausräumung auf beiden Seiten des Halses von einem Kreuzschnitte aus, und unterbindet bei größeren Tumoren stets doppelseitig die Lingualis; von der meist eintretenden begrenzten Nekrose der Zungenwundränder hat er keine Schädigung gesehen. Bei sehr großen Zungenmundbodencarcinomen unterbindet er gelegentlich einseitig die Carotis ext., warnt aber vor ihrer doppelseitigen Ligatur. Die von englischen Chirurgen empfohlene präliminare Laryngotomie hält er für eine unnötige Komplikation.

Die Resultate der Operation des Zungencarcinoms, welches K. in Schlesien des öfteren bei Frauen sieht, sind, wenn man grundsätzlich die große Operation macht, nicht allzu ungünstig.

Viel schlechter sind die Erfolge beim Pharynxcarcinom; es wäre ein großes Glück, wenn uns die Radiotherapie hier weiter brächte. Für die Krebse des Epi- und Mesopharynx hat K. niemals eine andere Schnittführung nötig gehabt, als die alte Langenbeck'sche seitliche Kieferdurchsägung, die idealen Zugang gewährt. Bei den ziemlich häufigen Carcinomen des Hypopharynx, namentlich des Sinus pyriformis, muß die betreffende Larynxhälfte mitgenommen werden, die Operation wird durch mediane Spaltung des Zungenbeinkörpers erleichtert. Gastrostomie macht bei großen Operationen die Nachbehandlung viel einfacher.

Von den Operationen wegen Larynxcarcinoms geben die Laryngofissuren und halbseitigen Exstirpationen sehr erfreuliche Dauerresultate, von der Gluck'schen Versorgung der Wunde nach halbseitiger Laryngektomie hat K. Gutes gesehen. Dagegen hat er an der Totalexstirpation und vor allem an der gleichzeitigen Exstirpation des Larynx und Pharynx nach Gluck wenig Freude erlebt.

Herr **Dreyer** erwähnt eine Pat. der Küttner'schen Klinik, die von kompetenter chirurgischer Seite als inoperabel abgelehnt war. Sie hatte nämlich außer ihrem Zungencarcinom noch eine Mitralinsufficienz, war 76 Jahre alt und recht heruntergekommen. Trotzdem entschloß er sich zur Operation. Diese, einzeitig ausgeführt, wurde von der Pat. sehr gut überstanden, und bei der 1 Jahr später erfolgten Nachuntersuchung war die Pat. noch völlig gesund.

V.

Ueber operative Ausschaltung des Aortenbogens*).

Von

Dr. **Ernst Jeger,**
Assistent der Klinik.

(Mit 6 Abbildungen.)

M. H.! Ich hatte an der ersten Sitzung der südostdeutschen Chirurgenvereinigung die Ehre, Ihnen über eine Reihe erfolgreicher Operationen am Aortenbogen zu berichten. Es konnte damals ein Verfahren demonstriert werden, das es ermöglichte, den Aortenbogen ohne Unterbrechung des Blutstromes zu eröffnen und wieder zu vernähen. Es wurde — wie Sie sich erinnern wollen — in der Weise vorgegangen, daß 3 feinste Nadeln parallel zueinander durch das Lumen der Aorta geführt und hinter letzteren eine ganz schmale Klemme so angebracht wurde, daß sie einen Teil der Aortenwandung von dem übrigen Lumen der Aorta abtrennte, welch letzterer nunmehr blutleer eröffnet werden konnte. Wie gut die Resultate dieser Operation sind, beweist Ihnen das Präparat eines der Hunde (Fig. 1), die ich Ihnen in Breslau lebend demonstrierte und der 5 Monate post operationem an einer Pneumonie zugrunde ging. Sie sehen, daß keine Spur eines Thrombus vorhanden ist, daß die als feiner Strich imponierende Narbe von normalem Endothel überzogen wird.

Ich habe nun in der Zwischenzeit eine sehr große Anzahl von Experimenten ausgeführt, um weitere Fortschritte in der Chirurgie des Aortenbogens zu erzielen. Ich stellte mir die Aufgabe, diejenige Operation auszuarbeiten, die — theoretisch gesprochen — bei Aneurysmen des Aortenbogens indiciert wäre, nämlich komplette Ausschaltung des erweiterten Teiles des Aortenbogens und Wiederherstellung der Zirkulation auf einem anderen Wege. Die allgemein bei Entfernung von Aneurysmen gangbare

*) Aus der königl. chirurgischen Klinik zu Breslau. (Vorstand: Geh. Med.-Rat Professor Dr. K ü t t n e r.

1.

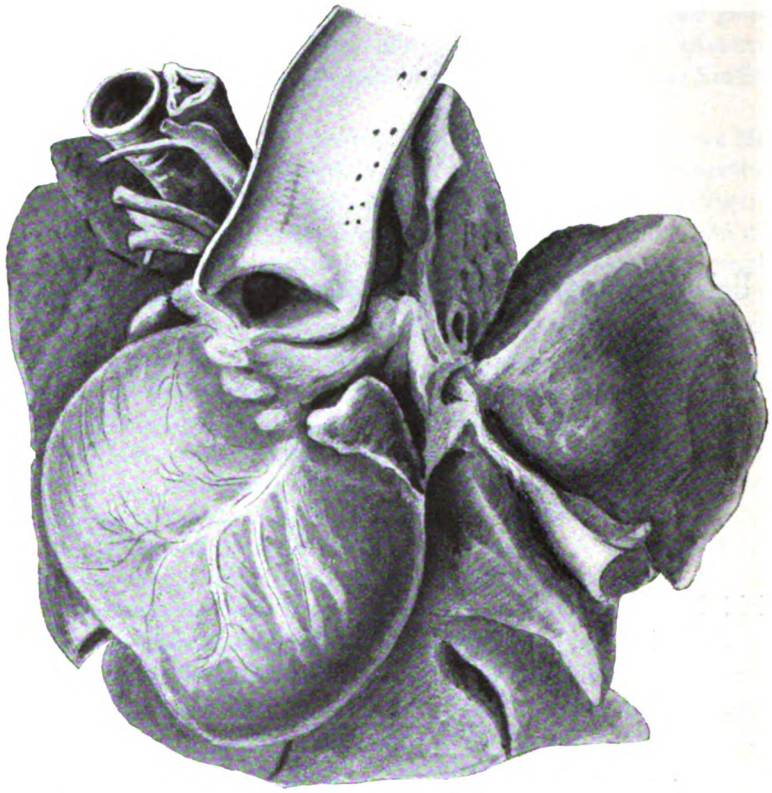

2.

3.

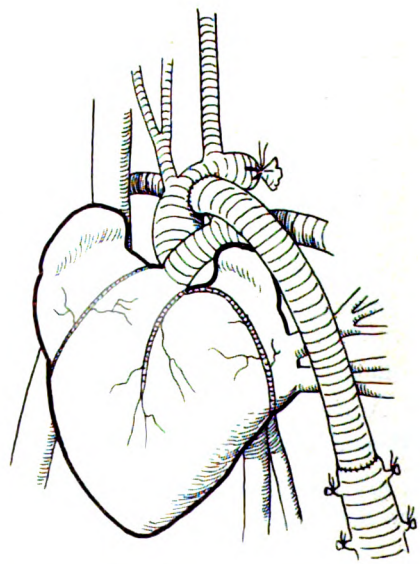

4.

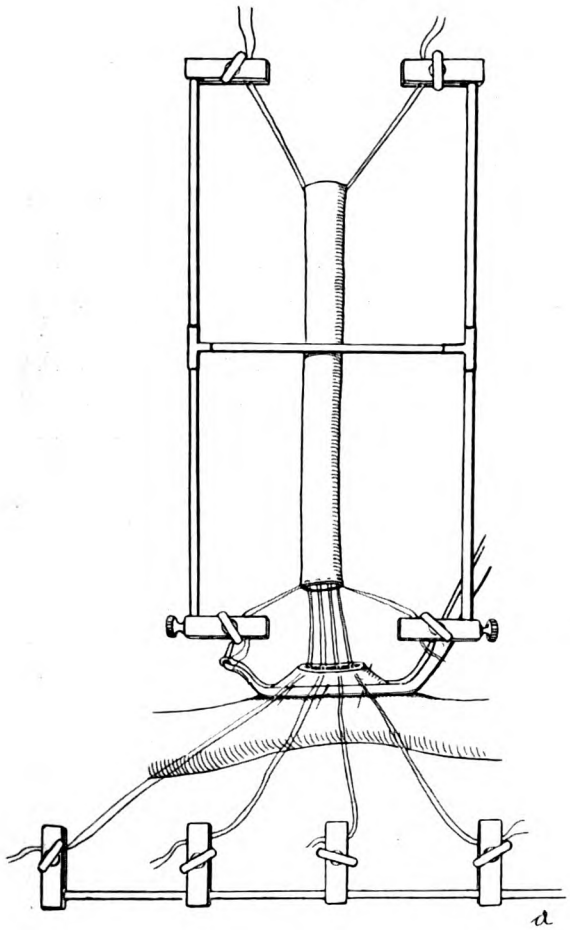

5.

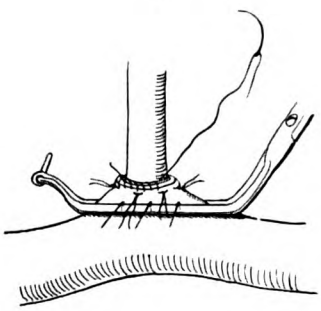

6.

Methode, die erweiterten Gefäße zentral und peripher vom Aneurysmasack provisorisch abzuklemmen, den Sack zu entfernen und nun je nach den Verhältnissen durch seitliche, durch End-zu-Endnaht oder durch Implantation fremder Gefäßstücke die Kontinuität der Gefäße wieder herzustellen, kam für den Aortenbogen natürlich nicht in Frage, da eine Abklemmung desselben binnen wenigen Minuten zum Tod durch Herzüberdehnung geführt haben würde.

Es mußte vielmehr ein Verfahren ausfindig gemacht werden, um die Resektion des aneurysmatisch erweiterten Gefäßteiles zu ermöglichen, ohne während der Operation den Blutstrom unterbrechen zu müssen. Ich bediente mich dabei einer neuen Methode der idealen Aneurysmaoperation, die ich [1]) seinerzeit angegeben habe und die darin besteht (Fig. 2), daß ein Blutgefäß in das aneurysmatisch erweiterte Gefäß zentral und peripher zum Aneurysma End-zu-Seit implantiert wird, worauf das Aneurysma exstirpiert werden kann, während das Blut nunmehr durch das beiderseits implantierte Gefäß fließen kann. Um dieses Verfahren für den Aortenbogen zu adaptieren, mußte somit eine Methode ausgearbeitet werden (Fig. 3), um das eine Ende eines Gefäßes ohne Unterbrechung des Blutstromes End-zu-Seit in den Aortenbogen zu implantieren, während das andere Ende ziemlich weit peripher End-zu-Seit, oder, wie die Zeichnung zeigt, End-zu-End in die absteigende Aorta implantiert wird, worauf nach Freigabe des Blutstromes in dem implantierten Gefäßstück die zwischen beiden Anastomosen liegende Partie des Aortenbogens und der absteigenden Aorta reseciert werden kann.

Zur Implantation verwendete ich anfangs die Vena jugularis externa desselben Tieres, später aber, als diese sich in vielen Fällen als zu eng erwies, die einer frischen Hundeleiche entnommene Vena cava inferior oder Aorta thoracica. Ich habe eine sehr große Anzahl solcher Operationen ausgeführt, bin aber noch immer nicht über das Versuchsstadium hinaus. Bei den ungeheuren Schwierigkeiten, die das genannte Problem bietet, ist es nicht weiter verwunderlich, daß ich anfangs unsere Tiere regelmäßig an operativen Komplikationen (Blutungen etc.) verlor und ich bin bis heute nicht so weit, daß nicht jedesmal bald der eine, bald der andere Zwischenfall das Gelingen der Operation erschwert oder vereitelt. Ein Dauerresultat habe ich noch nicht aufzuweisen, wohl aber gelang es mir, Tiere bis zu 3 Tagen am Leben zu erhalten. Da hierdurch die Durchführbarkeit solcher Operationen unzweifelhaft erwiesen erscheint, da ferner meine Versuche in operationstechnischer Beziehung jedenfalls einen Fortschritt bedeuten und die Möglichkeit der Erzielung von Dauerresultaten nach entsprechender weiterer Ausbildung unserer Methoden kaum zweifelhaft erscheint, erlaube ich mir, Ihnen unsere Technik im folgenden zu schildern. Ich sehe mich dazu auch durch den Umstand ge-

1) Jeger, Die Chirurgie der Blutgefäße und des Herzens. Berlin, August Hirschwald. 1913. S. 262. Fig. 209.

zwungen, daß ich aus äußeren Gründen in der nächsten Zeit an der Fortsetzung meiner Versuche gehindert sein werde.

Die End-zu-Seitimplantation wurde nach demselben Prinzip durchgeführt wie die zu Anfang erwähnte Nahtmethode des Aortenbogens.

Die zur Implantation gewählte Stelle des Aortenbogens wurde mit 3 Nadeln durchbohrt, eine feinste Klemme angelegt und hierauf das Gefäß in möglichst weiter Ausdehnung eröffnet. Dann wurde eine Anzahl von U-Nähten durch die Wand des zu implantierenden Gefäßes und die korrespondierende Stelle der Aortenwand gelegt, zunächst aber nicht geknüpft. Die Fadenenden wurden an einen kleinen Apparat (s. Fig. 4) so befestigt, daß die korrespondierenden Fadenenden in eine gemeinsame Klemme kamen. Das Gefäß selbst ist zweckmäßig an einem leiterähnlichen Instrument (ebenfalls auf Fig. 4 abgebildet) befestigt. Erst nachdem sämtliche U-Nähte gelegt waren, wurden sie paarweise geknüpft; würde man sie sofort knüpfen, so liefe man Gefahr, beim Nähen die Gegenseite mitzufassen und so das Lumen zu obliterieren. Durch das Knüpfen sämtlicher U-Nähte wird das Endothel beider Gefäße exakt aneinander adaptiert. Um die Naht noch dichter zu gestalten, wurde schließlich über die Reihe von U-Nähten noch eine fortlaufende Nahtreihe gelegt (Fig. 5).

Nunmehr wurde unter Belassung der Klemme am Aortenbogen die Implantation des anderen Gefäßendes in die Aorta decendens ausgeführt. Man kann daselbst ebenfalls eine End-zu-Seitimplantation machen; da jedoch an der Aorta descendens eine totale Abklemmung ziemlich lang vertragen wird, zog ich es meistens vor, die Aorta descendens kurzerhand zu ligieren, peripher davon eine Höpfnerklemme anzulegen, dazwischen zu durchschneiden und eine End-zu-Seitanastomose zwischen Implantat und Aorta descendens anzulegen. Die letztere Anastomosierung kann mit Hilfe einer Payr'schen Prothese geschehen, zweckmäßiger ist es jedoch, eine Carrel'sche Naht zu machen, was bei entsprechender Technik binnen 4 Minuten möglich ist. Dann wurde erst die Höpfnerklemme, dann die am Aortenbogen liegende Klemme entfernt und schließlich die Aorta unmittelbar peripher von der End-zu-Seitimplantationsstelle ligiert, so daß nunmehr alles Blut aus dem Aortenbogen durch das Implantat in die Aorta descendens gelangte.

Das Herz pflegte während der ganzen Prozedur ruhig weiter zu schlagen. Arrhythmien traten bei glattem Verlauf der Operation nur selten auf, der Puls pflegte in den peripheren Arterien sehr kräftig zu sein.

Meine Resultate sind bislang — wie bereits oben erwähnt — noch nicht befriedigend. Immerhin aber lehrt ein Präparat, das ich Ihnen hier zeige (Fig. 6), und das einem Hund entstammt, der 3 Tage post operationem zugrunde ging, daß die technischen Resultate solcher Operationen ausgezeichnet sein können: Die End-zu-Seit-Implantationsstelle am Aortenbogen ist sehr groß, weit klaffend, frei von Thromben. Die periphere Implantation ist in diesem Fall mit einer Prothese ausgeführt, die eine bedeutende Verengerung bedingt, welche in letzter Linie die Todesursache gewesen sein dürfte. Da aber diese Komplikation, wie auch verschiedene andere, auf

die hier nicht näher eingegangen werden soll, sich in Zukunft wohl vermeiden lassen werden, hoffe ich in nicht zu ferner Zeit über Dauerresultate berichten zu können.

Es ist mir schließlich ein Bedürfnis, meinem Kollegen, Herrn Dr. Hans Philippovicz, der mir bei meinen Operationen assistierte, für seine wertvolle Unterstützung meinen herzlichsten Dank auszusprechen.

VI.

Zur Behandlung der Stich- und Schußverletzungen der Lunge*).

Von

Dr. **Rübsamen,**
Assistenzarzt.

Die Frage, wann bei Lungenverletzungen operativ vorzugehen ist, wann nicht, ist noch nicht entschieden. Mit der Anwendung des Unter- und Ueberdruckverfahrens schien es, als ob ähnlich wie bei den Verletzungen der Bauchorgane die operative Behandlung das bisher übliche, rein konservative Verfahren zu verdrängen geeignet sei. Es war ja auch überaus verlockend, bei der so häufigen Schwere der ganzen Krankheitserscheinungen durch Aufsuchen und Versorgen der Lungenwunde mit einem Schlage die Heilungsaussichten günstiger zu gestalten. So sind denn auch, zum Teil übrigens auch schon in der Vor-Druckdifferenzzeit, eine Anzahl von Fällen mitgeteilt, in denen die Operation zu vollem Erfolge geführt hat (Sauerbruch, Friedrich, Küttner u. A.). Wie ein positives Resultat immer beweisender als ein negatives ist, so sprechen auch die einzelnen schön gelungenen operativen Erfolge unbedingt für die Richtigkeit des Vorgehens in den betreffenden Fällen.

Eine andere Frage ist es aber, ob in jedem Falle von Lungenverletzung so vorgegangen werden soll. Bei genauer Durchsicht der operativen Fälle scheint es, als ob es nicht immer die schwersten Fälle gewesen sind, die durch die Operation geheilt wurden, und wenn Stuckey auf Grund des Materials des Obuchow-Krankenhauses in St. Petersburg so weit geht, daß er auf Grund seiner Ansicht, daß mitunter auch größere Blutergüsse bis 500 ccm in der Pleurahöhle bei gleichzeitig vorhandenem Hautemphysem mit den gewöhnlichen physikalischen Untersuchungsmethoden nicht nachgewiesen

*) Aus der chirurg. Abteilung des städtischen Krankenhauses zu Posen (Prof. Dr. Carl Ritter).

werden konnten, fordert, bei jeder nicht über 12 Stunden alten Stichverletzung der Lunge die Wunde zu erweitern, so darf man doch nicht vergessen, daß er bei einem solchen aktiven Vorgehen eine Mortalität von 36% hat.

Entgegen diesem extremen Standpunkt haben andere am konservativen Vorgehen festgehalten. Interessant ist besonders eine Arbeit aus neuester Zeit von Tiegel, in der er über einen Fall von schwerer Lungenruptur berichtet, bei welchem eigentlich alle Indikationen für breite Thorakotomie und Nahtversorgung der Lungenwunde gegeben war, und der doch ohne irgendeinen größeren Eingriff zur Ausheilung kam. Diese Beobachtung regte Tiegel an, der Frage der Spontanheilung der Lunge durch das Tierexperiment näherzutreten. Bei 33 Hunden wurden sehr ausgedehnte Riß- und Stichverletzungen der Lunge gesetzt, die unversorgt blieben. Die anfangs meist sehr abundante Blutung kam überraschend schnell spontan zum Stillstand. Die Lungenwunden verklebten in einigen Tagen so fest, daß bei Lungenblähung 30—60 mm Quecksilberdruck ausgehalten wurde. Die Resultate waren gleich gut bei primärem Schluß der Pleurahöhle, wie bei Ventildrainage, bei glattem aseptischen Verlauf wie bei eintretender Infektion.

Die gleichen klinischen Erfahrungen wie Tiegel haben wir in unserem Krankenhaus (Professor Ritter) schon seit 4 Jahren gemacht. Bei dem großen Material von Lungenverletzungen hatten wir, ausgerüstet mit dem Unterdruckdifferenzverfahren, anfangs gehofft, recht oft operativ vorzugehen. Aber stets machten wir die gleiche Erfahrung: unmittelbar nach der Einlieferung waren die Allgemeinerscheinungen so schwer, der Puls so schlecht, der Shock so groß, daß man von der Operation Abstand nehmen mußte, und wenn man am anderen Tage den Patienten wiedersah, war der Allgemeinbefund so gut, daß ein eigentlicher Grund zur Operation nicht mehr vorlag. Und als wir dann sahen, daß diese Fälle vollkommen ausheilten, sind wir prinzipiell weiter konservativ geblieben. Nur in einem einzigen Fall sind wir unmittelbar nach der Einlieferung operativ vorgegangen, hatten aber einen ungünstigen Erfolg, insofern der Patient am Tage nach der glatt verlaufenen Operation starb. Allerdings handelte es sich um einen sehr schweren Fall mit sehr großem Bluterguß, sehr starken Shockerscheinungen und schlechtem Puls. Rein konservativ wurden alle anderen (24 Fälle) behandelt, obwohl durchweg auf Grund der klinischen Symptome auch hier die Indikationen für breite Thorakotomie und Nahtversorgung der Lunge eigentlich gegeben waren. Es sind hier nur die schweren Verletzungen mitgerechnet, die leichteren von vornherein ausgeschlossen.

Es handelte sich in 10 Fällen um Schußwunden, die, wie die Röntgenkontrolle zeigte, eine oder beide Lungen durchbohrt hatten. Die Projektile waren 9 mal kleinkalibrige Bleigeschosse, in einem Falle handelte es sich um ein Stahlmantelgeschoß einer Browningpistole. Die übrigen 15 Fälle betrafen Verletzungen mit dem Messer oder mit anderen spitzen Instrumen-

ten. Von den 24 konservativ behandelten Fällen ist nur einer gestorben und zwar an einer oberflächlichen septischen von der Einschußöffnung ausgehenden subkutanen Entzündung. Hochinteressant war die Sektion dieses Falles. Es zeigte sich, daß die Lungenwunde ebenso wie die der Pleura parietalis vollkommen aseptisch verklebt und in Ausheilung begriffen war, und daß der Bluterguß in der Pleura sich als vollkommen steril erwies. Das Geschoß hatte auf seinem weiteren Wege den Herzbeutel erreicht, in dem es auf der linken Seite lag. Hier war eine eitrige Pericarditis entstanden. Das Pericard wurde vollkommen verklebt und war in Ausheilung begriffen. Alle anderen Patienten wurden geheilt entlassen, in der Regel schon nach ein oder mehreren Wochen.

Bei der Behandlung wurde naturgemäß der Patient unter Ruhe gehalten, doch keineswegs in übertriebener Weise. Dagegen wurden die Schmerzen mit Codein oder Morphium gemildert. Operative Eingriffe waren 3 mal durch sekundäre Komplikationen (Empyem, Entfernung des Projektils) angezeigt. Der Bluterguß wurde wiederholt punktiert. In ¼ aller Fälle traten in den ersten Tagen Fieber auf. In den Fällen, wo die bakteriologische Untersuchung ausgeführt wurde, erwies sich aber der Pleurainhalt auffallenderweise als steril.

Die Mortalität in unseren Fällen betrug bei konservativem Vorgehen 4,14%. Das ist überraschend günstig im Vergleich zu anderen Statistiken, einerlei, ob sie rein chirurgisch oder rein konservativ behandelt wurden, oder ob sie gemischt behandelt worden sind.

Diskussion.

Herr **Küttner:** Die Lungenschüsse des Friedens und des Krieges gleichen einander insofern, als bei beiden Spontanheilungen die Regel bilden. Trotzdem sind die Kriegsverletzungen anders zu bewerten, denn einmal stirbt infolge der Verletzung durch die gefährlichen Kriegsprojektile ein großer Teil der durch die Lunge Geschossenen den Tod auf dem Schlachtfelde an Blutung und Pneumothorax, und zweitens sind die ungünstigen Transportverhältnisse des Krieges daran schuld, daß mancher erliegt, der unter günstigeren Umständen gerettet werden könnte. K. erwähnt aus seiner Kriegserfahrung Fälle dieser Art, die nach anfänglich glattem Verlauf auf dem Transporte an schweren Nachblutungen in die Pleura starben. Die langsamen Verblutungen aus Lungenwunden, bei denen immer erneute Hämorrhagieen durch maximalste Kompression der Thoraxorgane schließlich den Tod herbeiführen, hat K. im Frieden nicht gesehen; ihre ungünstige Prognose läßt sich vielleicht durch ein aktiveres Vorgehen bessern, eventuell mit Hilfe leicht transportabler, für den Kriegsgebrauch geeigneter, einfacher Ueberdruckapparate. Im Frieden kommt, abgesehen von Empyem und Lungenabsceß, ein operatives Vorgehen nur in Frage, wenn eine rasch zunehmende Blutung in die Pleura das Leben unmittelbar gefährdet; auch bei sehr hartnäckigem, nach Punktion stets recidivierendem Hämothorax, der neben dem chronischen Verlauf den Nachteil der hochgradigen Thoraxschrumpfung hat, ist von der rechtzeitigen Operation unter Druckdifferenz eine Besserung der Resultate zu erwarten. Bei den Lungenschüssen des Krieges wird häufiger als bei denen des Friedens in den ersten Tagen nach der

Verletzung das Auftreten ausgedehnter hämorrhagischer Infiltrationen des Lungengewebes beobachtet, die Pneumonien vortäuschen können, aber meist gutartig verlaufen.

Herr **Ritter:** Als ich nach Posen kam und von den vielen hier üblichen Schuß- und Stichverletzungen hörte, hatte ich die Erwartung, daß ich sehr oft operativ vorgehen würde, zumal uns diese Verletzungen so gut wie ausschließlich zugehen. Infolge des schweren Shocks haben wir uns aber oft nicht entschließen können, gleich operativ vorzugehen. Wenn dann am nächsten Tage auch bei schwersten Erscheinungen das Bild sich vollständig geändert hatte, war eine Einwilligung zur Operation oft nicht mehr zu bekommen. In diesen Fällen frappierte dann trotz einfacher konservativer Behandlung der gute Verlauf, und so sind wir dann allmählich zu einem ganz konservativen Verfahren gelangt. Die Zahl ist ja nicht ganz klein, und die Resultate sind anscheinend besser, als an anderen Orten, wo öfter operiert wird. Wir kommen also zu ähnlichen Erfahrungen wie T i e g e l.

Was ich noch besonders hervorheben möchte, ist

1. das Fieber, das wir eigentlich konstant beobachteten, und das doch recht lange anhielt, so daß es schwer fällt, dies ausschließlich als Resorptionsfieber aufzufassen. Bakteriologische Untersuchungen waren aber negativ;

2. möchte ich noch auf den eigenartigen Fall hinweisen, bei dem an der Einschußöffnung sich eine Phlegmone entwickelte, bei dem der Lungenschuß selbst ganz aseptisch verlief, und wo das Geschoß im Herzbeutel, wo es endete, eine eitrige Pericarditis hervorgerufen hatte. Der Fall scheint zu beweisen, daß die Bedingungen für aseptische Heilung in der Lunge nicht schlecht sind.

VII.

Knochentransplantation bei tuberkulöser Spondylitis *).

Von

Dr. **Irenensz Wierzejewski,**
Direktor der Posener orthopädischen Anstalt.

(Mit 7 Abbildungen.)

M. H.! Nach den bisherigen Erfahrungen heilen tuberkulöse Knochen- und Gelenkerkrankungen am leichtesten und schnellsten aus, wenn sie ruhig gestellt, d. h. fixiert werden. So gut dies mit den verschiedensten Methoden bei Entzündung der Hüfte, des Kniegelenks usw. gelingt, so schwer ist es, die Wirbelsäule völlig zu fixieren, auch wenn gleichzeitig am Kopfe extensiert wird, da schon die Atmung allein die komplete Fixation illusorisch macht. Es gelingt zwar durch jahrelange Gipskorsettbehandlung, durch orthopädische Apparate den tuberkulösen Prozeß zur Ausheilung zu bringen, doch wird sehr oft sogar während der Behandlung — die ja meistens leider ambulant durchgeführt werden muß — die kyphotische Verkrümmung der Wirbelsäule immer größer, wodurch wiederum eine Schädigung der inneren Organe hervorgerufen wird.

Um ein weiteres Einsinken der erkrankten Wirbelsäule zu verhindern, um ihr eine feste Stütze zu geben, hat Fritz Lange neben und längs der Dornfortsätze Stahlstäbchen implantiert, die er an den Bandmassen befestigte.

Diese Idee haben Brackett und in letzter Zeit Albu-New-York derart abgeändert, daß sie statt der Metallstäbchen frei transplantierte Knochenstäbchen zur Unterstützung der Wirbelsäule benutzen.

Albu spaltet mittels Hammer und Meißel die Dornfortsätze bis oberhalb und unterhalb der erkrankten Partie und legt in den auf diese Weise entstehenden Spalt einen der Tibiakante entnommenen Knochenperiost-

*) Aus der Posener orthopädischen Anstalt (B. S. von Gasiorowski-Stift).

span (Fig. 1). Betreffs der Einheilung des frei transplantierten, demselben Individuum entnommenen Knochens haben die Untersuchungen Axhausen's ergeben, daß das transplantierte lebende Knochengewebe zugrunde geht, und höchstens nur schmale Randzonen erhalten bleiben, daß aber das Periost lebend bleibt und imstande ist, neuen Knochen zu bilden. Demnach wirkt das transplantierte Knochengewebe als solches nicht knochenbildend, sondern nur knochenleitend, und dies auch nur dann, wenn es eine knöcherne Berührungsfläche hat. — Nach den Erfahrungen Albu's, die er sowohl im Tierexperiment wie durch Präparate von Operierten gewonnen hat, hängt es von der Umgebung ab, ob das implantierte Knochenstück lebend bestehen bleibt oder nur als knochenleitende Schiene funktioniert und allmählich der Resorption verfällt. Je größer die knöcherne Berührungsfläche für den implantierten Knochen, um so sicherer das Erhaltenbleiben desselben. Albu hat auch mikroskopisch nachgewiesen, daß der, wie oben geschildert, zwischen

Fig. 1.

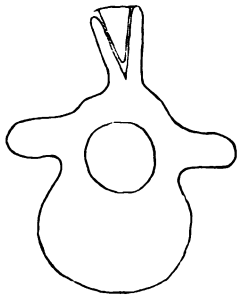

Fig. 2.

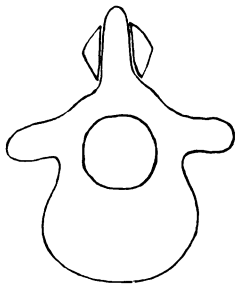

die geteilten Dornfortsätze implantierte Knochen am Leben bleibt, mit der knöchernen Umgebung verwächst und so tatsächlich eine ausgezeichnete Stütze und Fixation der Wirbelsäule geben muß. So wird nicht nur der tuberkulöse Prozeß, da ja die erkrankte Partie entlastet ist, schneller zur Ausheilung kommen müssen, sondern es wird auch ein weiteres Einsinken der Wirbelsäule verhindert. Außerdem wird der Knochenspan durch Zug an den Dornfortsätzen die kyphotische Wirbelsäule z. T. wieder aufrichten.

Ich habe Anfang April vorigen Jahres die in der Zeitschrift für orthopädische Chirurgie von Albu veröffentlichte Methode der Spondylitisbehandlung kennen gelernt und war entzückt über Albu's Erfolge. Doch hatte ich schwere Bedenken wegen der starken Erschütterung des erkrankten Skeletts durch die Hammer- und Meißelschläge beim Durchtrennen der Dornfortsätze, besonders bei der Möglichkeit einer gleichzeitigen Erkrankung des Bogens, wobei eine Zertrümmerung desselben und dadurch eine Quetschung des Rückenmarks zu befürchten ist. Ferner besteht noch bei der schweren Erschütterung der Wirbelsäule die Gefahr der Ueberschwemmung des Körpers mit dem Inhalt des tuberkulösen Abscesses (Meningitis usw.)

Von dieser Ueberlegung ausgehend, glaubte ich, es wäre vorteilhafter, auf das Spalten der Dornfortsätze zu verzichten und dafür zwei Knochenspäne neben die Dornfortsätze zu implantieren (Fig. 2). Auch bei dieser Methode mußte ja, da die einzelnen Dornfortsätze eine sehr große Berührungsfläche bieten, auf ein Verwachsen der Knochenspäne zu rechnen sein.

Einige Tage, nachdem ich die Methode Albu's kennen gelernt hatte, führte ich die Operation mit der erwähnten Modifikation aus.

1. Knabe, 7 J. Stark vorgeschrittene Spondylitis der Brustwirbelsäule. Mächtiger Buckel. Kind unterernährt, abgemagert. Lungenbefund positiv. Herzaktion beschleunigt. In letzter Zeit ist der Buckel schnell größer geworden.

Operation: In Bauchlage wurde zwei Dornfortsätze oberhalb und unterhalb der erkrankten Partie ein Bogenschnitt geführt — Bogenschnitt deshalb, um zu verhindern, daß die Hautwunde auf die Dornfortsatzlinie fällt. Längs der Dornfortsätze Fascienmuskelschnitt bis auf die Bögen. Die Muskelmassen werden schnell beiseite geschoben, die mäßige Blutung durch Tamponade gestillt. Von den Dornfortsätzen wird seitlich das Periost mit dem Raspatorium abgeschabt. — Von jeder Tibiakante wurde nun ein entsprechend langer Knochenspan (corticalis und Spongiosa) mit überall etwa 2 mm überragendem Periost abgemeißelt und mit seiner Innenfläche an die Seiten der Dornfortsätze gelegt. Da der Buckel sehr groß war, mußten zwecks besserer Adaptation die Knochenstücke an ein bis zwei Stellen angebrochen resp. angebogen werden. Es wurde Periost an Periost und Knorpelbandmasse der Dornfortsätze mit Seide befestigt. Darüber wurden die Muskelfascienmassen straff vernäht, wodurch eine noch bessere Adaptation erzielt wurde. Gegen Ende der Operation — etwa 20 Minuten nach Abmeißelung der Knochenspäne von den beiden Tibia wurde plötzlich der Puls klein und schnell. Die Operation mußte schnell beendet werden. Eine Stunde nach der Operation trat unter den klinischen Zeichen einer Fettembolie der Tod ein.

Die Sektion zeigte schwere Veränderungen tuberkulöser Natur an fast allen Organen, starke Atrophie und Blässe des Herzmuskels, einen mächtigen Absceß an der Wirbelsäule. (Das Präparat wird demonstriert.)

2. 36 j. Frau, die vor ca. 7 Jahren an Spondylitis tbc. erkrankt war. Sie bekam damals eine Art Hessingkorsett, das sie etwa 3 Jahre trug. Später legte sie das Korsett auf ärztlichen Rat ab, bekam aber etwa ein Jahr später ein Recidiv. Die Schmerzen wurden immer größer, trotzdem sie wieder ein Korsett bekam. Die Kyphose wurde ebenfalls stärker, bis schließlich die Beschwerden so stark wurden, daß Pat. als Mutter und Hausfrau völlig arbeitsunfähig wurde.

Die Operation wurde in oben geschilderter Weise ausgeführt, d. h. Implantation von 2 Tibiaspänen neben die Dornfortsätze. Heilungsverlauf glatt. Pat. klagte eine Zeitlang über Schmerzen in den Beinen. Sieben Wochen nach dem Eingriff konnte Pat. vorsichtig aufstehen. Drei Wochen später verließ sie die Anstalt, sie konnte ohne Korsett gehen und stehen. Die Knochendefekte in den Tibien waren vollständig verschwunden. Drei Monate nach der Operation hat Pat. ihre Arbeit voll aufgenommen [1]).

1) Ich habe die Patientin vor einigen Tagen, also fast 1 Jahr nach der Operation gesehen. Sie hat nie mehr Beschwerden gehabt, die von der Wirbelsäulenerkrankung hätten ausgehen können. Der Buckel ist auffallend kleiner geworden, wahrscheinlich durch Zugwirkung der Knochenspäne.

3. 13 j. Mädchen. Stark heruntergekommen. Schweres Vitium cordis. Typische Haltung eines Spondylitikers mit Stützen der Arme an den Beinen. Ich hatte sie etwa ein Jahr lang mit ständiger Gipsbettlagerung behandelt. Zwar ist der Gibbus etwas kleiner geworden, doch waren die Beschwerden so wie früher. Ich entschloß mich also zur Operation und führte sie — wie oben beschrieben — aus. — Beim Freilegen der Dornfortsätze habe ich auf einer Seite die Muskelmassen etwas zu weit nach Außen abgehebelt und dabei einen kleinen Absceß eröffnet, der vom Bogen eines Wirbels ausging. Nach sorgfältiger Reinigung mit Jodtinktur usw. implantierte ich die beiden Tibiaknochenstücke neben die Dornfortsätze.

Der Verlauf nach der Operation war sehr schwer. Wiederum traten die klinischen Symptome einer Fettembolie auf, die um so prägnanter erschienen, als das Kind schon ein schweres Vitium cordis hatte. Mit subcutanen und intravenösen Kochsalzinfusionen (G a u g e l e) sowie mit intravenöser Injektion von reinem Aether gelang es, die Pat. am Leben zu erhalten. Mehrere Tage nach der Operation, als der Zustand der Kranken bereits gut zu nennen war, leichter Temperaturaufstieg. Beim Verbandwechsel kam etwas dünnflüssiges Sekret zum Vorschein. Innerhalb von etwa 3 Monaten eiterte fast der ganze Knochenspan auf der Seite des eröffneten Abscesses mit einigen Seidenfäden langsam aus. Der andere Knochenspan heilte glatt ein. Kurz vor der Entlassung flackerte der alte endocarditische Prozeß wieder auf, doch besserte sich der Zustand allmählich, so daß Pat. etwa 5 Monate nach der Operation entlassen werden konnte. Der schwere Herzfehler, sowie Anschwellen der Beine behinderte eine Zeitlang stark den Gang. Da ich befürchtete, daß der eine Knochenspan allein die Wirbelsäule würde nicht tragen können, habe ich für die erste Zeit ein Hessingkorsett verordnet. Jetzt — etwa 8 Monate nach der Operation — kann die Pat. sogar mehrere Kilometer Weges machen, ohne besonders zu ermüden. Auch ohne Korsett ist Gehen und Stehen beschwerdefrei (Fig. 3). Das Kind ist gewachsen und hat an Gewicht zugenommen.

Fig. 3.

4. 16 j. Knabe. Ziemlich vorgeschrittene Spondylitis (Fig. 4). Etwa ein Jahr lang Gipsbettbehandlung, doch ohne besonderen Erfolg. Der Knabe ermüdet sehr leicht beim Gehen. Auch Sitzen nur kurze Zeit möglich, so daß auf den Schulbesuch verzichtet werden mußte.

Die Operation wurde wie oben beschrieben ausgeführt. Auf Fig. 5 sieht man die beiden Knochenspäne. Der Verlauf normal. Wundheilung p. pr. Zwei Monate nach der Operation konnte der Knabe völlig beschwerdefrei die Anstalt verlassen. Arbeitet jetzt im Büro.

5. 3 j. Kind mit Lähmung beider Beine. Trotz mehrmonatlicher Gipsbettbehandlung keine Besserung der Lähmung. Operation wie oben beschrieben. Verlauf der Operation glatt. Puls und Atmung waren stets gut. 7 Stunden nach der Operation ganz plötzlich klonische Krämpfe in der l. Körperhälfte, nach 15 Minuten Exitus an Gehirnembolie. — Die Sektion erwies schwere Veränderungen tuberkulöser Natur an den Lungen. Die mikroskopische Untersuchung des Gehirns ist noch nicht abgeschlossen, doch lassen die klonischen Zuckungen der einen Körperhälfte auf Embolie des Gehirns schließen.

4.



5.



6.



7.



Ich muß auch hier annehmen, daß die Fettembolie nur entstanden war durch die Erschütterung und Eröffnung des Knochenmarks beim Abmeißeln der Tibiaspäne. Um dies zu verhindern, benutze ich jetzt statt des Meißels die Kreissäge, mit der ich mir entsprechende Stücke aus der Tibia heraussäge. Ich halte das für einen großen Vorzug vor der Meißelung, weil wir damit die Erschütterung des Knochenmarks, die ja bekanntlich allein schon eine Ueberschwemmung des Körpers mit Knochenmarksfett hervorrufen kann (Fritsche), ausschalten können.

Bei frischer, resp. verhältnismäßig frischer Spondylitis habe ich 2 mal die Originalmethode nach Albu ausgeführt, doch mit dem Unterschied, daß ich auch die Dornfortsätze mit der Kreissäge spaltete, den Meißel aber nicht benutzte, um auch hier die Erschütterung zu verhüten [1]). Die Fälle sind zu frisch, um sie genauer zu besprechen. Als Beispiel gebe ich die Röntgenbilder eines nach Albu's Originalmethode operierten Falles. Fig. 6 ist vor der Operation, Fig. 7 4 Wochen nach der Operation aufgenommen. Man sieht auf der Dornfortsatzlinie den implantierten Knochenspan.

In allen Fällen mit Ausnahme des einzigen, bei dem ich bei der Operation einen Absceß zufällig eröffnet habe, sind die implantierten Knochenperiostspäne p. pr. eingeheilt.

Etwa 3—4 Wochen nach der Operation wurde mit leichter Massage der Rückenmuskulatur und etwas Heißluft unter Benutzung des Fön begonnen. 6—7 Wochen nach der Operation standen die Kranken meist ohne Korsett auf. Eine Patientin (36 Jahre) klagte die ersten Wochen über Schmerzen in den Beinen. Die Defekte in den Tibien waren in etwa 2 Monaten völlig verschwunden, besonders schnell dann, wenn ein größerer Bluterguß entstanden war.

Die Erfolge der Operation können als sehr gut bezeichnet werden, da die Patienten nicht nur beschwerdefrei, sondern tatsächlich wieder arbeitsfähig wurden.

Doch mahnen die oben beschriebenen Todesfälle zur großen Vorsicht. Allerdings kann ich solchen unglücklichen Ausgang nicht der Methode als solcher zuschreiben, sondern der Indikationsstellung. Handelte es sich doch — wie die Sektion erwies — um die allerschwersten Fälle, bei denen der tuberkulöse Prozeß andere vitale Organe stark geschwächt hatte. Wir müssen eben die allerschwersten Fälle von der Behandlung mit Knochentransplantation ausschliessen, da bei einem sehr heruntergekommenen Organismus eine noch so geringe Fettembolie den Tod herbeiführen kann. Geeignet für die Operation sind hauptsächlich die mittelschweren Fälle, bei denen durch exakte Herz- und Lungenuntersuchung der Körper gesund genug gefunden wird, die Gefahr des Eingriffs zu überstehen. Bei

1) Albu spaltet die Dornfortsätze mit einem eigens hierzu gebauten, dünnen, scharfen Meißel, den er auf dem diesjährigen Orthopädenkongreß demonstriert hat.

richtiger Indikationsstellung wird uns die Methode gute Dienste leisten können und wir werden dann auch die üblen Erfahrungen vermeiden, die ich erlebt habe.

Bei Kranken, die bereits eine Kompressionsmyelitis haben, bei denen wir also auch mit einer ausgedehnten Abscedierung nach hinten rechnen können, führe ich eine Zeitlang die Gipsbettbehandlung durch, kombiniert mit Extension am Kopfe. Das Gipsbett ist auf Rollen montiert und liegt auf einer schiefen Ebene, so daß der Kranke sich selbst durch eigene Körperschwere die schiefe Ebene abwärts extendiert. Erst wenn die Lähmung geschwunden und der Buckel kleiner geworden ist — jetzt erst ist meiner Ansicht nach der Augenblick gekommen, wo man die Versteifung der Wirbelsäule mit Knochenimplantation vornehmen kann, vorausgesetzt natürlich, daß Lunge und Herz leidlich gesund sind.

Bei den frischen Fällen von Spondylitis, bei denen der Buckel noch nicht groß, führe ich die Originalmethode nach Albu aus, d. h. ich implantiere den Knochenspan in den Spalt zwischen den geteilten Dornfortsätzen. Bei vorgeschrittener Spondylitis mit größerem Buckel, sowie bei Erwachsenen ziehe ich meine Modifikation (zwei Knochenspäne neben die Dornfortsätze) vor, weil sie der Wirbelsäule einen besseren Halt geben muß.

Kleine Kinder bis zu 3 Jahren empfiehlt es sich m. E. nicht zu operieren, weil der Eingriff gar nicht so harmlos ist, wie ihn Albu in seiner Publikation darstellt. Wie Albu mir selbst erzählte, hat auch er Todesfälle erlebt.

Ferner empfiehlt Albu vor der Implantation den Buckel durch Druck zu redressieren. Auch dies erscheint mir etwas riskant. Es ist leicht möglich, daß der prall gefüllte Absceß platzt und zur Ueberschwemmung des Körpers mit dem infektiösen Inhalt führen kann. So hat Vogel jüngst in Nr. 13 des Zentralblattes für Chirurgie berichtet, daß er nach der Redression eines spondylitischen Buckels nach Calot einen Todesfall an Meningitis beobachtet hat.

Wenn auch die Gefahren, die in der Methode der Spondylitisbehandlung mit Knochentransplantation nicht zu unterschätzen sind, so wird sie uns doch in vielen Fällen — bei strikter Indikationsstellung natürlich — gute Dienste leisten. Ist doch nicht jeder Kranke so vermögend, in Leysin oder anderswo die heilbringende Kraft der Höhensonne zu genießen. Unsere Spondylitiker sind meist arme Kinder.

Die jahrelange Gipsbehandlung — die wirklich richtig doch nur in der Klinik ausgeführt werden kann — ist sehr kostspielig und besonders für Leute, die ihr Brot verdienen müssen, zu langdauernd. Dieser Umstand allein zeigt schon, welche Vorteile, besonders in ökonomischer Hinsicht die freie Knochenüberpflanzung in vielen Fällen der Spondylitis bietet, und deshalb glaube ich, im Gegensatz zu Vulpius, wird die Methode etwas mehr als eine Episode in der Spondylitisbehandlung sein.

VIII.

Erfolge der Operation bei Spina bifida und Encephalocele.

Von

Dr. **Pomorski,**
Posen.

In der frühesten Entwicklung entstehen durch Störungen aus unbekannten Ursachen in der Gehirn- und Wirbelsäulenrinne Mißbildungen, die auf mangelhaften Verschluß des Kanals zurückzuführen sind. Durch den mangelhaften Verschluß des Schädels und der Wirbelbögen entstehen Spalten, durch die die Gehirnsubstanz oder die Rückenmarksubstanz nach außen treten kann. So kennen wir an dem Schädel einen ganz großen Defekt, der in der Mißbildung eines Anencephalen charakterisiert ist. Wir haben kleinere Spalten und Löcher, die namentlich in der Gegend der Protuberantia occipitalis externa auftreten. Solche Spalträume sind im Cervikalteil der Wirbelsäule, in der Thoraxpartie, in der Lumbalgegend und in der Sacralgegend bald von größerem, bald von kleinerem Umfange. Da die Gehirn- und Rückenmarksubstanz durch diese Spalträume nach außen treten kann, so nennen wir diese Mißbildungen Brüche = Encephalocele, Myelocele. Es kann entweder nur ein Teil der Hirnbedeckung und der Rückenmarkshaut nach außen treten, oder es können auch die ganzen Organe nach außen vorfallen. Danach richtet sich dann die Schwere der Brüche.

Wir haben also Gehirnfälle, wo durch einen ganz kleinen Spalt unter der Protuberantia occipitalis externa resp. durch ein ganz kleines Loch die Dura mit der Hirnflüssigkeit nach außen tritt und einen großen Tumor bildet, und wir haben solche, wo das ganze verkümmerte Kleinhirn durch einen größeren Spalt des Hinterhauptbeins in einer Rinne zwischen den beiden Teilen des Hinterschädelknochens und eine Furche der Cervikalwirbel nach außen getreten ist. Es können Tumoren entstehen, die bald kleiner sind, bald eine große Dimension einnehmen.

Ich habe Gelegenheit, Ihnen ein Bild von einem 14tägigen Kinde zu zeigen, welches hinter dem relativ normal großen Schädel an einem ganz schlanken Stiel unterhalb der Protuberantia occipitalis externa einen cystischen Tumor hatte, der noch weit größer war als sein Schädel. Das Kind, dessen anatomisches Präparat ich Ihnen hier demonstriere, wog im ganzen 3490 g vor der Operation, und nach der Operation 2200, so daß der große Tumor am Schädel an dem Hinterhaupt ein Gewicht von 1290 g eingenommen hat.

Das andere Präparat von Encephalocele zeigt einen Teil der hinteren Schädelhälfte, welche in der Mitte den erwähnten Spalt hat, durch den das verkümmerte Kleinhirn als breit gestielte Cyste in einer Rinne der Halswirbelsäule nach außen trat.

Brüche des Rückenmarks in der Brust und Lendenwirbelsäule erlaube ich mir, Ihnen in Bildern und in anatomischen Präparaten vorzuzeigen. Die Gefahr der Brüche besteht in der Ulceration des feinen Gewebes, in der Möglichkeit einer Infektion oder einer Fistelbildung mit nachfolgendem Ausfluß der Gehirnflüssigkeit.

Infolgedessen hat man schon längst an die Operation der Brüche gedacht. In der ersten Zeit hat man mit Jodeinspritzung den Bruchsack verkümmern lassen wollen. Wir haben es vor vielen Jahren an einem Fall versucht, leider mit ganz schlechtem Erfolge. Mit der Aseptik beginnt die vollkommene Entfernung des Bruches. Hier muß man aber zuerst sich die anatomische Lage erwägen, da eine vollkommene Beseitigung des Bruches anatomisch öfters unmöglich ist. Wie wir bereits erwähnt haben, treten bei den Gehirnbrüchen durch den Kanal die Gehirnhäute mit der Gehirnflüssigkeit oder auch die Gehirnbestandteile nach außen. Wir sehen des öfteren in der Bruchpforte den erweiterten und verlängerten Seitenventrikel. Bei der Eröffnung des Bruches sehen wir im Stiel einen ganz feinen sammetartigen Belag auf der Innenfläche, der nach der Untersuchung von v. Bergmann die Fortsetzung des Ventrikels bildet und mit Flimmerzellen des Seitenventrikels ausgestattet ist. Da große Gehirnteile in dem Bruche vorhanden sein können, so darf man an dem Stiel keine volle Abtragung machen, sondern nur den Teil abnehmen, der aus erweiterten Gehirnhäuten und atrophischem vernichtetem Gehirn besteht. Die Tumoren haben gewöhnlich einen engen Stiel, es ist darum nicht schwer, dieselben bis an die Basis des Schädels resp. an die Bruchpforte auszupräparieren. Der Tumor wird eröffnet, die Innenfläche in das Loch des Schädels eingekerbt und die Haut darüber etagenartig übernäht. Außer den beiden vorgeführten Fällen haben wir noch 7, im ganzen 9 Fälle von Encephalocele operiert bei Kindern von 2 Tagen bis zu 6 Monaten, von denen 4 am Leben geblieben sind.

Die anatomische Beschaffenheit der Spina bifida ist maßgebend für den Erfolg der Operation. Ist das Bruchwasser nur zwischen dem Rückenmarke und den Rückenmarkshäuten, so dehnt sich durch den Spalt ein Bruch, der einen cystischen Tumor bildet, und den wir Spina bifida cystica oder Meningocele spinalis nennen. Ist das Hirnwasser aber auf der vorderen Fläche zwischen den Wirbelkörpern und dem Rückenmarke oder im zen-

tralen Kanal angesammelt, so wird entweder ein Teil von der Rückenmarksubstanz durch den Spalt nach außen befördert oder auch das ganze Rückenmark-Myelocele. Es entsteht ein Druck auf die Nervensubstanz, die Nervenfasern atrophieren, es entsteht eine Lähmung, mit der die Kinder bei der Geburt sogleich zum großen Teil behaftet sind. Es ist trotzdem nicht so leicht, den Unterschied zwischen der Spina bifida cystica und der Myelocele zu machen. Das Wesentliche klärt sich erst bei der Operation auf.

Es ist nun natürlich, daß man für eine Operation am liebsten Fälle auswählt, die reine Spina bifida cystica sind, da dabei die Rückenmarksubstanz absolut unbeschädigt ist, während die Operation der Myelocele wegen des Vorfalls der Rückenmarksubstanz und der Rückenmarksnerven eine doppelte Gefahr bildet. Es sind daher auch solche Fälle, die bereits eine Lähmung der Unterextremitäten haben, von der Operation ausgeschlossen.

Wir haben im ganzen Gelegenheit gehabt, 27 Fälle zu operieren, von denen in 17 eine reine Spina bifida cystica und in 10 eine Myelocele vorhanden waren. An Hals- und Brustwirbeln kommt zum größten Teil nur Spina bifida cystica vor. In der Lumbalgegend zwischen dem 2. und 5. Lendenwirbel und in der Sacralgegend kommen durch den Druck des Wassers auf den Inhalt der Cauda equina Myelocele und Myelomeningocele vor. Während diese Operation am oberen Teil der Wirbelsäule viel bessere Erfolge aufweist, ist die Operation in den Lendenteilen und in den Sacralteilen viel gefährlicher und namentlich die Myelocelen geben ein sehr schlechtes Resultat. Von den 17 operierten Spinae bifidae cysticae sind 12 lebendig entlassen, von den 10 Myelocelen sind 3 gerettet entlassen, so daß im allgemeinen von den 27 Fällen von Spina 15 Fälle gerettet werden konnten. Es ist ein ziemlich gutes Resultat, namentlich in Betracht der reinen Spina bifida cystica, und ich erlaube mir, Ihnen einige Präparate, die wir in der Autopsie gewonnen haben, und auch lebende Kinder vorzustellen.

Wir operieren heute stets offen, wir eröffnen den Bruchsack und überzeugen uns über die innere Beschaffenheit desselben. Sind Nerventeile vorhanden, oder sind keine Nerventeile vorhanden? Handelt es sich um eine Spina cystica, so schneiden wir den Bruchsack auf, tragen den Bruchsack mit dem atrophischen Gewebe ab und stülpen den Stiel in mehreren Etagen in den Wirbelsäulekanal ein. Darüber machen wir eine Plastik. Wir nehmen zu beiden Seiten einen Lappen aus der Fascia lumbodorsalis zum großen Teil mit dem darunter liegenden und der Fascie adhärenten Muskel, und wir verschließen auf diese Weise die Bruchpforte.

Sind Nerventeile in dem Bruche vorhanden, so ist die Operation komplizierter. Man öffnet den Bruch, um die Hirnflüssigkeit zu entfernen, und stülpt den Bruchsack mit Nähten vorsichtig in den Kanal ein. Es darf vom Bruchsacke nichts entfernt werden, da sonst eine schwere Lähmung der Extremitäten verursacht wäre. Hierbei bietet sich öfters ein großes Hindernis bei der Myelocele, den Defekt in der Wirbelsäule zu decken. Zum großen

Teil ist der Defekt lang und breit, die starren Wände des Wirbelspaltes erschweren einen genügend großen Fascienlappen zur Deckung zu bekommen. In diesen Fällen haben wir zu dem Fascienlappen noch einen Teil der ausgebreiteten Wirbelbögen — einen Teil der queren Fortsätze — zugenommen, dieselben flach angeschnitten bis zur Grenze der in dem Spalt befindlichen Dura und sie zusammen mit der Fascie und mit den Muskeln auf den Defekt umgeschlagen. Die Vernähung erfolgt in Etagen und zum Schluß die Vernähung der gesunden Haut.

Die Gefahr bei der Operation der Myelocele besteht in dem Druck, den das Rückenmark bei der Einsülpung in den Kanal resp. von dem deckenden, spannenden harten Gewebe erleidet. Wir haben Fälle erlebt, welche vollständig aseptisch operiert wurden und doch in der kürzesten Zeit mit Krämpfen unter plötzlicher Temperatursteigerung geendet haben. Die Krämpfe und der Exitus sind lediglich nur auf den Druck zurückzuführen, welchem das Nervengewebe nach Vernähung ausgesetzt ist. Darum hüte man sich, bei der Operation der Myelocele während der etagenförmigen Naht das Gewebe übermäßig zu spannen, um nicht einen Druck auf die Nervensubstanz auszuüben.

IX.

Resektion der Thymusdrüse.

Von

Dr. **Pomorski,**
Posen.

Die Thymusdrüse besteht aus zwei Lappen und ist in einer Kapsel enthalten, welche mit dem Herzbeutel und den großen Gefäßen fest verwachsen ist. Die Kapsel liegt im Mediastinum durch loses Gewebe getrennt. In der Jugulargegend über der Luftröhre erscheint die Thymus, wenn das Kind schreit, oder wenn durch heftige Hustenstöße die Drüse von dem substernalen Raum heraufgedrückt wird. Wir beobachten das Empordrängen des Thymussackes bei der Tracheotomie, auch sehen wir, wie die Entfernung, die zwischen der Thymus und der Glandula thyreoidea, die gewöhnlich ca. 12 mm beträgt, vollständig verschwindet. Die Thymusdrüse hat einen reichlichen Zufluß von Gefäßen. Die beiden wichtigsten Gefäße stammen von der Art. mammaria interna und thyreoidea inferior. Daneben bekommt die Thymusdrüse einen kleinen Ast von der Pericardiaco-phrenica, von der Art. anonyma und thyreoidea superior. Dagegen ist das Venennetz nur in der einen Vena mammaria interna konzentriert, so daß irgend eine Störung des Abflusses einen kolossalen Zufluß des arteriellen Blutes zu der Drüse verursachen kann.

Die Lage der Drüse zwischen dem Sternum und den großen Gefäßen und der Trachea ist bei einer Zirkulationsstörung von einem ganz bedeutenden Einfluß auf die Trachea. Aehnlich wie bei einer Struma können Erscheinungen von Erstickung und von Druck auf die Trachea mit schweren Erstickungsfolgen eintreten. Auch gelegentlich der Vergrößerung der Thymusdrüse bei Kindern hat man Narkosetod beobachtet, hervorgerufen durch Erstickung infolge von Druck einer hyperplastischen Thymusdrüse auf die Trachea. Die Drüse, als ein Organ der Innensekretion hat eine sehr wichtige Lebensäußerung, namentlich in Betreff der Knochenbildung. Es

ist erwiesen, daß nach der Exstirpation der Thymusdrüse eine mangelhafte Knochenbildung und ein Abbau der Kalksubstanz im Knochengewebe entsteht. Es entsteht der Prozeß der Osteoporose und Osteomalacie, daneben tritt eine Gehirnerweichung ein, welche mit der Idiotie endet. Es ist also ein lebenswichtiges Organ, welches aus einer Mark- und Rindensubstanz besteht und Zellen enthält, welche giftbindend auf den Organismus einwirken. Die Entfernung der ganzen Thymusdrüse ist mit großen Blutungen verbunden und wegen der Gefahr des nachfolgenden Idiotismus contraindiciert. In neuerer Zeit sind von Rehn und Klose Beobachtungen einer Thymushyperplasie bei Neugeborenen gemacht worden, welche mit ganz akuter Dyspnoë mit einem sog. Stridor thymicus einhergehen. Wir beobachten bei den Kindern eine röchelnde Aspiration, die Kinder werden dyspnoisch, es treten Momente ein, wo sie zu ersticken drohen.

Rehn und Klose haben als Aetiologie der Dyspnoë der Neugeborenen, des sog. Stridor trachealis, die Hyperplasie der Drüsensubstanz angegeben und dagegen eine partielle Resektion des Drüsengewebes empfohlen. Bis jetzt sind 30 Fälle von Resektion der Tracheostenosis thymica publiziert worden mit 25 Fällen von Heilungen.

Im Juli vorigen Jahres habe ich Gelegenheit gehabt, ein derartiges Kind im Alter von 4 Monaten zu operieren. Das Kind war seit ca. 6 Wochen wegen der Tracheostenosis in Behandlung des Kollegen Dr. Krysiewicz gewesen. Die drohenden Erstickungsanfälle und das röchelnde Atmen haben der Mutter und dem Arzt viel Sorge gemacht. Nach Versuch verschiedener Medikation haben wir uns schließlich veranlaßt gefunden, am 16. VI. 13 die Operation zu machen. Nach der Vorschrift von Rehn habe ich nach einer Längsincision die Thymuskapsel vorgezogen, eröffnet und den l. Lappen reseciert. Der Thymuslappen ist lose in der Kapsel enthalten, so daß man ihn ohne Schwierigkeit vorziehen kann. Der Stiel wurde abgebunden und die Kapsel vernäht. Auffallend, wie das bei substernalen Strumen passiert, trat mit dem Augenblicke der Entfernung des Thymuslappens momentan eine Erleichterung der Atmung ein. Die Wunde heilte in 6 Tagen zu und heute 6 Monate nach der Operation erlaube ich mir, Ihnen das Kind im Alter von 10 Monaten vorzuzeigen.

Ob es angebracht ist, weitere Versuche bei dieser Krankheit mit der Thymusdrüsenresektion zu machen, vermag ich an dem kleinen Material nicht anzugeben. Nach unserem Fall zu urteilen hat die Operation entschieden nicht geschadet, sondern im Gegenteil dem Kinde geholfen.

Diskussion

zu den Vorträgen VII—IX.

Herr **Richard Levy** (Breslau): Die Erscheinung der akuten Drucksteigerung nach Operation der Spina bifida hat sich in einem Teil der von Herrn Küttner operierten Fälle sehr leicht dadurch nachweisen lassen, daß vor der Operation die Fontanelle normales Aussehen hatte und nachher sich ganz prall vorwölbte. In zwei Fällen der Küttnerschen Klinik kam es im Anschluß an die Operation zur Ausbildung von Liquorfisteln, ohne daß eine Infektion hinzutrat. Es ist gar nicht ausgeschlossen, daß die Kinder dieser

Fistelbildung ihr Leben verdanken, indem durch den kontinuierlichen Abfluß des Liquor die Druckerscheinungen verhindert wurden, bis sich allmählich eine Gewöhnung an die neuen Verhältnisse eingestellt hatte. Die Fistel hat sich dann bei beiden geschlossen.

Bei der von Herrn Wierzejewski vorgestellten Pat. hatte ich nicht den Eindruck, daß sie selbständig gehen könnte. Ich glaube in diesem Falle wäre auch mit einem Korsett der Pat. besser gedient gewesen. Ueberhaupt dürften frischere Fälle eher Aussicht auf erfreulichen Erfolg bieten.

Herr **Ritter:** Ich möchte mir erlauben, Ihnen einen Fall von schwerem Basedow zu demonstrieren, bei dem ich außer einer halbseitigen Strumektomie (sehr große Thyreoidea) zugleich einen großen Teil der Thymusdrüse reseciert habe. Auf unserer vorigen Tagung habe ich meine Bedenken gegen eine Ueberschätzung der Thymusdrüse an der Hand des eigenartigen Falles von Atemhindernis zum Ausdruck gebracht, der sich als Diphtherie entpuppte. Auch in bezug auf die Bedeutung der Thymus bei den plötzlichen Todesfällen und des Zusammenhangs zwischen Thymus und Basedow habe ich meine Bedenken noch nicht ganz fallen lassen. Allerdings ist das eine wohl sicher, daß sehr viel häufiger die Thymusdrüse persistiert, als wir das bisher angenommen haben. Man wird nur bei weiterer operativer Prüfung dieser Frage zum Ziel kommen. In diesem operierten Fall ist ein Abfallen des lymphocytischen Bildes unmittelbar nach der Operation nicht erfolgt. Die Allgemeinerscheinungen des Basedow sind allerdings ganz außerordentlich gebessert, vor allem hat die Protusio bulbi, wie ich es bisher nie so gesehen habe, in kurzer Zeit nachgelassen.

Was die Frage der verschiedenen Schwere der Tuberkulose an verschiedenen Orten betrifft, so bin ich apostrophiert worden und möchte deshalb auch darauf kurz erwidern. Ich habe nicht gesagt, daß die Tuberkulose an den verschiedenen Orten Deutschlands verschieden schwer ist, sondern ich habe nur gesagt, daß die Tuberkulose an der See ganz auffallend viel günstiger verläuft, als im Binnenlande. So schwere Fälle wie im Binnenlande habe ich weder in Kiel noch in Greifswald als Regel gesehen, wie hier. Sie heilen ferner viel leichter aus, auch wenn man nur wenig therapeutisch macht.

Herr **Küttner** bestreitet die besondere Malignität der chirurgischen Tuberkulose im Osten. Er hat in den verschiedenen Teilen Deutschlands, in denen er tätig war, keine wesentlichen Unterschiede feststellen können, auch in dem Tuberkulose-verseuchten Hessen trat die Erkrankung nur besonders häufig, nicht aber schwerer als in anderen Gegenden auf. Selbst auf dem südafrikanischen Hochplateau, welches für tuberkulosefrei gilt, sah K. die chirurgische Tuberkulose zwar selten, aber in der gleichen Form wie in unseren Regionen.

Ferner betont K., daß die Differentialdiagnose zwischen Myelocystocele und einfacher Meningocele vor der Operation nicht immer zu stellen sei. Auch nach ganz glatten Operationen reiner Meningocelen kommen in den ersten Tagen unerwartete Todesfälle vor, welche nach Fortfall des regulierenden Reservoirs durch akuten Hydrocephalus bedingt sind und durch ein schweres, von Krämpfen und hohem Fieber begleitetes Krankheitsbild eingeleitet werden. Meningitische Veränderungen wurden bei der Sektion dieser Fälle stets vermißt. Uebrigens braucht der spontanen Perforation des Meningocelensackes die Meningitis nicht unbedingt zu folgen.

Herr **Tietze:** Wie ich einer persönlichen Mitteilung entnehme, hat Herr Prof. Henle das Verfahren der Versteifung der Wirbelsäule durch Knochenimplantation bei Spondylitis wiederholt mit gutem Erfolge vorgenommen. Henle hat darüber auch auf der Naturforscherversammlung in Münster berichtet. Daraufhin habe ich selbst schon lange nach einem Fall gesucht, wo ich es hätte anwenden können, habe aber einen solchen bisher nicht gefunden; bei leichteren Fällen bin ich auch ohne dasselbe ausgekommen und bei schwereren, namentlich fistulösen Fällen, glaubte ich aus naheliegenden Gründen davon absehen zu sollen. Nach den hier eben vorgetragenen Erfahrungen scheint es in solchen schweren Fällen ja auch nicht ganz gleichgültig zu sein; aus den Erfahrungen, die ich selbst bei Eingriffen an tuberkulösen Wirbelsäulen gewonnen habe, möchte ich glauben, daß man jedenfalls den Eingriff auf das mindeste Maß beschränken und sich sorgfältig hüten muß, in einen tuberkulösen Absceß hineinzugeraten. Die Eröffnung eines solchen trübt die Prognose eines Eingriffes bei Spondylitis immer auf das empfindlichste.

Zur Technik der Operation möchte ich bemerken, daß die Gefahren derselben erheblich durch Anwendung lokaler Anästhesie herabgesetzt werden. Nach den vorliegenden Mitteilungen wird man ja an der auch von dem Herrn Redner empfohlenen Operation nicht vorübergehen können. Ob dieselbe sich aber wirklich, wie der Herr Redner meinte, einen Ehrenplatz in der Chirurgie erwerben wird, das muß man vorläufig noch abwarten.

X.

Ueber die Fehlerquellen der Appendicitisdiagnose*).

Von

Hermann Küttner.

Die Diagnose der Wurmfortsatzentzündung ist heute für alle Aerzte, mögen sie allgemeine Praxis treiben oder Internisten, Gynäkologen, Chirurgen sein, eines der alltäglichsten Probleme, denn trotz der weitgehenden, besonders den Chirurgen zu dankenden Klärung des Krankheitsbildes hat der Begriff „Problem" bei der Appendicitis leider noch immer nicht aufgehört zu existieren. Im Gegenteil, er ist gegen früher gewachsen, seit wir wissen, wie proteusartig die heimtückische Krankheit verläuft, seit wir die prinzipielle Forderung der Frühoperation, des Eingriffes im Intervall und bei chronischer Appendicitis aufgestellt und damit die Verpflichtung übernommen haben, mit größter Gewissenhaftigkeit Irrtümer bei unserer Indikationsstellung auszuschalten. Der Schwerpunkt der ganzen Frage liegt bei der durch die Frühoperation nötig gewordenen Frühdiagnose der Appendicitis, welche die Entscheidung innerhalb der ersten 24 Stunden erheischt; die chronischen Fälle lassen dem Arzte Zeit und sind deshalb weniger mit Verantwortung belastet.

Die Fehlerquellen der Appendicitisdiagnose sind einmal bei Erkrankungen zu suchen, die mit nachweisbaren, die Appendix jedoch nicht betreffenden Veränderungen in der Bauchhöhle einhergehen, oder aber bei Affektionen, die entweder überhaupt nicht im Abdomen lokalisiert sind oder wenigstens nicht zu anatomischen Veränderungen von Bauchorganen führen.

---

*) Aus der Kgl. Chirurgischen Klinik zu Breslau. (Direktor: Geh. Med.-Rat Prof. Dr. Küttner).

*) Einleitender Vortrag zur Diskussion über das gleiche Thema in der zweiten Sitzung der südostdeutschen Chirurgenvereinigung zu Posen am 28. Februar 1914.

Zweifellos ist es weit häufiger die erste Kategorie von Fällen, welche uns differential-diagnostische Schwierigkeiten bereitet, sowohl hinsichtlich der Beurteilung akuter Anfälle wie der Deutung chronischer Beschwerden. Täuschungen können hier ausgehen von Affektionen des Magendarmtractus, der Gallenwege und des Pankreas, des uropoetischen Systems, der weiblichen Genitalien. Dabei möchte ich betonen, daß die Kürze der verfügbaren Zeit es mir verbietet auf besonders seltene Erkrankungen, die gelegentlich einmal eine Wurmfortsatzentzündung vorgetäuscht haben, einzugehen; nur die Fehlerquellen der Appendicitisdiagnose, welche eine gewisse typische Bedeutung haben, sollen hier erörtert werden.

Die **Erkrankungen des Magendarmtractus** können sowohl in ihren akuten wie in ihren chronischen Erscheinungsformen zu Verwechselungen mit der Wurmfortsatzentzündung Veranlassung geben. Bleiben wir zunächst bei den akuten Magen-Darm-Affektionen und ihrer Abgrenzung von der akuten Appendicitis.

Zuerst ist hier die gewöhnliche akute Gastritis und Gastroenteritis zu nennen. Recht häufig wird leider eine echte Appendicitis für eine gewöhnliche Gastroenteritis gehalten, weit seltener gelangt die akute Enteritis unter der falschen Diagnose „Wurmfortsatzentzündung" in chirurgische Behandlung. Die Unterscheidung ist namentlich bei Kindern in der Tat bisweilen schwierig, schon deshalb, weil der Wurmfortsatz an akuten Darmkatarrhen nicht allzu selten teilnimmt. Seine Entzündung kann mit der des übrigen Darmtractus ausheilen, aber auch für sich fortbestehen und deletäre Formen annehmen. Daraus ergibt sich die Notwendigkeit, bei allen mit Erbrechen und Durchfall einsetzenden verdächtigen Magendarmkatarrhen, namentlich jugendlicher Individuen, die Körpertemperatur und den Puls sorgfältig zu beachten, die Blinddarmgegend unter ständiger Kontrolle zu halten und rectal zu untersuchen. Sichere Unterscheidungsmerkmale lassen sich nicht aufstellen, die genaue Beobachtung des Einzelfalles ist entscheidend. Die Angabe, daß bei der gewöhnlichen akuten Enteritis Uebelkeit und Erbrechen zuerst auftreten, der Leibschmerz erst später folgt, während bei der Appendicitis die Schmerzen der Uebelkeit und dem Erbrechen vorausgehend, ist nur mit großer Vorsicht zu verwerten. Begleitende Blasenerscheinungen, mögen sie noch so geringfügig sein, sprechen mehr für Appendicitis, wissen wir doch, daß bei Kindern das ganze Krankheitsbild des appendicitischen Anfalles sich auf eine vorübergehende Behinderung der Urinentleerung beschränken kann.

Für die Entscheidung, ob das Peritoneum sich an einer akuten Darmentzündung beteiligt, ist nach Sonnenburg das Arneth'sche Blutbild von ausschlaggebender Bedeutung. Wenn nun auch in der Affektion des Bauchfells das Charakteristische der Appendicitis liegt, so kann doch durch eine akute Gastroenteritis ebenfalls das Peritoneum anatomisch in Mitleidenschaft gezogen werden, wie ich es selbst auf dem Operationstisch ge-

sehen habe. Auf alle Fälle ist bei Kindern der Symptomenkomplex der schweren akuten Gastroenteritis mit den heftigen Koliken, dem Hochziehen der Beine mit Erbrechen, Bauchdeckenspannung, Meteorismus und Fieber, dem Bilde einer appendicitischen Peritonitis oft verzweifelt ähnlich.

Seltener als die gewöhnliche akute Gastroenteritis gibt der Typhus abdominalis zu Verwechslungen mit akuter Appendicitis Veranlassung, doch können atypische Fälle, auch nach meiner eigenen Auslandserfahrung, Schwierigkeiten verursachen. Maurice Richardson führt dies mit Recht darauf zurück, daß bei allen akuten Unterleibserkrankungen die eben erwähnten Kardinalsymptome sich im wesentlichen gleichen, daß nur ihre Kombination und der Grad außerordentlich variieren. Tritt ein typisches Symptom mehr zurück, ein atypisches mehr in den Vordergrund, so ist für Verwechselungen die Bahn frei. Dazu kommt, daß der Wurmfortsatz, sowohl beim Typhus als auch bei der Dysenterie sekundär erkranken kann, wie ich dies in China mehrfach gesehen habe. Die modernen spezifischen Reaktionen — Vidal, Piorkowsky, Diazoreaktion — und die Leukopenie werden fast stets die Sachlage klären; daß auch sie versagen können, haben Mühsam und andere erfahren müssen. Murphy's Angabe, daß beim Typhus zuerst Fieber und dann Unterleibssymptome auftreten, während bei der Appendicitis die umgekehrte Reihenfolge üblich ist, erscheint zwar etwas schematisch, ist aber doch unter Umständen wertvoll.

Auch der Paratyphus kann gelegentlich eine akute Wurmfortsatzentzündung vortäuschen, wobei ich bemerken möchte, daß wir einen Fall operiert haben, bei dem wir den Bacillus paratyphi B in Reinkultur aus einem Abscеß züchten konnten.

Ferner ist die akute zirkumskripte Colitis zu nennen. Betrifft sie unter ihren vier Prädilektionsstellen — Flexura sigmoidea, lienalis, hepatica, Coecum — das letztere und kommt es, wie so oft, zu erheblicher Pericolitis oder gar zur Abscеßbildung, so ist die Differentialdiagnose gegenüber der Perityphlitis unmöglich, und nur der Operationsbefund vermag die Sachlage zu klären.

Das Gleiche gilt von Fällen, in denen die akute Pericolitis des Coecums durch einen Fremdkörper hervorgerufen ist.

Abdominalerscheinungen bei Darmparasiten werden bisweilen so heftig, daß zu Unrecht eine akute Appendicitis diagnostiziert wird; Arboré-Rally und Metschnikoff haben instruktive Fälle dieser Art beschrieben. Wichtig ist die Entdeckung von Parasiteneiern im Stuhl und der Nachweis der Eosinophilie im Blut, die im frühen Stadium einer gewöhnlichen akuten Appendicitis regelmäßig fehlen soll (Simon). Doch ist zu bedenken, daß Darmparasiten in seltenen Fällen auch eine echte Appendicitis hervorzurufen vermögen.

Nicht geringen Schwierigkeiten kann die Differentialdiagnose zwischen der Appendicitis perforativa und den Perforationen anderer Teile des Magendarmtractus begegnen. Da in allen diesen Fällen der meist sehr heftige Initialschmerz in die Gegend des Nabels oder in die Regio epigastrica verlegt zu werden pflegt, so ist, wenn nicht die Anamnese einen Fingerzeig gibt, die Unterscheidung bisweilen unmöglich. In der Tat haben wir in den letzten Jahren einige Male ein perforiertes Magen- oder Duodenalulcus gefunden, wo wir eine Appendicitis perforativa vor uns zu haben glaubten, und umgekehrt. Betrifft der Schmerz und die Bauchdeckenspannung vorwiegend die unteren Partien des Abdomens, so spricht dies mehr für Appendicitis, während eine rein epigastrische Lokalisation weit weniger sicher im Sinne der Ulcusperforation gedeutet werden darf, für die wiederum ein etwa vorhandener Schulterschmerz charakteristisch ist. Die Disposition jugendlicher weiblicher Individuen für das Ulcus ventriculi ist wegen der Häufigkeit der Wurmfortsatzentzündung bei den gleichen Personen nur mit großer Vorsicht zu verwerten, scheint es doch sogar, daß das Ulcus ventriculi und duodeni nicht allzu selten in Abhängigkeit von der Appendicitis entsteht. Jedenfalls ist daran zu denken, daß beide Krankheiten nebeneinander vorkommen können. Das meiste Gewicht wird immer auf die Anamnese zu legen sein. Das gilt nicht nur für das perforierte, sondern auch für das unkomplizierte Magen- und Duodenalgeschwür, dessen Abtrennung von der Wurmfortsatzentzündung ebenfalls Schwierigkeiten verursachen kann; ich erinnere daran, daß sogar der typische Hungerschmerz gelegentlich auch bei der Appendicitis beobachtet wird. — Allerdings läßt hier die beim perforierten Ulcus unmögliche eingehende Magen- und Röntgenuntersuchung Irrtümer meist vermeiden. — Perforationen des unteren Ileum, des Coecum und Colon ascendens können meist nur auf dem Operationstische von der Appendixperforation unterschieden werden.

Verwechslungen zwischen akuter Appendicitis und Ileus kommen, wie Sprengel mit Recht betont, sowohl im Frühstadium wie im mittleren und Spätstadium beider Leiden vor. Am leichtesten ist die Unterscheidung im Anfange der Erkrankung; deshalb soll man, wenn man den Patienten erst im späteren Verlaufe sieht, die Initialsymptome anamnestisch möglichst genau ermitteln.

Im Frühstadium kann nur die schwere akute Appendicitis einen Darmverschluß vortäuschen. Hier ist das wichtigste differentialdiagnostische Merkmal das Fieber, welches im Beginne der schweren Wurmfortsatzentzündung niemals, im Anfange des Ileus dagegen immer fehlt. Auf eine exakte Rectalmessung ist darum das größte Gewicht zu legen. Auch die Bauchdeckenspannung und die Einschränkung der Zwerchfellatmung sind Initialsymptome der schweren, mit peritonitischer Reizung einhergehenden Appendicitis, und fehlen beim beginnenden Ileus fast stets.

Im mittleren Stadium sind Verwechslungen schon eher möglich, weniger beim reinen Strangulationsileus, als bei wenig stürmisch verlaufender Invagination und bei gewissen Formen allmählicher Obturation, z. B. beim tiefsitzenden Gallensteinileus und manchen Tumorbildungen. Am schwersten ist die Situation dann zu beurteilen, wenn ein appendicitischer Tumor oder Abscess einen echten mechanischen Ileus hervorruft, was ich des öfteren beobachtet habe. Abgesehen von diesem Falle aber wird bei der nötigen Objektivität die Differentialdiagnose im mittleren Stadium wohl stets gelingen: die gesteigerte Peristaltik, das Fehlen von Fieber und Hyperleukocytose beim Ileus, das Vorhandensein der beiden letzteren Symptome, das Fehlen von Blutbeimengungen zum Stuhl bei der Appendicitis sind zuverlässige Kriterien, die bei gleichzeitiger Berücksichtigung der Anamnese, des Alters, des bisherigen Krankheitsverlaufes und bei sorgfältiger Untersuchung, auch per Rectum, den richtigen Weg gewöhnlich finden lassen werden.

Am schwierigsten ist die Unterscheidung der beiden Krankheiten im Spätstadium. Auch beim mechanischen Ileus wird schließlich der übermüdete Darm gelähmt, es herrscht Grabesstille im Abdomen, wie bei der Darmparalyse durch Peritonitis; auch die letztere führt schließlich zum Koterbrechen, weil der Inhalt durch die gelähmten Därme nicht weiterbefördert wird, sondern überläuft. Fügt man hinzu, daß auch zum mechanischen Ileus oft genug die Peritonitis hinzutritt, daß die meist unumgänglichen Narcotica das Bild noch mehr verschleiern können, daß Temperatur, Puls, Veränderung des Blutbildes in diesem Stadium brauchbare Anhaltspunkte kaum liefern, so wird man begreifen, daß auch der Erfahrenste unter Umständen bei dieser Differentialdiagnose dem Irrtume nicht entgeht.

Daß Peritonitiden anderen Ursprungs, wie die akute tuberkulöse und die Pneumo- und Gonokokkenperitonitis der Kinder der appendikulären sehr ähnlich sein können, möge an dieser Stelle kurz erwähnt werden.

Wir kommen nun zu dem Kapitel der nicht minder wichtigen Unterscheidung chronischer Darmerkrankungen von der chronischen oder chronisch recidivierenden Appendicitis.

Echte Geschwülste der Ileocoecalgegend, die tumorbildende Tuberkulose und Aktinomykose sind bisweilen außerordentlich schwer von dem langsam entwickelten appendicitischen Tumor zu trennen. Trotz bester Röntgenbilder und sorgfältiger Untersuchung des Stuhles auf okkulte Blutungen, trotz aller modernen diagnostischen Hilfsmittel gelingt es hier nicht immer, vor der Operation den Sachverhalt zu klären, um so weniger, als bei der Möglichkeit einer malignen Geschwulst das längere Warten auf eine etwaige Rückbildung

kontraindiciert ist und langsame Progerdienz bei allen den genannten Erkrankungen vorkommt. Selbst bei eröffnetem Abdomen bleibt die Diagnose gelegentlich unklar und erst die mikroskopische Untersuchung vermag die Entscheidung zu bringen. Meist allerdings ist die Differentialdiagnose schon vor der Operation möglich, namentlich ist der appendicitische Tumor dann wenig wahrscheinlich, wenn ausgesprochene Stenosenerscheinungen vorhanden sind.

Von größerem allgemeinen Interesse ist die Frage: Wie schütze ich mich vor der Verwechslung der chronischen Appendicitis mit einer Reihe chronisch verlaufender Affektionen des Dickdarms, nämlich der Colitis membranosa, den verschiedenen Formen der echten, d. h. entzündlichen Enterocolitis, und der habituellen Obstipation, namentlich in ihrer spastischen Form? Ferner spielt hier hinein die viel diskutierte Frage des Coecum mobile (Wilms), der Typhlatonie (Fischler), der Typhlektasie (Hofmeister), und nicht zuletzt das vielgestaltige Bild der eigentlichen Darmneurosen. Begreiflicherweise handelt es sich weniger um die Unterscheidung von der mit Anfällen einhergehenden Appendicitis, als vielmehr um die von Klemm als „anfallsfreie" Appendicitis bezeichnete Form, die also von vornherein chronisch und ohne akute Attacken verläuft. Daß die genannten Dickdarmerkrankungen sehr ähnliche Erscheinungen wie die chronsiche Appendicitis darbieten, hat verschiedene Ursachen. So scheint die Gegend der Valvula ileocoecalis bereits unter physiologischen Verhältnissen eine besonders lebhafte Sensibilität zu besitzen (Keith). Dazu kommt, daß bei chronischen Dickdarmkatarrhen die schwersten Veränderungen häufig im Coecum zu finden sind. Auf das funktionell-neurotische Moment, das schließlich nicht zuletzt dazu beitragen kann, die Aehnlichkeit zwischen den einzelnen Erkrankungen zu einer frappanten zu gestalten, werden wir bei Besprechung der Darmneurosen zurückkommen. Jedenfalls liegen die Verhältnisse so, daß die Differentialdiagnose sich häufig nur tastend und unsicher zwischen jenen Zuständen bewegt, und oft genug lehrt überhaupt erst der spätere Erfolg einer Appendektomie, ob der Wurmfortsatz mit Recht als der schuldige Teil angesehen wurde oder nicht.

Verhältnismäßig am leichtesten dürfte noch die Abgrenzung der Appendicitis chronica von der Colitis membranacea gelingen. Läßt die Untersuchung des Stuhles, die natürlich niemals fehlen darf, die charakteristischen hautartigen Fetzen und Röhren erkennen, so wird damit in der Regel eine Appendicitis auszuschließen sein. Man hat zwar früher gemeint, daß sich Appendicitis und Colica mucosa häufig kombinieren, die Untersuchungen von Dieulafoy, Glénard u. A. haben jedoch gelehrt, daß dies in Wirklichkeit nur ausnahmsweise der Fall ist.

Schon schwieriger ist die Unterscheidung von der echten entzündlichen Colitis. Auch hier wird der Schleimgehalt des Stuhles, vielleicht die gelegentliche Beimengung von Blut, ferner der Wechsel von Diarrhoe und Obstipation, die Appendicitis in der Regel ausschließen lassen, wenn auch gelegentlich kolikartige Schmerzen in der Coecalgegend zunächst den Gedanken an diese letztere Erkrankung nahelegen. Ausschlaggebend ist jedoch vor allem das Resultat einer konservativen Behandlung.

Aehnliche Erwägungen gelten für die habituelle Obstipation. Gewiß bildet auch bei der chronischen Appendicitis die Stuhlverstopfung ein nur selten fehlendes Symptom, während andererseits Schmerzen in der Blinddarmgegend bei längerer Stuhlverhaltung, vielleicht als Ausdruck einer Coecalblähung, nicht ungewöhnlich sind. Auch hier wird der Erfolg einer sachgemäßen, gegen die Obstipation gerichteten Therapie am ehesten zeigen, ob wir es mit einer idiopathischen Form zu tun haben, oder ob ein entzündlicher, vom Wurmfortsatz ausgehender Prozeß zugrunde liegt.

Ein äußerst unklares Gebiet betreten wir mit der Frage nach dem Coecum mobile, der Typhlatonie und der Typhlektasie. Bekanntlich soll das Coecum mobile einen pathologischen Zustand darstellen; wer jedoch gewöhnt ist, seine Appendektomien vor der Bauchwunde auszuführen, wird hierbei eher den Eindruck gewonnen haben, daß das mobile Coecum das physiologische ist. Auch die Untersuchungen meines Assistenten Dreyer, der in 67% beliebiger Leichen ein Coecum mobile fand, sprechen in diesem Sinne. Wie weit aus der Therapie bindende Rückschlüsse auf die Berechtigung dieses Krankheitsbegriffes zu ziehen sind, ist zurzeit noch nicht spruchreif, denn wenn Klose gute Erfolge mit der Fixation des mobilen Coecums erzielte, so erreichte Hofmeister das Gleiche durch Mobilisation des fixierten. Wo hier der richtige Weg zu suchen ist, wird sich wohl erst nach Jahr und Tag zeigen, wenn Dauerresultate vorliegen.

Weit seltener als akute und chronische Krankheiten des Magendarmtractus geben **Affektionen der Gallenwege** zu Verwechslungen mit der Appendicitis Veranlassung, und zwar sind es vor allem die Erkrankungen der Gallenblase, welche Täuschungen hervorzurufen vermögen. Bedingt sind die Irrtümer dadurch, daß eine Gallenblase sehr weit hinabreichen, ein Wurmfortsatz sehr hoch liegen kann, daß Verwachsungen der entzündeten Gallenblase den Wurm, appendicitische Adhäsionen die Gallenwege beteiligen können, und schließlich auch dadurch, daß die Lokalisation der Schmerzempfindung in der Bauchhöhle eine höchst unsichere ist.

Die Unterscheidung eines Appendicitisanfalles und einer Gallensteinkolik wird meist durch die so charakteristischen Schmerzen in Rücken und Schulter bei der Cholelithiasis und durch die Anamnese ermöglicht. Immerhin kommen „Coliques appendiculaires“ in einem nach

oben hinaufgeschlagenen Wurm vor, die schwer zu deuten sind und außer mit Gallensteinanfällen auch mit dem Schmerz bei Nephrolithiasis, Magen- und Duodenalgeschwür zu verwechseln sind.

Größer können die differential-diagnostischen Schwierigkeiten bei der akuten Cholecystitis sein. Auch sie geht wie die schwere akute Appendicitis mit starker peritonealer Reizung einher, die zu Obstruktionserscheinungen führen kann. Die Lokalisation des Druckschmerzes und eines fühlbaren Tumors ist nicht selten atypisch und durch hochgradige Bauchdeckenspannung erschwert. Tritt Icterus auf, so spricht dies nicht unbedingt für Cholecystitis, da er ja auch bei schwer infektiöser Appendicitis vorkommt. Einsetzen der Erkrankung nach einem Typhus ist für Cholecystitis zu verwerten.

Am schwierigsten ist die Trennung mancher pericholecystitischer Exsudate von solchen perityphlitischen Ursprungs. Bildet sich der Absceß um die Spitze eines nach oben hinaufgeschlagenen, in die Nähe der Gallenblase endenden Wurms, so ist die Unterscheidung bisweilen unmöglich, und der wahre Sachverhalt stellt sich erst bei der Operation heraus. Berücksichtigung des Geschlechtes und des allgemeinen Habitus vor allem aber der Anamnese werden meist die Situation klären, zu bedenken ist jedoch auch, daß beide Affektionen häufig nebeneinander vorkommen. Diese Coincidenz ist dann von besonderer Bedeutung, wenn eine Pyelophlebitis und Leberabscesse in Abhängigkeit von einer schleichend verlaufenden, subakuten Wurmfortsatzentzündung entstehen.

Bezüglich der von den Gallenwegen ausgehenden fortschreitenden Peritonitis gilt das Gleiche, was vorhin über die Differentialdiagnose der appendicitischen Peritonitis gesagt worden ist.

Unter den **Erkrankungen des Pankreas** ist es vor allem die akute Pancreatitis, deren Symptomenkomplex durch die plötzlich auftretenden, mit Collaps, Erbrechen, Meteorismus und Darmobstruktionserscheinungen verbundenen enormen Schmerzen, dem einer schweren perforativen Wurmfortsatzentzündung ähneln kann. Als Unterscheidungsmerkmale können gelten, daß bei der akuten Pankreatitis der Collaps schwerer, mit Cyanosen und Vernichtungsgefühl verbunden zu sein pflegt, daß diese Krankheit fast nur ältere Individuen betrifft, und daß Alkoholismus und Gallensteine in ihrer Anamnese eine Rolle spielen. Gerade die akute Appendicitis älterer Leute wird daher nach den Feststellungen von Philipowicz nicht selten für eine akute Pancreatitis gehalten. Kelly führt noch an, daß bei letzterer Krankheit eine Druckempfindlichkeit am linken Rippenrande vorhanden zu sein pflege, die der Appendicitis fehlt.

Außerordentlich häufig sind die Verwechslungen der Wurmfortsatzentzündung mit rechtsseitigen **Nierenerkrankungen.** So sind mir allein im Laufe des letzten halben Jahres drei Patienten zugegangen, bei denen

die rechtsseitige heftige Nierenkolik für eine schwere akute Appendicitis gehalten worden war. In zwei Fällen war die Kolik durch kleine Konkremente bedingt, im dritten Fall war diese Aetiologie wahrscheinlich, jedoch nicht sicher. Interessant sind auch zwei Fälle, die ich ebenfalls in letzter Zeit beobachtet habe. In dem einen handelte es sich um eine sichere akute Appendicitis; nach der Frühoperation heftige Koliken ohne Urinveränderungen bis ein kleiner Oxalatstein abging. Wären die Veränderungen des Wurms nicht eklatant gewesen, so hätte man an eine Fehldiagnose denken können, ebenso in dem zweiten Falle, in dem nach der erhebliche Veränderungen aufweisenden Intervalloperation heftige Koliken ein Blutgerinnsel unbekannter Aetiologie aus der rechten Niere des seitdem völlig gesunden Patienten zutage förderten. Meist ist ja das Bild der Steinkolik so typisch, daß die Diagnose sofort sicher ist; in Zweifelsfällen spricht für Nierenkolik und gegen Appendicitis: der mehr die Lendengegend und den Ureterverlauf betreffende Schmerz, etwaige Ausstrahlungen in Hoden, Penis oder innere Oberschenkelseite, Anhaltspunkte in der Vorgeschichte und im Alter des Kranken, vor allem aber die Urinveränderung. Gerade dies letztere ausschlaggebende Symptom kann jedoch fehlen und erst nach Eintritt des Steins in die Blase manifest werden. Wichtig wäre das Röntgenbild, doch versagt es oft bei kleinen Steinen, auch ist die Situation bei Verdacht auf akute Appendicitis nicht derart, daß man dem Patienten eine Kompressionsblendenaufnahme nach Darmentleerung zumuten möchte. Dagegen werden chronische Appendicitis — verdächtige Beschwerden, welche von Nieren- oder Uretersteinen herrühren, wohl stets durch das Röntgenbild und eine konsequente Urinuntersuchung ihre Aufklärung finden.

Von anderen Nierenaffektionen ist die Wanderniere zu nennen. Ihre akuten Torsionskrisen haben gelegentlich eine akute Appendicitis vorgetäuscht, doch läßt sich dieser Irrtum bei einiger Aufmerksamkeit vermeiden, da die akuten Krisen der Wanderniere einen sehr charakteristischen Verlauf zu nehmen pflegen und die wechselnden Urinmengen den Verdacht auf die Niere hinlenken. Daß die im Anfalle geschwollene Niere für einen perityphlitischen Tumor gehalten wurde, ist mehrfach in der Literatur erwähnt. Häufiger ist die Verwechslung der nicht torquierten Wanderniere mit der chronischen oder chronisch-recidivierenden Appendicitis. Da die Wanderniere ein rechtsseitiges Leiden ist und beide Erkrankungen häufig kombiniert vorkommen, so sind diagnostische Fehlgriffe verständlich. Die Berücksichtigung des Geschlechtes, des Körperbaues, der nervösen Konstitution, der Nachweis einer gleichzeitigen Enteroptose, der Befund der beweglichen Niere, die Anamnese und etwaige Urinveränderungen werden auf die richtige Spur führen.

Schließlich wären, wenn wir von einigen Raritäten und von solchen Nierenerkrankungen absehen, bei denen, wie bei den Tumoren und Uronephrosen Verwechslungen nicht vorkommen sollten, als Fehlerquelle der Appen-

dicitisdiagnose noch die Eiterungen des Nierenbeckens und der Niere zu nennen. Nierenbeckeneiterungen geben wegen der charakteristischen Anamnese und der Urinveränderungen nur selten zu Irrtümern Veranlassung, höchstens kann eine plötzliche Ureterverlegung bei einem vorher nicht ärztlich beobachteten Kranken einmal eine Appendicitis vortäuschen. Schon eher sind Verwechslungen möglich bei Pyonephrosen, doch wird auch hier die genaue urologische Untersuchung stets Aufklärung verschaffen. Dagegen kann die Abtrennung paranephritischer Infiltrate und Abscesse von solchen perityphlitischen Ursprungs unmöglich sein, da diese Abscesse von einem hoch hinaufgeschlagenen, retrocoecal gelegenen Wurm ihren Ausgang nehmen können. Auf die renale Entstehung eines paranephritischen Abscesses weist die Vorgeschichte, ein etwaiger Urinbefund und vor allem der Anschluß der paranephritischen Erkrankung an Furunkel und Panaritien hin.

Wohl die häufigste Fehlerquelle der Appendicitisdiagnose liegt in den **Affektionen der weiblichen Genitalien** [1]), vorwiegend bei deren chronischen Leiden, nicht so selten aber auch bei akuten Affektionen. Die nahen anatomischen Beziehungen der beiden Nachbarorgane, die häufige Beteiligung des einen an Krankheiten des anderen machen dies ohne weiteres verständlich. Die Fragen, die man sich in jedem Falle stellen muß, sind folgende: Handelt es sich um eine Erkrankung der Beckenorgane? Liegt eine Appendicitis vor oder besteht eine Kombination von Appendicitis mit Genitalleiden?

Unter den akuten Affektionen, die eine Appendicitis vortäuschen können ist die geplatzte Tubargravidität zu nennen. Die Differentialdiagnose ist nicht schwierig, unter der einen Voraussetzung, daß überhaupt an die Extrauterinschwangerschaft gedacht wird! Ist dieser Verdacht einmal aufgetaucht, so führt die Störung der Menstruation, die besondere Schwere der mit Collaps, Ohnmacht und rasch zunehmender Anämie einhergehenden Attacke der gynäkologische Untersuchungsbefund wohl immer auf die richtige Spur.

Weit häufiger werden akute entzündliche Erkrankungen der rechten Adnexe mit der akuten Appendicitis zusammengeworfen. Von Wichtigkeit für die Unterscheidung sind Präliminarsymptome, die im einen Falle auf die Genitalien, im anderen auf den Verdauungsapparat hinweisen. Blasenerscheinungen sind bei beiden Erkrankungen häufig. Ebenso kann die Gegend der größten Druckempfindlichkeit die gleiche sein, doch liegt sie bei der Genitalaffektion meist nicht am Mc Burney'schen Punkt, sondern in der Gegend des Leistenbandes und bei innerer Untersuchung neben dem Uterus. Druckempfindlichkeit auch der linken Adnexe spricht

1) Vgl. hierzu Kelly and Hurdon, The vermiform appendix and its diseases. Philadelphia and London 1905.

mehr für Perimetritis. Steigerung der Erscheinungen während der Menses kommt bei beiden Affektionen vor.

Die Unterscheidung einer großen bis in die Fossa iliaca entwickelten Pyosalpinx von einem appendicitischen Absceß kann unmöglich sein, ebenso die Feststellung, ob eine Peritonitis von den Genitalien oder der Appendix ihren Ausgang genommen hat. Besonders gilt dies für die seltene und prognostisch ungünstige Adnexperitonitis der kleinen Mädchen, welche stürmischer zu verlaufen pflegt als die der Erwachsenen.

Auch stielgedrehte Ovarialcysten und -Tumoren haben schon öfter eine akute Appendicitis vorgetäuscht. Im Frühstadium ist die Unterscheidung wohl möglich, wenn die meist vorausgegangenen Attacken nicht allzu sehr für die Appendicitis präokkupieren, bei bereits bestehender Peritonitis, die übrigens bei der Stieltorsion meist einen ziemlich milden Charakter trägt, kann die Differentialdiagnose sehr schwierig sein, wenn nicht trotz der Bauchdeckenspannung der Nachweis des runden, fluktuierenden, mit den Genitalien zusammenhängenden Tumors gelingt. Untersuchung sowohl per vaginam als per rectum ist notwendig.

Das vorhin über die akuten Entzündungen Gesagte gilt auch für die chronisch entzündlichen Erkrankungen der Adnexe und ihre Unterscheidung von der chronischen und chronisch recidivierenden Appendicitis. Wichtig ist, daß stets an eine Koexistenz beider Affektionen gedacht und die Möglichkeit in Betracht gezogen wird, daß der eine Prozeß durch prädominierende Symptome den anderen markiert. Deshalb ist auch bei operativen Eingriffen an den rechtsseitigen Adnexen stets der Wurmfortsatz zu berücksichtigen und umgekehrt.

Nur kurz mag erwähnt werden, daß auch **Erkrankungen in der unmittelbaren Nachbarschaft der Bauchhöhle** mit der Wurmfortsatzentzündung verwechselt werden können. Hier sind als halb und halb intraabdominale Affektionen die Hernien zu nennen. So ist schon mancher beginnende rechtsseitige Leisten- oder Schenkelbruch für eine chronische Appendicitis gehalten worden. Die mit einer Hernie zusammenhängende Netztorsion kann ein vom Wurm ausgehendes Infiltrat, die Appendicitis im Bruchsacke eine incarcerierte Hernie vortäuschen. Selbst bei eröffnetem Bruchsack sind Verwechslungen vorgekommen, und ein Meckel'sches Divertikel, eine Tube, eine Appendix epiploica ist als Wurmfortsatz angesprochen worden. Daß auch der rechtsseitige retinierte Hoden, wenn er entzündet oder torquiert ist, gelegentlich Irrtümer veranlaßt, mag wegen der nahen Beziehungen der Hodenretention zu den Hernien hier erwähnt werden.

Viel ist über die Frage einer selbständigen Entzündung des M. psoas, einer Psoitis, diskutiert worden. Da die Mehrzahl der Autoren heute

dazu neigt, sie ausschließlich als Folgeerscheinung der Appendicitis anzuerkennen, so erübrigt sich ein Eingehen auf die Differentialdiagnose. Erkrankungen der Wirbelsäule und der Beckenknochen vermögen ebenfalls Täuschungen hervorzurufen, so die akute Osteomyelitis, die bisweilen mit starken peritonealen Reizerscheinungen einhergeht, und die Tuberkulose, deren rechtsseitige Senkungsabscesse appendicitische Infiltrate imponieren können. Bei sorgfältiger Untersuchung sind diese Irrtümer ebenso vermeidbar, wie die Verwechslung einer Wurmfortsatzentzündung mit einer rechtsseitigen Coxitis. Schwieriger ist die Abtrennung von Abscessen der Iliacaldrüsen, des Cavum Retzii, der Bauchdecken, da diese Prozesse nicht selten der Folgezustand einer Appendicitis sind.

Wir kommen nun zu den Erkrankungen, welche eine Appendicitis vortäuschen, ohne daß überhaupt pathologische Veränderungen in der Bauchhöhle oder ihrer unmittelbaren Nachbarschaft nachzuweisen sind. Es muß betont werden, daß in diesen Fällen die Wurmfortsatzentzündung nicht immer durch den klinischen Verlauf allein ausgeschlossen werden kann; es genügt oft nicht einmal das makroskopisch normale Aussehen der abgetragenen und aufgeschnittenen Appendix, entscheidend ist vielmehr einzig und allein der bei intakten Bauchorganen normale mikroskopische Befund des Wurmfortsatzes in seiner Totalität. Daraus ergibt sich schon, daß bei der Klassifizierung dieser Fälle Vorsicht geboten ist, um so mehr, als aus den Aschoffschen Untersuchungen hervorgeht, daß auch schwere pathologische Veränderungen des Wurmfortsatzes einer Restitutio ad integrum fähig sind.

Von den Fällen chronischer oder chronisch-recidivierender Beschwerden in der Blinddarmgegend ohne pathologischen Befund an Wurm- und Bauchorganen ist ein Teil sicher neurasthenischen Ursprungs. Diese Hystero-Neurastheniker und Neuropathen, deren vage universelle Sensationen und Beschwerden in der Appendixgegend ihren Fixationspunkt finden, bilden eine wahre Crux für die Chirurgen. Die genannten Zustände, deren Verkennung unseren Beruf auf das schwerste diskreditieren kann, trifft man leider recht häufig. Daß es gerade der Blinddarm ist, auf den sich die Beschwerden konzentrieren, ist als ein Zeichen der Zeit anzusehen, als ein Symptom der Appendicophobie, die nicht nur bei Patienten, sondern begreiflicherweise auch bei Aerzten verbreitet ist. Ich kann nicht genug betonen, wie notwendig es ist, namentlich bei der ersten Untersuchung derartiger Kranker jedes, auch das geringste suggestive Moment zu vermeiden. Hat der Arzt erst einmal einen druckempfindlichen Mac Burneyschen Punkt herausgefunden, so ist die Idee der Appendicitis gewöhnlich

nicht mehr zu beseitigen; die Patienten gehen von einem Chirurgen zum anderen bis sie den finden, der ihnen den Wurm herausnimmt, ohne daß jedoch die Beschwerden dadurch irgendwie beeinflußt würden. Wie bedeutungsvoll derartige Irrtümer sind, geht daraus hervor, daß, wie Melchior und Loeser an meiner Klinik feststellen konnten, bei allen unseren unter der Diagnose „chronischer Appendicitis" operierten Fällen eine Heilung nur in 60% erzielt wurde; die ungeheilten 40% waren sicher zum großen Teil Blinddarmneuropathen [1]).

Wir haben aus diesen Feststellungen die Lehre gezogen, bei der rein chronischen Appendicitis so zurückhaltend wie möglich mit der Operation zu sein. Zu einem grundsätzlich ablehnenden Standpunkte, wie ihn z. B. Körte vertritt, haben wir uns allerdings nicht entschließen können, da Fälle genug vorkommen, die operativ einer völligen Heilung zugänglich sind. Aber sie wollen sorgfältig ausgewählt sein. Wir operieren daher bei Fehlen objektiv nachweisbarer Veränderungen und unklarer Anamnese nur nach längerer Beobachtung; treten sonstige nicht appendicitische Darmstörungen oder nervöse Stigmata hervor, dann pflegen wir den Internisten oder Neurologen zuzuziehen, um zunächst eine konservative Behandlung einzuleiten. Gewöhnlich ist allerdings bei diesen Patienten schon vorher vergeblich das meiste versucht worden.

Alles, was zur Förderung der Diagnostik auf diesem heiklen Gebiete beitragen kann, ist dankbar zu begrüßen, denn ein guter Teil des Nutzens, den die Appendektomie in akuten und Intervallfällen leistet, geht durch ihre Anwendung in den sogen. chronischen Fällen, die in Wirklichkeit gar keine sind, wieder verloren.

Besonders schwierig können die Fälle zu beurteilen sein, in denen es sich um rein nervöse Störungen der Darmfunktion handelt, ohne daß die Patienten eigentlich Neurasthetiker oder Hysterische sind. Ich meine die Störungen, welche eine Folge des modernen Kampfes ums Dasein sind und die namentlich bei überarbeiteten Geschäftsleuten heutzutage ungemein häufig gefunden werden. Ich habe immer eine Reihe solcher Patienten unter Beobachtung, deren Darm geradezu als das Barometer ihres Geschäftsstandes angesehen werden kann. Diese Kranken sind nervös überreizt und vernachlässigen ihre vegetativen Funktionen. Sie lassen sich nicht die genügende Zeit für ihre Mahlzeiten, essen unregelmäßig und hastig, kauen schlecht, sind dabei zeitweise sehr starke und unvernünftige Esser, kurz sie stellen ihrem Darmtractus Zumutungen, denen er auch bei einem geruhigen Leben nicht gewachsen wäre. Es unterliegt keinem Zweifel, daß auf der Basis derartiger Versündigungen auch manche echte Wurmfortsatzentzündung entsteht, in vielen Fällen aber handelt es sich nur um appendicitisartige

1) Bezüglich zahlreicher Einzelheiten sei auf die genannte eingehende Studie (Bruns' Beitr. Bd. 79, 1912, H. 3) verwiesen.

Beschwerden, bedingt durch die Ueberladung des Coecums mit ungenügend verarbeiteten, abnormen Gärungs- und Zersetzungsvorgängen unterworfenen Kotmassen. Deshalb findet man bei diesen Kranken so häufig einen Wechsel zwischen Diarrhöen und Verstopfung und gerade in Perioden der Obstipation entstehen die Krankheitsbilder, welche große Aehnlichkeit mit appendicitischen Anfällen haben können. Von solchen Patienten wird man als Chirurg sehr oft um die operative Entfernung der Appendix angegangen, weil die Kranken alle ihre durch die nervöse Ueberreizung noch gesteigerten Beschwerden auf ihren Wurmfortsatz zurückführen. Würde man sich zur Operation herbeilassen, ohne die Ursache des ganzen Zustandes zu beseitigen, so würde jeder Erfolg ausbleiben, während man auf der anderen Seite recht befriedigende Resultate erzielt, wenn man die Kranken auf das Unzweckmäßige ihrer Lebensweise aufmerksam macht und sie veranlaßt, sich für mindestens 6 Wochen einer rationellen und für die Zukunft lehrreichen Sanatoriumsbehandlung zu unterziehen. Nur, wenn diese keinen Erfolg bringt und trotz Besserung des nervösen Zustandes die Beschwerden bestehen bleiben, entschließe ich mich zur Operation.

Ferner sind Fälle zu nennen, bei denen echte, weder mit Neurasthenie noch mit Hysterie zusammenhängende Neuralgien peripherer Nerven das Krankheitsbild der chronischen oder chronisch recidivierenden Appendicitis vortäuschen. Hierhin sind Neuralgien zu rechnen, welche im Anschluß an Infektionskrankheiten auftreten. Es ist ein Verdienst Franke's, auf die infolge von Influenza entstehenden Neuritiden als Ursache appendicitischer Beschwerden hingewiesen zu haben; seine Mitteilungen haben mich in einem Falle eine unnötige Intervalloperation vermeiden lassen. Ebenso wie die Influenza können auch andere Infektionskrankheiten neuralgische Beschwerden in der Ileocoecalgegend verursachen. Bei alten Afrikanern habe ich sie auf der Basis der Malaria beobachtet und durch Chinin günstig beeinflussen können.

Auf die Differentialdiagnose zwischen Appendicitis und Bleikolik haben besonders englische und französische Autoren Gewicht gelegt. Wenn es sich nicht um eine den Bleikranken befallende echte Wurmfortsatzentzündung handelt, dürften Irrtümer leicht zu vermeiden sein. Das Auftreten der Bleikolik bei einer bestimmten Kategorie von Menschen unter bestimmten Prodromalsymptomen, der fieberlose Verlauf bei verlangsamtem Puls, das Fehlen typischer Lokalbefunde (Sprengel) sind genügend Anhaltspunkte für die richtige Diagnose.

Daß auch Myalgien der Bauchmuskeln unter Umständen appendicitisähnliche Symptome hervorzurufen vermögen, habe ich bei einem 15jährigen Mädchen beobachtet, welches mir unter dem Verdachte einer Wurmfortsatzaffektion zugeschickt worden war. Bei näherer Untersuchung stellte sich heraus, daß nicht nur in der Regio ileo-coecalis, sondern auch in beiden Lendengegenden eine ausgesprochene Empfindlichkeit der Mus-

kulatur bestand. In der Tat brachte eine antirheumatische Therapie auch den Schmerz in der Blinddarmgegend rasch und dauernd zum Schwinden.

Wichtiger noch als die geschilderten Fälle, welche des chronischen Zustandes halber dem Arzte Zeit zur Entschließung lassen, ist eine weitere Gruppe von Erkrankungen, welche, ohne daß ein Bauchorgan krank ist, mit schweren lokalen und allgemeinen Symptomen unter dem Bilde der akuten Wurmfortsatzentzündung verlaufen und wegen der Frage der Frühoperation zu unmittelbarem Entschlusse zwingen. Bekannt ist die hysterische Pseudoperitonitis, bei welcher dem sorgfältigen Beobachter jedoch immer eine gewisse Inkongruenz der Erscheinungen auffallen wird. Auch das charakteristische Peritonitissymptom des Collapses pflegt zu fehlen.

Ferner kommt bei der Basedow'schen Krankheit aus unbekannter Ursache ein der akuten Appendicitis ähnliches Krankheitsbild vor, ohne daß am Wurmfortsatze pathologische Prozesse spielen.

Weit wichtiger ist die Tatsache, daß die Symptome der akuten Wurmfortsatzentzündung bei ausschließlicher Erkrankung von Brustorganen auftreten können. Vor allem ist es die kruppöse Pneumonie, seltener eine plötzlich einsetzende Bronchopneumonie oder Pleuritis, welche die akute Appendicitis vortäuscht. Diese merkwürdige Tatsache beruht auf dem Vorkommen abdomineller Schmerzen bei den genannten Erkrankungen, Erscheinungen, die als schnell vorübergehende Frühsymptome schon den älteren Aerzten wohl bekannt waren, die aber praktische Bedeutung erst mit dem Augenblicke erlangten als die Chirurgie bewußt dazu überging, im Frühstadium der Appendicitis acuta einzugreifen. Wie schnell sich dann die Irrtümer häuften, geht daraus hervor, daß Melchior schon im Jahre 1909 (Grenzgeb. d. Med. Bd. 20) über 15 Fälle aus der Literatur berichten konnte, die unter irrtümlicher Diagnose laparotomiert worden waren. Uns selbst sind im Laufe der letzten Jahre nicht weniger als 5 Fälle von Pneumonie als akute Appendicitis eingeliefert worden, ein Beweis für die praktische Bedeutung der Frage. Um was es sich pathologisch in diesen Fällen handelt, kann heute wohl als sichergestellt angesehen werden. Man hat früher geglaubt, daß eine organische Miterkrankung des Wurmes bei der Pneumonie eine Rolle spiele; noch in der Diskussion zu einigen von Melchior aus meiner Klinik vorgestellten Fällen (vaterländische Ges. 1910) ist dieser Zusammenhang von anderer Seite angenommen worden. Daß jedoch von einer wirklichen Beteiligung des Wurmes keine Rede ist, ergibt sich einwandsfrei aus einigen Sektionsfällen, ganz abgesehen von dem typisch negativen Befund, den die Operation liefert. Auch die Erfahrung, daß die Bauchschmerzen mit großer Regelmäßigkeit momentan aufhören, sobald die pneumonischen Erscheinungen manifest werden, spricht gegen das Vorliegen einer Appendicitis. Es geht daher heutzutage

die Auffassung dahin, daß die Schmerzen auf eine im Bereiche der miterkrankten Pleura parietalis stattfindende Reizung der Intercostalnerven zurückzuführen sind, welche zu Irradiationen in die Sphäre der untersten Zwischenrippennerven Veranlassung gibt. Daß infolgedessen sogar eine echte reflektorische Bauchdeckenspannung eintreten kann, wird durch die experimentellen Untersuchungen Hoffmann's durchaus plausibel. Kommt nun noch Erbrechen hinzu, welches im Beginne der Pneumonie, namentlich bei jüngeren Individuen ziemlich häufig ist, so liegt es sehr nahe, daß der erste Gedanke des Arztes nicht den Brust-, sondern den Bauchorganen gilt.

Trotzdem kann bei ausreichender Aufmerksamkeit die Diagnose fast stets mit Sicherheit gestellt werden, vorausgesetzt, daß überhaupt an die Möglichkeit einer Pneumonie gedacht wird, und daran soll man immer denken. Wir finden nämlich in solchen Fällen typisch sehr hohe Temperaturen, die bei der Appendicitis recht selten sind. Der an Appendicitis acuta schwer erkrankte Mensch zeigt ferner ein mehr fahles „peritoneales" Aussehen, den „teint plombé" der Franzosen, während das Gesicht des Pneumonikers gerötet und mehr oder weniger cyanotisch ist. Ein Herpes labialis spricht für Pneumonie. Auch der Atmungstypus bietet wertvolle Unterscheidungsmöglichkeiten: in den schweren Formen der Appendicitis mit frühzeitiger Beteiligung des Peritoneums ist das Abdomen reflektorisch ruhig gestellt, während die Lunge kompensatorisch arbeitet; bei der beginnenden Pneumonie dagegen finden wir ein partielles oder totales Schleppen der einen Thoraxseite bei beschleunigter Tätigkeit der übrigen Partien. Das wichtigste differential-diagnostische Symptom aber bildet der eigentümliche unverkennbare Kontrast zwischen dem schwer betroffenen Allgemeinzustand, den sehr heftigen subjektiven Bauchschmerzen und dem so überaus geringfügigen objektiven Befund, der oftmals in einer unbedeutenden, mehr oberflächlichen, lokalen Hypersensibilität und höchstens in einer leichten Muskelspannung besteht, während schwerere Grade der Défense musculaire, die das sicherste Zeichen der massiven peritonealen Infektion darstellen, konstant vermißt werden. Leicht wird die Entscheidung dann, wenn die Lungenuntersuchung einen charakteristischen Befund ergibt, doch ist dies die Ausnahme, da es sich um beginnende zentrale oder atypische Pneumonien zu handeln pflegt. Man muß also die Diagnose stellen, ehe die Schulsymptome der Pneumonie vorhanden sind. Daß dies in der Regel gelingt, hat schon Melchior ausgesprochen, und meine eigenen zahlreichen Erfahrungen sprechen entschieden dafür, daß die fatale Ausführung einer Laparotomie wegen verkannter Pneumonie vermieden werden kann. In zweifelhaften Fällen würde ich raten, bei ständiger Ueberwachung ruhig abzuwarten; die Symptome sind, wie bereits betont, nur flüchtiger Natur, und schon in wenigen Stunden kann, zum Nutzen eines später berufenen Konsiliarius, die Sachlage vollkommen geklärt sein.

Allerdings habe ich auch erlebt, daß Pneumonie und echte akute Appendicitis zu gleicher Zeit auftraten, ein allerdings recht seltenes Vorkommen, bei dem man nach Möglichkeit konservativ verfahren wird.

Auch im Beginne anderer akuter Infektionskrankheiten werden pseudoappendicitische Krankheitsbilder beobachtet, so bei der Angina, dem Erythema exsudativum multiforme. Fast gar nicht bekannt ist es, daß auch der akute Gelenkrheumatismus einen der akuten Appendicitis ähnlichen Symptomenkomplex hervorzurufen vermag, ohne daß am Wurm irgendwelche Veränderungen gefunden werden. Abdominale Erscheinungen im Beginn und Verlauf des Gelenkrheumatismus sind ja nicht besonders selten, betreffen aber meist in kurzen Paroxysmen die Regio epigastrica und kommen hauptsächlich bei Kindern vor, ähnlich den nach meiner Ueberzeugung meist mit dem Processus vermiformis zusammenhängenden sog. „recidivierenden Nabelkoliken" der Kinder. Viel seltener ist die Lokalisation des Schmerzes in der Blinddarmgegend. Ich habe drei Fälle dieser Art beobachtet, von denen ich einen kurz anführen möchte:

Die 24 J. alte Pat. wurde mit hohem Fieber wegen heftigster Schmerzen in der Ileocoecalgegend von der psychiatrischen Klinik zu Tübingen, wo sie als Wärterin diente, mit der Diagnose Appendicitis in die medizinische Klinik verlegt. Dort wurde sie im Laufe des Tages beobachtet und gegen Abend als eiliger Fall von Appendicitis in die chirurgische Klinik überführt, wo noch am gleichen Abend unter dringender Indikation die Operation ausgeführt wurde. Psychiater, Internisten und Chirurgen hatten in der Diagnose übereingestimmt und doch fand man keine Spur der angenommenen Peritonitis und einen auch mikroskopisch normalen Wurmfortsatz. Erst 2 Tage später zeigten sich Gelenkerscheinungen, welche die Sachlage klärten.

Auf Grund dieser Erfahrungen haben wir in einem zweiten ähnlichen Falle die Operation vermeiden können. Vielleicht ist bei diesem Patienten das Krankheitsbild der Appendicitis hervorgerufen worden durch die Affektion des rechten Hüftgelenks, welche sich in zwei Fällen nachträglich herausstellte, vielleicht aber auch durch eine Neuritis, wie sie im Gefolge des Gelenkrheumatismus nicht selten vorkommt.

Auch bei einer Patientin mit akuter recidivierender Polymyositis haben wir einmal ein ausgesprochenes pseudoappendicitisches Krankheitsbild beobachtet.

Ebenso kann die Henoch'sche Purpura der Kinder, wenn sie zu Blutungen in die Darmwand führt, durch die schweren abdominalen Erscheinungen, die Bauchdeckenspannung und das Fieber eine akute Appendicitis vortäuschen.

Es ist keine dankbare Aufgabe, diagnostische Fehlerquellen zum Gegenstande einer Besprechung zu machen, und doch bin ich der Ansicht, daß derartige Erörterungen ganz besonders dem Heile unserer Kranken dienen. Gerade bei der akuten Appendicitis ist die Differentialdiagnose eine Frage von größter praktischer Bedeutung, weil der Arzt innerhalb weniger

Stunden zur Klarheit gelangen und schwerwiegende Entscheidungen treffen muß. Doch auch in chronischen Fällen ist die diagnostische Verantwortung groß genug, denn unnötige Eingriffe sollen vermieden werden. Hüten wir uns, die schönen Resultate, welche die operative Behandlung der Wurmfortsatzentzündung uns täglich bringt, durch überflüssige und nicht indicierte Eingriffe zu gefährden. Zu diesem Ziele aber können Mitteilungen über die Fehlerquellen der Appendicitisdiagnose vieles beitragen.

Diskussion.

Herr **Tietze**: Ich halte das von Herrn Küttner besprochene Thema in der Tat für außerordentlich wichtig; ich glaube, wir können sehr dankbar sein, daß ein Chirurg sich der großen Mühe unterzogen hat, einmal die Fehlerquellen bei der Appendicitisdiagnose ausführlich zu besprechen, denn es handelt sich hierbei ja nicht bloß darum, daß wir gelegentlich, allerdings zum Schaden unserer Pat., einmal eine Fehldiagnose stellen, sondern es handelt sich um nichts mehr und nichts weniger, als um eine bedeutsame Frage der Frühoperation. Wenn eine solche wirklich ihren Nutzen voll erfüllen soll, so muß man dieselbe so zeitig vornehmen können, daß das Abdomen vollkommen verschlossen werden kann. Ist man gezwungen zu drainieren oder gar zu tamponieren, so ist ein wesentlicher Vorteil verloren gegangen, weil es dann leicht zur Infektion der Bauchwunde, zu Nekrosen der Fascie und der Muskulatur und daran anschließend zu Hernien kommt. Im Publikum ist diese Furcht, wie ich mich überzeugen konnte, weit verbreitet, wenn sie sich allerdings auch nicht auf Fälle von eigentlicher Frühoperation, sondern auf solche im sogen. Intermediärstadium stützt. Immerhin muß man aber wirklich früh operieren und das heißt zur richtigen Zeit die richtige Diagnose stellen. Nun ist bei der großen Diskussion, die vor einigen Jahren auf dem Chirurgenkongreß stattgefunden hat, für meine Empfindung wenigstens, gerade diese Frage etwas kurz weggekommen. Nur Sprengel hat sie meiner Erinnerung nach damals gestreift, aber auch nicht ausführlich besprochen. Er war der Ansicht, daß die Diagnose in der Regel nicht schwer sei. Ich muß ganz offen sagen, daß mir dies bei einem nicht kleinen Material an einschlägigen Fällen, doch nicht immer so leicht erschienen ist, und daß man gerade in den ersten Stunden manchmal im Zweifel war, wie das Krankheitsbild sich entwickeln würde.

Ich will nur an die Fehlerquelle erinnern, die in der Erkrankung der weiblichen Genitalien liegt, will aber nach den ausführlichen Darlegungen des Herrn Redners nicht auch meinerseits darauf weiter eingehen, sondern nur einige Fälle mitteilen, in welchen bei uns die Diagnose entweder wirklich falsch gestellt worden ist oder die Verwechslung sehr nahe lag. Eine dieser Erkrankungen ereignete sich in meiner eigenen Familie. Der betreffende Pat., damals ein 6 j. Knabe, erkrankte eines Abends ziemlich plötzlich mit furchtbaren Schmerzen im Leibe, Fieber, bretthart gespanntem Abdomen. Die Schmerzen wurden in die r. Unterbauchgegend lokalisiert. Nur das Fehlen von Erbrechen und anderen abdominellen Erscheinungen hielt mich damals davon ab, die Operation vorzunehmen. Schon nach wenigen Stunden klärte sich das Bild, es hatte sich um eine Pleuritis diaphragmatica gehandelt, die in eine schwere Pleuropneumonie überging. Leider ist später im Allerheiligen-Hospital ein Mädchen auf Grund ähnlicher Erscheinungen fälschlich appendektomiert worden und dieses sog. Bauchsymptom bei Pneumonie ist ja später in der Literatur vielfach besprochen worden.

Eine zweite Serie von Fällen betraf jene Erscheinungen, die Herr Küttner neulich als Nabelkoliken von Kindern beschrieben hat. Gerade die beiden ersten Fälle dieser Art,

2 Brüder, die ich vor mehreren Jahren beobachtete, haben uns große diagnostische Schwierigkeiten bereitet und es war immer die Frage, ob es sich nicht um Nierenattacken handelte. Denn wenn auch in dem Alter, in dem die Kinder standen (ungefähr 9—10 Jahre) eigentliche Nierensteine wohl selten sind, so scheiden doch Kinder manchmal mit beträchtlichen Schmerzen und sogar Hämaturie große Mengen von Harnsalzen aus, so daß jedenfalls eine Erkrankung der Nieren auch für diese Fälle und diese Individuen ausgeschlossen werden muß.

In einem anderen Falle wurde ich zu einem Arzt gerufen, weil er an einer akuten Blinddarmattacke erkrankt sei. Auch hier handelte es sich um einen ganz kleinen Nierenstein, der nach einigen Tagen unter heftigen Schmerzen ausgestoßen wurde.

Schließlich ist auch ein Pat., bei dem ein immerhin ähnliches Leiden, nämlich eine intermittierende Hydronephrose vorlag, in meinem Hospital fälschlich appendektomiert worden.

Dann kommen die Fälle von Colitis mit Enterospasmen. Auch hier habe ich einmal gemeinsam mit einem internen Konsiliarius eine falsche Diagnose gestellt und den Wurmfortsatz entfernt.

Ich vermeide es, zu ausführlich zu sein und will namentlich nicht auch noch Fälle der Spätperiode heranziehen, da ich, wie gesagt, die Bedeutung der Fragestellung hauptsächlich in der richtigen Erkenntnis der Frühfälle erblicke und der Meinung bin, daß die Ausführungen des Redners in dieser Beziehung von ganz besonderer Bedeutung für den praktischen Arzt sind, der ja in allererster Linie berufen ist, diese Frühfälle zu diagnostizieren.

Herr **Peiser** (Posen): Veranlassung zur Fehldiagnose einer akuten Appendicitis geben nicht selten Schmerzen in der Blinddarmgegend, die im Verlaufe akuter Infektionskrankheiten bei Kindern, oft in recht heftiger Art, auftreten. Es besteht unter dauerndem Anstieg von Puls und Temp. stärkste Druckempfindlichkeit in der r. Unterbauchseite, jedoch keine Défense musculaire. Ich konnte mich innerhalb weniger Wochen bei 2 Fällen (je ein Fall von schwerer Angina und Erythema nodosum), deren schwere akute Erscheinungen mich zur Operation veranlaßten, überzeugen, daß das Peritoneum vollständig frei und der Wurmfortsatz makroskopisch ohne Veränderung war. Das Fieber blieb in beiden Fällen unverändert bestehen, um dann, wie beim gewöhnlichen Verlaufe der Krankheit innerhalb von ca. 10 Tagen allmählich abzuklingen. Ich werde mich in Zukunft bei derartigen Fällen unter genauer klinischer Beobachtung abwartend verhalten.

Herr **Dreyer** weist darauf hin, daß beim Lockern von nach Cholecystektomie und Hepaticusdrainage um die Operationsstelle eingelegten Tampons die Pat. oft über Schmerzen am untern Ende des Brustbeins klagen. Er glaubt daher, daß, wenn auf Cholelithiasis verdächtige Pat. Schmerzen an der erwähnten Stelle angeben, dies im Sinne der Cholelithiasisdiagnose verwertet werden kann.

Herr **Philipowicz**-Breslau hat sich besonders mit der Diagnostik der Appendicitis im höheren Alter befaßt und ist auf Grund von 29 Fällen der v. Eiselsberg'schen Klinik zum Schluß gekommen, daß eine Abgrenzung gegenüber anderen Krankheiten trotz aller Hilfsmittel nicht immer möglich ist. Die akuten Formen verlaufen unter dem Bilde einer Pancreatitis, eines Ileus, als Appendicitis im Bruchsack, die chronischen können mit Tumoren des Magendarmkanals verwechselt werden. Auffallend ist die niedrige Pulsfrequenz bei akuter Peritonitis. Im Alter spielen mechanische Verhältnisse und Schwund des lymphatischen Gewebes eine große Rolle, welches gerade in der Kindheit die häufige Beteiligung der Appendix bei Infektionskrankheiten verständlich macht. Auf alle Fälle soll man bei zweifelhafter Diagnose lieber früher operieren als durch Zuwarten die Chancen verschlechtern. Ersteres ist selbst bei Fehldiagnose für den Pat. bedeutend ungefährlicher.

XI.

Ueber postoperative Magen- und Darmlähmungen.

Von

Dr. **Alfred Peiser,**
Posen.

Zu den ernsteren Komplikationen, mit denen wir nach operativen Eingriffen zu rechnen gezwungen sind, tritt in den letzten Jahren mit immer größerer Klarheit die postoperative akute Magenlähmung. Sie ist keineswegs selten; denn wenn auch noch vor 6 Jahren in einer bezüglichen Arbeit gesagt werden konnte, daß noch lange nicht alle Kliniken einen solchen Fall gesehen und mancher Praktiker noch kaum etwas davon gehört hätte, so konnte doch schon im vorigen Jahre Borchgrevink in einer norwegischen Arbeit 142 Fälle mit 52% Mortalität aus der Literatur zusammenstellen. Im Rahmen eines kurzen Vortrages will ich nur die wichtigsten Momente erörtern und einzelne Gesichtspunkte praktischer Natur besonders hervorheben.

Zunächst möchte ich sagen, daß die postoperative akute Magenlähmung weit häufiger ist, als wir im allgemeinen heute annehmen, besonders, wenn wir nicht nur die schweren, sondern auch die leichten Grade, nicht nur die späten, sondern auch die frühen Stadien der Magenlähmung nach ihren klinischen Symptomen richtig zu deuten gelernt haben werden. Ich möchte Sie nur erinnern an die zahlreichen Fälle, wo nach Bauchoperationen Klagen der Kranken über übelriechendes Aufstoßen und Uebelkeitsgefühl uns zur Magenspülung drängen und dann oft größere Mengen stinkenden Mageninhalts entleert werden. Das sind durchweg Fälle leichteren Grades von Magenlähmung im Anfangsstadium. Hier hat uns erst der Erfolg der Therapie das richtige Verständnis für das vorliegende Krankheitsbild gebracht. Sie werden mir zugeben, daß die Fälle, in denen wir resoluter als früher mit Erfolg zum Magenschlauch greifen, in den letzten Jahren immer häufiger geworden sind. Die Zahl der Fälle leichter postoperativer, klinisch nachweisbarer Magen-

lähmung ist groß. Viele derartige Fälle mögen sich auch wohl spontan zurückbilden.

Das Extrem nach der andern Seite, die ausgebildete schwere Magenlähmung, bietet ein charakteristisches, klinisch überaus eindrucksvolles Bild. Die Kranken fangen gewöhnlich am dritten Tage nach vorhergehendem leidlichem Wohlbefinden an zu erbrechen und entleeren gußweise große Mengen einer meist wenig riechenden, gallig oder dunkel gefärbten Flüssigkeit. Bei normaler oder subnormaler Temperatur geht der Puls rasch höher, auf 120 bis 140 Schläge. Die Atmung wird oberflächlich und beschleunigt. Die Kranken sehen verfallen und ängstlich aus und klagen über Druckgefühl im Oberbauch und unstillbaren Durst. Dabei finden sich am Abdomen keine Zeichen einer Peritonitis. Meistens gelingt es, Stuhl und Winde zu erzielen. Mit dem Magenschlauch kann man literweise Flüssigkeit entleeren. Geschieht dies rechtzeitig, so ändert sich meist sehr rasch das Bild, es tritt glatte Rekonvalescenz ein. Kommt die Magenentlastung zu spät oder gar nicht, so gehen die Kranken rasch unter den Zeichen der Inanition und der Herzschwäche zugrunde. Die Obduktion zeigt in diesen Fällen die bekannte, riesige Dilatation des Magens, der bis zur Symphyse herabhängt.

Können wir diese Magenlähmung verhüten? Mit voller Sicherheit natürlich nicht. Aber ich glaube, daß wir aus unserer erweiterten Kenntnis heraus doch mancherlei gegen die Entstehung bzw. die volle Ausbildung des Krankheitsbildes tun können.

Es erhebt sich zunächst die Frage: Haben wir einen Anhaltspunkt dafür, daß schon früher bestehende Magenleiden, oder ein Allgemeinleiden von Bedeutung für die Entstehung der postoperativen akuten Magenlähmung sind. Ich glaube, diese Frage ist zu bejahen. Wohl ist in der Literatur hier und da ein Fall erwähnt, in dem ausdrücklich betont wird, daß vorher der Magen sicher intakt gewesen wäre. Es liegen aber weit zahlreichere Fälle vor, wo früher bereits Magenveränderungen bestanden haben oder wir mit solchen rechnen müssen. Ich verweise nur auf die zahlreichen Fälle von postoperativer akuter Magenlähmung bei Gallensteinkranken, die jahrelang bei jedem Anfall mit Erbrechen zu tun hatten. Das bleibt nicht ohne Wirkung auf den Magen, wenn auch zuzugeben ist, daß gerade nach dieser Operation in der Nachbarschaft des Magens die Tamponade und das direkte Trauma eine große Rolle spielen können. Ich verweise weiter auf die Fälle bei Operation der chronischen Appendicitis bei Kranken mit Gastroptose und Enteroptose. Ueberall müssen wir mit einer Rückwirkung auf den Magen rechnen. Und schließlich gibt es nicht wenig Menschen, die an einer angeborenen, durch die ganze Familie gehenden Schwäche des Magens leiden. Bei all diesen Kranken wissen wir, daß es oft nur eines geringen Anstoßes bedarf, um aus der bestehenden Schwäche eine Lähmung zu machen.

Berücksichtigen wir diese Tatsache, so können wir für die Prophylaxe der postoperativen Magenlähmung die Folgerung ziehen, daß wir, viel mehr

wie bisher, vor der Operation uns über die Magenfunktion des Kranken orientieren sollen, genau so, wie wir Puls, Temperatur, Urin und Darmtätigkeit kontrollieren. Ich will damit keinesfalls empfehlen, nun vor jeder Operation etwa eine spezialistische Untersuchung mit Probemahlzeit vorzunehmen. Aber schon eine exakte Anamnese, ein genaues Ausfragen genügt oft, uns auf irgend eine Alteration des Magens hinzuweisen, und was vor allem wichtig ist, nach der Operation dem Magen besondere Aufmerksamkeit zuzuwenden.

Ein weiteres Moment, diese Aufmerksamkeit postoperativ besonders zu üben, liegt meiner Ansicht nach bei nervösen Individuen, bei Neurasthenikern vor. Wir dürfen sicher mit einer gewissen Disposition für die postpoperative Magenlähmung rechnen. So ist mir aufgefallen, daß man diese Magenlähmung häufiger in den besseren Ständen, in der Privatpraxis sieht, als bei der niederen Bevölkerung. Ich erinnere mich aus meiner mehrjährigen Assistententätigkeit in der Breslauer Klinik nur eines einzigen Falles ausgesprochener Lähmung bei einem Dienstmädchen, der auch zum Exitus führte, während ich hier in meiner Privatpraxis neben einer ganzen Anzahl leichter Fälle zwei schwere Fälle mit Ausgang in Heilung beobachtet habe, und mir von zwei Kollegen 4 Fälle aus ihrer Privatpraxis berichtet wurden, mit 3 Todesfällen, übrigens sämtliche Fälle nicht publiziert. Für die Berechtigung mit einer gewissen nervösen Disposition zu rechnen, spricht ja auch, daß heute wohl allgemein als auslösendes Moment eine Funktionsstörung des Magennervenapparates angenommen wird.

Sehen wir somit in dem erhöhten Mißtrauen gegen Magenleidende und Neurastheniker eine gewisse Prophylaxe, so gibt uns weitere Anhaltspunkte die Ueberlegung, wie denn eigentlich pathologisch-anatomisch sich das Krankheitsbild ungefähr entwickelt. Eine tiefe Narkose beeinflußt die Magenzentren im Gehirn und Rückenmark im Sinne einer Hemmung der Magenbewegung, eine Tatsache, die von den Chirurgen nie besonderer Beachtung gewürdigt worden ist. Außerdem müssen wir mit einer eventuell eintretenden reflektorischen Hemmung der Magenbewegung bei jedem operativen Eingriff rechnen. So tritt bei Bauchoperationen im Moment der Eröffnung des Bauchfells stets reflektorisch eine solche Hemmung ein. Das wissen die Physiologen schon seit 150 Jahren. Eine Alteration des Magennervenapparates durch Operation und Narkose ist also sicher möglich. Mag entweder die reflektorische Lähmung oder die Narkosenhemmung der Centren bestehen bleiben oder durch postoperatives Erbrechen eine Ermüdung und Lähmung derselben erst herbeigeführt werden, es tritt nach der Operation ein neuer Faktor, das mechanische Moment der Ueberfüllung des Magens hinzu, einmal durch die per os zugeführte Flüssigkeit, die nicht weiter befördert wird, dann durch die gewöhnlich eintretende massenhafte Absonderung von Magensekret. Der gelähmte Magen wird überfüllt, wird rasch dilatiert und dadurch nur noch unfähiger, sich aktiv durch Erbrechen zu entleeren. Dazu tritt unter Zersetzung des Mageninhalts die Gasauftreibung, und jetzt beginnen die

Verdrängungserscheinungen. Das Zwerchfell wird nach oben gedrängt, und der Dünndarm kann, falls er nicht nach der Seite ausweicht oder mit Gasen gefüllt ist, besonders bei langem Mesenterium ins kleine Becken gedrückt werden. Dadurch wird das Mesenterium des Dünndarms straff angezogen, der aufsteigende Schenkel des Duodenums wird durch die Mesenterialwurzel komprimiert, und es entsteht damit der viel erörterte arteriomesenteriale Darmverschluß. Ich will auf die Kontroverse über seine Pathogenese nicht näher eingehen.

Man nimmt heute im allgemeinen an, daß in der Tat der primäre Faktor die Magenlähmung, der sekundäre der Duodenalverschluß ist. Diese Entwicklung des Krankheitsbildes gibt uns den Hinweis, daß wir bei allen magenverdächtigen Kranken nicht zu früh mit der Ernährung per os beginnen sollen. Das ist um so wichtiger, als gerade diese Magengelähmten über besonderen Durst klagen. Ich halte für das wichtigste Symptom der im Gange befindlichen Lähmung den anhaltenden Durst der Kranken. Es gibt, wenn man vom Diabetes absieht, keine Komplikation, die nach Ablauf des ersten Tages nach der Operation einen derart quälenden, unstillbaren Durst unterhält, wie die Magenlähmung. Die Retention der zugeführten Getränke im gelähmten Magen und die profuse Sekretion der Magenwand führen zu einer richtigen Austrocknung des Körpers. Ich habe mich daran gewöhnt, genau wie ich Puls und Temperatur kontrolliere, jeden Kranken in den Tagen nach der Operation nach stärkerem Durstgefühl zu fragen und bin im allgemeinen überhaupt mit der frühzeitigen Verabreichung von Getränken, selbst nach Ablauf des Narkoseerbrechens zurückhaltender geworden, führe dafür aber um so reichlicher rectal Flüssigkeit zu. Der kritische Tag ist gewöhnlich der dritte Tag nach der Operation. Die Kranken klagen dann neben dem starken Durst über Druckgefühl in der Oberbauchgegend. Man braucht dann garnicht auf weitere Symptome, wie Aufstoßen, Erbrechen und auf sichtbare Vorwölbung des Epigastriums oder einen perkutorischen Befund zu warten. Man greife sofort zum Magenschlauch und führe ihn, wenn nicht sofort größere Mengen entleert werden, sehr tief ein. In meinem ersten Falle kam nach Entleerung von Gasen Mageninhalt erst, als das Schlauchende bis zu den Zahnreihen eingeführt war und dort gerade noch mit den Fingern gehalten werden konnte. Postoperativer anhaltender Durst ist gleichbedeutend mit begründetem Verdacht auf eine im Gange befindliche Magenlähmung.

Differentialdiagnostisch ist es für die Therapie eventuell von Wert zu wissen, ob eine Magenlähmung mit oder ohne Duodenalverschluß vorliegt. Bei ersterem können wir nach Bäumler Pankreasfermente im Erbrochenen und hohen Indikangehalt im Urin nachweisen. Bei letzterem kann, wie eine Beobachtung von mir zeigt, die Stuhluntersuchung von Wert sein, wenn, wie so häufig, das Erbrochene bräunlich gefärbt ist, d. h. Blut enthält. Bei fehlendem Duodenalverschluß fällt dann die chemische Untersuchung

der Fäzes auf Blut positiv aus. In meinem ersten Falle 30 Stunden nach Auftreten der Braunfärbung des Mageninhalts, nachdem der vorhergehende Stuhl blutfrei gewesen war.

Weit einfacher jedoch als die Untersuchung auf Pankreasfermente, Indikan und Blut erscheint mir der Hinweis, daß die Magenlähmung ohne Duodenalverschluß das leichtere Krankheitsbild darstellt, das rechtzeitig erkannt, auf rechtzeitige Magenspülung hin meist rasch schwindet, während der Duodenalverschluß als eine Komplikation der schon vorgeschrittenen Magenlähmung erscheint, dementsprechend das schwerere Krankheitsbild macht, hartnäckig der einfachen Magenspülung widersteht, und erst bei Umlagerung des Kranken in Bauch- und Knieellenbogenlage, dann allerdings oft mit einem Schlage, schwindet.

Schließlich möchte ich nicht den wichtigen Hinweis unterlassen, daß die postoperative Magenlähmung nicht etwa nur im Anschluß an Laparotomien, sondern auch nach Operationen am übrigen Körper (z. B. nach einfacher Tenotomie der Achillessehne, nach Anlegen eines Gipskorsetts) mit und ohne Narkose, auch nach Lumbalanästhesie sich einstellt, also bei Kranken, bei denen man früher diese Komplikation niemals erwartete, wie denn überhaupt ganz unabhängig von Operationen die akute Magenlähmung beobachtet ist nach Trauma, nach groben Diätfehlern, nach akuten Infektionskrankheiten (Typhus, Scharlach) nach chronischen Krankheiten (Tuberkulose) usw.

Es gibt nun noch eine andere Form der postoperativen Magenlähmung, die ohne profuse Sekretion und ohne Duodenalkompression einhergeht, dafür aber gewöhnlich mit Darmlähmung verbunden ist. Es handelt sich dann in diesen Fällen um eine Magen- und Darmlähmung. Ich möchte Ihnen folgenden Fall schildern.

44 jähriger sehr nervöser Kaufmann, seit 4 Jahren anfallsweise Schmerzen in der r. Unterbauchseite. Dabei dauernd Stuhlverstopfung und Appetitlosigkeit. 3. I. 12 Intervalloperation, Netz mit Coecum und Appendix verwachsen. Zuführende Ileumschlinge durch einen Strang dicht am Coecum komprimiert. Zunächst glatter Verlauf. 4. I. abends Klagen über Druckgefühl im Oberbauch, Leib im ganzen etwas aufgetrieben. Nirgends druckempfindlich. Temp. 37,6, Puls 110, Atmung 28. Hoher Darmeinlauf ohne Erfolg. 5. I. Zunehmender Meteorismus, keine Druckempfindlichkeit. Darmspülungen ohne Erfolg, kein Erbrechen, keine Uebelkeit, kein Aufstoßen. Nachmittags 5 Uhr Temp. 37,9, Puls 120, Atmung 32, Pat. sehr unruhig. 2 Eßlöffel Rizinusöl, nachts 12 Uhr Leib gleichmäßig stark aufgetrieben, Zwerchfell bis zur l. Brustwarze hochgedrängt, keine Magen- oder Darmbewegungen. Kein Aufstoßen oder Erbrechen. Einlauf von 1½ l Wasser in den Mastdarm bleibt ohne Störung im Darm. Ausheberung des Magens ergibt nichts als ca. 50 ccm ölige Flüssigkeit (Rizinusöl). Jetzt Injektion von 2 ccm Hormonal intraglutaeal. Pat. wird sofort sehr unruhig, greift sich an den Kopf, er erklärt, er habe das Gefühl, als ob eine Maschine in seinem ganzen Körper arbeite. Eine Stunde später unter starkem Kollern im Leibe, Abgang von Stuhl und Winden. Dann glatte Rekonvalescenz.

Eine derartige Lähmung ist uns im Rahmen einer Peritonitis durchaus bekannt. Die Magenauftreibung ist dann eine Teilerscheinung im Gesamtbilde des Magen-Darm-Meteorismus. In meinem Falle war von einer Peritonitis gar keine Rede. Ich möchte ihn so erklären, daß wir es mit einem Magendarmtractus zu tun hatten, der durch jahrelang mechanisch erschwerte Stuhlentleerung geschwächt und ermüdet war.

Die Narkose und der operative Eingriff gaben den letzten Anstoß, um aus einer Magendarmschwäche eine Magen- und Darmlähmung zu machen. In der Literatur sind diese Fälle kaum besonders beschrieben, und doch sind sie sicher nicht selten. Sie verschwinden offenbar unter dem Bilde des postoperativen paralytischen Ileus, bei dem in erster Linie der Darmlähmung alle Aufmerksamkeit geschenkt, das Verhalten des Magens aber nicht weiter beachtet wird. Mein Fall zeigt klar, daß neben der Darmlähmung eine Magenlähmung bestand. Nach 6 Stunden war das Ricinusöl noch unverändert im Magen. Es bestand kein Aufstoßen, kein Erbrechen. Die Prognose dieser schweren Fälle von postoperativer Magen- und Darmlähmung ist wie beim schweren paralytischen Ileus durchaus nicht ohne weiteres günstig. Das Krankheitsbild ist überaus bedrohlich, das Allgemeinbefinden schwer alteriert. Viele derartige Fälle sind ad exitum gekommen. In meinem Falle muß ich nach dem ganzen Verlauf der Hormonalwirkung den Erfolg zuschreiben.

Ich komme schließlich zur postoperativen Darmlähmung. Ich beschränke mich auf die rein praktische, therapeutische Seite der Frage. Zunächst möchte ich mich denen anschließen, die forcierten Abführkuren vor einer Operation streng ablehnend gegenüberstehen. Ich begnüge mich mit der Entleerung des Dickdarms durch Glycerinspritze oder Klystier und gebe höchstens bei chronischer Obstipation einen Löffel Ricinusöl. Am Abend des Operationstages, spätestens aber nach 24 Stunden, beginnt man am besten schon mit energischer Antreibung des Darmes durch Glycerin oder Wassereinläufe. Ich habe vom Physostygmin trotz frühzeitiger Anwendung sichere Resultate nicht gesehen. Ebensowenig von den neuerdings empfohlenen, auch subkutan anzuwendenden Mitteln, dem Peristaltin und Sennatin. Merkwürdigerweise wird mir von gynäkologischer Seite von der Anwendung dieser Mittel gutes berichtet, während sich die Chirurgen fast alle recht skeptisch verhalten. Vom Hormonal habe ich in Uebereinstimmung mit Henle eklatante Einwirkung erlebt, obwohl ich mich niemals anders, als zur intramuskulären Injektion entschließen konnte. Aber auch dabei habe ich schon nach Injektion der ersten 10 ccm einen wenn auch bald vorübergehenden Collaps gesehen. Ich würde trotzdem in bedrohlichen Fällen wieder zum Hormonal greifen. Ueber die tropfenweise intravenöse Anwendung habe ich keine Erfahrung.

Schließlich möchte ich mich noch zur Heißluftbehandlung zur Bekämpfung der Darmlähmung nach Bauchoperationen äußern. Es ist sicher, daß durch Anwendung der heißen Luft, die Peristaltik angeregt und

die Resorption aus der Bauchhöhle beschleunigt wird. Ersteres können wir wünschen, letzteres bei eitriger Peritonitis verhängnisvoll finden. Aus diesem Grunde erscheint mir für eine über größere Teile der Bauchhöhle sich erstrekkende eitrige Peritonitis die postoperative Heißluftbehandlung contraindiciert. Ich halte sie zur Anwendung nach Gastroenterostomien, Darmresektion. Cholecystektomie, Appendektomien ohne diffuse Peritonitis usw. für zweckmäßig, aber nicht in Form der Heißluftkästen. Bier empfiehlt, dem Vorschlage von Gelinsky folgend, in seiner neuen Operationslehre nach jeder Laparotomie den Bauch des Patienten ein- bis zweimal täglich in ein Heißluftbad von 20 Minuten Dauer zu bringen, wobei das Thermometer am Apparate 120—150 Grad Celsius zeigen soll. Ich möchte vor einer kritiklosen Anwendung dieses Verfahrens warnen. Ich kann es jedenfalls nicht, wie Bier es tut, als ein unschuldiges Mittel bezeichnen. Ich habe bei 30 Kranken, die wegen Gelenkleiden, Ischias usw. mit dem großen Heißluftkasten behandelt wurden, den Puls bei 120—150 Grad Celsius kontrolliert. Ich habe stets eine Vermehrung von 10 bis zu 30 Pulsschlägen in der Minute festgestellt. Das Heißluftbad von 120 bis 150 Grad Celsius, das größeren Teilen des Körpers appliciert wird, stellt große Anforderungen an das Herz. Ich würde z. B. bei einem Laparotomierten, der mit 120 Pulsschlägen vom Operationstisch kommt, den Heißluftkasten absolut perhorrescieren. Ich erkenne gern den Wert der Wärmebehandlung zur Anregung der Peristaltik an, verwende aber nur die elektrischen Heißluftkissen, die lokal in die Tiefe wirken, ohne das Allgemeinbefinden zu beeinflussen.

Ich glaube, wenn wir die postoperativen Lähmungszustände des Magendarmtractus klinisch richtig beurteilen wollen, so tun wir gut zu unterscheiden: die postoperative akute Magenlähmung, die postoperative akute Magen- und Darmlähmung und die postoperative akute Darmlähmung.

XII.

Die Pankreaskomplikationen der Magenresektion nach der zweiten Billroth'schen Methode *).

Von

Hermann Küttner.

Von den Chirurgen, welche die größte Erfahrung auf dem Gebiete der Magenchirurgie besitzen, wird heute fast allgemein für die typische Resektion die II. Billroth'sche Methode bevorzugt, vor allem deswegen, weil der Ausdehnung der Resektion keine Grenzen gezogen sind, und die Operation aseptischer durchgeführt werden kann, als das I. Billroth'sche Verfahren. Als Hauptnachteil wird die Gefahr einer Insufficienz der Duodenalnaht angesehen, und eine große Anzahl von Publikationen hat sich gerade in den letzten Jahren, offenbar entsprechend der zunehmenden Beliebtheit der II. Billroth'schen Methode mit der Vermeidung dieser lebensgefährlichen Komplikation beschäftigt.

Besonders ein Vorschlag ist in neuerer Zeit wiederholt aufgetaucht, er betrifft die Verwendung des Pankreas zur Deckung der Duodenalnaht. So sagte W. J. Mayo, dem wohl die größte Erfahrung zur Verfügung steht, bei der letzten Jahresversammlung der Amer. med. assoc. in Minneapolis, daß seine Klinik die Aufnähung selbst des oberflächlich resecierten Pankreas auf den durch Tabaksbeutelnaht verschlossenen Duodenalstumpf ohne Störung der Heilung zur Anwendung bringe. Auch Willy Meyer (Zbl. f. Chir. 1914, Nr. 2, S. 55) näht den Kopf des Pankreas als Sicherung gegen Leckwerden mit unterbrochener Naht auf den Stumpf, und Faykiss hat aus der Budapester Klinik günstige Erfahrungen mit dem gleichen Vorgehen mitgeteilt. Ich selbst habe, seit ich nach Billroth II

*) Aus der Kgl. chirurg. Klinik zu Breslau. (Direktor: Geh. Med.-Rat Prof. Dr. H. Küttner.)

reseciere, gegebenenfalls immer das Pankreas über den Duodenalstumpf mit Knopfnähten hinübergenäht und auf dem Chirurgenkongreß 1908 über meine Technik berichtet (Verhandl. 1908, Teil I, S. 210).

Wenn ich nun heute auf die Frage zurückkomme, so geschieht es, weil ich mit zunehmender Erfahrung doch wieder zurückhaltender mit der genannten Verwendung des Pankreas bei der Magenresektion geworden bin. Wie berechtigt diese Vorsicht ist, ergeben folgende Zahlen, die mein Assistent Dr. Weil aus unserem großen Material an Magenoperationen zusammenzustellen die Güte hatte.

In 6 Jahren wurden an meiner Klinik 170 Magen- und Duodenumresektionen ausgeführt mit 44 Todesfällen. Die Gesamtsterblichkeit betrug also 25%.

Unter diesen 170 Resektionen sind 94, bei denen das Pankreas nicht in die Operation hineingezogen wurde. Es starben 17 = 18%.

In 76 Fällen wurde am Pankreas operiert, und von diesen Patienten starben nicht weniger als 27 = 36%. Die Mortalität war also genau doppelt so groß als in den Fällen ohne Eingriff am Pankreas.

Analysieren wir die letzteren Operationen genauer, so ergibt sich, daß sowohl von den Kranken, bei welchen das Pankreas zur Deckung der Duodenalnaht benutzt wurde, als auch von denen, welche eine Resektion des Pankreas durchmachten, je 31% starben, daß dagegen in den Fällen, in welchen das Pankreas sowohl reseciert als auch gleichzeitig zur Deckung verwandt wurde, die Mortalität 50% betrug.

Man wird einwenden: Diese Zahlen beweisen nicht viel, denn die Resektionen, bei denen am Pankreas operiert wurde, sind die schwereren gewesen und deshalb ist ihre Sterblichkeit so viel höher. Gewiß hat dieser Einwand seine volle Berechtigung, daß er aber die Frage nicht restlos löst, geht aus folgender Zusammenstellung der Todesursachen in den beiden Gruppen von Fällen hervor:

Von den 17 Kranken, welche ohne Operation am Pankreas der Resektion erlagen, starben drei an Lungenkomplikationen, einer im Collaps nach schwerer Operation, einer an Ulcusblutung, einer an Perforation eines Ulcus duodeni, einer an akuter Enteritis, einer an Lungenembolie, vier an Insufficienz der Magen- bzw. Colonnaht, und drei an Abscessen um den Duodenalstumpf. In zwei Fällen fand keine Sektion statt.

In den 27 Fällen mit Pankreasoperation waren, abgesehen von einem Falle, in dem die Sektion verweigert wurde, die anatomisch nachgewiesenen Todesursachen folgende: 6 mal Lungenkomplikationen, 2 mal Collaps nach langdauernder Operation, 2 mal Nahtinsufficienz, 2 mal Eiterungen um den Duodenalstumpf; und nun ferner: 5 mal Fettnekrosen, 6 mal Peritonitis diffusa unklarer Herkunft, 1 mal Peritonitis diffusa mit eitrigen Belägen auf dem Pankreaskopf, und 2 Todesfälle nach sehr glatter, einen Collaps

nicht bedingender Magenresektion, ohne jeden pathologischen Befund bei der Sektion.

Diese Kategorie von Fällen zeigt also insofern einen wesentlichen Unterschied gegenüber der ohne Operation am Pankreas, als 3 Todesursachen hier neu auftreten, die Fettnekrose, die rasch tödliche Peritonitis unklarer Aetiologie und die Todesfälle ohne Sektionsbefund 24 Stunden nach ganz einfacher Resektion. Der Verlauf ist in allen diesen Fällen fast immer genau der gleiche gewesen. Nach der Operation ist der Puls zunächst gut, dann aber tritt rasch Collaps ein, der nach etwa 24 Stunden trotz aller Therapie in den Tod übergeht. Bei der Sektion findet sich in den Fällen mit deutlicher Veränderung ein blutig-seröses Exsudat in der Bauchhöhle mit oder ohne Fettnekrosen.

Während in den Fällen mit echter Fettnekrose — sie entstand in einem Fall nach Unterbindung einer starken Arteria pancreatico-duodenalis — der Zusammenhang mit dem Pankreas ein zweifelloser ist, kann dies für die beiden anderen Arten von Todesfällen nicht mit gleicher Sicherheit behauptet werden. Trotzdem bin ich nicht im Zweifel, daß jedenfalls die beschriebene Peritonitis unklarer Aetiologie mit serös-hämorrhagischem Exsudat auf den Eingriff am Pankreas zurückzuführen ist, und zwar aus folgenden Gründen:

1. Ist der klinische Verlauf nach der Operation der gleiche, wie in den Fällen von Fettnekrose nach Magenresektion.

2. Ist das bei der Sektion gefundene Exsudat das gleiche wie in den mit Fettnekrosen einhergehenden Fällen.

3. Ist diese so rasch tödliche Peritonitis ohne Perforation nur beobachtet worden bei gleichzeitiger Operation am Pankreas und fehlte in den übrigen 94 Fällen gänzlich, und

4. wurde ein Fall gesehen, in dem neben der erwähnten Peritonitis sich eitrige Beläge am Pankreaskopf fanden.

Diese Gründe bestimmen mich, die genannte klinisch und anatomisch charakteristische Form der Peritonitis nach Magenresektion mit dem Pankreas in Zusammenhang zu bringen. Rechnen wir den durch sie bedingten 7 Todesfällen die 5 Fettnekrosen hinzu, so ergibt sich, daß von den 27 Todesfällen, die bei Magenresektion mit gleichzeitiger Operation am Pankreas beobachtet wurden, nicht weniger als 12, also 44,4% mit der Bauchspeicheldrüse zusammengehangen haben.

Nun bin ich für meine Person überzeugt, daß auch die beiden Todesfälle 24 Stunden nach einer höchst einfachen Magenresektion, die den Tod durch Operationsshock nicht bedingen konnte, ebenfalls mit der Pankreasoperation zusammenhängen. Ich bin zu dieser Ueberzeugung trotz des gänzlich negativen Sektionsbefundes gelangt, weil der klinische Verlauf genau der gleiche war wie bei der Fettnekrose nach Magenresektion, und weil diese Art von Todesfällen bei den Operationen ohne Eingriff am Pankreas, die an

und für sich die leichteren sind, nicht vorkommt. Da ich indes den Beweis für meine Anschauung nicht erbringen kann, so will ich diese Fälle bei der Berechnung nicht berücksichtigen.

Jedenfalls ist meines Erachtens aus den erwähnten Tatsachen der Schluß zu ziehen, daß man ohne Not das Pankreas bei der Magenresektion nicht lädieren und die Uebernähung des Duodenalstumpfes mit Pankreas nicht als Normalverfahren anwenden sollte. Gewiß ist man oft genug infolge der Ausdehnung des Carcinoms genötigt, Resektionen am Pankreas auszuführen, oder die Drüse zur Bedeckung des Duodenalstumpfes heranzuziehen. Daß man sich wegen der erwähnten Gefahren von solchen Eingriffen nicht abhalten lassen soll, und einen derartigen Fall nicht etwa als inoperabel zu betrachten hat, ergibt sich aus den zahlreichen Heilungen, die wir trotz Operation am Pankreas mit der Magenresektion nach Billroth II erzielt haben.

XIII.

Ueber gleichzeitiges Vorkommen von Carcinoma und Ulcus rotundum ventriculi *).

Von

Dr. **Richard Levy,**
Assistenzarzt.

(Mit 2 Abbildungen.)

Die Beziehungen zwischen Ulcus und Carcinom des Magens sind in den letzten Jahren sowohl von Chirurgen, wie Pathologen besonders eifrig erörtert worden, man kann aber nicht sagen, daß wir über die gegenseitige Abhängigkeit beider Affektionen uns völlig im Klaren sind. Insbesondere läßt sich die praktisch so wichtige Frage nicht entscheiden, ob und wie häufig sich ein Krebs auf dem Boden eines Magengeschwürs entwickelt, wenn auch Hauser auf Grund seiner weitreichenden Erfahrung annimmt, daß das Carcinom häufiger auf Ulcusbasis entsteht, als wir das an dem vorgeschrittenen anatomischen Bild und klinisch bei der nicht seltenen Latenz eines Magengeschwüres feststellen können.

Nun haben sich aber auf Grund vorwiegend der Mitteilungen von Payr Anschauungen über das Hervorgehen des Carcinoms aus einem Ulcus des Magens herausgebildet, die wohl mit Sicherheit nicht den tatsächlichen Verhältnissen entsprechen. Die histologische Untersuchung der durch Excision oder Resektion von Magengeschwüren gewonnenen Präparate ergab bei Payr in 26% der Fälle „krebsige Umwandlung des Geschwürs". Da alle klinischen und histologischen näheren Angaben in den bisherigen Publikationen von Payr fehlen, so sind auch für eine kritische Betrachtung des zu diskutierenden Themas, wie schon Konjetzny mit Recht betont, seine Zahlen nicht zu verwerten: wir vermissen den Nachweis, daß in der Tat in einem so hohen Prozentsatz der Fälle eine Umwandlung

*) Aus der Kgl. chirurg. Universitätsklinik zu Breslau.

des Geschwürs in Krebs stattgehabt hat. Die Häufigkeit der krebsigen Umwandlung des Magengeschwürs trifft nach Payr vorwiegend die Ulcera calosa, bei denen er eben in 26% der Fälle bei makroskopischem Bilde des Ulcus callosum Krebs gefunden hat. Und er schließt daraus, daß die Resektion des Ulcus callosum für manche Fälle die Sehnsucht des Chirurgen darstellt, nämlich eine Frühoperation des Magencarcinoms.

Ohne hier auf eine Erörterung mich einzulassen, ob Resektion oder Gastroenterostomie beim Ulcus anzuwenden ist, muß ich fragen: ist der Schluß von Payr berechtigt? Was hat er eigentlich festgestellt? Er hat in ca. dem vierten Teil der Fälle seiner Ulcus callosum-Resektionen bei der histologischen Untersuchung Carcinom gefunden. Also waren es doch keine Ulcera callosa, sondern Carcinome, und daran müssen wir festhalten, so lange nicht durch genauere Daten der Nachweis erbracht ist, daß diese Carcinome früher Ulcera gewesen sind.

Gewiß macht mitunter die Differentialdiagnose Ulcus oder Carcinom bei dem bloßen Anblick während der Operation Schwierigkeiten. Küttner hat auf dem Chirurgenkongreß 1910 darauf hingewiesen; es befanden sich in seinem Material von den als Ulcera callosa resecierten Mägen histologisch bei 43,4% Carcinome, 41% der als Ulcus callosum Gastroenterostomierten sind später an Carcinom gestorben. Nun beziehen sich diese Prozentzahlen auf ein damals noch nicht sehr großes Material (es waren im ganzen 30 Fälle) und es wird sich zeigen, ob auch weiterhin ein derartiges Verhältnis festzustellen ist. Jedenfalls aber hat Küttner hiermit niemals gesagt, daß diese Carcinome aus Magengeschwüren hervorgegangen sind, sondern nur die gelegentliche Schwierigkeit der Unterscheidung von Krebs und kallösem Geschwür hervorgehoben. Da nun diese Mitteilung auf jenem Kongreß im Anschluß an die Payr'schen Behauptungen gemacht worden sind, so begegnet man in der neueren Literatur oft genug der Anschauung, daß Payr in 26%, Küttner in mehr als 40% der Fälle den Uebergang von Ulcus in Carcinom bewiesen hätte. Küttner hat diesen Beweis in seinen Ausführungen überhaupt nie zu führen beabsichtigt und das Material von Payr darf bisher wohl nur als eine Bestätigung der Küttner'schen Darlegungen in dem Sinne angesehen werden, daß die klinische und makroskopische Differentialdiagnose unmöglich sein kann.

Von besonderem Interesse erscheinen deshalb diejenigen Fälle, wo neben dem Carcinom sichere Ulcera rotunda gefunden werden. Eine genaue Zusammenstellung der einschlägigen Beobachtungen aus der Literatur wird demnächst in einer Dissertation durch Herrn cand. med. Gießer erfolgen, denen wir aus unserem Material zwei neue hinzufügen können.

1. Die erste Pat. war eine 27 j. Witwe, die im Januar 1911 in der Klinik aufgenommen wurde. Sie war im Frühjahr 1910, also $^3/_4$ Jahre vorher mit Magenschmerzen erkrankt, die allmählich zunahmen und zu denen sich zwei Monate vor der Aufnahme Erbrechen gesellte, das in den letzten Tagen sich täglich wiederholte. Starke Gewichtsabnahme. Die Unter-

suchung ergab, daß es sich um eine mittelgroße, blasse Frau in stark reduziertem Ernährungszustande handelte. Der Leib war nirgends gespannt, die Magengegend deutlich vorgewölbt, die große Kurvatur zeichnet sich zwei Querfinger unterhalb des Nabels ab. Rechts vom Nabel war eine kinderfaustgroße, harte, verschiebliche und etwas druckempfindliche Resistenz zu fühlen, die offenbar dem Pylorus angehörte. Bei der Ausheberung befand sich im nüchternen Magen ein Rückstand von 220 ccm, in dem Sarcine und Stärkekörner nachweisbar waren. Nach dem Probefrühstück wurde ein Rückstand von 375 ccm entleert, in dem ebenso wie in dem nüchtern Ausgeheberten freie Salzsäure fehlte, Milchsäure war beide Male in Spuren vorhanden, die Gesamtacidität belief sich nüchtern auf 37, nach Probefrühstück auf 9. Der Blutnachweis im Magen fiel negativ aus. Auf Grund des vorhandenen leicht beweglichen Tumors, der Retention und des Fehlens freier Salzsäure, sowie in Anbetracht der Anamnese, die nur auf $^3/_4$ Jahre zurückging, wurde die Diagnose Pyloruscarcinom gestellt und die Resektion ausgeführt. Es fand sich in der Tat ein Tumor des Pylorus in der Regio praepylorica mit starken perigastritischen Veränderungen. An dem aufgeschnittenen Präparat ließ sich ein derber ulcerierter Tumor des Pylorus erkennen, daneben zwei typische Ulcera rotunda der Regio praepylorica. (Fig. 1.)

Der verstorbene Geheimrat Ponfick brachte diesem Fall ein großes Interesse entgegen, und wir verdanken ihm folgenden Bericht über die histologische Untersuchung: „Die mikroskopische Untersuchung des einfachen Magengeschwürs zeigt im Bereiche des Substanzverlustes völligen Verlust der Schlauchdrüsen, starke Rundzelleninfiltration des gefäßreichen Stromas und Bindegewebsneubildungen. Letzteres setzt sich durch die Submucosa hindurch bis tief in die Muskulatur hinein fort, diese z. T. ersetzend.

Die zweite Excision aus dem Pylorustumor zeigt eine bereits oberhalb der Muscularis mucosae deutlich wahrnehmbare, mit Erweiterung verbundene Wucherung der Magendrüsen; durch die intensivere Färbbarkeit von Protoplasma und Kernen verrät deren Epithel seinen atypischen Charakter. In der Tat sieht man auch mehrfach, wie die Muscularis mucosae davon durchbrochen wird. Die größeren Hohlräume, die hierdurch unterhalb zustandekommen, besitzen z. T. noch ein wohlerhaltenes zylindrisches Wandepithel, im anderen Teil sind sie mit polymorphen im Zerfalle begriffenen Epithelien, meistens aber mit großen Kalkschollen ausgefüllt, Submucosa und oberflächliche Lagen der Muskulatur sind in schwieliges Bindegewebe umgewandelt, das seine zapfenartigen Ausläufer noch weiter in die Tiefe sendet. Diagnose: Carcinom, das, weil auf Grund einer alten Narbe entstanden, hier keine genügenden Ernährungsbedingungen gefunden hat, somit schon frühzeitig verkalkt ist."

2. Die zweite Pat., eine 51 j. Tischlermeistersfrau, kam im August 1913 in die Klinik mit der Angabe, sie sei schon viele Jahre magenleidend. Häufig litt sie an Magenkrampf von $^1/_4$ Stunde Dauer, mehrere Male am Tage, dann wieder lange Zeit ohne Beschwerden. Nach reichlicherer Aufnahme, besonders schwerer Nahrung, erneuten sich diese Anfälle. Seit 5—6 Wochen hatte sich nun ein unbehagliches Gefühl meist nach dem Essen in der Magengegend eingestellt, das eine Viertel- bis eine halbe Stunde nach der Mahlzeit häufig, aber nicht regelmäßig zu Erbrechen führte. Blutbrechen wurde nie beobachtet. Gewichtsabnahme in den letzten Wochen 5—6 Pfund. Klage über allgemeine Schwäche.

Befund: Kleine, zierlich gebaute Frau ohne Fettpolster. Haut schlaff. Bauchdecken sehr dünn. Peristaltik deutlich sichtbar. Im Epigastrium fühlt man einen ca. gänseeigroßen, harten, sehr gut verschieblichen, bei der Atmung sich mitbewegenden, etwas druckempfindlichen Tumor, der offenbar dem Magen angehört. Beim Aufblähen des Magens

1.

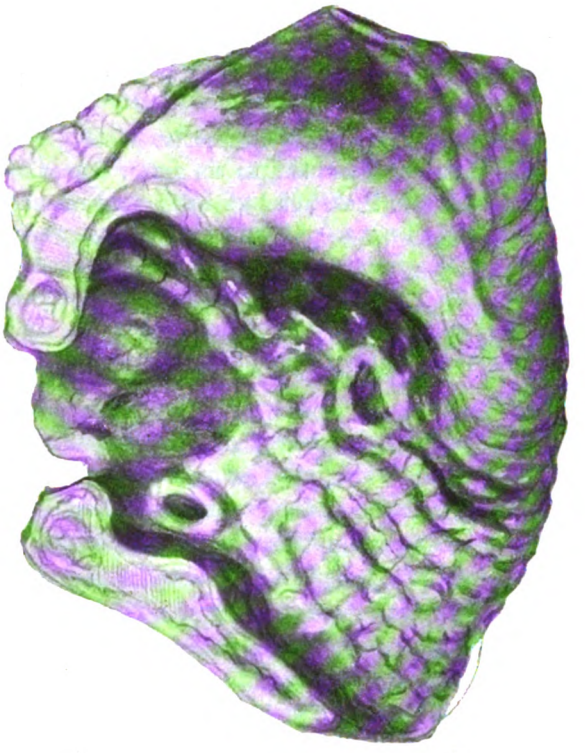

2.

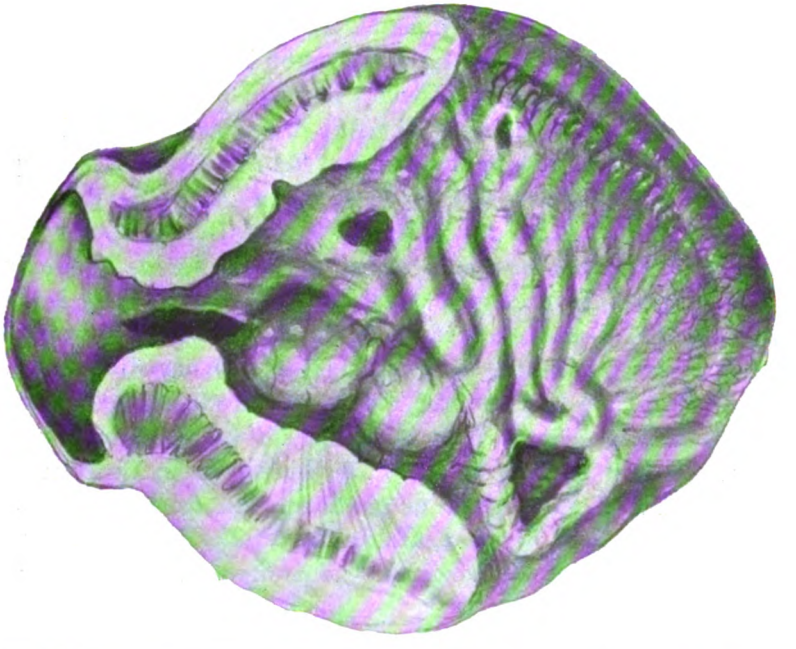

rückt der Tumor nach unten und ist in deutlicher Fortsetzung der geblähten Magenkonturen zu sehen. Die chemische und funktionelle Untersuchung des Magens hatte folgendes Ergebnis: Nüchtern Magen leer, Spülflüssigkeit ergibt Spur saure Reaktion und positiven Blutbefund. Nach Probefrühstück 70 ccm Rückstand, mikroskopisch Hefe, freie Salzsäure 10, Gesamtazidität 40. Nach Probemahlzeit 15 ccm Rückstand, freie Salzsäure fehlt, Gesamtacidität 55.

Da sich an die chronischen Magenbeschwerden einige Wochen vor der Aufnahme ein ganz anderes Krankheitsbild angeschlossen hat, da ein großer Tumor in der Pylorusgegend zu fühlen war, anderseits nach dem Probefrühstück Salzsäure vorhanden, nach der Probemahlzeit aber nicht mehr vorhanden war, so konnte angenommen werden, daß sich hier im Anschluß an ein chronisches Magengeschwür ein Carcinom entwickelt hat. Die Operation bestätigte diese Annahme. Es wurde ein gut beweglicher Pylorustumor, der sich hauptsächlich in der Vorderwand entwickelt hatte, resceiert, neben dem ein Ulcus rotundum zu sehen war; mehr cardialwärts im präpylorischen Teil waren zwei ganz kleine weitere Ulcera zu erkennen. (Fig. 2.)

Es ist nun die Frage, ob wir klinisch in der Lage sind, zu entscheiden, ob sich auf dem Boden eines Ulcus ein Carcinom entwickelt hat. Im ersten Falle bei der jungen Frau lagen keine anamnestischen Anhaltspunkte vor, die die Diagnose eines chronischen Ulcus pepticum erlaubt hätten, sondern der plötzliche Beginn und der progrediente Verlauf innerhalb relativ kurzer Zeit ließ nur zu, ein Carcinom anzunehmen. Und trotzdem ergab die genaue histologische Untersuchung, daß sich hier das Carcinom auf Ulcusbasis entwickelt hat und außerdem waren noch zwei Ulcera rotunda vorhanden, die offenbar schon längere Zeit bestanden hatten, ohne irgendwelche klinischen Symptome hervorzurufen. Dieser Fall dürfte einer der verhältnismäßig seltenen sein, bei denen der exakte histologische Nachweis relativ einfach zu führen war. Er bestätigt die alte Erfahrung, daß Magenulcera lange Zeit latent vorkommen können.

Schwieriger ist die Beurteilung des zweiten Falles. Hier ist die Anamnese absolut charakteristisch für Ulcus ventriculi bis in die letzten Wochen vor der Aufnahme. Da hat sich plötzlich der Charakter der Beschwerden geändert, es entwickelte sich ein beweglicher Tumor. Von ausschlaggebender Bedeutung für die Diagnose war in diesem Falle die Gludzinski'sche Magenuntersuchung. Beim Probefrühstück war freie Salzsäure nachweisbar, bei der Probemahlzeit nicht mehr, obwohl die Gesamtacidität eine höhere war. Dieser Befund gilt ja als einigermaßen typisch für die Fälle von Carcinom, bei denen noch die Salzsäuresekretion nicht völlig sistiert. Es fragt sich nun, hat in diesem zweiten Falle sich das Carcinom auf dem Boden eines alten Ulcus, an dem die Patientin sicherlich lange gelitten hatte, entwickelt, oder liegt hier nur ein zufälliges Zusammentreffen von Magencarcinom und Ulcus ventriculi vor? Die histologische Untersuchung vermochte keinen Anhaltspunkt dafür zu gewähren, daß das Carcinom auf Ulcusbasis entstanden ist, und wir sind infolgedessen nicht in der Lage, für diesen zweiten Fall eine sichere Entscheidung zu treffen. Aber selbst wenn wir

annehmen, daß das Carcinom aus dem Ulcus hervorgegangen ist, so beweist das bei dem großen Material von Magenresektionen unserer Klinik doch, wie selten die Kombination der beiden in Rede stehenden Magenaffektionen angetroffen wird, bzw. wie selten sich der Nachweis führen läßt, daß das Carcinom seine Entstehung einem Ulcus verdankt.

Hauser und andere haben nun in den letzten Jahren darauf aufmerksam gemacht, daß sich in einem Carcinom Zerfallsherde einfinden können, die ihrem ganzen Wesen nach den Charakter der Ulcera rotunda tragen, und wir müssen nur noch erörtern, ob nicht diese Magengeschwüre, die wir neben dieser Krebsbildung in den beiden Fällen gesehen haben, sich sekundär erst nach dem Entstehen des Magencarcinoms entwickelt haben könnten. Für den ersten Fall dürfen wir diese Annahme wohl ausschließen auf Grund des ziemlich klaren histologischen Bildes. Im zweiten Fall spricht eigentlich auch alles gegen diese Annahme, da ja doch die Anamnese auf ein lange zurückreichendes Magenleiden hingewiesen hat, das nur ein Ulcus und nicht ein Carcinom gewesen sein kann.

Die beiden Fälle haben somit gelehrt, daß sich auf dem Boden eines Ulcus ventriculi ein Carcinom entwickeln kann, daß daneben frische peptische Magengeschwüre bestehen können, ohne daß wir klinisch in der Lage sind, von dieser Kombination uns irgendwelche Kenntnis zu verschaffen. Auf der anderen Seite aber vermögen wir in Ausnahmefällen sehr wohl das gleichzeitige Bestehen von Magenulcus und Carcinom klinisch zu diagnostizieren, wie in dem zweiten Falle, ohne daß wiederum die Möglichkeit geboten wäre, histologisch einen ursächlichen Zusammenhang zwischen beiden festzustellen.

XIV.

Zur Prognose und Therapie des perforierten Magengeschwürs*).

Von

Dr. **Hanck,**
Oberarzt.

Die Frage, wie wir uns bei der chirurgischen Therapie des Ulcus ventriculi zu verhalten haben, hängt, abgesehen von rein technischen Verhältnissen, in der Hauptsache davon ab, ob wir es mit Sicherheit mit einem einfachen Ulcus zu tun haben, oder ob die Möglichkeit besteht, daß wir ein Carcinom vor uns haben, bzw. daß auf dem Boden des Ulcus ein Carcinom sich entwickelt. Hätten wir die Gewißheit, daß in dem betreffenden Fall es sich sicher um ein einfaches Ulcus handelt, das auch in der Zukunft einer Umwandlung in Carcinom nicht zugänglich ist, so würde in vielen Fällen die ungefährlichere Gastroenterostomie genügen. Handelt es sich dagegen auch bei dem scheinbar rein entzündlichen Ulcus um die Möglichkeit, daß schon ein Carcinom vorhanden ist, oder sich später entwickeln wird, so wird man auch beim einfachen Ulcus wenn möglich ein radikaleres Vorgehen fordern müssen.

Es ist nun kein Zweifel, daß wir gar nicht so selten mikroskopisch Carcinom finden, wo wir nach dem ganzen Verlauf und dem Aussehen des Ulcus bei der Operation glauben, ein einfaches entzündliches Geschwür annehmen zu müssen.

Wie oft das der Fall ist, und worauf das beruht, ist allerdings noch Gegenstand der Diskussion.

Seit Riedel und Payr so energisch für Excision, bzw. für Resektion beim Magengeschwür eingetreten sind, sind diese Fragen aktuell geworden, und die bei diesen Operationen gewonnenen Präparate boten reich-

*) Aus der chirurgischen Abteilung des städtischen Krankenhauses zu Posen. (Professor Dr. Ritter.)

lichere Gelegenheit als früher, sie auch histologisch zu prüfen. Dabei stellte sich nun heraus, daß man viel häufiger Carcinom in den untersuchten Ulcera fand, als man angenommen hatte.

Payr konnte mitteilen, daß in den von ihm resecierten Fällen von anscheinend sicherem rein entzündlichem Ulcus callosum in 26%, Riedel in 30% (was übrigens mit den Zahlen von Hofmeister, 25%, Jedlicka, 26,6% übereinstimmt), Küttner sogar in 43% mikroskopisch Carcinom nachzuweisen war.

Zu noch höheren Zahlen kamen englische und amerikanische Chirurgen.

So stellte Mayo-Robson fest, daß in 59,3% seiner Magenkrebsfälle Anzeichen vorangegangener Geschwürsbildung nachzuweisen waren.

Rodmann schätzt dieses Verhältnis auf 50%. Moynihan auf 60%. Und Wilson und Mac Carty, die 218 Resektionspräparate der Brüder Ch. und W. Mayo aus Rochester histologisch untersuchten, fanden unter 153 Carcinomfällen 109 Fälle, = 71%, in denen die Krebsentwicklung sicher auf dem Boden eines Geschwürs stattgefunden hat.

Aus alledem mußte man den Schluß ziehen, daß die Umwandlung eines gewöhnlichen Ulcus in ein Carcinom offenbar viel häufiger vor sich geht, als man früher anzunehmen gewohnt war; denn frühere Statistiken schätzten das Verhältnis auf nur etwa 6—10%, höchstens 16,5%. In neuerer Zeit sind aber verschiedene Stimmen laut geworden, die nicht nur eine derartige Schätzung für weit übertrieben halten, sondern überhaupt an der Umwandlung eines Ulcus in ein Carcinom zweifeln. Adolf Schmidt, dann Hauser und Aschoff waren es, die zuerst behauptet haben, die Entwicklung eines Carcinoms auf dem Boden eines Ulcus sei sehr viel seltener zu beobachten, als der umgekehrte Vorgang, der darin besteht, daß ein ursprüngliches Carcinom so vollständig exulceriert, daß es einem einfachen gewöhnlichen Ulcus ähnlich wird.

Ihnen haben sich dann in neuester Zeit auch eine Reihe von Chirurgen auf Grund ihrer operativen Erfahrungen angeschlossen.

So hält Anschütz sowohl die Anamnese als auch die histologischen Bilder für trügerisch. Er konnte in 27 Fällen keine carcinomatöse Degeneration nachweisen. Bei der kritischen Nachprüfung der Statistiken von 391 Fällen konnte er nur in 0,8% eine sichere nachträgliche Carcinomentwicklung annehmen. Er glaubt, daß ulcerierte Carcinome häufig, carcinomatöse Degenerationen eines gewöhnlichen Ulcus selten sind.

Und Kocher steht auf dem Standpunkt, daß, wenn ein Ulcuspatient nachträglich an Carcinomentwicklung zugrunde geht, es sich schon von vorneherein um ein Carcinom, aber nicht um ein einfaches Ulcus gehandelt hat.

Aehnlich äußerten sich auf dem Chirurgenkongreß 1912 Kausch und Bier.

Es scheint also in der Tat, als ob die früheren Anschauungen von der häufigen Umwandlung eines Ulcus in ein Carcinom einer Revision bedürfen.

Praktisch ändert sich aber die Sachlage, wie Payr sehr richtig bemerkt hat, dadurch kaum; denn ob das Ulcus, das wir vor uns haben, erst später in Krebs sich umwandelt oder ob es trotz seiner scheinbaren Harmlosigkeit schon carcinomatös ist; das Eine ist sicher, daß wir in einer ganzen Reihe von Fällen nicht sicher sagen können, ob Ulcus oder Carcinom vorliegt. Auch wenn Kocher auf die Glucinsky'sche Methode und Schmieden auf die verbesserte Röntgentechnik hinweisen, die eine exaktere Differentialdiagnosestellung zwischen Ulcus und Carcinom ermöglichen, so werden vielleicht eine Reihe sonst unsicherer Ulcera ausscheiden. Sichere diagnostische Hilfsmittel sind aber auch sie nicht.

Im großen und ganzen bleibt bestehen, was Kümmell auf dem Chirurgenkongreß 1912 betonte: „Es ist und bleibt leider der dunkelste Punkt unserer ganzen Magendiagnostik, daß wir nicht in der Lage sind, in vielen Fällen annähernd sichere Diagnosen zu stellen."

Es ist derselbe Standpunkt, den Weil (Küttner) noch in jüngster Zeit dahin präzisiert hat: Es muß immer wieder von neuem betont werden: in einer großen Anzahl von Fällen sind wir nicht imstande, eine Entscheidung zu treffen, ob Gut- oder Bösartigkeit vorliegt. Bei den Patienten, bei denen es sich mit aller Wahrscheinlichkeit um ein gutartiges Magenleiden zu handeln schien, und trotzdem Resektion gemacht wurde, stellte sich später typisches Carcinom heraus. Umgekehrt zeigte sich, als einmal ein Tumor, der als typisches Ulcus imponiert hatte, sitzen gelassen war, in der mitexstirpierten Lymphdrüse Carcinom, und der Patient ist dann, als er die spätere Operation verweigerte, an Carcinom zugrunde gegangen.

Nicht umsonst haben deshalb auch eine Reihe von Autoren (Bier u. A.), die an die Häufigkeit einer carcinomatösen Umwandlung eines Ulcus nicht recht glauben wollten, trotz Kocher's erneuter Empfehlung der Gastroenterostomie an der Resektion festgehalten.

Wir tun also nach wie vor gut, bei jedem Ulcus callosum mit der Möglichkeit zu rechnen, daß es carcinomatös ist oder wird.

Ganz anders beim perforierten Ulcus ventriculi.

Hier ist selbst in den größten Statistiken von einer ähnlichen Möglichkeit keine Rede. Die Beurteilung der Prognose dieser Ulcera steht ausschließlich unter dem Gedanken an eine Peritonitis oder Blutung.

Dem entspricht auch unser therapeutisches Handeln. Schluß der Perforationsöffnung durch Uebernähung, Deckung mit Netz oder Nachbarorganen, Gastroenterostomie. Wenn von manchen eine Excision des ganzen Geschwürs hinzugefügt wird, so geschieht es nicht wegen der Gefahr einer Carcinomentwicklung, sondern einzig wegen der Sorge, daß die Nähte in dem kallösen Gebiet nicht halten.

Wir haben nun vor einiger Zeit auf der chirurgischen Abteilung von Herrn Professor Ritter eine Beobachtung gemacht, die auch das per-

forierende, scheinbar harmlose entzündliche Ulcus in anderem Lichte erscheinen läßt.

1. M. C., 52 j. Arbeiter aus Zegrze. 15. III. bis 6. IV. 11. Ulcus ventriculi perforatum.

Seit 3—4 Wochen hat Pat. Magenbeschwerden und Schmerzen in der Oberbauchgegend. Während der Arbeit verschlimmerten sich heute Mittag plötzlich seine Beschwerden, so daß er sich ins städtische Krankenhaus auf die innere Abteilung überführen ließ. Hier wurde die Diagnose eines in die Bauchhöhle durchgebrochenen Magengeschwürs festgestellt und der Pat. noch am selben Abend auf die chirurgische Abteilung verlegt. Pat. hat, wie er angibt, während der ganzen Zeit nicht gebrochen. Seit heute Mittag hat er nichts mehr genossen.

Blasser, hagerer Mann, in mäßigem Ernährungszustande, mit straffer Muskulatur, geringem Fettpolster. Er sieht schwerkrank und verfallen aus. Er liegt mit etwas angezogenen Beinen da und stöhnt laut. Er klagt über Schmerzen im ganzen Leibe, namentlich rechts in der Magengegend. Der Leib ist ganz leicht aufgetrieben und wird in toto straff gespannt gehalten, so daß sich die Muse. recti plastisch abheben. Ueberall ist der Leib äußerst druckempfindlich, namentlich unter dem r. Hypochondrium, nahe der Mittellinie. Ein Tumor oder eine besondere Resistenz ist unterhalb der brettharten Spannung der Bauchdecken nicht zu fühlen. Ueberall leicht tympanitischer Schall. Die untere Lebergrenze überragt den Rippenbogen nicht. Ein Tumor in der Gallenblase ist auch durch die Perkussion nicht nachweisbar. Zunge belegt, feucht, Puls klein und frequent, 90, Temp. 38,3. Atmung 26. Urin frei von Eiweiß, Zucker, Indikan.

Sofort wird nun in Aethernarkose die Laparotomie vorgenommen (Dr. Thom): Schnitt in der Linea alba vom Proc. xiphoideus bis zum Nabel. Der Dünndarm erscheint gebläht, zwischen ihm trüb-seröse Flüssigkeit in reichlicher Menge. Beim Versuch, den Magen hervorzuziehen, sprudelt aus einer reichlich handbreit vom Pylorus entfernt, nach vorne etwas unterhalb der kleinen Kurvatur gelegenen Perforationsöffnung von Erbsengröße Luft und flüssiger grünlicher Mageninhalt hervor. In der Umgebung der Perforationsöffnung finden sich reichliche fibrinöse Beläge. Das Operationsgebiet wird mit feuchtwarmen Kompressen abgedeckt. Dann wird der Magen mit einigen Haltefäden in der gesunden Magenwand stark angezogen und darauf zwecks Mobilisation das Omentum minus in Massenligaturen unterbunden und durchtrennt. In gleicher Weise wird unterhalb der Perforation im Bereich des zu resecierenden Teils das Netz unterbunden und durchtrennt. Jetzt wird der Magen mit Hilfe von 2 Magenklemmen abgeklemmt und dann mit dem Thermokauter zirkulär das ganze Ulcus im Gesunden entfernt. Es folgt exakte Vernähung des über 5 markstückgroßen Defektes mittels dreireihiger Etagennähte. Darauf wird das Netz wieder mit einigen Situationsnähten mit der Nahtstelle des Magens vereinigt. Entfernung der Kompressen, Abtupfen des Operationsgebietes mit Sublimat. Schluß der Bauchhöhle in Etagen. Hautklammern. Abends Kochsalzinfusion, Digalen, Physostygmin.

16. III. Leib weich, nicht aufgetrieben, läßt sich schmerzlos etwas eindrücken. Trotzdem starke Klagen über Leibschmerzen und ferner über Hustenreiz. Temp. morgens 38, abends 38, Puls 90 bzw. 104. Atmung 26. Schluckweise wird Flüssigkeit verabreicht. Durch Darmrohr gehen Winde ab. Kochsalzinfusion 2 mal, je 1000, 2 mal Digalen, 2 mal Physostygmin. — 18. III. Gestern abend einmal Erbrechen. Trotz Einlauf bisher kein Stuhl, ist heute erfolgt. Abends Temp., die sich bisher in gleicher Höhe wie früher gehalten hatte, 39,6. Starker Hustenreiz. Dämpfung in den abhängigen Lungenpartien beiderseits. Da-

selbst reichliche Rasselgeräusche. — Feuchter Verband um die Brust. — Pat. nimmt jetzt schon eine ganze Menge Nahrung zu sich, nicht nur Flüssigkeit, sondern auch festere Nahrung. — Nachdem gestern Digitalis ausgesetzt, heute erneut Digalen, keine Kochsalzinfusion mehr. — 20. III. Temp. fast zur Norm lytisch abgefallen. Pat. fühlt sich viel wohler, ist beschwerdefrei und genießt auch feste Speisen. — Stuhl dauernd in Ordnung, ohne Einlauf. Rückgang der bronchitischen Erscheinungen. — 22. III. Pat. außer Bett. Dauernd völlig normale Temp. — 27. III. Pat. zum erstenmal im Garten, fühlt sich ganz gesund. — 7. IV. Pat. als geheilt entlassen. In der Oberbauchgegend eine 9 cm lange, vom Proc. ensiformis bis zum Nabel reichende 1 mm breite, zarte Narbe. Leichte Beschwerden in der Mitte der l. Oberbauchgegend, sowie in der Mitte zwischen Nabel und Spina ant. sup. der r. Seite. Appetit und Stuhl in Ordnung. Leib vollkommen weich, nirgends druckempfindlich. — Pat. hat seit der Operation um 8 Pfund zugenommen.

Das Präparat zeigt, daß anscheinend das Geschwür vollkommen im Gesunden entfernt ist. Das ganze exstirpierte Stück ist rund, ca. 5 cm im Durchmesser breit. In seiner Mitte befindet sich ein rundliches wie mit einem Locheisen ausgestanztes Geschwür von etwa 2 cm Durchmesser. Der Geschwürsrand ist wallartig erhaben. Die Serosa in der Umgebung ist nicht sehr gerötet, vielmehr bis auf die Beschläge anscheinend wenig verändert. Der Geschwürsgrund liegt ungefähr 1½ cm tief. In der Mitte befindet sich der Geschwürsdurchbruch, von dem aus in der einen Seite ein Riß durch das ganze Präparat nach außen hindurchgeht (künstlich bei der Exstirpation entstanden).

Mikroskopische Untersuchung im pathologischen Institut (Med.-Rat Prof. Dr. Busse): „Die mikroskopische Untersuchung des perforierenden Ulcus hat ergeben, daß im Grunde und am Rande des Geschwürs eine starke entzündliche Infiltration bestand. An einigen Stellen fanden sich epithelähnliche Zellstränge in der Tiefe des Geschwürs, die den Verdacht auf eine atypische Epithelwucherung erregten."

Am 4. V. 12 wurde Pat. wieder auf unsere Abteilung aufgenommen. Bis zum 13. II. 12, also fast ein volles Jahr, hatte Pat. gearbeitet. In der Zwischenzeit hat er von Zeit zu Zeit erneute Schmerzen gehabt. Auch wollte das Essen nicht schmecken. Es trat hier und da auch einmal Erbrechen auf. Genaueres kann er darüber nicht angeben, da er sich anscheinend nicht sehr gut beobachtet. Seit etwa Mitte Januar hat das Erbrechen sehr zugenommen, so daß er in letzter Zeit „etwa 4 Wochen lang" nichts mehr vom Essen bei sich behalten konnte. Als Folge davon sieht er seine, ihm schließlich auch aufgefallene Abmagerung an. In letzter Zeit traten dazu sehr lebhafte Schmerzen im Leibe auf, so daß er am 13. II. 12 die Arbeit nicht mehr fortsetzen konnte und sich deshalb auf der inneren Abteilung aufnehmen ließ. Hier wurde er mit Magenspülungen behandelt, die jedesmal sehr erhebliche Rückstände ergaben. Die Gesamtmenge des ausgeheberten Mageninhalts betrug 210 bis 250 ccm. Sowohl nach Probefrühstück als auch nach Probemahlzeit fand sich regelmäßig im ausgeheberten Inhalt reichlich Milchsäure, dagegen keine Salzsäure, kein Blut und außerordentlich viel grobe unverdaute Speisereste. Da das Gewicht trotz sorgfältiger Ernährung von 120 Pfd. auf 118 im Laufe von 10 Tagen herunterging, wurde Pat. am 4. V. 12 auf die chirurgische Abteilung verlegt.

Befund: Außerordentlich reduzierter Ernährungszustand. Haut und Schleimhäute sehr blaß. Ueberaus kachektisches Aussehen. Er klagt über ständige Schmerzen in der Magengegend. Was er ißt und trinkt, bricht er sofort unverdaut wieder aus. Leib flach, weich, läßt sich überall leicht eindrücken. Nirgends Schmerzen, nur in der Mittellinie unter dem Rippenbogen fühlt man einen nicht ganz verschieblichen derben Tumor, von etwa Männer-

faustgröße, der stark druckempfindlich ist. Bauchdecken an der Tumorstelle fixiert. Die alte Operationsnarbe zart und unempfindlich. Das Fettpolster des Abdomens fehlt fast ganz. Zunge etwas belegt, trocken. — Die Drüsen in der Leistenbeuge und in der Achselhöhle etwas vergrößert. Leber überragt den Rippenbogen um Fingerbreite, erscheint etwas schmerzhaft. Ihre Dämpfung geht in der Mittellinie in die Tumordämpfung über.

Die chemische und funktionelle Magenprüfung ergibt die gleichen Resultate wie auf der inneren Abteilung. Temp. ganz leicht erhöht, 37,1—37,5. Puls 80, klein, nicht immer ganz regelmäßig.

Das Röntgenbild ergibt einen fast vollständigen Verschluß des Pylorus. Man sieht dort, entsprechend dem gefühlten Tumor eine erhebliche Aussparung.

1—2 Quertinger breit oberhalb des Nabels und unmittelbar links von der Wirbelsäule hört der birnförmig gestaltete, mit Wismutbrei gefüllte Magen mit einer unregelmäßig zackigen ziemlich scharf begrenzten Kontur auf. Von einer Fortleitung des Breis in den Pylorus und weiter in das Duodenum ist nichts zu sehen. Die ganze Partie vor der Wirbelsäule erscheint vielmehr durch eine undeutlich verschwommene Aufhellung ersetzt.

8. V. Operation (Prof. Ritter): Längsschnitt in der Mittellinie in der alten Narbe. Nach Durchtrennung der Haut sieht man, daß der Tumor mit der Fascie und dem Peritoneum untrennbar verwachsen ist. Zirkulär werden nun diese beiden Gebilde mit dem Thermokauter so durchtrennt, daß die verwachsene Stelle vollkommen intakt bleibt. In der freien Bauchhöhle, die übrigens keine Flüssigkeit enthält, präsentiert sich, entsprechend dem gefühlten Tumor, eine hühnereigroße, vom Netz bedeckte Geschwulst, die nach allen Richtungen hin verwachsen ist. Mit großer Mühe und nach vielen doppelten Unterbindungen und Durchtrennungen gelingt es, den Tumor bis auf die Verwachsungen mit der Leber und dem Pankreas zu isolieren. Die Verwachsung mit der Leber ist so stark, daß ein Stück der Leber reseciert werden muß. Vom Pankreas wird der Tumor stumpf losgelöst. Nun ist das ganze Convolut, bestehend aus Magentumor, Netz, Verwachsungen und einem Stück Leber frei und hängt nur noch mit dem Magen, den man jetzt ganz übersehen kann, zusammen. — Der ganze, dem Tumor angehörende Magenabschnitt wird darauf in üblicher Weise quer reseciert und zwar so ausgedehnt, daß der ganze Pylorus und der präpylorische Teil fortfällt. Darauf werden die Enden blind vernäht. Die exakte Uebernähung des Duodenalstumpfes macht große Schwierigkeiten, gelingt aber schließlich, so daß der Verschluß absolut sicher ist. — Nunmehr wird eine hintere Gastroenterostomie mit ganz kurzer Schlinge nach Petersen, wie Prof. Ritter es immer macht, angelegt. Sie ist dadurch recht erschwert, daß das Mesocolon sehr kurz ist und auch an der Hinterwand des Magens überall starke Verwachsungen sind. Schluß der Bauchhöhle in Etagen. Während der Operation ist der Puls sehr schlecht geworden, so daß Kochsalzlösung und Kampfer gegeben werden muß.

9. V. Pat. hat sich etwas nach den Excitantien erholt. Temp. leicht erhöht. Er nimmt sehr wenig zu sich. — 10. V. Nachmittags Exitus, trotz intravenöser Kochsalzinfusion und zahlreicher Kampferätherinjektionen.

Wir haben es hier also mit einem in die Bauchhöhle frei perforierten Magenulcus zu tun, das gleich breit im Gesunden entfernt wurde. Trotzdem entwickelte sich an derselben Stelle ein Carcinom.

Im allgemeinen geht man wohl so radikal wie in unserem Falle wegen eines einfachen perforierten Ulcus nicht vor. In der Regel genügt ja schon die einfache Uebernähung des Ulcus, wie wir es auch oft gemacht haben,

vollkommen, nicht nur um momentan einen sicheren Verschluß herbeizuführen, sondern um auch das Ulcus zur Ausheilung zu bringen, besonders, wenn man außerdem noch eine Gastroenterostomie anschließt. Nicht immer haben wir sogar die Gastroenterostomie hinzugefügt und trotzdem, wenigstens für 1—2 Jahre, volles Wohlsein und scheinbare Heilung gesehen. Wenn nun in diesem Falle so radikal vorgegangen ist, daß, so weit man sehen konnte, das Ulcus im Gesunden entfernt wurde, so bleibt es auffallend, daß trotzdem auf dem Boden des resecierten Ulcus ein Carcinom entstanden ist. Den Fingerzeig für die Ursache der Carcinomentwicklung gibt die mikroskopische Untersuchung, insofern hier in dem resecierten Ulcus in der Tiefe des Geschwürs Zellstränge nachgewiesen wurden, die den Verdacht atypischer Epithelwucherungen erregten. Es muß sich also schon von vornherein um ein, wenn auch in dem allerersten Beginn stehendes Carcinom und nicht um ein einfaches Ulcus gehandelt haben, wenn es auch nicht nur klinisch, sondern auch makroskopisch und histologisch absolut den Eindruck eines einfachen Ulcus machte und auch der Pathologe nichts Sicheres für Carcinom fand.

In der mir zur Verfügung stehenden Literatur konnte ich trotz der nicht geringen Anzahl von Publikationen über perforierte Magen-Ulcera bisher nur einen einzigen ähnlichen Fall ausfindig machen, der allerdings sehr versteckt publiziert ist.

Pfeiffer[1]) führt in einer kleinen Arbeit im medizinischen Korrespondenzblatt des württemb. ärztl. Landesvereins im Jahre 1910 unter 6 operierten Fällen von perforiertem Magengeschwür einen an, bei dem die mikroskopische Untersuchung der excidierten Geschwürsränder nachträglich Carcinom ergab.

2. 64 j. Hutmacher, seit mehreren Jahren magenleidend, viel behandelt, wiederholt schwarzer Stuhlgang. 20. VI. 09 morgens 6½ Uhr im Bett plötzlich heftige Schmerzen in der Magengegend, wiederholt Erbrechen. Der Arzt schickte den Mann sofort ins Krankenhaus.

Befund: Relativ gutes Aussehen, lebhafte Schmerzen im ganzen Bauch. Bauch in toto gespannt, eingezogen, überall gleichmäßig druckempfindlich. Puls 110, Temp. abends 10 Uhr 38,3 (R).

Operation 15½ Stunden nach der Perforation in ruhiger Mo.-Chlor.-Aethernarkose: Medianschnitt 12 cm lang. Nach Eröffnung der Bauchhöhle stürzt sofort ca. 1 l kaffeesatzartiger übelriechender Flüssigkeit hervor und bei näherer Besichtigung findet sich in der Mitte der Vorderwand des Magens ein gut 2 pfennigstückgroßes scharfrandiges Loch, aus dem dieselbe Flüssigkeit hervorquillt. Die Umgebung dieser Oeffnung ist in Kleinhandtellergröße derb, callös, so daß eine Excision des ganzen Geschwürs ausgeschlossen ist. Anfrischung der Ränder, einfache Uebernähung, wobei die Nähte in dem brüchigen Gewebe wiederholt ausreißen. Sicherung der Naht durch Aufpflanzung eines

1) Pfeiffer (Göppingen), Ueber Diagnose und Therapie des perforierten Magengeschwürs. Med. Korr.-Bl. d. württ. ärztl. Landesvereins. Nd. 80, Nr. 40. 1910. (Ref. Zbl. f. Chir. 1911. S. 249.)

großen Stückes Netz; keine Verengerung am Pylorus. Spülung der Bauchhöhle. Tamponade der Nahtstelle. Etagennaht der Bauchwand. Glatter Verlauf. Höchste Temp. in der Folge 38,0 abends. Mikroskopische Untersuchung der excidierten Geschwürsränder ergibt Carcinom. 11. VIII. 09 entlassen. — ½ Jahr später trat zu Hause Exitus ein.

Es bleibt auffallend, daß bisher kein anderer der vielen Autoren, die über perforierte Magenulcera geschrieben haben, auf die Möglichkeit eines Carcinoms Rücksicht genommen und danach seine Therapie eingerichtet hat. Es herrscht offenbar ganz allgemein die Ansicht vor, daß man, wenn man ein perforiertes Magenulcus hat, weder mit der Möglichkeit, daß hier schon ein beginnendes Carcinom vorliegt, noch mit der Möglichkeit, daß sich aus diesem Ulcus später ein Carcinom entwickelt, zu rechnen braucht. Aus unserem und dem von mir angeführten Falle geht aber jedenfalls hervor, daß man mehr wie bisher mit einer solchen Möglichkeit rechnen und danach die Behandlung vornehmen muß.

XV.

Der Einfluß der Harnstauung auf die Entstehung der pyogenen Niereninfektion *).

Von

Dr. **Heinrich Harttung,**
Assistenzarzt der Abteilung.

(Hierzu Taf. III—V.)

Die Vorstellung, daß eine geschlossene Hydronephrose auf dem Wege einer aufsteigenden Infektion zur Vereiterung kommen soll, muß gewisse Bedenken erregen, wenn auch die Mehrzahl der Autoren, wie es scheint, sich zu dieser Annahme entschlossen hat. Es muß bei dieser Art der Infektion, die wir schlechthin als Ascension bezeichnen, die freie Lichtung des Ureters ausgeschlossen werden, namentlich in denjenigen Fällen, wo die Wand des Ureters durch ein mechanisches oder stenosierendes Hindernis verlegt ist. Die Franzosen und die Amerikaner neigen mehr der Ansicht zu, daß bei der genannten Infektion der absteigende Weg, also die Descension die Hauptrolle spielt, und auch unsere Meinung geht eben dahin, daß für das Zustandekommen einer Infektion einer geschlossenen oder aseptischen Hydronephrose dem Blutweg eine hervorragende Rolle zuzuschreiben ist.

Ein einfaches Experiment gibt darüber Aufschluß. Spritzt man bei einem Kaninchen, bei welchem der Ureter einer Seite unterbunden ist, eine Aufschwemmung von Staphylokokken in eine Ohrvene, so kommt es bei richtiger Dosierung auf der unterbundenen Seite zur pyogenen Niereninfektion, während die andere Niere in der Regel ganz frei bleibt. Insofern, als dieses Experiment die Wichtigkeit der Harnstauung für die Infektionsmöglichkeit in der Niere beweist, gab es uns Veranlassung, diese ganze Frage in einer

*) Aus dem Allerheiligen-Hospital zu Breslau. (Chirurg. Abteilung: Prof. Dr. Tietze.)

Eine Zusammenfassung der Ergebnisse dieser Arbeit ist in der 1. Sitzung der Vereinigung (22. Nov. 1913) vorgetragen worden.

größeren Untersuchungsreihe zu studieren. Daß eine geschlossene Hydronephrose sehr häufig auf dem Blutwege inficiert wird, dafür sprechen auch klinische Ueberlegungen.

Die Ursachen, welche zu einer Hydronephrose führen können, sind verschiedenster Art — ich kann an dieser Stelle darüber hinweggehen — und können bald eine geringe, bald eine hochgradige Stauung im Nierenbecken bedingen, die bei längerem Bestehen auf die Niere selbst eine deletäre Wirkung hat. Stets ist aber durch die Hydronephrose angezeigt, daß eine Abflußbehinderung in der Urinentleerung stattgefunden hat, sei es im Ureter selbst, sei es in den tieferen Harnwegen. Für unsere Betrachtungen kommen in erster Linie die Veränderungen in Frage, welche sich in den Harnleitern selbst abspielen und zu einer Hydronephrose führen. Die Lichtung des Ureters nun kann bei derartigen Veränderungen für eine aufsteigende Infektion sicher nicht allein benutzt werden; hier muß die Infektion ihren Weg in der Wand des Ureters nehmen, sei es in dessen Lymphbahnen, sei es, daß die Entzündung auch auf der Blutbahn in dem Ureter selbst fortschreitet. Die Vena ureterica kann durch die Einwirkung der Bakterien geschädigt werden, eine Phlebitis die Folge sein, und so ist es denkbar, daß auch auf diesem Wege eine Ascension bei verlegter Lichtung des Lumens zustandekommen kann. Jedenfalls muß, und das ist wohl ohne weiteres als feststehend anzuerkennen, die Stelle des Ureterverschlusses, mag dieser nun durch eine Narbe oder ein mechanisches Hindernis bedingt sein, für ein weiteres Aufsteigen der Infektion ein gewisses Hemmnis darbieten. Es kommt nun ferner hinzu, daß oft die Blase in solchen Fällen gar nicht an der Entzündung beteiligt ist und von dieser Ueberlegung ausgehend, liegt die Annahme nahe, daß bei der Infektion einer geschlossenen Hydronephrose der Blutweg eine hervorragende Rolle spielt.

Trotzdem sind wenigstens in der Diskussion über die Aetiologie der Pyelitis die Mehrzahl der deutschen Autoren für den ascendierenden Typus der Infektion eingetreten, während namentlich die französischen und auch die amerikanischen Autoren zu der Ueberzeugung gekommen sind, daß die hämatogene Infektion, also die Descension die Hauptrolle bei dieser Erkrankung spielt.

Freilich betrachten auch wir das Vorkommnis des ascendierenden Typus der Infektion als erwiesen. Man nimmt bei diesem also an, daß die Infektionserreger meist in der Blase und in der Urethra ihren Sitz haben. Die Urethra enthält ja besonders in ihrem Anfangsteil eine Unzahl von Bakterien und unter diesen, wenn auch selten, auch das Bact. coli, das bei den Infektionen des Nierenbeckens eine hervorragende Rolle spielt. Soll es aber die Urethra aufwärtswandern, um sich dann zunächst in der Blase einzunisten, so müssen gewisse Bedingungen vorhanden sein, denn es ist einwandsfrei durch experimentelle Versuche, namentlich von Rovsing u. A. festgestellt, daß das Bact. coli allein im Urin bei normalen Abflußbedingungen Veränderungen

in der Blase nicht hervorrufen kann; es müssen also gewisse Dispositionen vorhanden sein, damit die Colibacillen — und dasselbe gilt wohl auch für andere Bakterien —, einen entzündlichen Einfluß auf die Blasenschleimhaut ausüben können. Guyon nun betonte auf dem 6. französischen Chirurgenkongresse, daß der Urin einer normalen Blase eines Gesunden stets bakterienfrei sei, daß aus entzündeten Blasen gewonnener Urin stets Bakterien verschiedenster Art enthält, welche von außen in diese gelangt seien! Er gab aber zu, daß auch von der Blutbahn eine Infektion der Blase stattfinden könnte. Er stellte sich dabei auf den oben erwähnten Standpunkt, daß Bakterien allein niemals eine Entzündung der Blase bewirken können, daß diese aber sofort für die Blase infektiös werden, sobald sie durch Trauma, Kongestion oder Retention in einen angreifbaren Zustand versetzt worden ist. Was dabei die Zersetzung des Harnstoffes anbelangt, so spielt diese nach Guyon nur eine untergeordnete Rolle; die Cystitis kann schon bestehen, ehe die Zersetzung aufgetreten ist.

In einer größeren Arbeit über die Aetiologie der Cystitis stellte Barlow im Jahre 1893 sich die Frage, ob für eine Infektion der Blase Retention, Kongestion oder Trauma notwendig sind, oder aber ob diese auch ohne diese Hilfsursachen zustande kommt. Barlow kommt nun auf Grund seiner experimentellen Studien zu dem Schluß, daß eine Cystitis durch einfache Injektion der Colibacillen in die Blase bei ungehinderter Urinentleerung entstehen kann. Sicher aber kommt die Entzündung der Blase zustande, wenn die Harnröhre nach der Injektion ligiert war. Bei längerer Ligatur also wenn eine langdauernde Stauung des Urins in der Blase stattgefunden hat und bei nachträglicher Injektion war diese stets von starker Cystitis gefolgt, und oft hatte die Cystitis bereits bestanden, ehe die ammoniakalische Zersetzung des Urins eingetreten war. Sicher spielen also nach Barlow für das Zustandekommen einer Cystitis Retention, Verletzungen der Schleimhaut und Kongestion eine wesentliche Rolle, denn diese drei Faktoren zusammen oder auch jeder allein, ermöglichen es den Bakterien, eine intensive Wirkung zu entfalten.

Barlow war es, und das ist nochmals besonders hervorzuheben, gelungen, eine Infektion der Blase zu erzielen, ohne daß eine der genannten Hilfsquellen mit herangezogen wurde. Nach ihm spielt also die ammoniakalische Zersetzung des Urins nur eine sekundäre Rolle; Rovsing dagegen vertrat weiter den Standpunkt, daß die Harnstoffzersetzung ein sehr bemerkenswerter Faktor in der Aetiologie der Cystitis sei. Guyon betonte nun fernerhin, daß eine Infektion der Blase nur möglich sei, wenn sehr große Mengen von Bakterien in diese eingedrungen waren, Rovsing dagegen fand, daß auch sehr große Mengen von Bakterien mit hoher Virulenz bereits nach 2—3 Stunden nach der Injektion aus der Blase ausgeschieden waren, ohne eine Veränderung in der Schleimhaut gesetzt zu haben. Jedenfalls — und in diesem Punkte scheinen sich die zuletzt genannten Autoren einig zu

sein — spielt die Infektionstüchtigkeit der Bakterien eine nicht zu unterschätzende Rolle für das Zustandekommen einer Blasenentzündung.

Was den eigentlichen Infektionsmodus selbst anbelangt, so dringen die Bakterien nach Barlow von der Urethra in die Blase ein. Es kommt fernerhin in Betracht, daß Eiterungen aus der Umgebung der Blase in diese durchbrechen können und wenn hier günstige Bedingungen vorhanden sind, eine Infektion derselben hervorrufen. Aber auch Barlow gibt den hämatogenen Weg der Infektion zu, die Bakterien können nach ihm auf dem Blutwege direkt in die Blase gelangen, oder auf dem Umwege durch die Niere. Gerade letzterer Punkt wird uns noch weiter unten eingehend beschäftigen.

Bei bestehender Cystitis nun liegt der Gedanke natürlich nahe, daß von dieser aus die Erreger im Ureter weiterkriechen und schließlich bis zur Niere gelangen können. Auf welchem Wege nun aber die Bakterien aufwärts steigen, darüber ist eigentlich wenig diskutiert worden. Wenn die freie Lichtung des Ureters benutzt werden soll, so müßten also die Bakterien die Fähigkeit haben, gegen den kontinuierlichen Urinstrom anzustreben. Zweifellos müßte ihnen hier eine große Eigenbewegung zugesprochen werden. Als anderer Weg wäre die Wand des Ureters selbst zu nennen; diese ist ja mit zahlreichen Lymphbahnen versehen und so liegt es eigentlich viel näher, daß diese den Bakterien zum Aufwärtsdringen dienen, denn hier haben sie ja viel weniger Widerstand zu überwinden. Wie dem auch sei, sicher dient den Bakterien zum Vorwärtsdringen bis in das Nierenbecken der Ureter bei dem Typus der ascendierenden Infektion. Sind nun die Bakterien bis ins Nierenbecken gelangt, so werden sie ohne weiteres nicht einen entzündlichen Prozeß hierselbst hervorrufen können, auch hier müssen, ähnlich wie bei der Infektion der Blase, bereits Veränderungen stattgefunden haben, damit die Erreger eine wirksame Tätigkeit entfalten können. Wenn nun die letzten Bedingungen durch irgendwelche Schädigungen, die zu einer Auflockerung, Hyperämie, ev. zu Blutungen in die Schleimhaut des Nierenbeckens geführt haben, gegeben sind, so werden die Erreger ihre Tätigkeit entfalten können und die Pyelitis wird die Folge sein. Von dieser aus ist natürlich die weitere Infektion des Nierenparenchyms selbst möglich und so kann sich aus einer Pyelitis die Pyelonephritis entwickeln. Der Vorgang hierbei ist meist der, daß in den Harnkanälchen die Kokken aufwärts wandern, namentlich dann, wenn noch eine besondere Stauung des Harnes hinzutritt. So kommen die Kokken bis in die Rinde und an entsprechenden ascendierenden Infektionen läßt sich dieser Vorgang sehr gut makroskopisch wie mikroskopisch besonders verfolgen. Es besteht für das Aufwärtskriechen der Infektion vom Nierenbecken aus noch eine andere Möglichkeit, das ist der Lymphweg. Die Lymphbahnen begleiten ja die interstitiellen Gefäße des Nierenparenchyms, führen teils in das Nierenbecken selbst, teils in die Rinde und so kann sich auch auf diesem Wege die Infektion vom Nierenbecken aus nach oben erstrecken. Auf diese Verhältnisse wird noch besonders unten ein-

gegangen werden, wenn wir zur Besprechung unserer eigenen Versuche kommen. Jedenfalls ist es nach dem Gesagten leicht möglich, daß von einer Entzündung der Harnröhre oder der Harnblase aus eine ascendierende Infektion des Nierenbeckens und sekundär der Niere selbst zustandekommen kann. Eine Bedingung spielt aber auch bei diesem Typus eine wichtige Rolle, ähnlich wie wir sie zur Erzeugung der Cystitis kennen gelernt haben, und das ist die Retention des Urins.

Manche Ueberlegungen müssen aber doch bei dem Zustandekommen dieser Infektion Bedenken erregen. Zum ersten, daß die Bakterien gegen den kontinuierlichen Harnstrom in dem Ureter aufwärts streben sollen und zum anderen, daß gerade bei Pyelitiden die unteren Harnabschnitte, vor allen Dingen die Blase und die Urethra oft frei von jeglichen entzündlichen Veränderungen angetroffen werden.

Sehr eingehend hat sich in einer größeren Arbeit Opitz mit der Pyelitis gravidarum beschäftigt und hat sich nach seinen Untersuchungen auf den Standpunkt der Ascension gestellt. Die Spaltpilze, die ja allgemein als die Erreger der Pyelitis anerkannt sind, und unter denen auffallenderweise das Bact. coli die Hauptrolle bei dieser Infektion trägt, sind auch in der Pyelitis der Gravidität die Ursache, wenn natürlich auch in manchen Fällen chemische Reize in Betracht gezogen werden müssen. Nach Opitz kommen für die Infektion bei der Nierenbeckenentzündung drei Wege in Frage: 1. die aufsteigende Infektion von der Blase aus, 2. die Infektion mit dem Urinstrom von der Niere aus, also in letzter Linie eine Infektion vom Blute her, und 3. die Infektionsmöglichkeit auf dem Lymphwege von Eiter- und Entzündungsherden, welche der Niere benachbart sind. Seitdem nun Olshausen und Kaltenbach nachgewiesen haben, daß mit dem Katheter die Keime in die Blase gelangen können, seitdem ist der Infektionsmodus bei der Pyelitis und der Cystitis der Graviden und Wöchnerinnen in vielen Fällen geklärt, denn gerade in der Gravidität sind im uropoetischen System soviel günstige Bedingungen vorhanden, die den Bakterien die Möglichkeit der Haftung und damit ihrer Wirkung geben. In der Schwangerschaft ist eine mächtige Hyperämie der Beckenorgane stets vorhanden, die Urinentleerung ist meist gestört und gerade auf letztere Tatsache legt auch Opitz einen besonderen Wert für das Zustandekommen der Cystitis und weiter der Pyelitis. Durch den Druck des graviden Uterus und vor allen Dingen auch des vorliegenden Kindschädels wird die Blase ständig mechanisch belästigt, und diese Tatsache will Opitz als eine leichte Verletzung der Blase aufgefaßt wissen. So kann leicht in der Gravidität, aber auch im Wochenbett, in welchem oft die Entleerung der Blase noch gestört ist, die Cystitis entstehen, denn die Voraussetzungen für einen günstigen Nährboden der Bakterien sind gute.

Normalerweise nun aber ist der Harnleiter gegen das Eindringen von Keimen aus der Blase her geschützt und zwar dadurch, daß er nach der letz-

teren hin einen ventilartigen Verschluß hat und fernerhin, daß durch Kontraktion seiner Muskulatur der Urin heftig in die Blase gespritzt wird und somit immer wieder Keime herausbefördert werden. Woher kommt es nun aber, daß trotzdem in der Gravidität ziemlich häufig neben Blasenentzündungen auch Pyelitiden beobachtet werden? Die oben genannten Schutzvorrichtungen werden in der Gravidität teilweise zunichte, denn es wird durch den graviden Uterus ein Druck auf die Harnleiter und namentlich auf den rechten ausgeübt. Dieser macht an seiner Kreuzung mit der rechten Iliaca einen ziemlich scharfen Knick, verläuft dann nach außen und unten, um sich erst wieder tiefer im Becken der Mittellinie zu nähern. Im Gegensatz hierzu nimmt der linke Harnleiter einen mehr gestreckten Verlauf. Nun aber ist nachgewiesen, daß in der Gravidität die Harnleiter auch seitlich verschoben werden, demnach wird ihre Durchgängigkeit eine schlechtere. Es kommt ferner hinzu, daß der gravide Uterus sich gewöhnlich nach rechts lagert und außerdem ist in Betracht zu ziehen, daß gerade rechterseits oft eine Senkung der Niere besteht. So wird es verständlich, daß wir meistens auf der rechten Seite eine Entzündung des Nierenbeckens in der Gravidität beobachten.

Eine ganze Reihe von Momenten sind also vorhanden, welche während der Gravidität einen wesentlichen Einfluß auf die Harnentleerung ausüben, eben in dem Sinne, daß eine Retention in den Ureteren, wie in den Nierenbecken zustandekommt. Gerade diese Stauung ist auch für Opitz ein sehr wichtiger Faktor in der Aetiologie der Pyelitis. In der Gravidität ist nun fernerhin stets eine Blutüberfüllung der Harnleiter vorhanden, somit eine mehr oder weniger hochgradige Schwellung und Auflockerung des Epithels und auch diese Veränderungen disponieren wieder zur Infektion und Wirksamkeit der Bakterien. Schon oben habe ich bemerkt, daß bei Frauen die rechte Niere meist die beweglichere ist und tiefer steht, und so kommt es gar nicht selten hier zu einer intermittierenden Hydronephrose.

Opitz kommt also auf Grund seiner klinischen Studien zu der Ueberzeugung 1. daß die Cystitis ungemein häufig in der Gravidität wie auch im Wochenbett vorkommt, und 2. daß man berechtigt ist, die Pyelitis wie die Pyelonephritis in der Schwangerschaft als aufsteigende Entzündung aufzufassen. Bei letzterer Erkrankung der Graviden wird meist das Bact. coli im Harn nachgewiesen und oft sogar in Reinkultur gezüchtet. In manchen Fällen nun konnte Opitz das Fortschreiten der Infektion am Krankenbette deutlich verfolgen: erst traten Blasenbeschwerden auf, dann zogen sich die Schmerzen nach aufwärts, dem Verlauf des Ureters entsprechend und traten besonders heftig an seiner Knickungsstelle hervor, so daß gerade durch diese Erscheinung oft Fehldiagnosen auf Appendicitis gestellt wurden. Später erst setzten die Schmerzen in der Nierengegend und zuletzt erst stellten sich die Zeichen der Pyelonephritis ein.

In ähnlichem Sinne wie Opitz hat sich auch neuerdings Münnich zu dieser Frage geäußert. Er behandelt allerdings nur die Coliinfektion der

Niere und es ist ja überhaupt auffallend, daß sich viele Autoren einzig und allein mit diesem Bakterium als dem Infektionserreger der Pyelitiden sowohl wie der Pyelonephritiden beschäftigt haben. Münnich ist auch der Ansicht, daß die Stauung des Harns in den unteren oder oberen Harnwegen der wichtigste Faktor in der Aetiologie der Pyelitis ist. In den unteren Harnwegen nun spielen für die Stauung des Urins die Urethralstrikturen, die Hyper- und Atrophien der Prostata eine große Rolle, hinzu kommen die zentralen Blasenlähmungen. In den oberen Harnwegen kommt in erster Linie als Ursache einer Urinretention im Nierenbecken wie in der Niere selbst eine Knickung des Ureters in Frage, ferner Tumoren und namentlich auch die entzündlichen Prozesse in der Umgebung des Ureters im kleinen Becken, welche ihrerseits zu einer Kongestion und zu einer Beteiligung der Harnleiter an der Entzündung führen können. Münnich ist fernerhin der Ansicht, daß unter dem Einfluß einer Stauung auch eine aseptische Steinniere zur Vereiterung kommen kann. Er tritt in diesen Fällen allerdings mehr für den hämatogenen Weg der Infektion ein, wie auch für den auf dem Wege der Lymphbahnen. Die Möglichkeit der ascendierenden Infektion gibt auch Münnich zu, er glaubt aber, daß sie neben dem hämatogenen Typus nur eine untergeordnete Rolle spielen.

Der sog. Ascension nun steht gegenüber die Infektion auf dem Blutwege, eine Anschauung, als deren Vertreter hauptsächlich die französischen und amerikanischen Autoren zu nennen sind. Es soll also eine Niereninfektion, sei es eine Pyelitis, sei es eine Pyelonephritis, sehr wohl durch Bakterien zustande kommen, welche aus dem Blut her in die Niere gelangen und nicht aufsteigend von den unteren Harnabschnitten. Wir wissen, daß bei jeder Infektion Bakterien oder deren Toxine im Blute kreisen, wenn auch die ersteren äußerst schwierig manchmal nachzuweisen sind; wir wissen ferner, daß diese Bakterien an Orten mit günstigen Vorbedingungen, also an Geweben, welche durch irgend ein Insult geschädigt sind, sich ansiedeln und hier nun schwere Veränderungen oder gar Eiterungen hervorrufen können. Ganz geringer unbedeutender Natur braucht dieser zu sein, und trotzdem kommt es von diesem Herde aus zur sekundären Infektion des sog. locus minoris resistentiae. Wie ist das möglich? Nun, es ist einwandsfrei festgestellt, daß nur der Blutweg bei einer derartigen Infektion in Frage kommt. Es müssen also Bakterien, welche den primären Herd erzeugt haben, in der Blutbahn kreisen. Eine günstige Bedingung zur Ansiedlung und zu ihrer Entwicklung und somit zur wirksamen Tätigkeit ist ihnen durch die genannte Gewebsschädigung gegeben und so werden sie hier die entsprechenden Veränderungen hervorzurufen imstande sein. Aber es ist nochmals ausdrücklich zu betonen, daß auch bei diesem Vorgang eine lokale Schädigung des Gewebes notwendig sein muß.

Es ist uns nun fernerhin bekannt, daß die Niere für manche Bakterien sicher, für andere mit größter Wahrscheinlichkeit durchlässig ist, d. h. die

Bakterien durchwandern das Nierengewebe, ohne hierselbst irgendwelche Schädigung hervorzurufen und treten dann später im Urin auf. So gibt es ja eigentlich gar nicht selten Bakterienträger, d. h. also Individuen, welche meist eine entsprechende Infektion durchgemacht haben, nun aber immer noch ohne irgendwelche krankhaften Symptome Bakterien ausscheiden. Als markantestes Beispiel für diese Bakteriurie wäre in erster Linie der Typhus zu nennen.

Die Eberth'schen Bacillen sind in solchen Fällen natürlich vom Darm aus direkt in die Blutbahn gelangt und kreisen jetzt, wo ein gewisser Grad von einer aktiven Immunität erworben ist, wieder im Körper, ohne irgendwelchen Einfluß auf ein Organ, besonders die Niere zu haben; sie wandern also ungehindert durch die Glomerulischlingen, um dann durch die Harnkanälchen mit dem Urin ausgeschieden zu werden. Es ist nun aber andererseits bekannt, daß es auch nach Jahren doch zu einer neuen Lokalisation der Bakterien an einem Gewebe kommt, das durch irgendwelche Schädigung in seiner Widerstandsfähigkeit herabgesetzt ist. So sehen wir hin und wieder Gelenkentzündungen, die durch das Typhusbakterium hervorgerufen werden, und ebenso ist es ja vor allen Dingen auch das Knochenmark, das mit Vorliebe noch nach Jahren durch den Typhusbacillus in schweren entzündlichen Zustand versetzt werden kann. Ohne weiteres wird ja auch in diesen Fällen eine Lokalisation und wirksame Tätigkeit der Bakterien nicht stattfinden können, auch hier muß ein schädigendes Moment voraufgegangen sein, das den Bakterien den Weg zur Ansiedlung und Vermehrung ebnet.

Wenn man diese Frage kritisch betrachtet, so wird man uns zugeben müssen, daß nicht allein die Gelenke und Knochen sehr viel später nach der eigentlichen Erkrankung inficiert werden können, auch eine Niere oder das Nierenbecken wird unter bestimmten Bedingungen durch die genannten Bacillen schwer verändert werden können. Auf diesen speziellen Punkt wird noch nach Mitteilung meiner Versuche eingegangen werden müssen.

Bei dem Typhus nun ist also einwandsfrei festgestellt, daß aus den geschwürigen Prozessen im Darm Bakterien in unzähliger Menge direkt in den Blutkreislauf gelangen und sich hier nun jahrelang aufhalten können. Nebenbei sei noch bemerkt, daß besonders die Gallenblase mit ihrem Inhalt ein ausgezeichnetes Reservoir für den Typhusbacillus abgibt, welcher in diese nun direkt vom Darm aus einwandern kann oder aber — und das scheint mir das Wahrscheinlichere — mit dem Blute dorthin gelangt.

Wie steht es nun mit der großen Anzahl der Bakterien der Darmflora, hinsichtlich ihrer Fähigkeit die Darmwand zu durchwandern und nun direkt in das Lymphgefäßsystem zu kommen? Wie verhält es sich namentlich mit dem Bact. coli, welches unter der großen Gruppe der Darmbakterien die Hauptrolle spielt? Gerade für das Bact. coli sind namentlich die Versuche von Posner und Lewin im Jahre 1894 von großer Bedeutung gewesen. Durch sie wurde jedenfalls nachgewiesen, daß beim Kaninchen das genannte Bacterium die Fähigkeit besitzt, die Darmwand, d. h. die im ganzen intakte Darmwand zu durchbrechen.

Posner und Lewin stellten folgende Versuche an Kaninchen an:

Um eine Stauung im Darm des Tieres hervorzurufen, banden sie den Tieren das Rectum dicht am Anus ab oder verschlossen es durch einen gut sitzenden Collodiumverband. Nach einiger Zeit, manchmal auch gleich im Anschluß an den Verschluß des Rectums, wurde die Urethra unterbunden und nun konnten sie im Urin stets Bakterien nachweisen, meist einen gasbildenden Bacillus, den sie als das Bact. coli commune ansprachen. Bei einfacher Ligatur der Urethra ohne Verschluß des Mastdarms gelang ihnen der Nachweis in dem retenierten Harne nicht. Außerdem wurden bei diesen Versuchen öfters Colibakterien in der Niere nachgewiesen. Hierzu ist nun zu bemerken, daß es immerhin nicht ausgeschlossen erscheint, daß die Bakterien direkt vom Darm aus durch die Blasenwand in diese gelangten, eine Ansicht, die aber viel Hypothetisches hat, und der wohl nicht beizupflichten ist. Die genannten Autoren nahmen jedenfalls auf Grund ihrer Versuche an, daß die Bakterien, also in erster Linie das Coli, in der Darmwand direkt in die Blutbahn gelangten und nun zuerst in der Niere auftraten, um dann später in der gestauten Harnblase zu erscheinen. Den Beweis für diese Ansicht erbrachten sie in einer Reihe von anderen Experimenten. Sie injicierten Kaninchenkulturen von Bacillus prodigiosus in den Darm und konnten diesen dann später in Herzblut, Niere und Harn und auch in der Gallenblase nachweisen. Die Darmbakterien schienen also nach diesen Versuchen die Nieren ohne jeden Schaden zu passieren. Waren diese aber lädiert, sei es durch Sekretstauung, sei es durch Kompression, so kam es auch in den Nieren zur Vereiterung.

Posner und Lewin kommen auf Grund der kurz skizzierten experimentellen Arbeiten zu der Anschauung, daß durch diese die Selbstinfektion vom Darm aus sichergestellt sei.

Ich glaube, daß die Versuche aber trotzdem nicht einen bindenden Beweis geben, daß die vollkommen ungeschädigte Darmwand für Bakterien durchlässig sei. Die Frage kommt weiter unten zur Erörterung. Riedel und Krauss haben ebenfalls zu dieser Frage Stellung genommen und zunächst die Ueberzeugung ausgesprochen, daß Mikroorganismen durch normale Gefäße hindurchtreten; infolgedessen sind sie also auch imstande, die Glomerulischlingen der Niere zu passieren. Ferner kommen die Autoren zu der Ansicht, daß die Mikroorganismen, auch das Bact. coli, nach Injektion in die Blutbahn im normalen Blut- und eiweißfreien Harn ausgeschieden werden und daß die Ausscheidung schon nach wenigen Minuten beginnt. Wenn nun wirklich die Bakterien durch die Wand des Darmes hindurchtreten, so können diese zunächst direkt in die Blutbahn gelangen oder aber erst in die Lymphwege. Von diesen aus werden sie in die regionären Drüsen geschwemmt und in diesen zurückgehalten. Es ist doch aber zuzugeben, daß in einer mit Bakterien verstopften Lymphdrüse es zu einem Einbruch in das Gefäßsystem derselben kommen kann, so daß durch diese die Blutbahn mit Kokken oder Bakterien inficiert wird.

O. Hess hat neuerdings zu dieser Frage Stellung genommen und sich dahin ausgesprochen, daß es eine descendierende Niereninfektion geben

kann, daß eine hämatogene und lymphogene Infektion vom Darm aus solange Hypothese bleibt, bis wir strikte Beweise dafür haben, daß die Darmwand unter normalen Verhältnissen oder bei gewissen Störungen, also bei Verstopfungen und Diarrhoen für Bakterien durchlässig ist.

Sehr bemerkenswerte Versuche nach dieser Richtung hin hat Franke vorgenommen.

Kaninchen erhielten 0,05 ccm Opium zur Ruhigstellung des Darmes. Die Stuhlverhaltung war keine vollständige, und nach 2—5 Tagen nun wurde eine mediane Laparotomie ausgeführt und eine mesenteriale Drüse exstirpiert. Es ist zu erwähnen, daß unter vollkommen aseptischen Kautelen die Laparotomie und vor allen Dingen die Exstirpation der Drüse mit neuen Instrumenten ausgeführt wurde, so daß eine Fehlerquelle nicht in Betracht kam. Aus dieser Drüse nun wurden sofort Kulturen angelegt und in 5 Fällen gelang es Franke, ein positives Ergebnis zu erzielen, also Kulturen von Bact. coli zu gewinnen.

So war hier jedenfalls der Beweis geliefert, daß auf dem Wege der Lymphbahnen Bakterien, vor allen Dingen das Bact. coli, die Darmwand verlassen kann. Man kann nun aber noch weiter gehen und sagen, daß eben aus einer verstopften Lymphdrüse Bakterien in die Kapillaren einbrechen können, und daß sie auf diesem Umwege aus dem Darm in die Blutbahn gelangen. Es muß nach diesen Ausführungen ohne weiteres zugegeben werden, daß Bakterien vom Darm aus die Blutbahn inficieren können und daß es nun weiter zur Infektion der Niere resp. ihres Beckens kommen kann, wenn eine lokale Schädigung hierselbst bereits stattgefunden hat. Es muß fernerhin anerkannt werden, daß nicht allein vom Darm aus, sondern von irgend einem anderen Herd die sekundäre Infektion einer bereits geschädigten Niere stattfinden kann. Nochmals möchte ich hervorheben, daß einwandsfrei nicht nachgewiesen ist, daß die absolut intakte Darmwand Bakterien durchläßt. Auch diese muß in ihrer Widerstandsfähigkeit herabgesetzt sein, damit die Bakterien, sei es auf dem Lymph-, sei es auf dem Blutwege, an Zellen haftend oder in Gestalt von Embolien diese verlassen können.

Es gibt nun aber noch einen dritten Weg, auf welchem es zu einer Infektion der Nieren vom Darm aus kommen kann, und das ist der lymphogene. Es hat nämlich Franke auch experimentell nachgewiesen, daß Lymphbahnen-Verbindungen zwischen Darm und Nieren bestehen. Es fiel ihm auf, daß die ascendierende Infektion doch manchen Widerspruch herausforderte, namentlich wenn die Ureterenmündung und die Blase als völlig normal sich erwiesen. Er injicierte die Dickdarmgefäße nach der Gerotaschen Methode und konnte damit nachweisen, daß außer den Lymphbahnen entlang den Gefäßen am Colon ascendens und Coecum solche zur Kapsel der rechten Niere und den lumbalen Drüsen gehen. Durch die Untersuchungen von Stahr nun aber wissen wir, daß die Lymphbahnen in der Nierenkapsel mit dem eigentlichen Parenchym anastomosieren, und so ist jedenfalls die Möglichkeit vorhanden, daß rechterseits eine direkte Infektion der Niere vom Darm her auf dem Wege der Lymphbahnen zustande kommen

kann. Linkerseits ziehen die Lymphbahnen vom Colon descendens ebenfalls dicht an der Nierenkapsel vorbei, mit Sicherheit konnte aber Franke eine direkte Verbindung mit denen der linken Nierenkapsel hier nicht feststellen. Dies würde mit der so häufig beobachteten klinischen Tatsache übereinstimmen, daß gerade die Entzündung des Nierenbeckens rechterseits die viel häufigere ist. Hinzu kommt ja noch ferner, wie ich schon oben bemerkte, der Umstand, daß beim Menschen die rechte Niere gewöhnlich etwas tiefer und auch mobiler angetroffen wird als die linke, daß hier also durch die anatomischen Verhältnisse viel leichter Bedingungen vorliegen, die für eine Infektion einen günstigen Boden abgeben.

So sind es also im wesentlichen die drei genannten Wege, welche für die Infektion einer Niere oder ihres Beckens in Frage kommen, und es ist immerhin interessant, das Für und Wider des einen oder des anderen Weges in Betracht zu ziehen. Allgemein anerkannt ist jedenfalls die Tatsache, daß ohne vorherige Schädigung des Gewebes, also des Epithels und des Bindegewebes im Nierenbecken wie des Epithels des Parenchyms und des der Glomerulischlingen eine Infektion, d. h. eine Ansiedelung der Bakterien nicht stattfinden kann.

Gegen die Ascension nun kann man zunächst, nach unserer Meinung auch völlig mit Recht, den Einwand erheben, daß hier oft ein normaler Blasenurin wie namentlich eine vollständig intakte Blasenwand vorhanden ist, und trotzdem soll nach der Ansicht von vielen Autoren die Infektion von den unteren Harnwegen aus aufsteigen. Man könnte sich diesen Modus eigentlich nur so vorstellen, daß die Abflußbedingungen der Blase selbst normal sind. In diese sind nun durch irgend einen Insult von außen her Bakterien hereingebracht worden, sie haben aber infolge der normalen Beschaffenheit der Schleimhaut nicht haften können, und nun sollen die Mikroorganismen entweder die freie Lichtung des Ureters benutzend, oder aber seine Wand, bis in die Niere aufsteigen, um hier nun bei schon geschaffenen Veränderungen entzündliche Prozesse hervorzurufen. Gerade dieser eben beschriebene Weg muß doch einige Zweifel aufkommen lassen. Wir werden die Ascension bei inficierter Blase, also wo eine Cystitis mit Veränderung der Blasenwand vorhanden ist, wo die Erreger in der Wand der Blase sich eingenistet haben, in solchen Fällen ohne weiteres zugeben, wenn auch sonst noch Zeichen einer aufsteigenden Infektion klinisch vorhanden gewesen sind. Hier wird wohl, zumal ja durch die bestehende Cystitis eine erschwerte Urinentleerung sowohl aus der Blase wie aus dem Nierenbecken vorhanden ist, die Infektion ihren Weg in der Wand des Ureters oder in seinem Lumen selbst nehmen. Die Stauung spielt also in derartigen Fällen eine recht bedeutende Rolle.

Es ist nun fernerhin zu bemerken, daß auch bei schweren Veränderungen der Blase selbst von einer ascendierenden Form nicht die Rede zu

sein braucht; auch hier ist eine hämatogene Infektion sehr wohl zu denken. Es wäre der Vorgang hierbei derartig, daß in der schwer entzündeten Wand der Blase Bakterien in die Kapillaren und so in die Blutbahn eindringen, und nun ihrerseits eine descendierende Infektion der Niere zur Folge haben können. Es ist dies ein recht unangenehmer Circulus vitiosus, welcher theoretisch ohne weiteres aber anerkannt werden muß.

Von mehreren Seiten nun ist darauf hingewiesen worden, daß den eigentlichen Entzündungen im Nierenbecken Darmstörungen in Gestalt von Diarrhoen oder auch Obstipationen vorausgehen. Nun werden aber in einem großen Prozentsatz bei der Pyelitis Colibacillen gefunden, und so liegt natürlich die Vermutung nahe, daß die genannten Darmstörungen in irgend einen Zusammenhang mit den Nierenbeckenerkrankungen zu bringen sind. Opitz und mit ihm auch andere, verlassen trotz dieser schwer für die descendierende Infektion ins Gewicht fallenden Tatsache ihre Meinung nicht. Auch in diesen Fällen ist nach ihnen stets eine ascendierende Entzündung vorhanden. Die genannten Darmstörungen hätten nur einen indirekten Einfluß insofern, als durch sie der Körper allgemein sehr geschwächt und entkräftet würde, demnach seine Widerstandsfähigkeit gegen eine Infektion, wenn auch nur lokaler Natur, geringer würde. Hier wäre nochmals an die Versuche von Franke zu erinnern, welcher eben bei künstlicher Obstipation einige Tage später aus einer Lymphdrüse des Mesenteriums kulturell mehrmals das Bact. coli nachweisen konnte. Im Jahre 1911 hat Asch über die habituelle Stuhlverstopfung und ihre Beziehungen zu den Harnorganen berichtet, daß er manchmal bei Erscheinungen von seiten der Harnwege als einzige Ursache eine hartnäckige Obstipation feststellen konnte. Nach Beseitigung der letzteren gingen dann gewöhnlich die Symptome von seiten der Harnorgane zurück, aber es ist andererseits doch eine vorübergehende Entzündung der Niere durch die Obstipation wohl zu erklären und möglich, denn auch bei einer langdauernden Stuhlverhaltung wird das uropoetische System in einen hyperämischen Zustand versetzt, das Epithel kann sich dadurch lockern, die Schleimhaut der Ureteren schwillt an und Harnstauung im Ureter wie im Nierenbecken sind die Folge. Diese Veränderungen andererseits sind für das Eindringen der Bakterien sehr wesentlich und Asch ist ebenfalls zu der Anschauung gekommen, daß das Bact. coli auf dem Lymphwege oder direkt auf dem der Blutbahn in die veränderte Niere gelangt und hier nun entsprechende Veränderungen hervorruft. O. Hess dagegen ist zu einer anderen Meinung gekommen; auch er glaubt, daß die Obstipation, Cystitis und Pyelitis in engem Zusammenhange stehen. Für die Aetiologie der Infektion aber nimmt er eine einfache Stauung des Harnes an und zwar kommt diese so zustande, daß die gefüllten Därme, besonders das Colon ascendens, Sigmoideum und Rectum auf Blase, Urethra und Niere einen Druck ausüben.

Daß nun gerade bei den Frauen die Colierkrankungen der Niere häufiger zur Beobachtung kommen als bei dem männlichen Geschlecht, liegt in verschiedenen Ursachen begründet. Es wird nicht erklärt durch die Darmstörungen, sondern durch die günstigen Bedingungen, die für eine Ascension der Colibacillen von der äußeren Harnröhrenmündung her vorhanden sind. Als Hilfsursachen kommen auch hier die Hyperämie, die Schwellung der Schleimhäute und Stauung hinzu. Momente, welche bei dem weiblichen Geschlecht eben viel häufiger mit herangezogen werden müssen! Hess spricht ebenfalls gerade der Stauung einen ganz wesentlichen Einfluß bei der Ascension zu und zwar wird eben durch einen langsamen, d. h. anormalen Urinabfluß aus dem Nierenbecken und Ureter die ascendierende Infektion begünstigt. Daß bei dem weiblichen Geschlecht die Pyelitis gerade auf der rechten Seite so häufig auftritt, liegt in anatomischen Ursachen begründet, die ich schon oben erwähnt habe. Hinzu kommt ferner die Tatsache, daß auch bei Graviden die rechte Seite mit Vorliebe afficiert wird. Der schwangere Uterus legt sich mit seiner Kante nach rechts herüber und hier kommt es eben zu einer Kompression des Ureters, die nun ihrerseits wieder eine Stauung oberhalb zur Folge hat. Es ist zu bemerken, daß unter solchen Umständen die Pyelitis ziemlich häufig in der Gravidität auftritt. Nach Opitz findet dies eben eine hinreichende Erklärung durch die Cystitis, welche eine sehr häufige Krankheitserscheinung in der Gravidität ist, wenn auch nur als einziges Symptom eine schwere Urinentleerung zu nennen wäre. Gerade beim Weibe, wo es verhältnismäßig leicht vom Rectum aus zum Einwandern der Colibakterien in die Urethra kommen kann, ist ein Aufwärtskriechen der Infektion in die Blase und von hier aus in die Ureteren und das Nierenbecken gut möglich und ohne weiteres verständlich, zumal durch die erschwerte Urinentleerung aus der Blase infolge der Cystitis eine Stauung in den Ureteren und somit in den Nierenbecken zustande kommt, die nun auf der rechten Seite infolge der angegebenen Lage des graviden Uterus eine viel hochgradigere sein kann. Die Veränderungen werden demnach auch hier entsprechend schwerere sein.

Wenn so die ascendierende Infektion in der Gravidität eine sichere Stütze hat, so ist sie manchmal in anderen Fällen von Pyelitis und Pyelonephritis nicht genügend haltbar und hier kommen die lymphogene und namentlich hämatogene Theorie zu ihrem Rechte. Es ist nämlich nachgewiesen worden, daß bei einer Pyelitis, also einer Infektion des Nierenbeckens mit entsprechenden Veränderungen der Schleimhaut nicht nur aus dem Urin dieser Seite, nein auch aus dem des anderen Nierenbeckens Bakterien und vor allen Dingen Bact. coli gezüchtet wurde, manchmal eben auch in Fällen, in welchen eine Infektion der Blase nicht vorlag. Diese Beobachtungen sprechen doch zweifellos sehr gegen die aszendierende Infektion. Gewiß können für eine Ascension als Gründe angeführt werden, daß eben für das Aufwärtskriechen der Erreger durch Stauung, Hyperämie und Schwellung der Schleimhäute

gute Bedingungen für die Ansiedlung auf der einen Seite vorhanden waren, auf der anderen Seite aber nicht. Aber dann wäre es doch trotzdem immer noch äußerst merkwürdig, daß gerade in solchen Fällen die Blase frei von Veränderungen getroffen wurde; es ist doch vielmehr anzunehmen, daß die Bakterien auf dem Blutwege in die andere Niere gelangten und nun abwärts mit dem Harn in die Blase, ohne hier bei normalen Abflußbedingungen irgendwelche Veränderungen zu setzen. Israel hat die Ansicht ausgesprochen, daß auch trotz des peripheren Ursprunges, also der Urethra und der Blase doch ein Teil dieser Infektionen auf hämatogenem Wege erklärt werden müßte, denn gleichzeitig mit dem Aufwärtskriechen würde auch die Blutbahn inficiert, es kommt zu einer bakteriellen Niereninfektion und vor allen Dingen der Nachweis von Bakterien in den Glomeruli mache diese Anschauung sehr wahrscheinlich.

Neuerdings hat Wallich behauptet, daß ein Drittel aller Schwangerschaftsalbuminurien auf durch Coli hervorgerufenen Eiterungen der Harnorgane beruhen, deren Ursache meist wieder eine hartnäckige Opstipation sein kann. Demgegenüber betont W. Ayres die Häufigkeit der hämatogenen Infektion der Niere mit Coli, wenn prädisponierende Momente vorhanden sind. Als erstes Symptom in klinischer Hinsicht nennt er übrigens hierbei die Reizbarkeit der Blase, oft treten auch Temperaturen und Schüttelfröste auf.

Neisser nun erbrachte den Beweis, daß Darmbakterien weder in die Blutbahn noch in die Lymphbahn übergehen, und daß auch Darmschädigungen selbst nicht den Bakterien ein Hindurchwachsen und dadurch eine allgemeine Infektion ermöglichen. Dem ist aber nun die Tatsache gegenüber zu halten, daß eine Reihe von Colisepsisfällen publiziert worden sind, ohne daß primäre Herde in der Blase oder Urethra nachgewiesen werden konnten.

So hatte bereits Ronchali gezeigt, daß von einer Knochenfraktur aus Coliinfektionen zustande kommen können. Fehling beschrieb 1907 einen Fall, wo es im Wochenbett nach einer Hebeosteotomie zu einer Colisepsis gekommen war. Die Infektion war hier so zustande gekommen, daß infolge eines geplatzten Hämatoms Knochenwunde und Scheide kommunizierten und daß nun vom Rectum her Colibakterien in sie eindringen konnten. Bumm berichtete im Jahre 1897 ebenfalls über eine allgemeine Infektion mit Coli, die auch, wie im Falle von Fehling, tödlich endigte und somit den Beweis erbrachte, daß namentlich die Colibakterien hinsichtlich ihrer Virulenz den bösartigsten Streptokokken in keiner Weise nachstehen. Die Uterushöhle mußte im Falle Bumm tamponiert werden wegen heftiger Nachblutung. Hierbei hatte die narkotisierte Pat. reichliche Stuhlentleerung, und so war es nicht zu vermeiden, daß auch trotz sorgfältigsten Spülens diese Massen unschädlich und die Tamponade vollkommen keimfrei eingeführt werden konnte. So ging also hier die Infektion von der Placentarstelle aus.

Diese Beobachtungen zeigen uns also mit absoluter Sicherheit, daß es sehr wohl von irgend einer Stelle her zu einer allgemeinen Aussaat von Coli in die Blutbahn kommen kann. Die einseitige sowohl wie die doppelseitige

eitrige hämatogene Nephritis bei pyämischen Zuständen, bei schweren Endocartiden wie Osteomyelitiden ist erwiesen und ebenso unbestritten ist die einseitige eitrige Nephritis im Anschluß an Furunkel und Anginen. Gerade hierbei entstehen, worauf namentlich Barth hingewiesen hat, Rindenabscesse, welche mit Vorliebe in das paranephritische Gewebe aber auch in die Harnkanälchen selbst durchbrechen können und so zur Spontanheilung führen. Nach Barth ist das Nierenparenchym für Bakterien ohne Zweifel durchgängig, es kann aber auch durch diese geschädigt werden und zwar kommen hierbei die kapillären Arterienembolien in Frage, also eine hämatogene Infektion. Für viel häufiger aber hält dieser Autor den ascendierenden Weg, bei welchem das Bact. coli die wichtigste Rolle spielt, das nicht allein eine Pyelitis, sondern auch eine Pyelonephritis hervorrufen kann.

1910 fand in der Verhandlung der Aerzte zu Halle eine Diskussion über dies interessante Thema statt. Fromme sprach als wichtigstes Moment für das Zustandekommen der Infektion die Urinstauung im Ureter an. In 95% aller Fälle konnte von ihm Bact. coli nachgewiesen werden und gerade das Vorherrschen dieses Bacteriums spricht sehr für den Modus der Ascension. Erwähnenswert hierzu sind eigentlich die Bemerkungen von Mohr, denn er wies darauf hin, daß die Pyelitis völlig unabhängig von Gravidität und Tumoren auftreten kann und daß namentlich auch jungfräuliche Individuen befallen werden können. Er tritt warm für die Ueberwanderung der Bakterien aus dem Darm ein wie für die hämatogene Infektion, wenn er auch der ascendierenden eine gewisse Rolle nicht absprechen kann. Kneise trat in der Diskussion ebenfalls für die Descension ein; Veit erhob Einspruch und sprach für die Ascension. Wenn wirklich Bakterien durch die intakte Darmwand wandern, so müßte bei Männern ebenso häufig wie bei Frauen die Pyelitis beobachtet werden; dies ist aber nicht der Fall, und dieser Einwand ist andererseits auch nicht berechtigt, denn wir haben gesehen, daß gerade beim weiblichen Geschlecht viele Momente heranzuziehen sind, welche für die Ansiedelung und das Zustandekommen einer Infektion so sehr von Vorteil sind.

Es ist nun fernerhin bekannt, daß auch die Pyelitis zu der Menstruation eine gewisse Beziehung hat und daß gerade manchmal vor Beginn derselben, manchmal nach derselben Attacken von Pyelitiden beobachtet werden, auch bei jungfräulichen Individuen. Hier spielen innere Vorgänge, vor allem eine Hyperämie der Sexualorgane und wahrscheinlich auch der nahegelegenen Ureteren eine Rolle. Dadurch wird das Epithel gelockert, einer Infektion zugänglicher und so gibt auch die Menstruation ein Moment ab, das für die Pyelitis ätiologisch mit in Frage kommt.

Bevor ich auf meine eigenen Versuche näher eingehe, möchte ich zunächst noch kurz der Arbeit von M. B. Schmidt und L. Aschoff gedenken aus dem Jahre 1893. Diese Autoren haben „die Pyelonephritis in anatomischer und bakteriologischer Beziehung und die ursächliche Bedeutung des

Bact. coli commune für die Erkrankung der Harnwege" studiert. Aus ihren anatomischen Untersuchungen geht mit absoluter Klarheit hervor, daß das Bact. coli commune allein imstande ist, großartige Veränderungen in der Niere hervorzurufen. Ihre Ansicht stützten die Verfasser durch experimentelle Untersuchungen am Kaninchen.

Sie unterbanden durch Laparotomie den Ureter, injicierten oberhalb der Ligatur nach dem Nierenbecken zu mit steriler Spritze verdünnte Bouillon- oder in Bouillon suspendierte Gelatinekulturen in geringen Quantitäten. Dicht über der Einstichstelle nun wurde der Ureter noch einmal unterbunden. Außer dem Coli prüften sie auch den Proteus wie den Staphylococcus in je einem Versuch in ihrer Wirkung auf die Nieren. Schon nach 12 Std. enthielt das Nierenbecken eine trübe alkalische Flüssigkeit, in der sich Schleimhautepithelien, Eiterkörperchen und viele Bacillen nachweisen ließen. Die Bacillen lagen meist im Innern der Harnkanälchen durch die ganze Marksubstanz hindurch, nicht selten schon in den gewundenen Harnkanälchen und auch in den B o w m a n n'schen Kapseln. Auch in den Kapillaren sowohl in der Rinde wie im Mark konnten sie Bacillen nachweisen. Oft hoben sich Partien von weißer Farbe in die Rindensubstanz ausstrahlend, streifenförmig hervor. Mikroskopisch entsprachen diesen erwähnten weißen Streifen ungefärbt bleibende Herde. Das Epithel der Harnkanälchen war meist nekrotisch, zum Teil nur undeutlich erhalten. Auch bei dem Versuch mit Staphylococcus aureus konnten sie schwerste Veränderungen in der Mark- wie Rindensubstanz feststellen. Bei der aseptischen einfachen Unterbindung, die auch diese Autoren zum Vergleich mit herangezogen hatten, fand sich makroskopisch eigentlich nur eine Hydronephrose und auch mikroskopisch konnten diese Verfasser bereits eine fettige Degeneration des Epithels konstatieren. Außerdem konnten sie ziemlich reichlich interstitielle Infiltration nachweisen.

Die Veränderungen nun, welche A s c h o f f und S c h m i d t an den Kaninchennieren fanden, stimmten im wesentlichen mit denen an den menschlichen Nieren überein. Zusammenfassend ist hervorzuheben, daß die Bacillen sich außerordentlich rasch durch die Harnkanälchen verbreiteten. Schon nach 12 Std. konnten sie diese in den gewundenen Harnkanälchen nachweisen, die Pyelitis war schon in den frühesten Versuchen vorhanden, bevor noch der eingeschlossene Urin ammoniakalisch umgewandelt war, und steigerte sich rasch zur ausgesprochenen eitrigen Entzündung unter ammoniakalischer Zersetzung des Inhalts. Die in ihren Versuchen vielfach erwähnten weißen Streifen des Markes entsprachen in allen Fällen erweiterten geraden Harnkanälchen, gefüllt mit Eiterkörperchen und Epithelien, mit Detritus und mit Zellen, die manchmal nicht genau zu charakterisieren waren.

Ich komme nunmehr zur Besprechung meiner eigenen Versuche, die ich alle mit den genauen Protokollen weiter unten mitteile.

Ueber die Versuche selbst ist zu bemerken, daß sie ebenfalls an Kaninchen vorgenommen wurden. Den Tieren wurde anfangs per laparotomiam in Morphium-Skopolamin-Aethernarkose meist der l. Ureter unterbunden, später wurde so vorgegangen, daß von einem Schnitt neben den langen Rückenmuskeln her die l. Niere freigelegt, luxiert und der Ureter unterbunden wurde. Um den Einfluß der Stauung bei einer hämatogenen Infektion zu studieren, wurde dann den Tieren einige Zeit nach der Ligatur — die Zeit ist aus den Sektionsprotokollen zu ersehen — in die Ohrvene eine gewisse Menge von bestimmten Bakterienkulturen eingespritzt, welche entweder frisch angelegt oder aber bereits längere Zeit vorhanden waren. Ich betone dies schon hier besonders, weil wir auf Grund unserer Experimente zu der Ueber-

zeugung gekommen sind, daß die Virulenz der Bakterien zweifellos eine Rolle für das Zustandekommen und die Schwere der Infektion spielt. Die betreffenden Kulturen wurden in der Weise verdünnt, daß eine kleine Platinöse bis in 8—10 ccm steriler Bouillon gebracht wurde; diese wurde nun gut durchgeschüttelt und darauf wurde von dieser Aufschwemmung nun sofort die intravenöse Einverleibung beim Tier vorgenommen. Man wird uns zugeben müssen, daß wir bei diesem Vorgehen mit einer sehr verdünnten Aufschwemmung gearbeitet haben, zumal ja die Injektion in die Ohrvene des Tieres sofort nach Herstellung der frischen Verdünnung ausgeführt wurde. Bezüglich der Menge der einverleibten Bakterienbouillon verweise ich auf die Protokolle. Jedenfalls wurde den Tieren nur eine sehr kleine Menge von Bakterien einverleibt, und daraus ist wohl die Tatsache zu erklären, daß es uns gelungen ist, die Kaninchen oft erstaunlich lange am Leben zu erhalten. Hinzu kommt noch der Umstand, daß auch nach unserer Meinung sich die Kaninchen den Bakterien gegenüber, mit welchen wir gearbeitet haben, sehr widerstandsfähig erwiesen haben.

In einer zweiten Reihe wurde nun eine ascendierende Infektion experimentell erzeugt. Hier wurde in derselben Sitzung nach Ligatur des Ureters die Injektion mit den Bakterien sofort oberhalb der Ligatur, welche meist 1 cm entfernt vom Nierenbecken gelegt war, in den zentralen Ureterteil gemacht, und jetzt über oder etwas oberhalb der Injektionsstelle beim Herausziehen der Kanüle eine zweite Ligatur gelegt. Auch bei dieser Versuchsanordnung überstanden die Tiere die Infektion auffallend lange und mußten oft zur Gewinnung der Präparate getötet werden. Gearbeitet wurde mit denselben Bakterien und denselben Verdünnungen wie bei der hämatogenen Infektion.

In einer dritten Versuchsreihe nun wurde den Kaninchen nur der Ureter unterbunden, um eine Hydronephrose zu erzeugen. Bei diesen Versuchen kam es uns im wesentlichen darauf an, den Einfluß zu studieren, welchen die Stauung als solche auf das Nierenparenchym ausübt. Mit Absicht wurden die Tiere sehr lange am Leben erhalten. Es bedarf wohl kaum der Erwähnung, daß unter allen aseptischen Kautelen bei diesen Experimenten vorgegangen wurde. Einige Tiere sind uns namentlich beim Beginn unserer Versuche, manchmal schon während der Operation durch zu reichliche Narcotica eingegangen, bei einigen kam es zu einer Peritonitis, wir haben diese Tiere von unseren Versuchen ausgeschlossen.

Wie aus dem eben Gesagten hervorgeht, haben wir also drei Reihen von Experimenten vorgenommen, die nun hier zunächst mitgeteilt werden sollen und zwar in folgender Anordnung:

I. Die hämatogene Infektion.
II. Die ascendierende Infektion.
III. Die einfache Ligatur des Ureters (aseptische Hydronephrose).

I. Hämatogene Infektion.

1. mit Staphylococcus aureus und albus.

1. 8. VI. 12. Medianschnitt. Freilegung der l. Niere, die sich gut vorziehen läßt. Isolierung des Ureter, einfache Ligatur. Versenkung der Niere. Bauch in drei Etagen geschlossen. Nach 20 Min. intravenöse Injektion von 0.2 ccm einer Staphylok.-Bouillonkultur in die l. Ohrvene. 14. VI. Injektion von 0.2 einer frischen Staphylok.-Bouillonkultur in die l. Ohrvene. — Getötet durch Nackenschlag 17. VI. 12. L. Niere um das Doppelte vergrößert, mit den Därmen und der Bauchwand verwachsen. Die Fettkapsel haftet ihr so fest an, daß sie aus derselben nicht herausgeschält werden kann; an einer Stelle am unteren Pol ist diese Kapsel etwas dünner

und hier schimmert ein kleiner Rindenabsceß der Niere durch. Ferner am oberen Pol im paranephritischen Fettgewebe eine deutlich abscedierte Stelle von Erbsengröße. Beim Versuch, die Nierenfettkapsel abzupräparieren, wird versehentlich das Nierenbecken eröffnet, wobei sich etwa ein Eßlöffel blutig tingierter Flüssigkeit entleert. Nierenbecken nicht gerötet, aber stark erweitert. Makroskopisch sieht man außer dem vorhin beschriebenen Rindenabsceß in der durchschnittenen Niere keinen Eiterherd. Die im Nierenfettgewebe als eitrig eingeschmolzen beschriebene Partie sitzt der Niere dicht auf, doch ist unter ihr die Nierensubstanz nicht verändert. In der Leber und Milz wurden makroskopische Herde nicht gefunden. Die andere Niere erscheint vollkommen gesund.

Mikroskopisch: In den mit Hämatoxilin-Eosin gefärbten Präparaten ist die Kapsel an einigen Stellen stark verdickt, manchmal sehr fettreich. Die Glomeruli mit stark erweitertem Kapselraum; ebenso die gewundenen Harnkanälchen wie die Tubuli recti und Sammelröhrchen stark erweitert. In der Rinde keine Leukocyteninfiltrate, ebenso nicht in der Marksubstanz. Manche Harnkanälchen mit zelligem Inhalt, anscheinend abgestoßene Epithelzellen. Die Epithelien der Harnkanälchen sind vielfach von trübem Aussehen. In den nach Gram gefärbten Präparaten finden sich in den Glomeruli keine Kokken. Dagegen sind in den Harnkanälchen, welche den Glomeruli dicht anliegen, also wohl in den Schaltstücken, zahlreiche Kokkenhaufen nachweisbar, die ganz dem Staphylococcus aureus entsprechen. Die Kokken liegen zwischen den Epithelzellen, manchmal auch im Lumen der Kanälchen. Man hat vielfach den Eindruck, als ob sie sich auf der Wanderung ins Innere der Kanälchen befinden. Nur an einzelnen Stellen finden sich die Kokken in den Interstitien der Harnwege.

2. 18. VI. 12. Freilegung der l. Niere durch lateralen Bauchschnitt in der üblichen Technik. 21. VI. Injektion von 0,5 ccm einer frischen Bouillonaufschwemmung (eine Platinöse einer Staphylokokkenkultur auf 10 ccm sterile Bouillon in die Ohrvene). Jedoch gelangte ein Teil in das subkutane Gewebe. Temp. normal. Getötet 25. VI. durch Nackenschlag. Nierenbecken der l. Niere von eitrigem Schleim erfüllt. Niere um das Doppelte vergrößert, schon äußerlich mit fibrinösen Belägen versehen, mißfarben, braun mit eitrigen Einsprengungen. Nierenbecken mächtig erweitert. Es wird hieraus steril ein Abstrich genommen. Auf dem Durchschnitt Niere hochgradig verändert. Rinde sowohl wie Mark enthalten zahlreiche Abscesse, zum Teil zeigen die gelben Herde eine streifenförmige Anordnung. An einer Stelle ist ein Markkegel beiderseits von solchen Streifen umgrenzt. An anderen Stellen ist die Nierenzeichnung vollkommen verwaschen; die normale rote Färbung ist in ein schmutziges Gelb verwandelt. Die andere Niere nicht vergrößert. Auf dem Durchschnitt an der Grenze zwischen Mark und Rinde zwei Stippchen, die wie Abscesse aussehen, sonst scheint die Niere nicht verändert. Kulturen steril.

Mikroskopisch: Schnitte mit Hämatoxilin-Eosin gefärbt. Die eigentliche Nierenkapsel ist stark mit Leukocyten durchsetzt (Perinephritis), die Rinde ziemlich kernreich, die Epithelien der einzelnen Abschnitte der Harnkanälchen verwaschen. Der Bowmann'sche Kapselraum wie das ganze System der Harnkanälchen stark erweitert. Die Schaltstücke und Sammelröhrchen mit braunen Massen ausgefüllt, zum größten Teile, die wohl als Eiweiß aufzufassen sind. Schon bei schwacher Vergrößerung sieht man in den Tubuli contorti wie besonders in den Tubuli recti dunkelblaue Haufen, die als Kokken anzusprechen sind. Diese Kokkenhaufen liegen nun vielfach in dem Lumen der betreffenden Harnkanälchen, ab und zu auch in den interstitiellen Gefäßen und stellen hier Embolien dar. Die Tubuli recti sind vielfach streckenweise mit solchen dunklen Haufen ausgefüllt Ferner sieht man bei schwacher Vergrößerung schon in der Rinde Bezirke, in welchen eine mächtige Anhäufung von Rundzellen sich angesammelt haben, die meist polynukleären Charakter haben. Diese liegen zwischen den Harnkanälchen, die Epithelien in diesen Bezirken sind nicht mehr sichtbar und manchmal haben anscheinend die Infiltrate die Harnkanälchen derartig komprimiert, daß von diesen nichts

mehr zu sehen ist. Nach dem Nierenbecken zu im Bereich der Sammelröhrchen mehren sich diese Anhäufungen. Sehr instruktiv tritt bei diesen Abscessen, denn als solche sind die beschriebenen Herde wohl aufzufassen, die mächtige Füllung der Blutgefäße hervor. Die Epithelien der Harnkanälchen sind vollkommen verschwommen, die Lumina mit einer homogenen in den nach Gram gefärbten rötlich aussehenden Masse angefüllt. — Grampräparate: Man sieht in der Rinde wie im Mark langgestreckte, dem Verlauf der Harnkanälchen entsprechend, Kokkenanhäufungen, die mit Oelimmersion an einzelnen Stellen sich als Staphylokokken herausstellen. Bemerkenswert ist, daß auch hier die Glomeruli vollkommen frei von den Bakterien sind.

3. 26. VII. 12. Ligatur des l. Ureters. — 30. VII. Injektion einer Staphylokokkenaufschwemmung (2 Oesen auf 10 ccm Bouillon) von 0,5 ccm in die Ohrvene. Temp.: 29. VII. früh 38,7, abends 39,2; 30. VII. früh 39,1, abends 39,7; 31. VII. früh 38, abends 38,7; 1. VIII. früh 38,8, abends 39,2; 3. VIII. früh 38,6, abends 38,1; 4. VIII. 38,0, abends 38,8; 5. VIII. früh 38,8, früh 39,4; 6. VIII. früh 38,0. — Getötet: 6. VIII. Nach Eröffnung der Bauchhöhle zeigt sich ein Netzstrang an der l. Laparotomiewunde abhärent. Im Nierenlager findet sich am unteren Pole längs des Ureters ziemlich reichliches Fettgewebe, das an einigen Stellen gelblich-weiße stecknadelkopfgroße Fleckchen aufweist (Abscesse ?). Die Niere selbst (5 ½ : 3 ½ cm) ist ungefähr 2 ½mal so groß wie die rechte. Die eigentliche Nierenkapsel hat ein sulzig trübes Aussehen; die ganze Niere von teigiger Konsistenz. Durch Sektionsschnitt Eröffnung des Nierenbeckens. Es entleert sich reichlich trübe, eitrige Flüssigkeit. Das Nierenbecken selbst mächtig erweitert, die Schleimhaut mit injicierten Gefäßen. Mark- und Rindensubstanz ohne besonderen Unterschied in der Farbe, zeigen ein bräunliches Aussehen; nirgends Abscesse wahrnehmbar. R. Niere wie Milz ohne jede Veränderung. Kulturen: Nierenkapsel: Staphylokokken, vom Nierenbecken steril geblieben. Blut in der Vena cava inferior. Verunreinigung; aus dem r. Vorhof Staphylokokken.

Mikroskopisch: H.-E.-Präparate. Die Kernfärbung gut erhalten, die Kapselräume zum Teil mittelstark erweitert, die Gefäße gut gefüllt. Die Epithelien in der Rinde sind oft verwaschen, liegen manchmal abgestoßen im Lumen selbst und füllen dieses aus. Nirgends Infiltrate. In den Grampräparaten sind weder in der Kapsel noch in den Glomeruli Kokken nachweisbar.

4. 26. VII. 12. Ligatur des l. Ureters. — 1. VIII. Injektion von 0,125 einer Staphylokokkenaufschwemmung intravenös. Temp.: 29. VII. früh 38,2, abends 38,8; 31. VII. abends 38,6, 1. VIII. früh 38,5, abends 39,6; 2. VIII. früh 39,1, abends 38,5; 5. VIII. früh 39, abends 38,5; 6. VIII. früh 38,5, abends 38,9; 7. VIII. früh 39,3, abends 39,8. 8. VIII. durch Nackenschlag getötet. An der l. Narbe findet sich ein Bauchdeckenabsceß. Netz am Peritoneum verwachsen. Die l. Niere gut um das Doppelte so groß wie die rechte, ist von schmutzig grauer Farbe. Am oberen Pol zeigen sich in der Kapsel gelegene zweistecknadelkopfgroße Abscesse. Auf dem Durchschnitt entleert sich wiederum sehr reichlich trübe urinöse Flüssigkeit. Das Nierenbecken selbst ist mächtig erweitert, Mark- und Rindensubstanz verwaschen, von trübem Aussehen. Etwas nach dem unteren Pol zu finden sich an der Grenze zwischen Mark- und Rindensubstanz zwei graue weißliche Herde, welche von einem hellroten Hof umgeben sind. Auch sonst findet sich nach dem oberen Pol zu eine sehr verdächtig aussehende, gelblich-weiße Stelle. — Die r. Niere zeigt makroskopisch einen kleinen, an der Grenze zwischen Mark und Rinde sitzenden weißlich-grauen Herd; sonst o. B. Alle Kulturen aus dem Vorhof sind steril geblieben. Aus dem Urin wurden Colibakterien gezüchtet.

Mikroskopisch: H.-E.-Präparate. Erweiterung der Kapselräume, starke Blutfüllung der Glomeruli und interstitiellen Gefäße. Kernfärbung im ganzen gut erhalten. Die Tubuli recti zum Teil mit Zellen, anscheinend Epithelien gefüllt. An einer Stelle in der Rinde ist an der Marksubstanz ein Infiltrat, bestehend aus Leukocyten und roten Blutkörperchen. An anderen Stellen des Parenchyms ebenfalls solche Infiltrate nachweisbar, Nierenbecken selbst

zeigt keine Besonderheiten. In den Grampräparaten mit Sicherheit keine Kokken nachzuweisen.

5. 30. VII. 12. Ligatur des l. Ureters. 5. VIII. Injektion von 0,5 ccm einer Staphylokokkenaufschwemmung intravenös. Temp.: 5. VIII. früh 38,6, abends 39; 6. VIII. früh 38,5, abends 39,4; 7. VIII. früh 38,6, abends 38,7. 8. VIII. getötet durch Nackenschlag. Adhäsion von Netzsträngen an der Bauchwunde. Die Niere um das Doppelte vergrößert als die rechte, zeigt im ganzen ein trübes, grauweißliches Aussehen; die Konsistenz ist weich. Eröffnung durch Sektionsschnitt. Es entleert sich eine trübe eitrig aussehende Flüssigkeit. Das Nierenbecken ist mächtig erweitert, die ganze Niere von trüber, grauer Beschaffenheit Nirgends Abscesse zu erkennen. R. Niere o. B. Kulturen aus dem r. Vorhof wurden spärlich Staphylokokken gezüchtet, aus dem Nierenbecken ist nichts gewachsen.

Mikroskopisch: H.-E.-Präparate. Erweiterte Kapselräume, wie das ganze Harnsystem in diesem Falle stark erweitert ist. An einer Stelle neben einem größeren Gefäß liegend eine Infiltration bestehend aus Leukocyten. Auch um einige Gefäße finden sich zellige Anhäufungen, wie fernerhin an einem Glomerulus ein kleiner Absceß nachzuweisen ist. Die Kernfärbung ist meist gut erhalten. In einem anderen Schnitt treten die oben beschriebenen polynukleären Infiltrate, welche doch nichts weiter als miliare Abscesse sind, noch deutlicher hervor. Außerdem findet sich hier dicht unter der Rinde gelegen, eine größere Anhäufung der leukocytären Elemente. Grampräparate: an einigen Stellen dunkelblaue Flecken, die wohl als Kokkenhaufen aufzufassen sind.

6. 9. VIII. 12. Ligatur des l. Ureters. — 12. VIII. 0,3 ccm Staphylokokkenaufschwemmung in die Ohrvene. 16. VIII. durch Nackenschlag getötet. Die Umgebung der Niere nur wenig verändert, die Niere selbst um das Doppelte gegen die rechte vergrößert. Die l. Niere von grau-weißlicher Farbe. Kapsel stark gespannt. Auf dem Durchschnitt entleert sich trübe, urinös aussehende Flüssigkeit aus dem Nierenbecken. Mit Sicherheit kein Absceß festzustellen. Mark- und Rindensubstanz vollkommen verwaschen und verschwommen. Gefäße in der Rinde z. T. injiciert. Nierenbecken nach Abspülen zeigt keine Veränderungen. Kulturen o. B.

Mikroskopisch: H.-E.-Präparate. Die Epithelien z. T. namentlich in den gewundenen Harnkanälchen sehr schlecht gefärbt; hierselbst ziemlich reichlich leukocytäre Infiltrate, die auch an der Grenze von Mark und Rinde besonders hervortreten. Ab und zu finden sich hier Gefäße embolisch verstopft. Die graden Harnkanälchen mit abgestoßenen Epithelien, z. T. mehr nekrotischen Massen ausgefüllt, die meist dunkel tingiert sind. Gramfärbung: Es lassen sich namentlich in den leukocytären Infiltraten Staphylokokken nachweisen.

7. 9. VIII. 12. Ligatur des l. Ureters. Unterhalb dieser eine zweite Ligatur. Zwischen beiden Ureter durchschnitten. — 12. VIII. Injektion von 2 mal 0,5 ccm einer Aufschwemmung Staphylococcus aureus in die l. Ohrvene. Temp.: 12. VIII. früh 39,1 (vor der Injektion); 13. VIII. früh 38,9, abends 38; 14. VIII. früh 39, abends 39,3; 15. VIII. früh 39, abends 39,1; 16. VIII. 39. 16. VIII. in der üblichen Weise getötet. Die l. Niere mächtig vergrößert. Auf dem Durchschnitt das Nierenbecken stark erweitert, mit einer trüben gelblichen Flüssigkeit reichlich gefüllt. An einer Papillenspitze sieht man einen mehr grau-weißlichen Bezirk, welcher von einem ziemlich hellroten Hofe umgeben ist. Sonst außer der trüben geschwollen aussehenden Mark- und Rindensubstanz nichts festzustellen. Zu Kulturen werden Abstriche genommen aus dem l. Nierenbecken. Es wurden Staphylokokken gezüchtet. Aus dem r. Herzen blieben die Kulturen steril.

Mikroskopisch: H.-E.-Präparate. Die Kapsel verdickt, mit Zellen durchsetzt. Glomerulischlingen ziemlich kernreich, gut gefüllt. Die Harnkanälchen sämtlich erweitert, ebenso die Kapselräume. Vielfach Infiltrate, namentlich in den gewundenen Harnkanälchen. Auch hier in den Harnkanälchen zylinderartig dunkelblau gefärbte Gebilde. Die Infiltrate liegen manchmal den Kapillaren dicht an, man sieht dies deutlich bei quergetroffenen Gefäßen. — Grampräparate:

An einer Stelle finden sich deutlich Kokken vom Typus der Traubenkokken, teils interstitiell, teils im Lumen der Kanälchen und zwar im Bereich der Sammelröhrchen gelegen. Die makroskopisch beschriebene Papillenspitze zeigt namentlich nach ihrer Peripherie hin eine außerordentlich starke Füllung der Gefäße, die Lumina enthalten teilweise Zellen, teilweise eine rötlich homogene Masse. Auch hier lassen sich teils im Lumen, teils interstitiell gelegen, Kokkenhaufen nachweisen. In den Glomerulischlingen nirgends Kokken.

8. 19. VIII. 12. Ligatur des l. Ureters. — 21. VIII. Injektion von Staphylokokkenaufschwemmung (1 Oese einer Reinkultur in 10 ccm Bouillon, davon ½ ccm in eine Ohrvene). Hierbei gelingt das Experiment nicht gut. Temp.: 20. VIII. früh 38,2, mittags 38,7, abends 39,6; 22. VIII. früh 39,6; 23. VIII. früh 38,9. Getötet 24. VIII. Zu bemerken ist hierbei, daß in diesem Falle die Injektion der Staphylokokkenkultur in die Blutbahn nicht gut gelang. Bei der Obduktion zeigt sich eine Darmschlinge an der vorderen Nierenkapsel adhärent, die Niere selbst liegt in einem starken Fettlager, das wiederum ziemlich fest mit der eigentlichen Nierenkapsel verklebt ist. Die Niere ist weit über das Doppelte so groß als die rechte. An ihrer Kapsel, die stark gespannt ist, sind sonst keine wesentlichen Veränderungen festzustellen; auch nach Eröffnung mittels Sektionsschnitt ist zunächst makroskopisch an Nierenrinde wie Mark nichts zu sehen, nur das Nierenbecken selbst ist mächtig erweitert und enthält eine trübe Flüssigkeit. Erst bei genauer Besichtigung fällt eine Papillenspitze auf, deren Gefäße sehr starke Injektion zeigen und so deutlich hervortreten. Inmitten dieses Bezirkes sieht man etwa der Lage eines Sammelröhrchens entsprechend eine weißlich-graue, streifenförmige Partie, die als Abscedierung angesprochen werden mußte. R. Niere zeigte makroskopisch vollkommen normales Aussehen.

Mikroskopisch: H.-E.-Präparate. Ziemlich starker Kernreich der Glomeruli. Die Epithelien des Harnsystems vielfach trübe und geschwollen. An einzelnen Stellen leukocytäre Infiltrate. Die Harnkanälchen vielfach mit Zellen (Epithelien) ausgefüllt. Etwa an der Grenze zwischen Mark und Rinde findet sich eine nekrotische Partie, in welcher aber noch zahlreiche Infiltrate (Leukocyten und rote Blutkörperchen) nachzuweisen sind. — Grampräparate: In dem letztbeschriebenen Bezirk deutlich Traubenkokken, die Partie entspricht der makroskopisch beschriebenen Papillenspitze.

9. 19. VIII. 12. Ligatur des l. Ureters dicht am Nierenbecken. — 21. VIII. Injektion von ½ ccm einer frischen Aufschwemmung von Staphylokokken in die Ohrvene. 20. VIII. früh 38,6, abends 38,9; 22. VIII. 39,8, 23. VIII. 39,2. Getötet 24. VIII. durch Nackenschlag. Bei diesem Kaninchen war am 21. VIII. eine Injektion von einer Staphylokokkenkultur in die Ohrvene sehr gut gelungen, so daß in diesem Falle die Staphylokokken direkt in der Blutbahn kreisen mußten. — Bei der Obduktion zeigt sich, daß das paranephritische Gewebe, welches in diesem Falle sehr reichlich vorhanden ist, schon an einzelnen Stellen kleine weiße Stippchen aufweist, daß es fest mit der eigentlichen Nierenkapsel verbunden ist und daß ferner auf der Vorderfläche der Niere, mehr nach dem unteren Pol zu, ein quer verlaufender weiß-grau aussehender Streifen hinüberzieht, welcher sich aber doch makroskopisch als verändertes Fett herausstellt. Herausgenommen ist die Niere über das Doppelte so groß wie die normale auf der r. Seite. Das paranephritische Gewebe ist ziemlich fest mit der Nierenkapsel verklebt, so daß seine Lösung ziemliche Schwierigkeiten bereitet. Man sieht bereits dann durch die eigentliche fibrinöse Kapsel der Niere, namentlich am oberen Pole, einige weißliche, teils fleckenförmige, teils streifenförmige Partien deutlich sich von der Umgebung abheben und als die Niere mittels Sektionsschnitt incidiert war, erkennt man in der Rinde sowohl wie in der verschmälerten Marksubstaz meist streifenförmige Partien von weißgrauem Aussehen. An einzelnen Stellen der Rinde sieht man bis stecknadelkopfgroße eingeschmolzene Knötchen. Aus dem mächtig erweiterten Nierenbecken ergießt sich eine eitrig trübe Flüssigkeit. Die Nierenbeckenschleimhaut selbst zeigt keine besonderen Veränderungen. Die r. Niere scheint makroskopisch vollkommen normal. 26. VIII. Aus dem Nierenbecken wurden Reinkulturen von Staphylococcus aureus gezüchtet.

Mikroskopisch: H.-E.-Präparate. Schon in der Rinde zum größten Teil die Epithelien und Kerne schlecht gefärbt. Im Bereich der Harnkanälchen und Sammelröhrchen mächtige Anhäufungen von gelappten Leukocyten, meist interstitiell gelegen. Manchmal finden sich entsprechend dem geraden Verfaul der Kanälchen langgestreckte Anhäufungen im Lumen derselben. Das Lumen der Sammelröhrchen vielfach mit geronnener Masse ausgefüllt. In anderen Schnitten, auch in der Rinde, Rundzellenanhäufungen meist zwischen den Kanälchen und um Gefäße gruppiert. Gefäße in der Umgebung stark gefüllt. Rinde zeigt die schwersten Veränderungen! — Gramfärbung: Ueberall lassen sich in den oben beschriebenen Infiltraten Staphylokokken nachweisen; Glomerulischlingen frei von Kokken.

10. 20. XII. 12. Hervorziehen der l. Niere. Oberer Pol wird wie beim Sektionsschnitt bis zum Nierenbecken incidiert, darauf ein steriler Seidenfaden eingelegt, die Niere durch Naht geschlossen. Reposition. 23. XII. Staphylokokkenkultur teils subkutan, teils intravenös injiciert. 30. XII. durch Nackenschlag getötet. Die Niere selbst äußerlich ohne grobe Veränderungen, ist nicht sehr vergrößert, am oberen Pol an der Bauchwand leicht adhärent. Aufgeschnitten zeigt sich die Incisionswunde z. T. verklebt, z. T. in einen nekrotischen Herd umgewandelt. In diesem nekrotischen Herde findet sich der Faden. Kulturen steril.

Mikroskopisch: H.-E.-Präparate. Im Bereich der Randzone der nekrotischen Stelle starke Bindegewebsproliferation. Nach innen zu von dieser Rundzellenanhäufungen, die manchmal auffallend dunkel gefärbt sind. Nach dem Zentrum zu Nekrosen. Fremdkörperriesenzellen lassen sich nirgends nachweisen. — Gramfärbung: In den nekrotischen und infiltrierten Partien vereinzelte Staphylokokken neben einer großen Anzahl von dicken plumpen Gram-positiven Stäbchen.

11. 11. IX. 13. Ligatur des l. Ureters. 17. IX. Injektion von 0,2 ccm einer frischen Aufschwemmung von Staphylococcus aureus in die Ohrvene. 1. X. durch Nackenschlag getötet. Obduktion: Die Niere leicht mit Netz und Milz verwachsen; ist gut um das Dreifache gegen die rechte vergrößert. Beim Einschneiden entleert sich sofort eingedickte eitrige Flüssigkeit. Nierenbecken stark erweitert, ohne makroskopische Veränderungen. Mark- und Rindensubstanz sehr stark verschmälert, eigentliche Absceßchen makroskopisch nicht zu finden. Kulturen o. B. Andere Niere normal.

Mikroskopisch: H.-E.-Präparate. Kapsel stark verdickt, mit einzelnen Rundzelleneinlagerungen. Kapselraum der Glomeruli mäßig erweitert; zahlreiche leukocytäre Infiltration in der Rinde, meist in der Umgebung von Gefäßen, von denen einzelne anscheinend mit kleinen embolischen Kokkenhaufen verstopft sind. Epithelien der Harnkanälchen oft verschwommen, abgestoßen, als Epithelzylinder zusammengeballt im Lumen liegend. Reichliche Bindegewebsentwicklung in der Rinde. Die Schleimhaut des Nierenbeckens im ganzen gut erhalten. An einzelnen Stellen die Sammelröhrchen mit Zellen und nekrotischen Massen, manchmal auch mit (dunkelblauen) Kokkenhaufen ausgefüllt. — Grampräparate: Keine sicheren Bakterien nachzuweisen.

12. 2. X. 13. Ligatur des l. Ureters von Schnitt neben den langen Rückenmuskeln her. 7. X. Injektion von 0,3 ccm Staphylokokkenbouillonkultur in die Ohrvene. 18. X. durch Nackenschlag getötet. Ausgesprochene Perinephritis. Kapsel stark verdickt Auf dem Durchschnitt entleert sich nur geringe trübe Flüssigkeit. Das Nierenbecken mittelmäßig erweitert, ist teils mit nekrotischen Massen, die mehr im Zentrum liegen, teils mit einer grau-rötlichen Masse ausgefüllt Die Marksubstanz setzt sich sehr scharf gegen die Rinde ab, an der Grenze findet sich hier eine ausgesprochene eitrige Zone. Die Marksubstanz selbst von grau-rötlichem Aussehen und in der Rinde finden sich zahlreiche bis stecknadelkopfgroße Absceßchen. Die Niere ist im ganzen gut um das Doppelte gegen die andere vergrößert. Auch in der leicht vergrößerten anderen Niere finden sich an einer Stelle in Mark und Rinde Absceßchen, an einer anderen ein streifenförmiger gelber Herd. Hier treten die Gefäße besonders in der Rinde als deutlich injicierte rote Streifen hervor. Urin aus der Blase vollkommen klar, die Blase selbst

zeigt an ihrer Schleimhaut keine Veränderungen. — Kulturen: Aus der operierten Niere: Staphylokokken, aus der gesunden Niere: ebenfalls Staphylokokken. Herzblut: steril. Blase: auf Schrägagar Staphylokokken. Es handelt sich stets um Staphylococcus aureus, dieser war auch zur Injektion verwendet worden.

Mikroskopisch: H.-E.-Präparate. Schwerste destruktive Prozesse in der Rinde, mit zahlreichen Abscessen, die vielfach konfluieren und z. T. sehr deutlich subkapsulär liegen. Auch auf der stark verdickten Nierenkapsel einige Beläge. An der Grenze zwischen Mark und Rinde eine Zone mit zahlreichen dicht gelagerten leukocytären Infiltraten und einzelnen dunkelblauen Flecken, welche als Embolien anzusprechen sind. In den Schnitten finden sich auch in den Glomeruli einige dunkle Flecken, also auch hier kapilläre Embolien. Die graden Harnkanälchen mit meist sehr schlecht gefärbtem Epithel. Wenige interstitielle entzündliche Prozesse, nur ab und zu eitrige Ablagerungen in den Harnkanälchen. An einer Stelle zieht sich der destruktive Prozeß von der Rinde bis in das Mark, das z. T. eitrigen Belag aufweist. Rindensubstanz mit gutgefüllten Gefäßen. Kanalsystem mittelmäßig erweitert, an manchen Stellen überhaupt nicht. — Gramfärbung: Staphylokokken nachweisbar in den Abscessen in reichlicher Menge, auch in einigen gewundenen Harnkanälchen, meist aber in den graden. An einigen Stellen ausgesprochene Kokkenembolien in Gefäßen mittleren Kalibers, anscheinend zu den betreffenden Absceßhöhlen gehörend. Glomeruli keine Kokken enthaltend.

13. 2. X. 13. Ligatur des l. Ureters vom Rücken her. 7. X. Injektion von Staphylokokkenaufschwemmung in die Ohrvene. 10. X. Tier ist moribund, wird durch einige Tropfen Chloroform getötet. Obduktion: L. Niere fest mit dem parietalen Bauchfell verwachsen, im ganzen stark vergrößert. Entzündliche fibrinöse Veränderungen in der Umgebung. R. Niere ebenfalls leicht vergrößert. In den Organen sonst keine Veränderungen. L. Niere durch Sektionsschnitt eröffnet, entleert reichlich trüben, eitrigen mit Flocken untermischten Urin. Das Nierenbecken ziemlich stark erweitert, zeigt Gefäßinjektion und auch gelbliche Auflagerungen. An der Grenze zwischen Mark und Rinde findet sich eine stecknadelkopfgroße Absceßhöhle mit gelblichem Rande und intensiv rotem Hofe. Auch in der Rinde punktförmige Absceßchen. Das ganze Parenchym im ganzen trübe. Die r. Niere ebenfalls leicht vergrößert, mit etwas erweitertem Nierenbecken und leicht geröteter Schleimhaut. Vom Nierenbecken aufwärts streifenförmig angeordnete gelbliche Partien, die scharf an der Rinde absetzen. Auch in der Rinde findet sich ein kleiner Absceß. — Kulturen: Aus der operierten Niere: Staphylokokken, ebenso aus dem Blut; gesunde Niere: Kulturen bleiben steril. Aus Blase, deren Urin ganz klar war, wachsen ebenfalls Staphylokokken.

Mikroskopisch: H.-E.-Präparate. Bowmann'sche Kapselräume leicht erweitert, in den Glomeruli ab und zu tiefdunkle Flecken, Bakterienembolien. Epithel der gewundenen Harnkanälchen nur z. T. gut erhalten, sehr ausgesprochene Hyperämie. An einzelnen Stellen große Herde, Leukocyten z. T. mit zerfallenen Kernen. Das Epithel der Kanälchen liegt manchmal zu Zylindern geballt in den Lumen. Veränderungen in der Marksubstanz. Hier sind die graden Harnkanälchen mit dicken, dunklen Schollen angefüllt, das Epithel vielfach nekrotisch, schlecht gefärbt. Die interstitiellen Blutgefäße mächtig gefüllt. Nierenbeckenepithel z. T. nekrotisch, z. T. gut erhalten. — Gramfärbung: Typische Staphylokokken nachzuweisen, in den Harnkanälchen, aber eigentlich nur im Mark, manchmal im interstitiellen Gewebe und direkt zwischen dem Epithel der geraden Harnkanälchen liegend. Andere Niere: Sehr starke Hyperämie; Epithel gut erhalten, kleine herdförmige Absceßchen in der Rinde, Marksubstanz weist an einer Stelle starke Infiltration mit beginnender Nekrose auf. In den Sammelröhrchen dunkelblaue zylinderartige Gebilde. Zusammengeballte Bakterienhaufen. — Gramfärbung: In den letzten dunklen Gebilden Staphylokokken nachweisbar, also im Lumen der Harnkanälchen gelegen.

14. 10. X. 13. Ligatur des l. Ureters. 15. X. intravenöse Injektion einer Staphylokokkenaufschwemmung, von 0,2 ccm. 17. X. tot aufgefunden. — Obduktion: Niere stark vergrößert.

Auf dem Durchschnitt das Parenchym verwaschen, miliare Abscеßchen in der Rinde wie auch hier eine eitrige Zone an der Grenze zwischen Rinde und Mark. Nierenbeckenschleimhaut o. B., enthält trüben Urin. Die r. Niere vollkommen normal. Kulturen: Herzblut, operierte Niere, gesunde Niere, Blase: Staphylokokken.

Mikroskopisch: H.-E.-Präparate. In der Rinde einige interstitielle Prozesse. Epithel der Harnkanälchen auffallend schlecht gefärbt, die Lumina mit homogenen rötlichen Massen ausgefüllt. Glomeruli ziemlich kernhaltig, Blutgefäße gut gefüllt; an anderen Stellen die Tubuli contorti wieder gut erhalten. Embolische Prozesse nachweisbar und zwar wiederum gerade an zwei größeren Gefäßen dicht unter der Rindensubstanz gelegen, die durch einen dunkelblauen, sehr intensiv gefärbten Pfropf ausgefüllt sind. Auch die Marksubstanz bereits verändert, Harnkanälchen z. T. mit zelligen Massen, z. T. mit homogenen, hyalinen Eiweißmassen ausgefüllt. Marksubstanz an einigen Stellen mächtig hyperämisch. — Staphylokokken in den gewundenen Harnkanälchen aber nicht in den Glomeruli. In den geraden Harnkanälchen nur ganz vereinzelte Kokken.

15. 17. X. 13. Ligatur des l. Ureters vom Rücken her. 21. X. 0,2 ccm Staphylokokkenbouillonkulturaufschwemmung (24 Std. alt) in die Ohrvene. 30. X. tot aufgefunden. Op. Niere mächtig vergrößert, ausgesprochene Perinephritis, Nierenbecken mit dickem Eiter gefüllt. Auf dem Durchschnitt Mark- und Rindensubstanz deutlich zu unterscheiden, durch eine eitrige scharf begrenzte Zone. Vereinzelte herdförmige Abscеßchen in der Rinde, streifenförmige Partien in der Marksubstanz, nur ab und zu auch hier kleine Abscеßchen. In der gesunden Niere an der Grenze zwischen Mark- und Rindensubstanz einige Abscеßchen, an einer Stelle streifenförmige gelbe Partien in der Marksubstanz. Gefäße treten in dieser Niere ziemlich deutlich injiciert hervor. — Kulturen: Op. Niere Staphylokokken. Gesunde Niere: Staphylokokken. Blase: Staphylokokken und vereinzelte Colibakterien. Herzblut bleibt steril.

Mikroskopisch: H.-E.-Präparate. Schwerste destruktive Veränderung in der Rinde. Deutlich ist die Rindensubstanz gegen die Marksubstanz durch eine Linie abgesetzt, welche durch leukocytäre Infiltrate ausgezeichnet ist. Hier und auch nach der Marksubstanz zu finden sich dunkelblaue Flecken, die anscheinend in Gefäßen liegen und so als Bakterien-Embolien anzusprechen sind. In der Rinde selbst und auch subkapillär gelegen, Abscеßchen, die oft im Zentrum oder mehr lateralwärts ein Gefäß erkennen lassen. Kapselraum ziemlich stark erweitert. Marksubstanz mit miliaren Abscеßchen, z. T. mit nekrotischen Partien in deren Zentren. Epithel schlecht gefärbt, Lumen z. T. meist mit homogenen rötlichen Massen, z. T. mit zelligen Elementen und dunkelblauen Partien erfüllt. An manchen Stellen Zylinderbildung. An anderen Schnitten sind diese beschriebenen degenerativen Prozesse auch im Mark viel ausgesprochener. Schwerste Pyelonephritis. — Gramfärbung: In der Rinde zahlreiche Staphylokokkenembolien, namentlich an der Grenze zwischen Mark und Rinde, ebenso in den Lumen der absteigenden Harnkanälchen. An einigen Stellen, namentlich an der Grenze zwischen Rinde und Mark, scheinen Gefäße durch Kokkenembolien angefüllt zu sein.

16. 24. X. 13. 25. X. Injektion von 0,2 ccm Staphylokokkenbouillonaufschwemmung in die Ohrvene. (Bouillonkultur war 24 Std. alt.) 30. X. tot aufgefunden. Obduktion: Niere sehr stark vergrößert, zeigt schmierig fibrinöse Beläge auf der Kapsel, läßt durch diese einige gelbliche Herde schimmern. Auf dem Durchschnitt entleert sich trüber eitriger Urin. Nierenbecken mäßig erweitert, Schleimhaut o. B. Die schwersten Veränderungen bietet hier die Rinde, die sich wiederum durch eine deutlich eitrige Zone gegen die Marksubstanz absetzt. An zwei Stellen zahlreiche miliare Abscesse, im Bereich derselben oft streifenförmige gelbe Herde. Blasenurin klar, andere Niere zeigt vereinzelte Herde in Mark und Rinde. — Kulturen: Op. Niere, gesunde Niere, Herzblut, Blasenurin: Staphylokokken.

Mikroskopisch: H.-E.-Präparate. Hier fällt besonders die schwere Veränderung der Rinde auf, die mit Abscеßchen durchsetzt und ganz mächtig hyperämisch ist. Rinde gegen die Marksubstanz durch eine eitrige Zone abgesetzt, Glomerulischlingen schlecht gefärbt, Kapsel-

raum erweitert. Marksubstanz auffallend ohne jede Infiltrate. Nur in den Sammelröhrchen vereinzelte dunkle Punkte von abgestoßenen Epithelen und zellige Elemente, aber keine interstitiellen Prozesse. Nierenbeckenepithel gut erhalten, das Lumen des Nierenbeckens mit leukocytären Infiltraten und nekrotischen Massen gefüllt. — Gramfärbung: Staphylokokken in den Abscessen, in den geraden, ab und zu in den gewundenen Harnkanälchen nachweisbar. In der sog. Grenzzone zwischen Mark und Rinde einige Gefäße, die ganz mit Kokken erfüllt sind. Embolien.

Um eine Infektion der gestauten Niere mit Staphylokokken, von denen bald aureus bald albus zur Verwendung kamen, auf dem Blutwege zu erzielen, wurden also im ganzen 16 Versuche ausgeführt, von denen die größere Anzahl als durchaus gelungen zu bezeichnen ist. Gerade in den letzten Versuchen zeigten die Nieren so schwere Veränderungen im Sinne einer Pyelonephritis, daß bei diesen Experimenten (13–16) die Tiere von selbst zum Exitus kamen. Aus welchen Gründen die letzten Experimente so viel besser und intensiver uns den Einfluß der Stauung bei der hämatogenen Infektion erkennen ließen, das liegt wohl einmal daran, daß wir in dieser Zeit die Technik der intravenösen Injektion viel besser beherrschten und zum anderen daran, daß die Stämme sicher hoch virulent waren, manche waren ganz frisch angelegt, manche frisch abgestochen. Aber fast in allen gestauten Nieren konnten wir, wie aus den mikroskopischen Untersuchungen hervorgeht, wenn nicht meist schon makroskopisch, so eben mit dem Mikroskop, recht schwere Veränderungen nachweisen. Diese betrafen in erster Linie das Epithel, das zuweilen eine schlechte Färbung aufwies, zum Teil bereits abgestoßen und zu Zylindern zusammengeballt in den Kanälchen lag, zum Teil aufgelockert oder aber serös durchtränkt waren. Die Kernfärbung ließ oft zu wünschen übrig, sodann wurde in allen Fällen eine mehr oder minder hochgradige hydronephrotische Erweiterung des Kanalsystems der Niere festgestellt, die aber jedenfalls bei diesen Versuchen nur eine untergeordnete Rolle spielte. Dagegen konnten vielfach schon makroskopisch reichlich Abscesse, sei es in miliarer, sei es in größerer Form nachgewiesen werden und von diesen Abscessen war vornehmlich die Rinde befallen. Es war in einigen Fällen auffallend, wie die Rinde und Marksubstanz recht scharf gegeneinander durch eine Zone getrennt waren, die ich als eitrige Grenzzone bezeichnen möchte. Die mikroskopische Untersuchung hat uns über diese Zone zum Teil Aufschluß gegeben, denn hier fanden wir Gefäße, die mit dunkelblauen Pfröpfen ausgefüllt waren und die doch zweifellos als Kokkenembolien anzusprechen sind. Es fiel uns fernerhin auf, daß fast bei allen mikroskopischen Untersuchungen die Rinde in erster Linie die schweren Veränderungen zeigte und die Marksubstanz erst sekundär befallen zu sein schien. In der Rinde lagen auch in den Fällen, wo die Veränderungen makroskopisch nicht so sichtbar hervortraten, Infiltrate in Gestalt von leukocytären Elementen, die wir eben als kleine Abscesse ansprachen, und weiter machten wir die bemerkenswerte Beobachtung, daß in den Kapillarschlingen der Glomeruli eigentlich nur vereinzelte embolische Bakterienhaufen nachgewiesen werden konnten. Wie war das zu erklären? Ich glaube, daß wir hierbei die Anatomie der Niere mit heranziehen müssen. Wir wissen, daß etwa an der Grenze zwischen Mark und Rinde die Art. interlobularis in die sog. Art. arciformis übergeht. Von dieser nun entspringen, rechtwinklig in die Nierenrinde aufsteigend, die Art. interlobulares, und hierdurch ist für die oben geschilderte eitrige Grenzzone nach unserer Meinung eine genügende Erklärung gegeben; denn die Bakterien bleiben bereits hier an der scharfen Abgangsstelle der in die Rinde aufsteigenden Gefäße liegen, sei es, daß sie hier schon zu Kokkenembolien geballt waren, sei es, daß solche erst hier entstanden sind. Das würde also mit den oben geschilderten Befunden übereinstimmen, wo wir in dieser Gegend auf embolisch verstopfte Gefäße an der Grenze zwischen Mark und Rinde stießen. Von diesen primären

Herden, wie ich sie in unseren Versuchen bezeichnen will, schritt die Infektion nun weiter auf dem Blutwege in die Rinde aufsteigend fort. Hier gelangten nun zunächst die Bakterien in die Glomeruli und von diesen abwärts wurde jetzt erst das Kanalsystem befallen. So kommt es, daß bei diesem Infektionsmodus in erster Linie die schwersten Veränderungen die Rinde aufweisen mußte und daß die Veränderungen der Marksubstanz nicht so mächtig hervortraten. In den Protokollen sind nun fernerhin noch oft streifenförmige Herde von gelblichem Aussehen in der Marksubstanz erwähnt. Diese Herde entsprachen, wie wir schon makroskopisch sehen konnten, den graden Harnkanälchen und präsentierten sich auch mikroskopisch eben als diese, in denen sich teils zellige Elemente, Leukocyten und auch abgestoßene Epithelien befanden. Manchmal war bereits hier der Zerfall der Kerne sehr ausgesprochen, so daß in einigen Lumina nur nekrotische Massen lagen. Außerdem fanden sich in den nach Gram gefärbten Schnitten oft dunkelblaue Massen im Innern der graden Harnkanälchen, welche also als weiter nichts aufzufassen sind, als zum Teil nekrotische, zum Teil noch zellige Partien, die mit dicken Bakterienhaufen beladen waren. Das Nierenbecken selbst war in allen Fällen nur wenig an der eigentlichen Entzündung beteiligt. Das Epithel hierselbst war meist gut erhalten, die Gefäße ab und zu injiciert. Die genannten streifenförmigen Herde der Marksubstanz sind nun doch sicher so zustande gekommen, daß aus den schweren Veränderungen in der Rinde Bakterien und zellige Elemente nach abwärts geschwemmt wurden und hier nun allmählich die Lumina verstopften und ausfüllten, da ihnen ja ein Abflußweg infolge der Stauung nicht mehr gegeben war. Daß hier in der Marksubstanz schon primär eine Wirkung der Bakterien stattgefunden hat, ist nach unseren Untersuchungen nicht anzunehmen. Erst als sekundäre sind die Veränderungen in der Marksubstanz aufzufassen, die nun auch bei sehr schweren und fortgeschrittenen Fällen sich in Gestalt von kleinen Abscessen präsentierten. Durch die entzündlichen Veränderungen, die auf dem Blutwege in der Rinde vornehmlich und primär zustande gekommen waren, ist natürlich auch die Nierenkapsel und ihre Umgebung in Mitleidenschaft gezogen worden, und so wird es ohne weiteres verständlich, daß wir in den meisten Fällen eine Perinephritis konstatieren konnten. Das Nierenlager war teils schwer, teils weniger stark an der Entzündung beteiligt, und so haben wir fernerhin eine Erklärung für die Tatsache, daß in einigen Fällen bei der Obduktion entweder eine Darmschlinge an der Niere adhärent oder aber ein Netzzipfel mit herangezogen war. Das parietale Blatt des Peritoneums war bei der Laparotomie über der Niere niemals besonders vernäht worden.

Die andere Niere erwies sich in der großen Mehrzahl der Fälle als normal und nur in einigen Experimenten (Nr. 2, 4, 12, 13, 15) konnten schon meist makroskopisch einige kleine Herde in der nicht gestauten Niere nachgewiesen werden. Aber diese Veränderungen standen in keinem Verhältnis zu dem schweren Zerstörungsprozeß, den die Staphylokokken auf dem Blutwege in der gestauten Niere hervorgerufen hatten.

Auch das kulturelle Verfahren — die Kulturen wurden meist sowohl auf Schrägagar wie in Bouillon angelegt —, das aber leider nicht in allen Fällen aus äußeren Gründen mit herangezogen worden ist, hat uns bei der hämatogenen Infektion mit Staphylokokken einige recht bemerkenswerte Punkte gegeben.

In den Fällen 12, 13, 14, 15, 16 konnten nicht allein aus der operierten Niere die Staphylokokken kulturell gewonnen werden, auch aus der anderen Niere mit Ausschluß des Falles Nr. 13 und aus dem Blasenurin wurden Staphylokokken gezüchtet, obwohl diese Nieren verhältnismäßig kleine Herde, in 2 Fällen gar keine Veränderungen aufwiesen. Wie ist diese Tatsache zu erklären? Die Kokken kreisten in der Blutbahn und riefen in der einen Niere die schweren Veränderungen vor, weil ihnen hier der Weg zur Ansiedelung und zum Beginn

ihres Zerstörungswerkes durch die Stauung geebnet war. In den genannten anderen Fällen traten zum Teil ebenfalls kleine Herde in Gestalt von Abscessen in der Niere der anderen Seite auf, die wohl auf Bakterienembolien zurückzuführen sind. Aber gerade die Experimente Nr. 14 und 16 sind zur Beurteilung unseres vorliegenden Themas von ausschlaggebender Bedeutung, denn hier passierten die Kokken die normale Niere ohne weiteres und ebenso die Blase: In beiden Organen konnten keine Veränderungen nachgewiesen werden; hier waren eben die Zellen in keiner Weise geschädigt. Es lag keine Behinderung des normalen Abflusses des secernierten Harnes vor, die Blase selbst konnte in normaler Weise entleert werden. Die Zellen waren also sehr widerstandsfähig und die Bakterien konnten sich nicht einnisten. Sie passierten die Kapillarschlingen der Glomeruli, weil sie wohl nicht zu embolischen Haufen zusammengeballt waren und infolgedessen in dem Innern der Kapillargefäße nicht liegen blieben. Auch die Blase wies, wie ich schon hervorhob, in diesen Fällen keine Veränderung auf und so wird uns die Tatsache absolut verständlich, warum wir sowohl aus der Blase wie aus der gesunden Niere Reinkulturen von Staphylokokken gewinnen konnten. Es befanden sich diese Kokken sozusagen auf der Wanderung, um den Körper des Tieres zu verlassen. Wenn im Falle Nr. 13 nur aus der Blase, aber nicht aus der normalen Niere Staphylokokken gezüchtet wurden, so findet dies seine Erklärung darin, daß hier wahrscheinlich an einer Stelle des Nierenparenchymas abgeimpft worden war, wo sich zufällig keine Kokken befanden; bei weiterem Abimpfen hätten wir zweifellos auch aus dieser Niere Staphylokokken züchten müssen.

Diese Tatsachen sind doch sehr wesentlich und zeigen uns mit so großer Deutlichkeit, was für ein gewaltiger Einfluß der Stauung bei der pyogenen Niereninfektion zuzuschreiben ist. (Vgl. zu diesem Abschnitt die Bilder von Nr. 10, 12, 13 und 15.)

Anhang. Subkutane Infektion mit Staphylokokken nach Ureterunterbindung.

17. 8. VI. 12. Linksseitiger Bauchschnitt. Doppelligatur des Ureters nach Freilegung und Hervorziehen der l. Niere. Bauch in Etagennähten geschlossen. Injektion von 0,5 ccm Staphylokokkenbouillonkultur subkutan an der Streckseite des l. Oberschenkels. — 14. VI. wurde demselben Kaninchen eine Bouillonaufschwemmung von Staphylococcus aureus (eine Oese von Agar-Reinkultur in etwa 15 ccm Bouillon aufgeschwemmt) in den l. Oberschenkel eingespritzt. Getötet 17. VI. 12. Befund ganz ähnlich wie bei dem Kaninchen I. Auch hier erscheint an einer Stelle das Nierenfett eitrig infiltriert. Es findet sich aber kein Rindenabsceß; dagegen sieht man am unteren Durchschnitt ein kleines gelbes Stippchen, das ein Absceß zu sein scheint. Die Zeichnung der Niere ist gut erhalten. Die andere Niere erscheint vollkommen gesund.

Mikroskopisch: Präparate mit Hämatoxilin-Eosin gefärbt. Auch hier sind miliare Abscesse nicht nachweisbar, weder in der Rinde, noch in der Marksubstanz. Der Kapselraum der Glomeruli bald mehr bald weniger erweitert. Einzelne Glomeruli sind gut erhalten, kernreich, Kapillarschlingen gut gefüllt. Die Epithelien der Harnkanälchen sind vielfach schlecht gefärbt und enthalten vielfach abgestoßene Epithelien. van Gieson-Schnitte zeigen keine pathologische Zunahme des Bindegewebes. — Grampräparate zeigen in den Schaltstücken eine homogene blaue Masse, die als geronnenes Eiweiß aufzufassen sind. Nirgends Kokkenembolien oder Kokken in den Harnkanälchen. In den mit Sudan gefärbten Schnitten keine Verfettung.

18. 18. VI. 12. Linksseitiger Bauchschnitt; einfache Ligatur des Ureters. 21. VI. Injektion von 0,5 einer frischen Aufschwemmung von Staphylococcus aureus in die Bauchhaut. Temp.: 21. VI. 38,2; 22. VI. 38,6; 24. VI. 38,7; 25. VI. 39,6. Getötet 25. VI. 12. Die nicht

operierte Niere ist ganz unverändert. Die unterbundene Niere ist mäßig vergrößert; das Nierenbecken enthält bräunlichen Urin, der abgeimpft wird. Ein kleiner Rindenabsceß mit hellrotem Hofe. Kulturen sind steril geblieben.

Mikroskopisch: Präparate mit Hämatoxilin-Eosin gefärbt. Hier tritt sehr schön die mächtige Erweiterung der Harnkanälchen wie der Kapselräume der Glomeruli hervor. Die Epithelien sind gut erhalten. In den Harnkanälchen erster Ordnung (Tubuli contorti) vielfach homogene rötlich gefärbte Massen, geronnenes Eiweiß. An einer Stelle findet sich dicht unter der Kapsel ein hämorrhagischer Infarkt, im Bereich dessen sind die Glomeruli ziemlich verödet, klein; im Bereich der Sammelröhrchen sind die interstitiellen Gefäße mächtig mit Blut gefüllt, ein Absceß nirgends zu entdecken. — In den Grampräparaten konnten keine Kokken nachgewiesen werden.

19. 23. VI. 12. Es soll ein Ast der Nierenarterie unterbunden werden, dabei aber wird die Nierenvene verletzt, so daß diese unterbunden werden muß. Die Niere wird darauf ganz blau und vergrößert sich stark. 25. VI. 1 ccm Staphylokokkenkultur-Aufschwemmung subkutan eingespritzt. Temp.: 25. VI. 38,3; 27. VI. 36,8; 28. VI. 38,8; 29. VI. 38,5. Getötet 29. VI. 12. Die l. Niere ist vergrößert, dunkel, prall gespannt. Vom Venenblut werden Kulturen abgeimpft. Kulturen vom Blut und aus der l. Niere sind Staphylokokken gewachsen.

Mikroskopisch: H.-E.-Präparate. Die Kapsel im ganzen verdickt. Bei schwacher Vergrößerung schon sieht man reichliche Ablagerung von braunem Pigment, namentlich im Bereich der Tubulirecti, in der Rinde sind die Nierenepithelien sehr schlecht gefärbt, mit geronnenen Massen angefüllt. Glomerulischlingen schlecht gefärbt, ziemlich kernreich, zwischen den gewundenen Harnkanälchen finden sich reichlich Anhäufungen von Zellen, die auffallend dunkel gefärbt sind und deren Natur zunächst nicht sicher festgestellt werden kann. Die Bowmann'schen Kapselräume nicht erweitert. In Grampräparaten lassen sich keine Kokken nachweisen. Das Pigment in den Interstitien tritt in diesen Stücken noch deutlicher hervor, ist manchmal zu Schollen abgelagert, manchmal auch mehr verteilt. Auch die oben genannten dunklen Zellen sind hier mit Sicherheit nicht zu differenzieren. Im Bereich der Tubuli contorti treten in den Gefäßen ab und zu dunkelblaue Häufchen hervor, die sich als Staphylokokken herausstellen und interstitiell gelagert sind.

Der Vollständigkeit halber habe ich auch diese 3 Experimente mitgeteilt. Der Fall Nr. 19 kann hier übergangen werden; er scheidet so wie so aus dem Bereich unserer Betrachtung aus, weil ja hier bei der Operation die Art. renalis unterbunden werden mußte. In den beiden anderen Fällen, in welchen nach Ligatur des Ureters die Staphylokokken subkutan einverleibt worden waren, wurde 1 mal ein kleiner Absceß in der Marksubstanz angenommen, 1 mal mit Sicherheit ein Rindenabsceßchen erzeugt. Die mikroskopischen Veränderungen waren eigentlich sehr wenig ausgesprochen, wenn auch zum Teil sich durch eine schlechte Färbung der Epithelien, durch starke Kapillarfüllung, durch abgestoßene Epithelien, die im Innern von Harnkanälchen lagen, die ersten Zeichen einer beginnenden Entzündung kundgaben. Die andere Niere erwies sich in diesen Fällen als völlig gesund. Die Kulturen waren in dieser Versuchsreihe außerordentlich stark verdünnt worden, so daß eben nur eine ganz geringe Menge von Bakterien in den Kreislauf gelangen konnten. Dies geht wohl auch schon aus der Tatsache hervor, daß an der Injektionsstelle deutliche Abscesse sich nicht gebildet hatten. Außerdem wurden die Tiere sehr bald nach der stattgehabten Infektion 1 mal nach 3, 2 mal nach 4 Tagen getötet, so daß eben aus den genannten Gründen schon so mächtige Veränderungen nicht vorhanden sein konnten. Das kulturelle Verfahren ließ uns in diesen 3 Experimenten im Stich.

2. Hämatogene Infektion mit Bact. coli comm.

20. 14. IX. 12. Ligatur des l. Ureters. 19. IX. Injektion von 0,5 ccm einer Coliaufschwemmung. (4 Platinösen auf 10 ccm Bouillon in die Ohrvene.) Getötet 25. IX. durch Nackenschlag. L. Niere mächtig vergrößert, etwa dreimal so groß wie die rechte, stark gespannt. Auf dem Durchschnitt Mark- und Rindensubstanz sehr verschmälert, von trübem, verschwommenem Aussehen. Injektion der Gefäße des mächtig erweiterten Nierenbeckens. Nirgends Abscesse. Urin wird steril entnommen. R. Niere keine Veränderungen. Urin enthält Eiweiß. Mikroskopisch: Leukocyten, reichlich Erythrocyten, Nierenepithelien, einige geschwänzte Epithelien, ab und zu Bakterienhaufen. Kulturen: Die Blutkulturen sind steril geblieben, dagegen wurden aus dem Urin der operierten Niere Kolonien von Colibakterien (Gram-negative Stäbchen) gezüchtet.

Mikroskopisch: H.-E.-Präparate. Kapsel verdickt. Kapselräume wie die einzelnen Harnabschnitte stark erweitert. Die Gefäße namentlich nach dem Nierenbecken zu sehr stark gefüllt. Epithelien der Rinde schlecht gefärbt, ab und zu leukocytäre Infiltrate! Nierenbeckenschleimhaut: o. B. — Gramfärbung: Keine Kokken oder Stäbchen nachzuweisen.

21. 2. X. 12. Unterbindung des l. Ureters. Bauchnaht. Collodiumverband. 4. X. Injektion von einer Coliaufschwemmung (1 Oese einer Reinkultur auf 4 ccm Bouillon) von 0,5 in die Ohrvene. 11. X. Getötet durch Nackenschlag. Obduktion: Die l. Niere ist etwa um das 2½fache gegen die rechte vergrößert, im ganzen von trübem Aussehen; auf der hinteren Hälfte zeigen sich etwa 5 flächenhafte, gelblich aussehende unter der Kapsel gelegene Partien mit rötlichem Hof. Nierenbecken durch Sektionsschnitt eröffnet, enthält trüben eitrigen Urin. Etwa 5 ccm steril entnommen. Nierenbecken stark erweitert, ohne besondere makroskopische Veränderungen. In der Rinde am unteren Pol gelbliche Partien mit intensiv rotem Hofe. Beim Einschneiden in diese Partie zeigt sich, daß sie tief in die Substanz hineinragt und sich nach unten zuspitzt (Infarkt). Kulturen: Abstrich vom Blut: steril. Abstrich vom Nierenbecken steril geblieben. Urin: Eiweiß stark positiv. Mikroskopisch: rote und sehr reichlich weiße Blutkörperchen. Einige geschwänzte Epithelien. Die andere Niere völlig normal!

Mikroskopisch: H.-E.-Präparate. Das ganze Harnsystem dilatiert. In der Rinde finden sich einzelne Komplexe von polynukleären Infiltraten. Das Gefäßsystem ist überall stark gefüllt, namentlich nach dem Nierenbecken zu. Die Epithelien der Rinde vielfach verwaschen, oft im Lumen der Harnkanälchen liegend! Gramfärbung: Nirgends Bakterien nachweisbar.

22. 11. IX. 13. Ligatur des l. Ureters. 16. IX. Niere stark vergrößert, deutlich palpabel. 17. IX. Injektion einer frischen Colibakterienkulturaufschwemmung von 0,3 ccm in die Ohrvene. 25. IX. tot aufgefunden. Sektion: Die Niere ist mehr als das Doppelte gegen die gesunde vergrößert. Nierenbecken mit trübem, eingedicktem Eiter angefüllt. Zahlreiche Abscesse, besonders in der Rinde. In der Marksubstanz haben die gelblichen Herde eine mehr streifenförmige Anordnung. Die nicht operierte Niere zeigt keine Veränderungen. Kulturen: Herzblut steril. Gesunde Niere: Bact. coli. Operierte Niere: Bact. coli und Streptococcus brevis.

Mikroskopisch: H.-E.-Präparate. Es findet sich das Bild der Pyelonephritis. Starke eitrige Infiltration zwischen den Sammelröhrchen, die teilweise mit nekrotischen Massen, teilweise mit Bakterienhaufen und Leukocyten ausgefüllt sind. In der Umgebung dieser mächtige Hyperämie; auch die Glomeruli sehr bluthaltig. In der Rinde im Bereich der gewundenen Harnkanälchen zahlreiche leukocytäre Infiltrate. Die Epithelien der gewundenen Harnkanälchen abgestoßen im Lumen liegend, z. T. gut erhalten, z. T. schlecht gefärbt. Gramfärbung: Fragliche Kokkenhaufen.

Um eine Infektion mit Coli auf hämatogenem Wege hervorzurufen, wurden 3 Experimente vorgenommen. Schon makroskopisch konnten hier Veränderungen in der Niere festgestellt werden, deren Parenchym namentlich in der Rinde sehr stark hyperämisch war. Oft war die

Zeichnung der Niere verwaschen und verschwommen, das Nierenbecken enthielt trüben, eitrig aussehenden Urin. Die Schleimhaut des Nierenbeckens zeigte auch in diesen Fällen keine besonderen Veränderungen, die namentlich in Fall Nr. 22 außerordentlich stark ausgesprochen waren. Hier treffen wir die schwersten entzündlichen Prozesse an, wie wir sie bei der Infektion mit Staphylokokken kennen gelernt haben. In der Rinde, die auch hier in erster Linie an den entzündlichen Prozessen beteiligt war, sehen wir reichlich Abscesse und in der Marksubstanz haben wir auch hier eine streifenförmige Anordnung der Herde. Eine so ausgesprochene Trennung zwischen Mark und Rinde, wie wir sie bei der Staphylokokkeninfektion auf hämatogenem Wege kennen gelernt haben, war in diesem Falle nicht zu konstatieren, vielleicht spielt hier die Art des Bakteriums eine Rolle, das nicht so große Neigung hat, sich zu embolischen Haufen zusammenzuballen und dann in den kleinen Nierengefäßen liegen zu bleiben. Aber die Tatsache, daß auch in diesen Fällen die Rinde so schwer und so vornehmlich an dem Prozeß der Entzündung beteiligt war, spricht doch ebenfalls dafür, daß die Bakterien zunächst bis in diese gelangten und hier zuerst ihre zerstörende Wirkung entfalteten, um dann erst sekundär auf dem Wege der Harnkanälchen in die Marksubstanz geschwemmt zu werden. Hier blieben sie dann in den graden Harnkanälchen liegen. Die gelbliche, streifenförmige Anordnung in der Marksubstanz erwies sich mikroskopisch als dieselbe Veränderung, wie wir sie in unserer ersten Versuchsreihe mit Staphylokokken kennen gelernt haben, so daß ich auf die dortigen Ausführungen verweise. Auffallend ist auch in diesem Falle der Umstand, daß die Glomeruli eigentlich so geringfügige Veränderungen aufwiesen. Sie zeigten meist einen etwas erweiterten Kapselraum, sehr starke Blutfüllung ihrer Schlingen, aber es konnten auch hier keine embolischen Prozesse nachgewiesen werden.

Interessant ist nun gerade für unsere Betrachtung die Tatsache, daß erstens das Bact. coli unter dem Einfluß der Stauung auch auf dem Blutwege so mächtige Veränderungen in der Niere hervorrufen kann, und zweitens die weitere Tatsache, daß in allen 3 Fällen die andere Niere sich nach genauer Inspektion als völlig normal erwies. Und gerade im Falle Nr. 22 konnten nun kulturell sowohl aus der schwer veränderten Niere wie namentlich aus der gesunden, einwandsfrei Colibacillen nachgewiesen werden. Also auch hier ergibt sich mit Sicherheit, daß eine normale, durch keine Insulte in ihrer Widerstandsfähigkeit herabgesetzte Niere die genannten Bakterien ohne weiteres durchläßt, d. h. daß diese die Kapillaren der Niere passieren, ohne irgendwelche Schädigung zu setzen.

3. Hämatogene Infektion mit Typhus.

23. 2. X. 12. Unterbindung des r. Ureters durch Laparotomie. 4. X. Injektion von einer Typhusaufschwemmung (1 Oese auf 4 ccm Bouillon) von etwa 0,5 ccm in die Ohrvene. Getötet am 11. X. Obduktion: Die Laparotomiewunde tadellos aseptisch, nirgends Verklebungen. Die r. Niere um das Dreifache vergrößert wie die linke, zeigt ein trübes sulziges Aussehen. Urin wird aus dem Nierenbecken steril entnommen. Nierenbecken stark erweitert, Mark- und Rindensubstanz von trübem, geschwollenem Aussehen, lassen einige rote Streifen erkennen. L. Niere ohne jede Veränderung. Kulturen: Abstrich von Leber, vom Nierenbecken und der Milz steril. Urin: Mikroskopisch sehr viel Leukocyten und Erythrocyten, Epithelien. Eiweiß stark positiv.

Mikroskopisch: H.-E.-Präparate. Sehr starke Füllung der Gefäße in der Rinde. Vereinzelte Zellanhäufungen von polynukleärem Charakter, meist in der Gegend von Gefäßen. Die Harnkanälchen und Kapselräume in toto erweitert. Bakterienfärbung o. B.

24. 3. X. 12. Unterbindung des l. Ureters. 5. X. Injektion von 0,5 ccm Typhusaufschwemmung in die Ohrvene. 11. X. tot aufgefunden. Obduktion: Leber anscheinend mit zahlreichen

Abscessen durchsetzt; Niere mächtig vergrößert, auf dem Durchschnitt keine Abscesse sichtbar. Nur auf der Hinterseite unter der Kapsel gelegen eine verdächtige eitrige Partie. Mark- und Rindensubstanz sehr trübe, Urin vorher steril entnommen, enthält Eiweiß. Mikroskopisch: Epithelien, weiße und rote Blutkörperchen in großer Anzahl. Kulturen o. B.

Mikroskopisch: H.-E.-Präparate. Die Epithelien der Harnkanälchen wie in Nr. 19 sehr trübe, die Niere im ganzen blutreich, namentlich nach dem Becken zu. Nierenbecken zeigt keine besonderen Veränderungen. Die Harnkanälchen mit Epithelien z. T. angefüllt, ab und zu kleinere Anhäufungen von polynukleären Zellen in der Gegend größerer Gefäße in der Rinde. Gramfärbung o. B.

25. 5. X. 12. Unterbindung des l. Ureter. 8. X. Typhusaufschwemmung 0,5 ccm in die Ohrvene. 12. X. durch Nackenschlag getötet. Niere mächtig vergrößert, Nierenbecken mit trübem eitrigem Urin, nirgends Abscesse in der Niere, das ganze Parenchym trübe, die Niere im ganzen sehr blutreich. Nierenbecken selbst ohne makroskopische Veränderungen. Kulturen: Aus dem Nierenbecken Typhus. (Es wurden entsprechend die verschiedensten Kulturverfahren zur Sicherstellung der Diagnose Typhus gemacht.) Aus der rechten normalen Niere konnte nichts gezüchtet werden.

Mikroskopisch: H.-E.-Präparate. Die Blutgefäße im ganzen mächtig gefüllt. Die Kapselräume wie die ganzen Harnkanälchen leicht erweitert. Infiltrate in Mark und Rinde nirgends nachzuweisen. Die Glomeruli kernreich, die Epithelien manchmal ganz dunkel schwarz tingiert (Embolien). In den gewundenen Harnkanälchen abgestoßene Epithelien, manchmal mehr homogene zylinderartige Gebilde. Epithel des Nierenbeckens im ganzen intakt, nur an einzelnen Stellen Detritus und abgestoßene Epithelien. Bakterienfärbung: In den Glomeruli wie auch in den Interstitien ab und zu dunkelblaue Herde; ob diese in den letzten, in den Kapillaren oder in den Lymphbahnen liegen, ist nicht zu entscheiden.

26. 5. X. 12. Unterbindung des r. Ureters. 8. X. Injektion von Typhusaufschwemmung wie in Nr. 21. 12. X. tot aufgefunden (Sepsis ?). Die Niere mit Leber verwachsen, ist stark vergrößert, das Parenchym von trübem Aussehen, Nierenbecken mit trübem eitrigem Urin, erweitert, Abscesse nicht nachzuweisen, Kulturen: Aus der operierten Niere Colibakterien, die l. Niere von normalem Zustand, aus ihr werden ebenfalls Colibakterien gezüchtet.

Mikroskopisch: H.-E.-Präparate. Das Kanalsystem im ganzen mäßig erweitert. An einer Stelle der Rinde auffallend starker Blutreichtum, nebst Blutaustritten. Die gewundenen Harnkanälchen mit Zellen und bald mit roten Blutkörperchen gefüllt, welche hier manchmal zwischen den Epithelien liegen. Die Epithelien vielfach verschwommen. Bakterienfärbung: Keine Kokken nachzuweisen.

27. 7. X. 13. Ligatur des l. Ureters vom Rücken her. 10. X. 0,3 ccm Typhusaufschwemmung in die Ohrvene. 20. X. durch Nackenschlag getötet. Obduktion: Niere vergrößert, Becken mittelmäßig erweitert, mit sehr trübem Urin angefüllt. Nirgends gelbliche Herde zu sehen. Mark- und Rindensubstanz von trübem blassem Aussehen, sonst o. B. Andere Niere vollkommen normal. Kulturen: Es wurden hier zur Differenzierung die bekannten Nährböden herangezogen. Herzblut: Milz: R. Niere und Urin bleiben steril. Operierte Niere wächst Typhus.

Mikroskopisch: H.-E.-Präparate. Kanalsystem der Niere mittelmäßig erweitert, Kapsel sehr stark verdickt, einzelne Infiltrate in der Rinde. Glomeruli teilweise sehr kernreich; die Marksubstanz wieder auffallend blutreich. Das Epithel der Harnkanälchen, namentlich in der Rinde, z. T. abgestoßen, z. T. schlechte Kernfärbung und verwaschen, das der graden Harnkanälchen besser erhalten. Gramfärbung: Mit Sicherheit lassen sich keine Kokken nachweisen.

28. 7. X. 13. Ligatur des l. Ureters vom Rücken her. 10. X. intravenöse Injektion von 0,3 Typhusaufschwemmung (2 Oesen auf 10 ccm Bouillon). 23. X. tot aufgefunden. Die Niere ziemlich stark vergrößert, mit der Umgebung und Dünndarm leicht verwachsen; entleert auf

dem Durchschnitt reichlich trüben Urin. Becken stark erweitert, Mark und Rinde trübe, aber noch zu unterscheiden. Keine Abscedierung. Gefäße der Rinde stark injiciert. Urin der Blase klar. Kulturen: Blase: kein Typhus. Herzblut: ebenfalls negativ. Op. Niere: Typhus.

Mikroskopisch: H.-E.-Präparate. Mächtige Hyperämie von Mark- und Rindensubstanz. Die Markstrahlen wie das Rindensystem mit z. T. gut gefärbten Kernen und Epithelien. Nur im Gebiete der graden wie namentlich der Sammelröhrchen finden sich im Lumen einzelne Epithelien, die teilweise den Bau von Zylinder zeigen. Aehnliche Veränderungen in den gewundenen Harnkanälchen. Glomeruli mit ziemlich weitem Kapselraum. Sonst nichts Wesentliches. Gramfärbung: Keine Typhusbacillen nachweisbar.

In diesen 6 Versuchen wurden nun im wesentlichen Veränderungen in den gestauten Nieren festgestellt, wie wir sie beim Beginn oder schon mehr ausgesprochener Entzündung finden, denn hier sahen wir namentlich in der Rinde wiederum einzelne Infiltrate auftreten, die wir als beginnende miliare Abseeßbildungen ansprechen mußten. Es war auffallend, wie stark die Hyperämie sich bei der Infektion mit Typhus in der ganzen Niere zeigte und namentlich trat diese sehr schön in den mikroskopischen Präparaten hervor. Am meisten an den Veränderungen, von denen in erster Linie die Epithelschädigung und die Eiweißausscheidung in den gewundenen Kanälchen zu nennen wäre, war auch in diesem Falle wiederum die Rinde der Niere beteiligt, während die Marksubstanz außer einer starken Füllung ihrer Gefäße nichts Besonderes erkennen ließ. Hie und da fanden sich abgestoßene trübe Epithelhaufen, deren Kerne zum Teil schon schlecht gefärbt waren und die wohl von der Rinde aus in das grade Kanalsystem geschwemmt waren. Das Nierenbecken selbst zeigte fast gar keine Veränderungen, wenn auch hier die Gefäßzeichnung etwas deutlicher hervortrat. Im Falle Nr. 25 konnten wir embolische Prozesse in den Glomeruli feststellen. Zweifellos hat es sich um kleine Kokkenembolien gehandelt. Größere Abseeßherde waren aber weder makroskopisch noch auch mikroskopisch in dem Nierenparenchym zu konstatieren. Die anderen Nieren zeigten in allen Fällen völlig normale Verhältnisse.

Sehr eigenartig gestaltete sich in diesen Fällen zum Teil die bakteriologische Untersuchung. In den Fällen 25, 27 und 28 konnte einwandsfrei Typhus nachgewiesen werden, aber nur aus der Niere, welcher der Ureter unterbunden war. In diesen Experimenten konnten sonst aus dem Blut wie aus der anderen Niere keine Bakterien gezüchtet werden. Eine Erklärung hierfür ist vielleicht dadurch gegeben, daß bei der geringen einverleibten Menge die Bacillen sehr schnell wieder aus dem Körper auf dem Wege durch die gesunde Niere ausgeschieden wurden, — Typhus geht auch im Tierkörper manchmal schnell zugrunde — und daß sie nur in der bereits geschädigten Niere haften blieben, um hier die genannten Veränderungen zu bedingen. Es ist ja schon durch klinische Untersuchungen hinreichend bekannt, daß der Typhus die Niere passieren kann, ohne irgendwelche Veränderungen hierselbst zu setzen. Auffallend war der kulturelle Befund in Nr. 26, denn hier wurden aus beiden Nieren sicher Coli gezüchtet. Eine Verwechslung der Stämme ist völlig ausgeschlossen, vor jeder Injektion war der Typhus besonders abgestochen und geprüft worden. Die Tiere litten einige Tage nach der Infektion mit Typhus bald mehr bald minder an Diarrhoe, und so hat hier wohl zweifellos bereits eine Schädigung der Darmwand stattgefunden, die allerdings makroskopisch keine wesentlichen Veränderungen aufwies, einer mikroskopischen Untersuchung aber nicht unterzogen wurde. Es müssen aber hier für die sekundäre Infektion noch zwei Möglichkeiten in Betracht gezogen werden. Einmal haben die Colibakterien auf dem Blutwege die Darmwand verlassen und sind nun im Blutkreislauf kreisend, in die Nieren gelangt, und zum anderen käme die Infektion auf dem Wege der Lymphbahn in Frage, d. h. es hat auf diesem ein Eindringen der Colibacillen von der Nierenkapsel her in die Niere statt-

gefunden, so daß diese nun durch das Kulturverfahren nachgewiesen werden konnten. Beide Möglichkeiten müssen ohne weiteres zugegeben werden, mit Sicherheit wird sich jedenfalls diese Frage nicht entscheiden lassen; jedenfalls haben die Colibakterien in der nicht gestauten Niere gar keine Veränderungen hervorgerufen. Die Umgebung der Nieren mit ligiertem Ureter war mehr oder minder an der Entzündung beteiligt, wie sich auch hier teils in frischeren, teils in älteren Verwachsungen kundtat.

4. Hämatogene Infektion mit Tuberkelbacillen (Typus humanus).

29. 15. X. 12. Ligatur des l. Ureters. 20. X. Injektion von Tbc.-Aufschwemmung (2 Oesen einer reinen älteren Tuberkelbacillenkultur vom Typus humanus, wurden in etwa 6 ccm Bouillon aufgelöst) in die Ohrvene. 28. X. getötet. Niere über das Dreifache vergrößert. Knötchen nirgends zu sehen, das Nierenparenchym verschwommen. Im Nierenbecken trüber Urin, Nierenbeckenschleimhaut ohne besondere Veränderungen.

Mikroskopisch: H.-E.-Präparate. Kanalsystem im ganzen erweitert, die Niere mäßig blutreich, die gewundenen Harnkanälchen z. T. mit einer homogenen Masse, z. T. mit abgestoßenen Epithelien und dazwischen gelagerten Leukocyten angefüllt. Auch in den geraden Harnkanälchen und Sammelröhrchen abgestoßene Zellen. Schleimhaut des Nierenbeckens an einzelnen Stellen aufgelockert, sonst intakt. Bakterienfärbung ohne Ergebnisse.

30. 18. X. 12. Ligatur des l. Ureters. 30. X. Injektion von Tbc.-Aufschwemmung wie in Nr. 23. 2. XI. tot aufgefunden. Mächtig vergrößerte Niere. Nirgends Tuberkulose nachweisbar, Nierenbecken mit trübem flockigem Urin, ohne makroskopische Veränderungen.

Mikroskopisch: H.-E.-Präparate. In diesem Falle die Kapsel wieder leicht verdickt, die Rinde ziemlich zellreich, das Kanalsystem überall ziemlich stark erweitert, besonders die Kapselräume. Die gewundenen Harnkanälchen mit Epithelien ausgefüllt, z. T. mehr homogene Massen in den Kanälchen. Ueberall sind die Blutgefäße stark hyperämisch. Gramfärbung o. B., ebenso spezifische Färbung o. B.

31. 18. X. 12. Ligatur des l. Ureters. 30. X. Injektion einer Tuberkelaufschwemmung in die Jugularvene. 12. XI. getötet. Niere stark vergrößert, an der Grenze zwischen Mark und Rinde ein kleiner weißgrauer Herd, ohne spezifisches Aussehen. Keine Tbc. in den übrigen Organen, das Tier war außerordentlich stark abgemagert. Urin enthält Eiweiß und reichlich Tuberkelbacillen.

Mikroskopisch: H.-E.-Präparate. Sehr starker Blutreichtum, besonders im Bereich der Sammelröhrchen, weniger an einzelnen Stellen der Rinde. Die Nierenkapsel leicht verdickt. Geringe Erweiterung des Kanalsystems. Besondere Infiltrate weder in Rinde noch im Mark. Namentlich in Harnkanälchen erster Ordnung Epithelzellen, z. T. Detritus und teilweise massenhaft rote Blutkörperchen neben einigen weißen. Nierenbeckenepithel bis auf einzelne Zellen gut erhalten, hier manchmal aufgelockert. Färbung auf Tuberkelbacillen in der Niere: Nirgends welche nachzuweisen.

32. 25. XI. Ligatur des r. Ureters. 29. XI. Tuberkelaufschwemmung in die Ohrvene. 12. XII. durch Nackenschlag getötet. Niere um das Dreifache vergrößert, zeigt keine Tuberkelknötchen, ebensowenig die anderen Organe. Nierenbecken stark erweitert, mit sehr trübem Urin. Kulturen: Colibakterien aus dem Urin. Urin enthält Eiweiß. Im Sediment: Leukocyten, rote Blutkörperchen, Epithelien und vereinzelt Tuberkelbacillen. Andere Niere normal.

Mikroskopisch: H.-E.-Präparate. Nur sehr geringe Erweiterung der ganzen Harnkanäle. Ueberall mächtige Infiltrate sowohl in der Rinde wie aber auch in der Marksubstanz. An manchen Stellen knötchenförmige Anordnung der Rundzellen, aber keine für Tuberkel charakteristischen Merkmale. Die zelligen Infiltrate z. T. in den Lumina der gewundenen Harnkanälchen gelegen, in einzelnen Sammelröhrchen langgestreckte, tief dunkelblau gefärbte

zellige Elemente nachweisbar. Schleimhaut des Nierenbeckens an einzelnen Stellen aufgelockert. An einer Stelle vom Nierenbecken aufwärts bis fast an die Rinde reichend das Kanalsystem mit dunkelblau gefärbten teils zelligen Elementen, teils mehr nekrotischen Massen angefüllt, in der Umgebung hierselbst zahlreiche leukocytäre Infiltrate. Im Bindegewebe des Nierenbeckens meist um Gefäße gruppiert Infiltrate. Tuberkelbacillenfärbung: Es ließen sich nirgends Tbc.-Bacillen nachweisen, auch nicht in den mehr nekrotischen Partien.

33. 25. XI. 12. Ligatur des r. Ureters. 29. XI. Injektion von Tuberkelaufschwemmung in die Ohrvene. Am 12. XII. getötet. Niere etwa um das Dreifache vergrößert, Nierenbecken stark erweitert, enthält trüben Urin. Makroskopisch ohne besondere Veränderungen. Kulturen vom Nierenbecken: Colibakterien. Im Urin Eiweiß, Leukocyten, rote Blutkörperchen, ganz vereinzelt Tuberkelbacillen. L. Niere ohne Veränderungen.

Mikroskopisch: H.-E.-Präparate. Kapsel außerordentlich stark verdickt, Kapselräume und gewundene Harnkanälchen mittelmäßig erweitert, weniger die geraden Kanälchen und die Sammelröhrchen. Auch hier wie in Nr. 32 zahlreiche Infiltrate, vielfach interstitiell gelegen, manchmal knötchenförmige Anordnung ohne Spezifisches für Tuberkel. Vielfach nur quer getroffene Gefäße, leukocytäre Elemente. Harnkanälchen, besonders die gewundenen, aber auch die geraden, mit Epithelzellen und Leukocyten angefüllt. In den Sammelröhrchen viel Detritus und auffallend viel rote Blutkörperchen. Nierenbecken ohne wesentliche Veränderungen. In den auf Tuberkel gefärbten Schnitten konnten keine Tuberkelbacillen nachgewiesen werden.

34. 10. I. 13. Ligatur des l. Ureter. Isolierung der Art. renalis. Injektion von 0,5 ccm einer Tuberkelaufschwemmung in die Arterie. Ganz geringe Blutung. 14. II. durch Nackenschlag getötet. Urin enthält Eiweiß, vereinzelte Tuberkelbacillen. Auffallend war zunächst, daß sich in der Bauchnarbe, und zwar subperitoneal gelegen, eitrige, verkäsende Prozesse gebildet hatten, die makroskopisch den Eindruck einer verkäsenden Tuberkulose machten. Die Niere war im ganzen stark vergrößert, das Nierenbecken mittelmäßig erweitert, enthielt trüben Urin; spezifische tuberkulöse Herde waren nicht nachzuweisen. Es wurde eine Kultur aus den oben beschriebenen verkäsenden Massen der Bauchnarbe angelegt und Staphylokokken gezüchtet. Ferner wurde aus dieser Masse eine Aufschwemmung gemacht und einem Meerschweinchen in die Leber eingespritzt. Die andere Niere zeigte keine Veränderungen.

Mikroskopisch: H.-E.-Präparate. Sehr ausgesprochene hydronephrotische Erweiterungen aller Kanälchen wie auch der Bowmann'schen Kapselräume. Ab und zu kleine Rundzellenherde, die Lumina der gewundenen Harnkanälchen vereinzelt mit abgestoßenen Epithelchen und Detritus ausgefüllt; sonst nichts Besonderes. Die Bauchnarbe zeigt Verkäsung; einige leukocytäre Infiltrationen zwischen Muskelfasern und Bindegewebe, manchmal knötchenförmige Anordnung. Die Leber des Meerschweinchens zeigte schon makroskopisch einige suspekte Herde. Mikroskopisch ließen sich vereinzelte Knötchen nachweisen, deren Zentrum im Begriff stand zu verkäsen, die von einer Rundzellenzone umgeben waren; in den verkästen Partien konnten mit Sicherheit Tuberkelbacillen nachgewiesen werden.

35. 18. II. 13. Ligatur des Ureters, ziemlich weit vom Nierenbecken entfernt. Nephrotomie am unteren Nierenpole. Einlegen eines aseptischen Seidenfadens. Wunde sofort durch feine Nähte verschlossen. Versenkung der Niere. 22. II. Injektion von 0,5 ccm einer Tuberkelbacillenaufschwemmung in die Ohrvene. 23. II. tot aufgefunden. Das Tier ist anscheinend an einer schweren Enteritis zugrunde gegangen. Niere leicht vergrößert, frische Verwachsungen mit der Umgebung. Am oberen Pol einige streifenförmige parallel verlaufende eitrige Partien, um den eingelegten Seidenfaden eitrige Infiltration. Kulturen: Aus dem Nierenbecken Bact. coli, ebenso aus dem Darm. Andere Niere vollkommen normal.

Mikroskopisch: H.-E.-Präparate. Keine spezifische Veränderung für Tuberkulose. Im Bereich der Incision am unteren Pole sind die Epithelien der Harnkanälchen sehr schlecht

gefärbt, meist sehr blaß. Im Interstitium hierselbst treten die Kerne besser hervor. Der ganze Bezirk ist eingeschlossen von einer Randzone aus Rundzellen. Nierenbeckenschleimhaut mit abgestoßenen Epithelien, sonst die Niere ziemlich blutreich, namentlich die Umgebung der Nephrotomiewunde. Tuberkelbacillen fällt negativ aus.

36. 8. IX. 13. Ligatur des l. Ureters. 16. IX. L. Niere sehr deutlich palpabel und vergrößert. 17. IX. folgende Tuberkelaufschwemmung wird zurecht gemacht: zu 3 ccm sterilen Olivenöls in einem Glasschälchen wird eine kleine Platinöse einer alten Tuberkelbacillenkultur (Typus humanus) gesetzt, und nun ordentlich verrieben. Die Kultur ist darnach in ganz kleinen Partikelchen im Olivenöl suspendiert. Darauf werden 0,2 ccm der Emulsion in die Ohrvene des Kaninchens eingespritzt. Die Injektion gelingt sehr gut. 6. X. Das Tier wird früh tot aufgefunden und bald darauf seciert. Die Niere im ganzen mächtig vergrößert. In den Organen wie am Peritoneum nirgends ein tuberkulöser Herd oder kleine Tuberkel nachzuweisen. Das Nierenbecken stark erweitert, mit trübem dunklen Urin angefüllt. Vom Nierenbecken zieht sich eine streifenförmige bis an die Grenze von Mark und Rinde reichende gelblich aussehende Partie, welche aber nicht nach Tuberkulose aussieht. In der Bauchnarbe finden sich subserös gelegen, verkäste Herde, in welchen keine Tuberkelbacillen nachgewiesen werden können. Der Urin enthält viel Eiweiß. Mikroskopisch reichlich Erythrocyten und Leukocyten, außerdem lassen sich im Sediment Tuberkelbacillen nachweisen. Kulturen aus der operierten Niere: Colibakterien, aus der gesunden steril.

Mikroskopisch: H.-E.-Präparate. Auffallend stark verdickte Kapsel; sehr stark erweiterte gerade Harnkanälchen, das übrige Kanalsystem weniger erweitert. Sehr blutreiche Glomeruli. Ab und zu in den gewundenen und auch in den geraden Harnkanälchen Epithelzylinder. An ganz vereinzelten Stellen in den Interstitien gelegen dunkelblaue Haufen entweder in Lymphspalten oder in Gefäßen, wahrscheinlich Kokkenhaufen und zwar im Bereich der geraden Harnkanälchen. Von Tuberkulose nichts zu sehen. L. Niere zeigt mikroskopisch nichts Besonderes. Bauchnarbe: Totale Verkäsung, aber nichts Spezifisches für Tuberkulose. Lungen: An einzelnen Stellen peribronchitische Herde und Knötchenbildung, nichts für Tuberkulose Charakteristisches. Leber: Keine Tuberkulose; ziemlich blutreich. Tuberkelbacillen konnten nirgends nachgewiesen werden, dagegen fanden sich in Grampräparaten in der operierten Niere Kokkenembolien, an einer Stelle ein deutlicher Infarkt, das zugehörige Gefäß durch einen Embolus verstopft. An anderen Stellen deutlich Traubenkokken. Auch in der normalen Niere vereinzelte Embolien, in der Bauchnarbe wie auch in den Lungen keine Tuberkelbacillen.

37. 8. IX. 13. Ligatur des l. Ureters. 16. IX. Niere sehr deutlich palpabel. 17. IX. Tuberkelbacillenaufschwemmung wie in Nr. 36 in die Ohrvene von 0,2 ccm. Temp. abends 38,5. Gestorben 8. X. Obduktion: Makroskopisch in den Organen keine Tuberkulose zu finden; Niere mäßig vergrößert, Nierenbecken ziemlich stark erweitert, Schleimhaut intakt. Mark- und Rindensubstanz verschwommen. Im Bereich der Sammelröhrchen manchmal streifenförmig gelbliche Partien. Nichts Spezifisches für Tuberkulose zu sehen. Urin der Niere auffallend klar. Andere Niere normal. Kulturen: Darm: Colibakterien, aus Blut und Nieren angelegte Kulturen bleiben steril. Im Urinsediment lassen sich keine Tuberkelbacillen nachweisen.

Mikroskopisch: H.-E.-Präparate. Niere im ganzen wieder auffallend blutreich, das Harnsystem in toto stark erweitert, von Tuberkulose nichts zu sehen. Epithel der gewundenen Harnkanälchen manchmal im Lumen liegend, ab und zu verschwommen. Epithel der Nierenbeckenschleimhaut verdickt.

38. 2. X. 13. Ligatur des l. Ureters von einem Schnitt neben den l. Rückenmuskeln her. 7. X. Niere sehr deutlich palpabel. Intravenöse Injektion in die Ohrvene von 0,5 ccm einer Tuberkelaufschwemmung aus Bouillon. Niere stark vergrößert, Nierenparenchym im ganzen verschwommen, stark hpyerämisch schon makroskopisch. Nierenbecken mit trübem Urin gefüllt, aber nirgends spezifische Veränderungen zu sehen.

Mikroskopisch: H.-E.-Präparate. Sehr starke Hyperämie in allen Abschnitten der Niere, das Kanalsystem in toto gleichmäßig erweitert, ganz vereinzelte Infiltrate, meist Lymphocyten. Keine auch nur auf Tbc. suspekte Stelle.

39. 2. X. 13. Ligatur des l. Ureters vom Rücken her. 7. X. Injektion von 0,5 ccm Tuberkelbacillenaufschwemmung in die Vena saphena magna. 15. X. tot aufgefunden. Obduktion: Verkäsende Tuberkulose mit Kavernenbildung des r. unteren Mittellappens, schwere tuberkulöse exsudative Pericarditis. L. Lunge frei. In der Leber vereinzelte verdächtige Knötchen. Milz o. B. L. Niere vergrößert, Becken erweitert, Mark- und Rindensubstanz verschwommen, von tuberkulösem Aussehen. Ein tuberkulöser Herd nicht zu sehen. Nierenbecken intakt. Urin wird steril entnommen. Kulturen: Aus Herzblut beiden Nieren nichts Pathogenes gewachsen. Im Urin Tuberkelbacillen nicht nachweisbar.

Mikroskopisch: H.-E.-Präparate. In den Nierenschnitten konnten keine spezifischen Veränderungen nachgewiesen werden. Die ganze Niere war außerordentlich stark hyperämisch, das Kanalsystem erweitert. Lunge und Herzbeutel: Typische verkäsende Tuberkulose.

Aus diesen 11 Versuchen hat sich ergeben, daß es uns nicht gelungen ist, eine tuberkulöse Veränderung in der Niere hervorzurufen, welcher wir den Ureter ligiert hatten. Es wurde in diesen Experimenten der Typus humanus des Tuberkelbacillus zur Verwendung gebracht, vielleicht hätten die Experimente mit dem bovinus ein positives Resultat ergeben. Die Veränderungen, die wir in einigen Nieren fanden, bestanden in Epithelschädigungen, in vereinzelten Infiltraten, und allen gemeinsam war eine starke Hyperämie, aber Gebilde von Tuberkelknötchen konnten wir in keinem der zahlreich untersuchten Schnitte nachweisen. Sehr schwere Veränderungen im Sinne einer echten Pyelonephritis wurde in den Versuchen Nr. 32 und 33 festgestellt, aber hier konnten eben Colibakterien aus der Niere gezüchtet werden, und so ist die Annahme hier berechtigt, daß die Veränderungen durch den Colibacillus bedingt waren. Wie diese Mischinfektion auch hier zustande gekommen ist, das möchte ich ebenfalls mit Sicherheit nicht entscheiden, ich muß aber auch hier annehmen, daß entweder eine hämatogene oder eine lymphogene Infektion vom Darm aus stattgefunden hat.

In 6 von diesen 11 Fällen konnten nun einwandsfrei Tuberkelbacillen im Urin des gestauten Nierenbeckens nachgewiesen werden. Hieraus ist also mit Sicherheit der Schluß zu ziehen, daß bei diesen Tieren Tuberkelbacillen im Blut gekreist haben, diese aber nirgends eine spezifische Veränderung hervorgerufen haben. Die inneren Organe gerade dieser Tiere wurden einer besonderen Inspektion unterworfen, nur 1 mal konnte in Fall Nr. 39 sehr schwere Tuberkulose festgestellt werden, denn hier fand sich bei dem Tiere nach der Einverleibung von Tuberkelbacillen in die Vena saphena magna nach 8 Tagen eine verkäsende exsudative Pericarditis, wie Kavernen im rechten Unterlappen. Das war das einzige Organ, das wir bei unseren Experimenten spezifisch inficiert haben. Woran das liegt, kann ich mit Bestimmtheit nicht sagen, vielleicht ist die Virulenz der Kultur einmal sehr abgeschwächt bereits gewesen, vielleicht wären wir mit dem Typus bovinus eher zum Ziele gekommen. Sehr interessant gestaltete sich in Fall Nr. 34 der Befund an der Bauchnarbe. Hier hatten sich in der Bauchnarbe des Tieres und zwar subperitoneal gelegen, eitrige, verkäsende Prozesse gebildet, die schon makroskopisch den Eindruck einer Tuberkulose machten. Die mikroskopische Untersuchung ließ uns aber hier im Stich. Bakteriologisch konnten nur Staphylokokken gewonnen werden und erst der Tierversuch selbst brachte uns Aufklärung. Es wurde nämlich aus der steril entnommenen käsigen Masse eine Aufschwemmung in physiologischer Kochsalzlösung hergestellt und hiervon ein Teil einem Meerschweinchen in die Leber injiciert. Das Tier wurde nach einiger Zeit tot aufgefunden und jetzt zeigten sich bei der Sektion in seiner Leber schon

makroskopisch einige suspekte Herde, bei mikroskopischer Untersuchung ließen sich vereinzelte Knötchen nachweisen, deren Zentren bereits im Begriff waren zu verkäsen. Diese wurden als Tuberkel angesprochen und gesichert wurde die Diagnose durch den Nachweis von Tuberkelbacillen in den Knötchen. Wir sind demnach zu der Annahme berechtigt, daß hier in der Bauchnarbe ein Locus minoris resistentiae vorgelegen hat, in welchem die Tuberkelbacillen sich angesiedelt hatten und in denen es eben zu einer verkäsenden Tuberkulose gekommen ist. Warum gerade in dem Falle Nr. 35, wo wir einen aseptischen Seidenfaden in den Nierenpol eingenäht hatten, es nicht zur Ausbildung einer Tuberkulose gekommen ist, ist nicht recht erklärlich, denn hier hat doch zweifellos ein viel mehr geschädigtes, so fein differenziertes Gewebe vorgelegen, als wie es die Bauchnarbe darstellt. Allerdings konnten in diesem Falle in dem Urin des Nierenbeckens keine Tuberkelbacillen nachgewiesen werden, und so wird die Annahme nicht von der Hand zu weisen sein, daß hier womöglich gar keine Bacillen in der Blutbahn gekreist haben. Vielleicht hat es an der hergestellten Aufschwemmung gelegen, jedenfalls muß ich gerade diesen Fall als völlig ungeklärt hinstellen.

In allen Fällen nun aber konnte stets in der Niere eine auffallend starke Hyperämie des ganzen Organes konstatiert werden, die schon ohne weiteres makroskopisch in die Augen fiel, vielmehr aber noch mikroskopisch hervortrat. Durch die Stauung ist ja zweifellos die Zirkulation der Niere ebenfalls verändert, und so werden auch die venösen Abflußbedingungen erschwert sein, denn die Venen wurden durch die hydropischen Kanälchen doch wohl sicher komprimiert, während dieselbe Blutmenge wie bei einer normalen Niere in das Organ vielleicht unter erhöhtem Druck geworfen wird. Dadurch kommt zweifellos eine stärkere Hyperämie der ganzen Niere zustande und es ist uns ja nun andererseits bekannt, daß gerade bei stark hyperämischen Organen eine Tuberkulose nur schwer zur Ausbildung kommen kann, und so finden wir vielleicht auch hierin noch eine Erklärung für die Tatsache, daß bei der hämatogenen Infektion mit menschlicher Tuberkulose unsere Nierenexperimente sämtlich negativ ausgefallen sind. Die genannten Tuberkelbacillenbefunde im Urin beweisen uns aber, daß auch dieser Bacillus jedenfalls die Kapillaren der Kaninchenniere passiert, ohne spezifische Veränderungen im Parenchym hervorzurufen.

Die anderen Nieren erwiesen sich in allen Fällen ohne jede Veränderung.

5. Hämatogene Infektion mit Pyocyaneus.

40a. 7. X. 13. Ligatur des l. Ureters vom Rücken her. 10. X. Injektion von 0,5 Pyocyaneusaufschwemmung in die Ohrvene. Nachmittags 5 Uhr, also 8 Std. nach der Injektion tot aufgefunden. Sofortige Obduktion. Niere leicht vergrößert, Mark- und Rindensubstanz verwaschen, im Nierenbecken leicht trüber Urin. Andere Niere von normaler Beschaffenheit. Kulturen: Operierte Niere Gram positive, kurze dicke Stäbchen. Gesunde Niere ebenso und ebenso im Herzblut.

Mikroskopisch: H.-E.-Präparate. Auffallend starke Hyperämie in Wark und Rinde. In den Glomerulischlingen einzelne dunkle Flecken (Embolien ?). Epithel der gewundenen Harnkanälchen z. T. abgestoßen im Lumen liegend, verschwommen, sonst sind keine entzündlichen Veränderungen nachzuweisen. Gramfärbung: Mit Sicherheit keine Kokken nachzuweisen.

Dieser Fall soll nur einer kurzen Besprechung unterworfen werden. Das Tier ist schon 8 Std. nach der stattgehabten Infektion gestorben; es hat sich also in diesem Falle um eine schwere Allgemeininfektion mit Pyocaneus gehandelt, der eben anscheinend für das Kaninchen eine hoch virulente Bedeutung besitzt. Daß die Infektion eine allgemeine war, geht aus den Kulturen hervor, denn wir konnten mit Hilfe dieser aus dem Herzblut wie aus beiden

Nieren Pyoceaneus züchten. Auch die Niere mit ligiertem Ureter wies bereits nach einer so kurzen Zeit Veränderungen auf, die wir als beginnende Entzündung ansprechen müssen und die sich in erster Linie wiederum an dem Epithel dokumentierte. Die in den Glomerulischlingen festgestellten einzelnen dunklen Fleckchen sind sicher nichts anderes als embolische Produkte und zwar werden auch hier nur Bakterienembolien in Frage kommen. Die andere Niere erwies sich als völlig normal, obwohl auch aus dieser die Bakterien in Reinkultur gewonnen wurden.

II. Ascendierende Infektion.

1. Mit Staphylococcus aureus und albus.

40. 11. XII. 13. Ligatur des l. Ureter. Darauf Injektion einer Staphylokokkenaufschwemmung in den zentralen Teil, welcher oberhalb der Injektionsstelle nochmals abgebunden wird. 20. XII. Durch Nackenschlag getötet. Niere etwa um das Fünffache vergrößert, das ganze perinephritische Gewebe wie die Nierenkapsel eitrig infiltriert, auf dem Durchschnitt entleert sich dicker Eiter, Nierenbecken erweitert, Gefäße der Schleimhaut injiciert, massenhaft Abscesse in Rinde und Mark, vielfach streifenförmige Anordnung; andere Niere absolut intakt. Kulturen: aus dem Urin Staphylokokken.

Mikroskopisch: H.-E.-Präparate. Die Niere bietet das Bild der Pyelonephritis. Die Kapsel ist stark verdickt, mit gelappten Leukocyten durchsetzt und mit einigen Blutungen. In der Rinde recht zahlreiche Infiltrate, vielfach um Gefäße gruppiert, vielfach aber auch dunkelblau tingierte Massen, die z. T. einen kernigen Zerfall zeigen in den gewundenen Harnkanälchen. Lumina der Harnkanälchen mit abgestoßenen Epithelien und Leukocyten durchsetzt. Die Glomeruli sind blutreich, die Kapselräume mäßig erweitert, manchmal mit einigen Leukocyten; ab und zu liegen den Glomeruli Rundzellenhaufen an. Im Bereich der geraden Harnkanälchen außerordentlich starke Blutfüllung, manche Sammelröhrchen mit dunkel gefärbten Massen gefüllt, in der Umgebung dieser Kanälchen liegen meist Infiltrate. Schwere Veränderungen im Nierenbecken selbst. Schleimhaut nicht mehr erhalten. Das Bindegewebe des Nierenbeckens mit Eiterzellen durchsetzt, dazwischen Blutungen und Nekrosen. Die Ausführungsgänge sind teilweise mit dunkel gefärbten Komplexen, teilweise mit Zellzylindern angefüllt. Gramfärbung: Es konnten an einzelnen Stellen Staphylokokken gefunden werden.

41. 18. II. 13. Ligatur des r. Ureters. 0,2 ccm einer Staphylokokkenaufschwemmung proximal von der Ligaturstelle in den Ureter injiciert. 19. III. durch Nackenschlag getötet. Niere außerordentlich stark vergrößert, mit Netz und Dünndarm verwachsen, zeigt schon makroskopisch in Rinde und Mark manchmal streifenförmig angeordnet Eiterherde, die besonders am unteren Pol deutlich hervortreten. Andere Niere ebenfalls im ganzen leicht vergrößert (kompensatorische Hypertrophie) sonst ohne Besonderheiten. Kulturen: Staphylokokken.

Mikroskopisch: H.-E.-Präparate. Das typische Bild der Pyelonephritis. Abscesse in Rinde und Mark, besonders am unteren Pole. Auffallend wenig hervortretend die Harnkanälchen wie die Glomeruli, deren Kapselräume aber stark erweitert sind. Es findet sich eine ziemlich starke Bindegewebswucherung in der Niere, ferner ab und zu kleine Blutungen und beginnende Nekrosen. Gramfärbung: In den gewundenen Harnkanälchen wie namentlich in den Schaltstücken Staphylokokken zahlreich nachzuweisen.

42. 10. X. 13. Ligatur des l. Ureters. Injektion einer Staphylokokkenaufschwemmung in das Nierenbecken, darüber eine Ligatur. Aufschwemmung war 4 Tage alt. 18. X. durch Nackenschlag getötet. Ausgesprochene Perinephritis. Starke Vergrößerung der Niere. Auf dem Durchschnitt entleert sich dicker, trüber Urin. Nierenbecken stark erweitert, leicht gerötet, Mark und Rinde verschwommen. Vom Nierenbecken aufsteigend bis zur Grenze an die Rinde reichend streifenförmig gelbe Herde, die auch zum Teil bereits in der Rinde vorhanden sind, zum Teil aber nur punktförmig und herdweise auftreten (Nierenabscesse). Die andere Niere

ist ebenfalls leicht vergrößert und zeigt Injektion der Rindengefäße. Andere Organe o. B. Kulturen: op. Niere: Staphylococcus, gesunde Niere: Gram positive Stäbchen. Herzblut: Staphylokokken, Blase: nichts gewachsen.

Mikroskopisch: H.-E.-Präparate. Nierenbeckenkapsel z. T. ganz abgestoßen, zum kleineren Teil gut erhalten. Marksubstanz sehr blutreich. Es läßt sich an einigen Partien gut verfolgen, wie die Sammelröhrchen und Harnkanälchen nach oben zu mit Eiterkörperchen und teilweise mit Kokken gefüllt sind, die aber ab und zu auch hier in den Interstitien anzutreffen sind. Epithel der Sammelröhrchen meist gut gefärbt. Auch in den gewundenen Harnkanälchen vereinzelte Zellanhäufungen, Epithelien. Glomeruli kernreich, Kapselräume mäßig erweitert; an anderen Stellen tritt der beginnende eitrige Zerfall des Beckens und der Nierensubstanz besonders deutlich hervor. Diagnose: Ascendierende Pyelonephritis. Gramfärbung: Vom Nierenbecken aufsteigend in den Harnkanälchen Kokken und zwar Staphylokokken. Auch in den Interstitien ab und zu Kokken nachweisbar.

43. 24. X. 13. Ligatur des l. Ureter. Injektion von 0,2 ccm Staphylokokken. Nochmalige Ligatur über der Injektionsstelle. 4. XI. durch Nackenschlag getötet. Schwerste Perinephritis. Durch die Kapsel schimmern zahlreiche Absceßchen durch. Nierenbecken stark erweitert, mit Eiter ausgefüllt. Schleimhaut mit festsitzenden eitrig fibrinösen Belägen. Streifenförmige, gelbliche Herde in der Marksubstanz; an einer Stelle eine eitrig-nekrotische Partie bis in die Rinde reichend. In der Rinde vereinzelte, manchmal sogar bis stecknadelkopfgroße Abscesse. Andere Niere vollkommen normal. Kulturen: Operierte Niere: Staphylokokken.

Mikroskopisch: H.-E.-Präparate. Schwerste Pyelonephritis und zwar beginnt die Zerstörung vom Nierenbecken aufsteigend, hauptsächlich die Marksubstanz umfassend. Mächtige Eiterherde, zum Teil bereits Nekrosen. Auch zwischen den graden Harnkanälchen eitrige Prozesse. Nierenbeckenepithel vollkommen zerstört. In der Rinde ein keilförmiger Herd (Infarkt). Kanalsystem sehr mäßig erweitert, auch in der Rinde vielfach eitrige Prozesse, dunkelblaue Herde in den Harnkanälchen, aber auch interstitiell gelegen, die wohl als Kokkenhaufen anzusprechen sind. Epithel vielfach verschwommen, Harnkanälchen auch sonst mit zelligen Massen, Leukocyten, abgestoßenen Epithelien angefüllt. Es handelt sich um das Bild schwerster Pyelonephritis, aufsteigend von dem Nierenbecken her. Im Kanalsystem Staphylokokkenhaufen nachweisbar, auch in den gewundenen Harnkanälchen wie in den Absceßchen. Embolien in den Glomeruli mit Sicherheit nicht nachweisbar, dagegen in manchen Gefäßen mittleren Kalibers.

2. Ascendierende Infektion mit Bact. coli comm.

44. 11. XII. 12. Ligatur des l. Ureters etwa 2 cm vom Becken entfernt. Darauf 0,3 ccm einer Coliaufschwemmung zentralwärts von der Ligatur und jetzt nochmalige Ligatur des Ureters beim Herausziehen der Kanüle zentralwärts von der Einstichstelle. 20. XII. tot aufgefunden. Niere stark vergrößert, paranephritische Gewebe eitrig infiltriert, namentlich in der Gegend des Nierenbeckens. Auf dem Durchschnitt entleert sich dicker Eiter. Ueberall finden sich Abscesse in der Rinde sowohl wie im Mark, die teilweise eine streifenförmige Anordnung haben. Das Nierenbecken erweitert. Nachdem die Niere abgespült ist, treten die Abscesse und die streifenförmige Anordnung noch deutlicher hervor. Die andere Niere ohne jede nachweisbare Veränderung. Kulturen aus dem Nierenbecken: Colibakterien.

Mikroskopisch: H.-E.-Präparate. Die Niere bietet das typische Bild der Pyelonephritis. Die Schleimhaut des Nierenbeckens und deren Bindegewebe eitrig infiltriert (ascendierende Infektion). Mächtige Eiterherde von dem Nierenbecken aufwärts. Die Sammelröhrchen mit dichtgelagerten dunklen Massen ausgefüllt, z. T. nekrotisch. Die interstitiellen Gefäße prall gefüllt, überall kleine miliare Abscesse, die sich besonders zahlreich in der Rinde finden. Glomeruli vereinzelt hyalin entartet, meist sehr kernreich, die Kapillaren gut gefüllt. Die Kanälchen I. Ordnung mit dunkel gefärbten körnigen Massen (Kernzerfall), zum Teil mit abge-

stoßenen Epithelien. Grampräparate: In den erwähnten Abscessen und den nekrotischen Partien lassen sich Staphylokokken nachweisen.

45. 10. X. 13. Ligatur des l. Ureters. 0,3 ccm einer frischen Coliaufschwemmung in den Ureterteil und sofortige Ligatur darüber. Die Colikultur war aus dem Darm eines anderen Kaninchens gefunden worden. 16. X. tot aufgefunden. Obduktion: Niere stark vergrößert, frische entzündliche Prozesse in der Umgebung. Durch die Nierenkapsel schimmern einige Absceßchen hindurch. Beim Sektionsschnitt entleert sich trüber eitriger Urin. Nierenbecken mäßig erweitert, mit starken eitrigen Auflagerungen; die ganze Niere außerordentlich blutreich. Vom Nierenbecken ziehen strahlenförmig gelbliche Partien bis zur Rinde; in der Rinde, namentlich am oberen Pole, zahlreiche Absceßchen. Urin enthält massenhaft Coli. Urin der Blase ist klar, die andere Niere zeigt keine Veränderungen. Aus beiden Nieren werden Colikulturen rein gezüchtet. Ebenso aus der Leber wie aus dem Urin der Blase, das Herzblut bleibt steril.

Mikroskopisch: H.-E.-Präparate. Das Nierenbeckenepithel ganz zerstört, die Sammelröhrchen, graden Harnkanälchen mit zelligen Elementen (Leukocyten) angefüllt, manchmal mehr dunklere Partien enthaltend, ebenso die Interstitien. Auch die Rinde zeigt schwere Veränderungen, Infarkte, eitrige Infiltrate, beginnende Nekrosen. Glomeruli kernreich, gewundene Harnkanälchen mit dunkelblauen Massen ausgefüllt. Das Nierenbecken enthält Eiter, Nekrosen. Gramfärbung: Im Lumen der Harnkanälchen wie in den Interstitien Bakterien (Stäbchen) nachweisbar.

46. 24. X. 13. Ligatur des l. Ureters. Injektion von 0,2 ccm Coli in den proximalen Teil. Sofortige Ligatur über der Injektionsstelle. 4. XI. durch Nackenschlag getötet. Niere mit der Umgebung stark verwachsen, mächtig vergrößert; durch die Kapsel schimmern gelbliche Herde hervor, auf dem Durchschnitt entleert sich dicker trüber Urin. Nierenbecken mäßig erweitert; Schleimhaut mit eitrigen Auflagerungen. Nierenkelche zu Höhlen mit Eiter erfüllt und vergrößert. Marksubstanz im ganzen reduziert. Rinde von normaler Breite mit vereinzelten Absceßchen, von im ganzen leicht trübem Aussehen. Andere Niere zeigt keine Veränderungen. Kulturen: Operierte Niere: Bouillon und Agar: Staphylococcus albus. + Bact. coli. Normale Niere: Auf Schrägagar Staphylokokken, die Bouillon bleibt steril. Blut: Bact. coli und spärlich Staphylokokken.

Mikroskopisch: H.-E.-Präparate. Kapsel verdickt. Rinde mit zahlreichen Abscessen durchsetzt, die miliar namentlich an der Grenze zwischen Mark und Rinde hervortreten. Hier treten auch manche Gefäße mit dunkelblauen Partien hervor, die wohl als Kokkenembolien anzusprechen sind. Bowmann'sche Kapselräume nur ab und zu erweitert, die geraden Harnkanälchen ebenfalls gering erweitert, die gewundenen zeigen meist keine Erweiterung. Marksubstanz nur mit vereinzelten miliaren Absceßchen, Harnkanälchen überall mit Zellen, Detritus und teilweise dunklen Partien ausgefüllt, besonders die Sammelröhrchen. Auch die Schleimhaut des Nierenbeckens z. T. zerstört, z. T. Ablagerung von Zellanhäufungen, vom Charakter der Leukocyten, die wohl aus den Harnkanälchen geschwemmt sind. Gramfärbung: Mit Sicherheit keine Bact. coli nachweisbar.

3. Ascendierende Infektion mit Typhus.

47. 20. XII. 12. Ligatur des l. Ureters, darauf zentral von dieser Typhusaufschwemmung nach dem Nierenbecken zu injiciert. Obduktion: 30. XII. Niere mächtig vergrößert. Ueberall schimmern miliare Abscesse durch die Kapsel hindurch, die vielfach konfluieren. Andere Niere absolut normal. Milz und Leber makroskopisch ohne Veränderungen, ebenso Darm. Aufgeschnitten sieht man den Verlauf der Harnkanälchen entsprechend strahlenförmig nach dem Nierenbecken zu Abscesse, die Mark- und Rindensubstanz durchsetzend. Auffallend ist, daß das Nierenbecken sehr wenig erweitert ist, dagegen völlig mit Eiter angefüllt und festen Auflagerungen. Anlegung von Kulturen: Einwandsfrei Typhus nachgewiesen.

Mikroskopisch: H.-E.-Präparate. Schwere Pyelonephritis. Nierenbecken mit Eiter durchsetzt. Es läßt sich verfolgen, wie dunkle, wahrscheinlich Bakterienmassen, vom Nierenbecken aufwärts in dem Kanalsystem bis zur Rinde hochkriechen. Die geraden Harnkanälchen mit dunkel tingierten Massen, z. T. kernigen Zerfall zeigend. In der Umgebung derselben meist starke Infiltrate, die Epithelien hierselbst schwer geschädigt, vielfach abgestoßen und verschwommen. Ab und zu treffen wir im Bereich des Nierenbeckens mehrere nekrotische Partien und Blutungen. Gramfärbung: Auffallenderweise finden sich nur ab und zu kleine Bakterienhaufen.

48. 18. II. 13. Freilegung der r. Niere und Ligatur des r. Ureters in üblicher Weise. Nephrotomie. Einlegen eines aseptischen Seidenfadens. In den zentralen Ureterteil wird eine Typhusbacillenaufschwemmung 0,3 ccm injiciert. Vorher war die Nephrotomiewunde durch Naht geschlossen. 22. II. tot aufgefunden. Das Tier hatte ebenfalls außerordentlich starke Diarrhoen gehabt. Die Nierenkapsel ist gelblich belegt, mit einigen kleinen Absceßchen. Nierenparenchym ziemlich stark hyperämisch, Nierenbecken mäßig erweitert, Parenchym trübe. Kulturen aus dem Urin: Bact. coli, ebenso aus dem Darm. Andere Niere vollkommen normal.

Mikroskopisch: H.-E.-Präparate. Kapsel sehr stark mit Eiterzellen durchsetzt, die sich vielfach auch knötchenförmig (Abscesse) in der Rinde finden. Sonst nichts Besonderes an der Niere, welche im ganzen schlechte Färbung zeigt. Gramfärbung o. B.

49. 24. X. 13. Ligatur des l. Ureters. Injektion von Typhusaufschwemmung in den proximalen Teil. Sofortige Ligatur über der Injektionsstelle. 4. XI. durch Nackenschlag getötet. Schwerste Verwachsungen der Niere mit der Umgebung. Niere selbst mäßig vergrößert. Entleert auf dem Durchschnitt trübe eitrige Flüssigkeit. Nierenbecken dick mit Eiter belegt. Mark- und Rindensubstanz verwaschen. Von dem Becken aufwärts sieht man streifenförmig gelbliche Partien entsprechend den Harnkanälchen bis zur Rinde verlaufend. In der Rinde nur vereinzelte kleinere isolierte Herde. Diese Veränderungen in Mark und Rinde sind im Bereich des unteren Poles am ausgesprochensten. Andere Niere normal. Kulturen: Typhusbakterien in der operierten wie in der gesunden Niere.

Mikroskopisch: H.-E.-Präparate. Schwerste Veränderungen. Sammelröhrchen erweitert und meist mit dunkelblauen Partien, Bakterienhaufen wie auch Detritus ausgefüllt. Hier überall interstitielle Prozesse, Infiltrate, die in der Rinde doch wesentlich zurücktreten. Glomeruli, Kapselraum nur sehr wenig verändert, gewundene Harnkanälchen mit Detritus und abgestoßenen Epithelien erfüllt, nur sehr wenig erweitert. An manchen Stellen reichen die Infiltrate bis an die Rinde heran, aber die Marksubstanz zeigt zweifellos hier die schwersten Veränderungen. Gramfärbung: Keine Bakterien nachweisbar.

Absichtlich werden diese Experimente, die also darauf hinausgingen, eine ascendierende Infektion des Nierenbeckens und der Niere zu erzeugen, hintereinander aufgezählt. Wir haben dies aus dem Grunde getan, weil wir in fast allen Versuchen — nur einige wenige brauche ich, wie aus der Versuchsordnung selbst hervorgeht, auszuschalten — ein positives Resultat insofern erhalten haben, als wir mit Staphylokokken, Coli und Typhus die großartigsten Veränderungen in der Niere in Gestalt einer Pyelonephritis erzeugen konnten. Daher können alle diese Versuche gemeinsam abgehandelt werden; wo es sich als notwendig erweist, wird auf einzelne Fälle speziell eingegangen werden. Die schwersten Veränderungen der Niere wurden auch hier durch die Staphylokokken hervorgerufen, wenn auch andererseits die durch Coli und Typhus bedingten Prozesse nur wenig hinter denen mit Staphylokokken erzeugten Pyelonephritiden zurückstanden. Hierbei spielte nun zweifellos die Dauer nach der Infektion eine Rolle und je länger die Infektion zurücklag, um so schwerer prägten sich die Veränderungen aus. Außerdem ist uns in diesen Fällen gerade die Bedeutung der Virulenz der einzelnen Bakterienarten entgegengetreten. In Fall Nr. 45 wurde das Tier nach 6 Tagen tot aufgefunden.

Hier hatte die Infektion mit einer Colikultur stattgefunden, welche aus dem Darm eines anderen Kaninchens gewonnen war. Die Niere zeigte auch in diesem Versuche sehr schwere Veränderungen und so liegt hier die Annahme nahe, daß diese Kultur besonders infektionstüchtig gewesen ist. Hinzu kommt in diesem Falle noch die Tatsache, daß hier aus beiden Nieren, ferner aus der Leber wie aus dem Urin der Blase, Colibacillen in Reinkultur gezüchtet werden konnten, das ist doch ein Beweis dafür, daß in der geschädigten und inficierten Niere ein Einbruch in das Kapillarsystem derselben stattgefunden hat und daß auch auf diesem Wege nun eine Ueberschwemmung des Blutes mit Kokken stattfand, so daß hier als eigentliche Todesursache eine sekundäre Colisepsis anzusprechen wäre. Bemerkt sei noch fernerhin der Umstand, daß sowohl aus der gesunden Niere wie aus der Blase Coli gezüchtet werden konnte, beide Organe sich aber als völlig normal herausstellten.

Allen Experimenten war zunächst ein Moment gemeinsam, das uns von vornherein auf den Unterschied gegenüber der Infektion auf dem Blutwege hinwies, das war die schwere Beteiligung des Nierenbeckens an der Entzündung. Die Schleimhaut des Nierenbeckens, das meist mit trübem, eitrigem, dickflüssigem Urin angefüllt war, zeigte in der großen Mehrzahl der Fälle eitrige festsitzende Auflagerungen, die Schleimhaut selbst war zum Teil bereits zerstört und der Nekrose anheimgefallen und nun konnte man in der größeren Anzahl unserer Fälle sehr schön verfolgen, wie die Infektion vom Nierenbecken aus weiter nach aufwärts kroch. Die eitrigen gelblichen Herde traten in der Marksubstanz sehr deutlich in strahlenförmiger und streifenförmiger Anordnung hervor, und das erklärt sich eben dadurch, daß die Infektion ihren Weg durch das System der graden Harnkanälchen nach der Rinde zu nahm und besonders in den mikroskopischen Schnitten konnte man das Weiterwandern der Infektion vom Nierenbecken aus sehr gut verfolgen. Es zeigte sich, daß durch die Wirkung der Bakterien das Epithel des Nierenbeckens teils gänzlich zerstört war, so daß es meist gar nicht mehr zu erkennen war. Das Bindegewebe des Nierenbeckens war stark eitrig infiltriert und nun präsentierten sich nach oben hin die Harnkanälchen zum Teil mit zelligen, zum Teil mehr nekrotischen Massen ausgefüllt, die zuweilen schon bei H.-E.-Färbung eine tiefdunkle Farbe angenommen hatte, vielmehr traten sie als dunkelblaue Gebilde in den nach Gram gefärbten Schnitten hervor, und so wurde uns hierdurch der Beweis geliefert, daß diese Partien entweder aus zusammengeballten Kokkenhaufen bestanden oder aber aus zelligen und nekrotischen Massen, die sich mit den oben genannten Bakterien beladen hatten. Aber nicht nur in den Sammelröhrchen und graden Harnkanälchen ließ sich das Aufsteigen der Infektion verfolgen, auch in den Interstitien zwischen dem graden Kanalsystem spielten sich Prozesse ab, die mit Sicherheit darauf schließen ließen, daß auch in diesen Zwischenräumen die Infektion vom Becken her nach oben ihren Weg genommen hatte; denn hier konnten wir außer zahlreichen entzündlichen Herden, die entweder ebenfalls streifenförmig oder aber schon zu Absceßchen angeordnet waren, auch Bacillenhaufen nachweisen, die in erster Linie in den Grampräparaten erkannt werden konnten. So nahm also in diesen Fällen, wo die Infektion vom Becken aus erfolgt war, diese einen zweifachen Weg zur Verbreitung in der Niere selbst. Einmal benutzte sie die freie Lichtung der Harnkanälchen, welche mehr oder minder je nach dem Bestehen der Ligatur des Ureters erweitert waren, um sich in dem Nierenparenchym zu verbreiten, und der andere Weg folgte den Interstitien. Hier wurden wohl zweifellos die Lymphbahnen von den Erregern benutzt, welche ja vom Nierenbecken aufwärts in den zwischen den Kanälchen gelegenen Räumen verlaufen und sich bis zur Nierenrinde erstrecken, um hier mit

den Lymphgefäßen der Nierenkapsel in Verbindung zu treten. Noch ein dritter Weg muß bei der Entwicklung der Infektion in der Niere selbst erwähnt werden, ein Weg, auf welchen Orth aufmerksam gemacht hat. Es ist nämlich möglich, daß in der Marksubstanz die Bakterien in die Kapillaren einbrechen, um von hier aus in die Rinde zu kommen, um nun entweder hier in Gestalt von zusammengeballten Haufen liegen zu bleiben oder aber von hier aus weiter in die gewundenen Harnkanälchen zu gelangen, und so weiterhin in die Marksubstanz. Dieser Circulus vitiosus muß natürlich anerkannt werden, einen Beweis für die Anschauung selbst habe ich bei der Durchsicht meiner Präparate nicht erbringen können.

Nächst dem Nierenbecken zeigte sich in diesen Experimenten, in welchen die ascendierende Infektion mit Staphylokokken, Coli und Typhus erfolgt war, die Marksubstanz ganz besonders stark an der Entzündung beteiligt, wie aus dem eben Gesagten ohne weiteres hervorgehen dürfte. Aber auch die Rinde wies mehr oder minder recht schwere Veränderungen auf, die in Gestalt von Epithelschädigungen, Degeneration der Glomeruli und oft zahlreichen miliaren Abscessen zum Ausdruck kamen. Diese Prozesse traten in der Rinde um so deutlicher hervor, je länger die Infektion von dem Tier getragen wurde. Gerade in einigen Fällen, wo die Infektion lange Zeit bestanden hatte, war es schwer zu entscheiden, ob die Rinde oder die Marksubstanz die gröbsten Schädigungen und Zerstörungen aufwies. Aber in allen Fällen trat doch stets die großartige Veränderung im Nierenbecken selbst in den Vordergrund, und schon allein aus dieser Tatsache konnten wir ohne weiteres erkennen, daß es sich um den Typus der Ascension gehandelt hat; und ferner fehlte in allen Fällen eine Erscheinung, die uns ja öfter bei der hämatogenen Infektion in die Augen getreten ist: Das war die eitrige Grenzzone, die wir bei der Infektion auf dem Blutwege zwischen Mark und Rinde kennen gelernt haben. Daß diese bei der ascendierenden Form nicht vorhanden war, das findet eben seine Erklärung darin, daß die Ascension sich auf ganz anderem Wege ausbreitet, als dies bei der hämatogenen der Fall ist. Die Umgebung der Niere war mehr oder minder in Gestalt einer Perinephritis an der Entzündung beteiligt.

Hinsichtlich des kulturellen Verfahrens, das hier in den meisten Fällen zur Anwendung kam, ist eigentlich bei diesem Modus der Infektion nichts Besonderes hervorzuheben; es ergibt sich das Wesentliche aus den genauen Protokollen. Es wäre summarisch zu bemerken, daß in den meisten Fällen die injicierten Erreger nach der Sektion kulturell in der Niere mit ligiertem Ureter nachgewiesen werden konnten. Ab und zu fanden sich außerdem noch andere Bakterien (Fall 46). Hier hat also eine Mischinfektion stattgefunden, und es ist durchaus die Annahme berechtigt, daß diese aus dem Darm in die Nieren eingewandert sind. Im Falle 46 hat nun fernerhin eine Invasion in die Blutbahn stattgefunden, denn hier konnten auch aus dem Blut Coli und spärlich Staphylokokken gewonnen werden. Die Einbruchspforte ist in diesem Falle doch sicher in der Niere selbst gelegen, wie ich dies bereits schon oben einmal auseinandergesetzt habe. Besondere Aufmerksamkeit verdient auch nach dieser Richtung hin der Fall 49, denn in diesem konnten wir aus beiden Nieren einwandsfrei Typhus nachweisen. Die Bacillen sind auch hier von der inficierten Niere aus in den Kreislauf gelangt, um durch das gesunde Nierengewebe wieder ausgeschieden zu werden. Und gerade bei dem Typhus ist es ja nun schon hinlänglich bekannt, daß er oft lange Zeit nach der eigentlichen Infektion aus dem Körper mit dem Urin ausgeschieden wird, ohne irgendwelche Veränderungen in den Nieren zu setzen.

Zu erwähnen wäre bei diesem Abschnitt noch die Tatsache, daß die andere Niere sich stets als völlig normal erwies, und daß wir also auch bei dieser Versuchsanordnung einen Beweis dafür gewonnen haben, daß die Stauung einen erheblichen Einfluß bei der pyogenen Niereninfektion

fektion auf dem Wege der experimentellen Ascension hat. 2 mal wurde in den Protokollen notiert, daß auch die andere Niere sich als vergrößert herausstellte. Es hat sich wohl hier um eine kompensatorische Hypertrophie gehandelt. (Vgl. hierzu Fig. 40, 42, 45, 47.)

4. Ascendierende Infektion mit Tuberkelbacillen.

50. 11. XII. 12. Ligatur des l. Ureters, etwa 2 cm vom Nierenbecken entfernt. Darauf Injektion einer Tuberkelbacillenaufschwemmung zentral von der Ligaturstelle nach dem Nierenbecken zu. Obduktion 20. XII. Tier durch Nackenschlag getötet. Das Nierenbecken ziemlich stark erweitert, ebenso die Kelche, die Niere im ganzen von trübem Aussehen, Tuberkelknötchen nirgends zu sehen. In den Grampräparaten finden sich ziemlich plumpe negative Stäbchen (Colibakterien?).

Mikroskopisch: H.-E.-Präparate. Kapsel sehr stark verdickt, zellreich und mit einigen Blutungen. In der Rinde ziemlich starke Erweiterung der gewundenen Harnkanälchen. Infiltrate zwischen den Kanälchen, Epithelien der Harnkanälchen vielfach abgestoßen und im Lumen liegend. Glomeruli kernreich, an einer Stelle in der Rinde eine mehr nekrotische Partie. Die geraden Harnkanälchen und Sammelröhrchen nicht besonders stark erweitert, zeigen auch keine besonderen Veränderungen. Tuberkelbacillen nirgends nachweisbar.

51. 20. XII. 12. Ligatur des l. Ureters, 2 cm vom Nierenbecken entfernt. Darauf 0,3 ccm einer Tuberkelbacillenaufschwemmung in das Nierenbecken. Obduktion 30. XII.: Mächtig vergrößerte Niere, mit der Bauchwand verwachsen, andere Niere absolut normal. Auf dem Durchschnitt entleert sich aus dem stark erweiterten Nierenbecken eitrig trüber Urin; das Nierenparenchym im ganzen verschwommen. Abscesse nirgends nachzuweisen, ebenso keine tuberkulösen Veränderungen. In der Flüssigkeit aus dem Nierenbecken konnten Tuberkelbacillen nachgewiesen werden. Angelegte Kulturen steril geblieben.

Mikroskopisch: H.-E.-Präparate. Rinde mit ziemlich zahlreichen Anhäufungen von Blutzellen; sehr blutreich. Für Tuberkel nirgends spezifische Veränderungen. Marksubstanz sehr blutreich, Kanälchen mittelmäßig erweitert, in den Harnkanälchen erster Ordnung ab und zu zellige Zylinder. An einzelnen Stellen der Rinde auffallend reichlich Bindegewebe. Tuberkelbacillen lassen sich nicht nachweisen.

52. 20. XII. 12. In den l. Ureter wird eine Tuberkelbacillenaufschwemmung gespritzt; man sieht, wie das kleine Nierenbecken sich füllt, die Niere wird sofort reponiert. Obduktion 30. XII.: L. Niere leicht vergrößert. Die Niere wird zusammen mit der Blase herausgenommen. Am Peritoneum oder an anderen Organen keine Veränderungen festzustellen. Urin aus der Blase wird steril entnommen; die Niere aufgeschnitten zeigt Mark- und Rindensubstanz verschwommen und trübe, aber keine tuberkulösen oder eitrigen Entzündungen. Die Blasenschleimhaut intakt. Im Urin der Blase entnommen konnten keine Tuberkelbacillen nachgewiesen werden. Kulturen blieben steril.

Mikroskopisch: H.-E.-Präparate. Niere im ganzen blutreich. Das Nierenepithel im ganzen gut erhalten. In den gewundenen Harnkanälchen abgestoßene Epithelien, sonst in diesem Schnitt keine besonderen Veränderungen. In anderen Schnitten dagegen zeigt ebenfalls die Rinden- und Marksubstanz, außer vereinzelten Rundzellen Anhäufungen namentlich an der Grenze, keine besonderen Veränderungen. Dagegen ist das Epithel der Beckenschleimhaut an einer anderen Stelle mit Leukocyten durchsetzt. Das Bindegewebe unter dieser Partie sehr stark infiltriert und zwar mit Leukocyten und Bindegewebszellen. An einer Stelle eine deutliche Knötchenbildung; im Zentrum derselben eine typische Riesenzelle, halbmondförmig mit zentraler Verkäsung. Auch an anderen Stellen läßt sich beginnende Knötchenbildung nachweisen. Im Zentrum derselben liegt regelmäßig eine Riesenzelle zentral verkäst. Um diese herum eine mehr nekrotische Partie, dann folgen die spindeligen Zellen vom Langhans'schen Typus und darauf ein Wall von Rundzellen. In den auf Tuberkel gefärbten Schnitten lassen sich im Bereich

der erwähnten Knötchenbildung sichere Tuberkelbacillen nachweisen, wie diese auch sonst zwischen den Zellen massenhaft zu finden sind. Es gelang also in diesem Falle, eine beginnende Tuberkulose im Nierenbecken zu erzeugen!

53. 18. II. 13. Ligatur des l. Ureters, etwa 3 cm unterhalb des Nierenbeckens. Incision auf den unteren Nierenpol, Einlegen eines aseptischen kleinen Seidenfadens. Naht der Nierenwunde. Jetzt Injektion in den Ureter, zentral von der Ligatur, von 0,3 ccm einer Tuberkelaufschwemmung. 19. III. durch Nackenschlag getötet. Das Tier war außerordentlich stark abgemagert. Die ganze Niere ist gut über das Dreifache gegen die andere vergrößert. Das Parenchym trübe; die Incisionswunde am unteren Pol schien leidlich vernarbt zu sein. Nierenbecken stark erweitert, enthält trüben Urin. Die Umgebung des eingelegten Seidenfadens ist etwas schmierig verfärbt. Spezifische tuberkulöse Knötchen nirgends sichtbar. Urin enthält stark Eiweiß, im Sediment reichlich Tuberkelbacillen. Andere Niere von vollkommen normalem Aussehen.

Mikroskopisch: H.-E.-Präparate. Epithelien, namentlich in der Rinde schlecht gefärbt. Kanalsystem sehr wenig dilatiert; in den Interstitien kleine leukocytäre Infiltrate, sonst nichts Besonderes. An einer Stelle in der Rinde zeigt sich eine mehr zellreiche Partie, in welcher sich 2 knötchenförmige Gebilde konstatieren lassen. Die Kernfärbung ist in der Mitte schlecht, die Knötchen selbst scheinen erst in Ausbildung begriffen zu sein. Im Zentrum dieser beiden Knötchen lassen sich ziemlich reichlich Tuberkelbacillen nachweisen. Es entspricht diese Partie ungefähr der Stelle, wo bei der Operation der Seidenfaden eingelegt wurde. Es ist also in diesem Falle gelungen, eine ascendierende Tuberkulose hervorzurufen.

54. 8. IV. 13. Ligatur des Ureters linkerseits, etwa 2 cm vom Nierenbecken entfernt. Injektion eines auf Tuberkel verdächtigen Urins, in welchem keine Bacillen nachgewiesen werden konnten, von etwa 1 ccm. 16. IV. tot aufgefunden. Die Niere vergrößert, Nierenbecken erweitert, Schleimhaut ohne besondere Veränderungen. Mark- und Rindensubstanz deutlich zu unterscheiden, von trübem Aussehen, von Tbc. nichts zu sehen. Angelegte Kulturen aus Urin und Blut bleiben steril. Andere Niere normal.

Mikroskopisch: H.-E.-Präparate. Parenchym namentlich nach dem Becken zu sehr blutreich, keine spezifischen tuberkulösen Veränderungen. Die Epithelien der Harnkanälchen, namentlich der geraden und der Sammelröhrchen außerordentlich stark geschwollen, so daß 2 gegenüberliegende Epithelien sich fast berühren und ein Lumen nicht mehr sichtbar ist. Der Kern dabei recht gut gefärbt; ähnliche Verhältnisse finden sich in der Rinde. Die Nierenkapsel im ganzen stark verdickt, nirgends besondere Bindegewebsentwicklung in der Niere. Tbc.-Färbung: Keine Tuberkelbacillen nachzuweisen.

55. 27. VIII. 13. Ligatur des l. Ureters, und sofortige Injektion von einer Tuberkelbacillenaufschwemmung in den zentralen Teil. Ueber der Injektionsstelle erneute Ligatur. 30. VIII. tot aufgefunden. Obduktion: Niere mächtig vergrößert. Nierenbecken erweitert, mit trübem Urin angefüllt. Abscesse in der Mark. Streifenförmige gelbe Herde in Mark und Rinde. Kulturen: Coli aus dem Becken der operierten Niere. Aus der r. Niere, die makroskopisch vollkommen normal aussah, Streptococcus longus, Colibakterien, aus dem Blut des Herzens: Staphylokokken.

Mikroskopisch: H.-E.-Präparate. Mächtige, auffallend starke Gefäßfüllung in der ganzen Niere. Kanalsystem sehr wenig erweitert. Epithel der gewundenen Harnkanälchen z. T. schlecht gefärbt, die Lumina z. T. mit Zellen ausgefüllt. Auch ähnliche Veränderungen in der Marksubstanz. An anderen Schnitten mächtige zahlreiche Abscedierungen in der Rinde; hierselbst beginnende Nekrosen. Glomeruli z. T. bindegewebig entartet; Harnkanälchen mit zelligen Elementen und Kokkenhaufen ausgefüllt, die sich auch vielfach in dem graden Harnsystem finden; aber hierselbst das Epithel z. T. noch gut erhalten, namentlich im Bereich der Sammelröhrchen. Aber auch schon im Bereich der graden Harnkanälchen in der Marksubstanz interstitielle Prozesse nachweisbar. Kapilläre Embolien lassen sich mit Sicherheit nicht finden. Nirgends spezifische tuberkulöse Veränderungen. Färbung auf Tuberkelbacillen: Es lassen sich keine nachweisen.

56. 27. VIII. 13. Ligatur des l. Ureters. Injektion von 0,5 ccm einer Tuberkelaufschwemmung in den Ureter, zentral von der Ligatur. 30. VIII. tot aufgefunden. Obduktion: Mäßig vergrößerte Niere, zeigt einen größeren, gelblich aussehenden Herd (Infarkt?), keine für Tuberkulose spezifische Veränderungen. Die r. Niere normal. Kulturen aus dem Nierenbecken der operierten Niere: Colibakterien. Blut: Coli, aus dem r. Nierenbecken steril.

Mikroskopisch: H.-E.-Präparate. Große Infarktbildung. Anämischer Infarkt in der Rinde. Embolische Prozesse. Keine spezifischen tuberkulösen Veränderungen.

Diese Gruppe umfaßt also eine Serie von im ganzen 7 Experimenten, von denen nur 2 einen positiven Ausfall ergeben haben (Fall Nr. 52 und 53). Die beiden Fälle sollen eine besondere Besprechung erfahren. In Nr. 52 lag die ascendierende Infektion mit Tuberkulose 10 Tage zurück; hier konnten einwandsfrei spezifische Veränderungen im Bindegewebe des Nierenbeckens nachgewiesen werden. Es liegt also hier die Tatsache vor, daß die Tuberkelbacillen von dem Nierenbecken aus direkt auf dem Lymphwege in das Bindegewebe eingewandert sind, um hier nun die charakteristischen Veränderungen zu setzen. Allerdings waren diese noch nicht sehr ausgesprochen. Die Diagnose wurde absolut gesichert, als in den Knötchen typische Tuberkelbacillen nachgewiesen werden konnten. In dem 2. Falle lagen die Verhältnisse etwas anders, denn hier war ein Seidenfaden bei der Operation in den Nierenpol eingelegt worden und in der Gegend dieses Fadens hatten sich für Tuberkulose typische Veränderungen feststellen lassen; auch lieferte uns der Nachweis von Tuberkelbacillen in den Knötchen den Beweis, daß wir es mit Tuberkulose zu tun hatten. Wir konnten also Veränderungen ausschließen, die lediglich durch den Fremdkörper bedingt waren und die infolgedessen zur Bildung von Riesenzellen geführt hatten. Die Infektion bei diesem Tiere lag allerdings schon 4 Wochen zurück; trotzdem ist es eigentlich erstaunlich, daß die Veränderungen gerade in diesem Falle im ganzen so geringfügige waren, denn aus der Bildung von Tuberkelknötchen konnten wir entnehmen, daß auch hier die Virulenz der Bacillen schließlich eine derartige war, daß sie spezifische Entzündungen setzen konnten. Zur Erklärung dieser Verhältnisse, warum eigentlich nur so geringfügige Prozesse in der Niere entstanden waren, werden wir auch hier wie bei der hämatogenen Infektion mit Tuberkulose die veränderten Zirkulationsverhältnisse mit heranziehen müssen. Ich verweise daher auf meine Ausführungen in diesem Punkte auf den hämatogenen Modus der Infektion. Jedenfalls sind die Zirkulationsverhältnisse, in erster Linie die starke Hyperämie, insofern günstig für das Organ gewesen, als sie vortreffliche Schutzmaßregeln gegen das Eindringen und gegen die Ansiedelung der Tuberkelbacillen abgegeben haben. Hinzu kommt noch der Umstand, daß wir auch in diesen Fällen mit dem Typus humanus gearbeitet haben.

Fall Nr. 55 zeigt ganz besonders schwere Veränderungen im Sinne einer Pyelonephritis, aber hier brachte uns das kulturelle Verfahren Aufklärung insofern, als es hier wiederum zur Mischinfektion gekommen war und die genannten Bakterien, in erster Linie das Bact. coli, die eitrige Entzündung der Niere bedingt hatten.

III. Einfache Ligatur des Ureters.

(Aseptische Hydronephrose.)

57. 28. VIII. 12. Ligatur des l. Ureters. Dem Kaninchen wurde nichts injiciert. 7. IX. getötet durch Nackenschlag. Die l. Niere mit dem Netz durch einige Stränge verwachsen, steht mit ihrer Fettkapsel in fester Verbindung, ist etwa um das Doppelte vergrößert wie rechts. Beim Einschneiden entleert sich aus dem stark erweiterten Nierenbecken trübe, dunkel aussehende Flüssigkeit, welche sofort in einer sterilen Pipette aufgesogen und in ein steriles Reagensglas gebracht wird, im ganzen etwa 3 ccm. Mark- und Rindensubstanz verschmälert, von leicht ver-

schwommener Farbe, nirgends Abscesse. Die r. Niere o. B. Angelegte Kulturen sind steril geblieben: Urin enthält Eiweiß. Mikroskopisch: Leukocyten vermehrt, einige Erythrocyten. Grampräparat: Leukocyten, kleine nicht zu klassifizierende Diplokokken (Verunreinigung!).

Mikroskopisch: H.-E.-Präparate. Mäßige Erweiterung der Kapselräume, die Kapillaren der Glomeruli gut gefüllt, die Epithelien z. T. verschwommen, nirgends Infiltrate. Gramfärbung: Keine Kokken in den Schnitten nachzuweisen.

58. 4. IX. 12. Ligatur des l. Ureters. 11. IX. getötet durch Nackenschlag. Geringe Verwachsungen zwischen Bauchwunde und großem Netz. Die l. Niere etwa 3 mal so groß wie die rechte, von grauer, verwaschener Farbe. Das Nierenbecken mächtig erweitert. Urin wird steril entnommen. Im Bereich eines Markkegels zeigt sich eine weißliche, stecknadelkopfgroße Partie, deren Umgebung eine intensive rote Färbung aufweist; die Gefäße von Mark- und Rindensubstanz stark injiciert Mark- und Rindensubstanz sonst von trübem Aussehen. Alle angelegten Kulturen sind steril geblieben. Urin enthält Eiweiß, sehr viel Leukocyten, einige Erythrocyten. Ausstrichpräparate mit Methylenblau gefärbt: Nichts Besonderes.

Mikroskopisch: H.-E.-Präparate. Ziemlich stark erweiterte Kapselräume. In der Rinde keine Abscesse nachweisbar. Die Marksubstanz namentlich im Bereich der Sammelröhrchen stark hyperämisch. Im Nierenbecken selbst ziemlich reichlich zellige Elemente, Leukocyten, gelegen. Im Bereich des erwähnten Markkegels die Epithelien vollkommen verwaschen, in den Interstitien hierselbst zahlreiche Infiltrate, die Umgebung stark hyperämisch. Gramfärbung: Kokken nirgends nachzuweisen.

59. 4. IX. 12. Ligatur des l Ureters. Nichts injiciert. 11. IX. getötet durch Nackenschlag. Breite Verwachsung zwischen Bauch und großem Netz. Schon in situ sieht man auf der Vorderfläche der Niere eine pfennigstückgroße weißliche Partie, deren Umgebung gerötet ist und die unter der Kapsel liegt. Niere mächtig vergrößert, etwa um das Dreifache rechts; das Nierenbecken kegelförmig vorgewölbt, zeigt schon von außen einige Blutungen. Auf dem Durchschnitt erkennt man, daß die eben erwähnte weißliche Partie durch die ganze Substanz bis ins Nierenbecken hineinzieht und als Absceß imponiert. Jedenfalls enthält sie nur nekrotische Massen, so daß hierselbst eine richtige Höhle entstanden ist. Die Kulturen steril geblieben.

Mikroskopisch: H.-E.-Präparate. Kapsel im ganzen stark verdickt. Schon in der Rinde ziemlich reichliche Anhäufung von Zellen, meist in den Interstitien gelegen. An vereinzelten Stellen richtige Komplexe von leukocytären Anhäufungen. An einer Stelle eine sehr schlecht gefärbte Partie, von der Rinde bis ins Nierenbecken sich erstreckend, deren Begrenzung reichliche Zellanhäufungen und stark gefüllte Gefäße zeigt.

60. 23. VIII. 13. Ligatur des l. Ureters dicht am Nierenbecken. Getötet: 30. VIII. Niere stark vergrößert. Hydronephrose. Sonst nichts Besonderes. Kulturen: R. Niere steril geblieben, ebenso die Kulturen der gestauten Niere!

Mikroskopisch: H.-E.-Präparate. Auffallend der sehr starke Blutreichtum sowohl in Mark wie in Rinde gleichmäßig. Nierenbecken intakt, Kanalsystem erweitert, aber nicht gleichmäßig. Glomeruli kern- und blutreich, ab und zu hyalin degeneriert. Epithelien der gewundenen Harnkanälchen z. T. körnig degeneriert, abgestoßen und im Lumen liegend. Vereinzelt kleine Infiltrate interstitiell. An einigen Stellen, namentlich in der Umgebung von Gefäßen, ziemlich reichliche Bindegewebsentwicklung. Bakterienfärbung: Keine Bakterien nachzuweisen.

61. 27. VIII. 13. Ligatur des l. Ureters. 4. X. wirft das Kaninchen 6 Junge, die es alle auffrißt. 15. X. durch Nackenschlag getötet. Obduktion: Mächtig vergrößerte Niere; Nierenbecken mit dickem trübem Eiter angefüllt, stark hydronephrotisch, das Parenchym sehr verschmälert, Grenze zwischen Mark und Rinde gut zu erkennen; die r. Niere normal. Alle Kulturen von Nieren und Blut angelegt bleiben steril.

Mikroskopisch: H.-E.-Präparate. Das ganze Kanalsystem sehr auffallend stark erweitert, besonders die Bowmann'schen Kapselräume. Hier in der Rinde interstitielle Prozesse. Die Zellen haben meist lymphocytären Charakter. Epithelien der gewundenen Harnkanälchen erster Ordnung mit dunkelblauen Pfropfen ausgefüllt (Embolien?). Glomerulischlingen selber ziemlich blutreich. In Schaltstücken ab und zu Zylinder mit Zellen besetzt. Die Marksubstanz äußerst blutreich, die Harnkanälchen hierselbst anscheinend reduziert, zum Teil sehr stark komprimiert, weil hierselbst bereits eine interstitielle Bindegewebswucherung eingesetzt hat. Das Epithel der Harnkanälchen oft schlecht gefärbt. Die Nierenkapsel z. T. äußerst stark verdickt. — van Gieson. Ziemlich starke interstitielle Bindegewebswucherung, also bereits regenerative Prozesse. — Gramfärbung: keine Kokken nachzuweisen.

62. 17. X. 13. Ligatur des l. Ureters. 18. X. tot aufgefunden. Niere leicht vergrößert, mit trübem Urin im Becken. Gefäße deutlich injiciert, namentlich in der Rinde. Blasenurin klar, sonst ergibt die Obduktion nichts Besonderes. Kulturen: Operierte Niere, Herzblut bleiben steril, aus der gesunden Niere und dem Blasenurin wird Tetragenus gezüchtet.

Mikroskopisch: H.-E.-Präparate. Mächtige Hyperämie in Mark wie in Rinde, mäßige Erweiterung des Kanalsystems. Interstitielle Prozesse in der Rinde. Die graden Harnkanälchen z. T. mit Blut angefüllt, z. T. liegt das Epithel abgestoßen in den Lumina, die auch vielfach eine homogene rötliche Masse in sich bergen. Nierenbeckenepithel schlecht erhalten, so daß man im ganzen die beginnenden schweren Veränderungen der Niere als beginnende Pyelonephritis auffassen kann. Gramfärbung: Kokken nicht nachweisbar.

In diesen Fällen wurde also nur eine einfache Ligatur des Ureters vorgenommen, um den eigentlichen Einfluß der Stauung auf das Nierenparenchym zu studieren, ohne daß Bakterien gleichzeitig einverleibt wurden. Die Veränderungen nun, die wir in diesen Fällen an den Nieren beobachten konnten, bestanden in erster Linie in einer starken Erweiterung des Nierenbeckens. Das Nierenparenchym selbst war manchmal mehr, manchmal weniger reduziert, wie überhaupt die Hydronephrose sich um so ausgesprochener zeigte, je länger die Ligatur des Ureters bestanden hatte. Das Nierenbecken selbst war meist mit trübem Urin angefüllt, der sich aber in allen Fällen als steril erwies, nur in einem Falle konnte Tetragenus aus ihm gezüchtet werden. Der Urin selbst enthielt Eiweiß, meist sehr reichlich Leukocyten und einige Erythrocyten. Mikroskopisch zeigten sich nur Veränderungen an den Nieren, die zur Beurteilung des vorliegenden Themas nach unserer Meinung von großer Bedeutung sind. Das Kanalsystem war zunächst zum Teil mehr, zum Teil weniger erweitert, die Erweiterung der Kanälchen war aber nicht überall gleichmäßig, so daß manchmal mehr die gewundenen, manchmal die graden Harnkanälchen an der Erweiterung beteiligt waren. Das Epithel zeigte zum größten Teil eine gute Färbung, an einzelnen Stellen aber war diese eine schlechte, die Kernfärbung nicht mehr so deutlich und manchmal lagen bereits abgestoßene Epithelzellen in dem Lumen von Kanälchen; an anderen Stellen war das Epithel mehr oder minder serös durchtränkt und gelockert, und es ließen sich auch Bezirke nachweisen, wo eine beginnende Nekrose zu konstatieren war. Außerdem wiesen die Nieren in den Interstitien meist in der Rinde Infiltrate auf, deren Zellen einen leukocytären Charakter hatten.

Zusammenfassung.

Die Stauung, die durch den Verschluß des Ureters in einer Kaninchenniere bedingt war, ist von mächtigem Einfluß für das Zustandekommen der pyogenen Niereninfektion, sei es, daß diese auf hämatogenem, sei es, daß sie auf ascendierendem Wege erzeugt wurde.

Gerade die Versuche in der letzten großen Gruppe (Nr. III) haben uns dem Verständnis dieser Frage zweifellos näher gebracht. Die genannten Veränderungen in der aseptischen Hydronephrose, die sich durch Epithelschädigung und interstitielle Prozesse präsentierten, waren doch allein durch die Stauung des Harnes bedingt, eine Bakterienwirkung konnte in diesen Experimenten auch kulturell ausgeschlossen werden, denn die von der gestauten Niere angelegten Kulturen blieben steril. Durch diese Prozesse, wenn sie auch manchmal nur geringfügiger Art gewesen sind, ist das Gewebe in seiner Widerstandsfähigkeit geschädigt und so wird es dem Eindringen von Bakterien nicht mehr standhalten können. Und wenn auch in einigen Fällen die einverleibten Bakterien kulturell nicht mehr nachgewiesen werden konnten, so sind sie es oder ihre Toxine doch zweifellos gewesen, welche unter dem Einfluß der Stauung die genannten schweren Veränderungen in der Niere hervorgerufen haben. Es ist für die Beurteilung der Frage, eine wie große Rolle die Stauung für die pyogene Niereninfektion spielt, unwesentlich, ob die Bakterien auf dem Blutwege oder durch Ascension in das Nierengewebe gelangt sind. Durch die Stauung finden sich hier Bedingungen vor, unter denen sie eine wirksame Tätigkeit entfalten können. Das haben unsere Versuche einwandsfrei ergeben, zumal wenn man einen Vergleich mit der anderen Niere heranzieht.

Während dieser Arbeit haben sich uns noch zwei Fragen aufgedrängt, die ich zum Schluß noch aufwerfen will, ohne sie definitiv beantworten zu können. Einmal haben wir uns die Frage vorgelegt, welches wohl der häufigere Weg beim Zustandekommen der pyogenen Niereninfektion ist. Eine bestimmte Antwort auf Grund von Experimenten zu geben, ist natürlich gar nicht möglich, hier müßten in erster Linie die genauen klinischen Beobachtungen herangezogen werden, die eben von vornherein sich gerade mit dieser Frage bei Nierenerkrankungen beschäftigen; nur so werden wir eine befriedigende Lösung erwarten können.

Aber noch ein anderer Gesichtspunkt fiel uns bei den Versuchen auf, der vielleicht doch einen gewissen praktischen Wert haben dürfte: Ist auf Grund von gewonnenen Nieren die Entscheidung möglich, ob es sich bei diesen um eine hämatogene oder ascendierende Infektion gehandelt hat? Nach unseren Experimenten müssen wir diese Frage bejahen, denn wir konnten feststellen, daß bei der hämatogenen Form in erster Linie die Nierenrinde an den Veränderungen beteiligt war, während bei der ascendierenden Form gewöhnlich das Nierenbecken die schwersten Veränderungen zeigte. Es muß aber andererseits zugegeben werden, daß manchmal die Veränderungen nicht so prägnant hervortraten und die genannten Merkmale uns bei der Beantwortung der Frage im Stiche lassen Dann aber werden uns die mikroskopischen Untersuchungen oft noch gute Anhaltspunkte geben. Es soll diese Frage in einer späteren Arbeit auf Grund von klinischem Material besprochen werden.

Literatur.

Ayres (New York), Colibacillus und Infektion der Niere. Med. Record. 1913. Nr. 22. p. 968. (Ref. Zbl. f. Gynäk. 1913. Nr. 34.) — **Asch**, Die Ausscheidung der in die arterielle Blutbahn injicierten Bakterien in die Niere. Zbl. f. d. Krankh. d. Harn- und Sexualorgane. 1902. Bd. 13. S. 249. — **Ders.**, Habituelle Stuhlverstopfung und Harnorgane. Münch. m. W. 1911. S. 2388. — **Adriam u. A. Hamm**, Beitrag zur Kenntnis der Pneumaturie. Mitt. Grenzgeb. Bd. 17. S. 10. 1907. — **Aschoff**, Lehrb. d. pathol. Anatomie. 1911. — **Albeck**, Bacteriurie und Pyurie bei Schwangeren und Gebärenden. Ztschr. f. Geburtsh. u. Gynäk. 1907. S. 486. — **Barth u. v. Frisch**, Wien, Die eitrigen, nicht tuberkulösen Affektionen der Niere. Verh. d. Deutsch. Ges. f. Urologie. 2. Kongr. 1909. Ztschr. f. Urol. 1909. S. 225. — **Barth**, Ueber eitrige Erkrankung des Nierenparenchyms. Ebenda. — **Bierotte und S. Machida**, Untersuchungen über Keimgehalt normaler Organe. Münch. m. W. Nr. 12. 1910. S. 636. — **Blumenthal und Albert Hamm**, Bakteriologisches und Klinisches über Coli- u. Paracoliinfektion. Mitt. Grenzgeb. Bd. 18. 1908. S. 642. — **E. Bumm**, Zur Kenntnis des Eintagsfiebers im Wochenbett. Zbl. f. Gynäk. 1897. Nr. 45. S. 1337. — **R. Bertelsmann und Mau**, Das Eindringen von Bakterien in die Blutbahn als eine Ursache des Urethralfiebers. Münch. m. W. 1902. Nr. 13. S. 521. — **Bodaert**, Fall von Nephrektomie wegen Pyelonephritis. Zbl. f. Gyn. 1902. Nr. 30. S. 815. — **R. Barlow**, Aetiologie, Prophylaxe und Therapie der Cystitis. Arch. f. Dermat. und Syphilis. 1893. Bd. 25. S. 355. — **A. Baginsky**, Ueber Pyelonephritis im Kindesalter. D. m. W. 1897. Nr. 25. S. 400. — **Bar**, Internat. med. Kongreß in London. 6.—12. Aug. 1913 in der Diskussion: Ueber die chirurgische Behandlung der Coliinfektion in der Schwangerschaft. — **Baisch**, Bakteriologische und experimentelle Untersuchungen über Cystitis nach gynäkol. Operationen. Hegar's Beitr. Bd. 8. S. 297. — **Casper**, Lehrbuch der Urologie. 1910. — **Ders.**, Ungewöhnliche Fälle von dauernder Harnverhaltung. D. m. W. 1910. S. 385. — **Davis** (Philadelphia), Die chirurgische Behandlung der Coliinfektion in der Schwangerschaft. Internat. med. Kongr. in London. 6.—12. Aug. 1913. 8. Sekt. Geburtsh. u. Gynäk. — **Ekehorn**, Sundwall, Die Colipyelonephritis. Verh. d. Ges. f. Urol. 2. Kongr. 1909. Wien. — **C. Franke**, Coliinfektion der Harnwege. Berl. klin. W. 1911. S. 1973. — **Ders.**, Aetiologisches zur Coliinfektion der Harnwege. Mitt. Grenzgeb. 1911. Bd. 22. S. 623. — **Fromme**, Diagnose und Therapie der Pyelonephritis in Schwangerschaft und Wochenbett. Münch. m. W. 1910. S. 325. — **H. Fehling**, Coliinfektionen. Münch. m. W. 1907. Nr. 27. S. 1313. — **W. A. Freund und L. Joseph**, Ueber die Harnleiter-Gebärmutterfistel nebst neuen Untersuchungen über das normale Verhalten der Harnleiter im weiblichen Becken. Berl. klin. W. 1869. Nr. 47. S. 504. — **Friedländer**, Kreislaufverhältnisse und Tuberkulose. Arch. f. klin. Chir. Bd. 88. H. 4. — **Friedrich**, Experimentelle Beiträge zur Kenntnis der chir. Tuberkulose, insbesondere der Tuberkulose der Knochen, Gelenke und Nieren und zur Kenntnis ihrer Beziehungen zum Trauma. D. Ztschr. f. Chir. 1899. Bd. 53. S. 512. — **C. Franke**, Ueber die Lymphgefäße des Dickdarmes. Arch. f. Anat. u. Physiol. 1910. S. 191. — **F. Göppert**, Die Pyelocystitis des Kindesalters. Berl. klin. W. 1909. S. 639. — **P. Heinrichsdorff**, Ueber die Beziehungen zwischen Phimose und Nierenerkrankungen. Mitt. Grenzgeb. 1912. Bd. 24. H. 3. — **O. Hess**, Experimentelle Untersuchungen über das Bact. coli als Eitererreger. D. m. W. 1912. Nr. 30. — **Ders.**, Experimentelle Untersuchungen über die Bact. coli-Infektion der Harnorgane. Mitt.

Grenzgeb. Bd. 26. H. 1. S. 135. — C. Hirsch und W. Maschke, Experimentelle Untersuchungen über Nephritis. Berl. klin. W. 1912. Nr. 4. S. 145. — Häberlin, Die idiopathische akute Pyelitis bei Schwangeren. Münch. m. W. 1904. S. 198. — Hitschmann und Michel, Wien. klin. W. 1896. — Israel, Demonstr. v. Frühform und Endstadium v. Nierentuberk. D. m. W. 1909. S. 179. — Kneise, Die Diagnose und Therapie der Pyelonephritis in Schwangerschaft und Wochenbett. Münch. m. W. 1910. Verh. d. Aerzte in Halle S. 325. — E. Krencker, Bact. coli commune als Sepsiserreger in zwei Fällen von Abdominalerkrankung. Münch. m. W. 1907. Nr. 42. S. 2095. — Kaltenbach, Ueber Albuminurie und Erkrankungen der Harnorgane in der Fortpflanzungsperiode. Arch. f. Gynäk. Bd. III. S. 1. — König und Pels-Leusden, Die Tuberkulose der Niere. D. Ztschr. f. Chir. Bd. 55. S. 1. — H. Lenhartz, Ueber die akute und chronische Nierenbeckenentzündung. Münch. m. W. 1907. Nr. 16. S. 765. — Lauwers, Bericht über eine Pyonephrose in der Gravidität. (Steinniere.) Ref. Zbl. f. Gynäk. 1899. Nr. 51. S. 1536. — Löhlein, Ztschr. f. Geburtsh. u. Gynäk. Bd. 4. S. 88. — Luschka, Topographie der Harnleiter des Weibes. Arch. f. Gynäk. Bd. 3. S. 373. — Mohr, Ueber die Diagnose und Therapie der Pyelonephritis in Schwangerschaft und Wochenbett. Verhdlg. der Aerzte in Halle. Münch. m. W. 1910. S. 325. — P. Morawitz und C. Adrian, Zur Kenntnis der sog. Eiweißsteine der Niere und über die Ausscheidung membranöser Massen aus dem uropoetischen System. Mitt. Grenzgeb. 1907. Bd. 17. S. 579. — Münnich, Ueber die Coliinfektion der Niere. Arch. f. klin. Chir. 1912. Bd. 98. S. 705. — E. Opitz, Die Pyelonephritis gravidarum et puererarum. Ztschr. f. Geburtsh. u. Gynäk. 1905. Bd. 55. S. 209. — Ders., Schwangerschaft und Pyelitis. Berl. klin.-therap. W. 1905. Nr. 51. — Ders., Beitrag zur Frage der Durchgängigkeit von Darm und Niere für Bakterien. Ztschr. f. Hygiene und Infektionskrankheiten. 1898. Bd. 29. S. 504. — D. F. Pels-Leusden, Experimentelle Untersuchungen zur Pathogenese der Nierentuberkulose. Trauma und Nierentuberkulose. Trauma und Organtuberkulose. Arch. f. klin. Chir. 1911. Bd. 95. — C. Posner und A. Lewin, Ueber kryptogenetische Entzündungen namentlich der Harnorgane. Berl. klin. W. 1894. Nr. 32. S. 742. — C. Posner, Infektion und Selbstinfektion. Berl. Klinik 1895. — C. Posner und J. Cohn, Ueber die Durchgängigkeit der Darmwand. Berl. klin. W. 1900. Nr. 26. — C. Posner und Lewin, Ueber Autoinfektion vom Darm aus. Berl. m. Gesellsch. 30. I. 1895 und Berl. klin. W. 1894. — Dies., Untersuchungen über die Infektion der Harnwege. Zbl. f. Harn- und Sexualorgane. 1896. — Piskacek, Demonstration einer wegen Pyonephrose exstirpierten Niere. Zbl. f. Gynäk. Nr. 23. 1902. S. 618. — E. Ponfick, Ueber Hydronephrose des Menschen, auch im Kindes- und Säuglingsalter. Beitr. z. pathol. Anat. und zur allgem. Pathol. Bd. 50. 1911. — Rovsing, Ueber die eitrigen nicht tuberkulösen Affektionen der Niere. Verhandl. d. D. Ges. f. Urol. 2. Kongr. 1909. — Ders., Die Blasenentzündungen, ihre Aetiologie, Pathogenese und Behandlung. Berlin, Hirschwald. 1890. — Ders., Klinische und experimentelle Untersuchungen über die infektiösen Krankheiten der Harnorgane. Berlin. 1898. — J. G. Rey, Enuresis der Kinder. Berl. klin. W. 1904. Nr. 35. S. 922. — Rainoldi, Zur chirurgischen Behandlung der Coliinfektion in der Schwangerschaft. Ref. Zbl. f. Gynäkol. Nr. 36. — Rosenfeld, Großer Blasenstein in der Gravidität. Münch. m. W. 1895. S. 906. — J. Schramm, Schwangerschaft, Geburt und Wochenbett nach Nierenexstirpation. Berl. klin. W. 1896. Nr. 6. S. 113. — E. Scheidemantel, Ueber Pyelitis bei Frauen und ihre Beziehung zur Menstruation. D. m. W. 1908. Nr. 31. S. 1351. — M. B. Schmidt und L. Aschoff, Die Pyelonephritis in anatomischer und bakteriologischer Beziehung und die ursächliche Bedeutung des Bact. coli commune für die Erkrankung der Harnwege. Jena 1893. — Sittmann und Barlow, Ueber einen Befund von Bact. coli commune

im lebenden Blut. D. Arch. f. klin. Med. 1893. Bd. 52. S. 255. — Stoeckel, Die Diagnose und Therapie der Schwangerschaftspyelitis. Ztschr. f. gynäk. Urologie. 1909. Bd. 1. S. 50. — A. Tietze, Die pyogene Niereninfektion. Berl. klin. W. 1912. Nr. 2. — Trumpp, Ueber Colicystitis im Kindesalter. Münch. m. W. 1896. S. 1008. — Wallich (Paris), Die chirurgische Behandlung der Coliinfektion in der Schwangerschaft. Internat. med. Kongreß in London. 6.—12. Aug. 1913. 8. Sekt. Geburtsh. u. Gynäk. — Weibel, Ebenda zu demselben Thema. — Veit, Diagnose und Therapie der Pyelonephritis in Schwangerschaft und Wochenbett. Münch. m. W. 1910. S. 325.

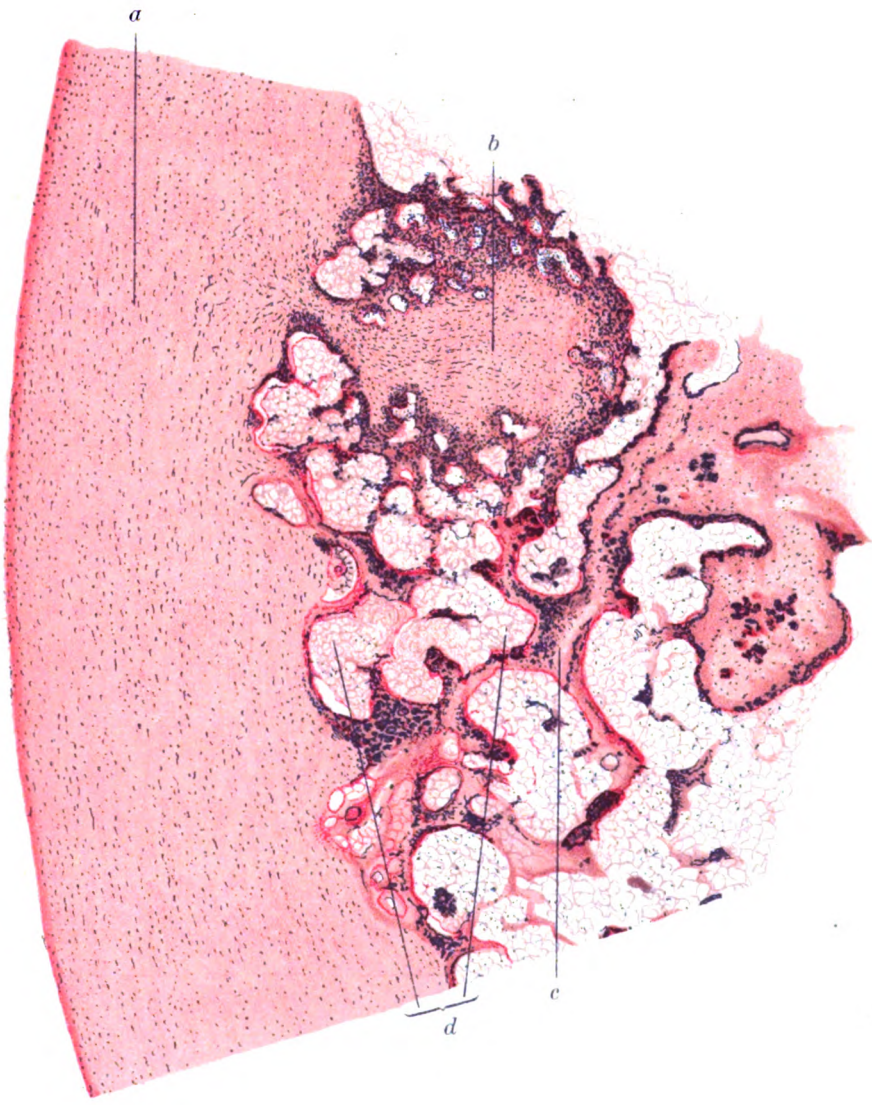

Beiträge zur klinischen Chirurgie. XCIII.

H. Laupp'sche Buchhandlung in Tübingen.

Reichhold & Lang, Lith. Kunstanstalt, G. m. b. H., München.

Beiträge zur klinischen Chirurgie. XCIII.

H. Laupp'sche Buchhandlung in Tübingen.

Druck von H. Laupp jr in Tübingen.

1.

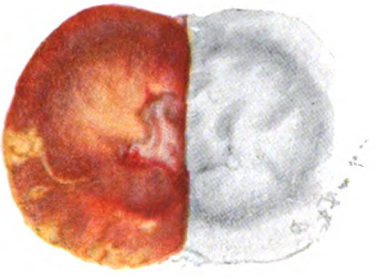

2.

3.

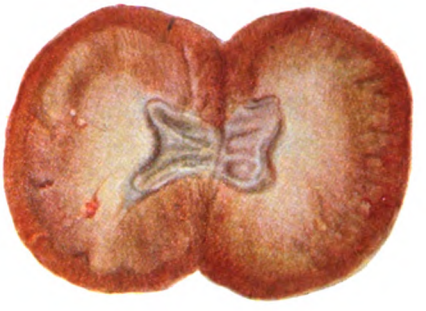

4.

5.

Beiträge zur klinischen Chirurgie. XCIII.

H. Laupp'sche Buchhandlung in Tübingen.

Druck von H. Laupp jr in Tübingen.

Erklärung der Abbildungen

auf Taf. IV.

Fig. 6 u. 7. Kaninchen 15. † nach 9 Tagen. Hämatogene Infektion mit Staphylokokken.

Fig. 6. Miliare Rindenabscesse, sehr deutliche eitrige Grenzzone.

Fig. 7. In der nicht gestauten Niere einige Herde.

Fig. 8. Kaninchen 22. † nach 8 Tagen. Hämatogene Infektion mit Bacterium coli. Zahlreiche Herde in der Rinde.
Nicht gestaute Niere normal.

Fig. 9. Kaninchen 40. † nach 9 Tagen. Ascendierende Infektion mit Staphylokokken. Eitrige Auflagerungen im Nierenbecken, streifenförmige Herde und zahlreiche Abscesse in der Marksubstanz.
Nicht gestaute Niere normal.

6.

7.

8.

9.

Beiträge zur klinischen Chirurgie. XCIII.

H. Laupp'sche Buchhandlung in Tübingen.

Druck von H. Laupp jr in Tübingen.

10.



11.

12.

13.

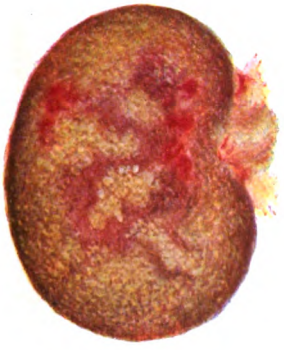

14.



Beiträge zur klinischen Chirurgie. XCIII.

H. Laupp'sche Buchhandlung in Tübingen.

Druck von H. Laupp jr in Tübingen.